BOSTON
MEDICAL LIBRARY
8 THE FENWAY

Digitized by the Internet Archive
in 2011 with funding from
Open Knowledge Commons and Harvard Medical School

http://www.archive.org/details/lehrbuchderpatho00rind

LEHRBUCH

DER

PATHOLOGISCHEN GEWEBELEHRE.



Alle Rechte vorbehalten.

8. A. 106.

VORREDE.

Die rasche Förderung, welche der allgemeinen Aetiologie im Laufe der letzten Jahrzehnte zu Theil geworden ist, liess es mir rathsam erscheinen, mit einer weiteren Auflage dieses Lehrbuchs bis jetzt zu warten, wo wir die Tragweite der neuen bacteriologischen Erfahrungen einigermassen abzusehen im Stande sind. Dieselben trafen mich und mein Buch freilich nicht unvorbereitet. Schon in der ersten Auflage desselben hatte ich im Gegensatze zu *Virchow's* onkologischer Gruppe: Granulationsgeschwülste, den Begriff der specifischen Entzündung auf den Schild erhoben und später meinen Standpunkt auf der Naturforscherversammlung zu Wiesbaden 1873 dem hochverehrten Lehrer gegenüber in längerer Discussion festgehalten. Ich definirte die Tuberculose als einen Entzündungsprocess, der durch ein bestimmtes noch zu entdeckendes Virus sowohl erzeugt als in seinem Verlaufe beeinflusst werde, und dadurch jene typischen Modificationen der anatomischen Erscheinung erhielte, miliare Eruptionsform, Verkäsung etc., welche wir als Merkmale der Tuberculose betrachten. —

Ich wartete so zu sagen auf die Entdeckung der Tuberkelbacillen und habe mich seither der Lehre von den pathogenen Schizomyceten mit voller Sympathie zugewendet. Auf einen Punkt habe ich mir erlaubt, in meinem Buche wiederholt die Aufmerksamkeit zu lenken. Die Wirksamkeit der Pilze ist eine andere dem gesunden Organismus gegenüber, als dem durch Krankheit geschwächten. Dies gilt auch örtlich, und zwar nicht bloss von den pathogenen Pilzen. Eine normale Schleimhaut, Drüse oder sonstiges Organ verhalten sich vollkommen indifferent gegenüber gewissen Pilzen, mit welchen sie sich in gelegentlichem oder gewohnheitsmässigem Contact befinden. Sobald aber eine etwas anhaltende Hyperämie oder sonst ein Krankheitsagens die Säftebewegung in ihnen alterirt hat, hört diese Immunität auf, und dann können selbst die unschuldigsten Fäulnisspilze schädliche Wirkungen ausüben. Von diesem Gesichtspunkte aus habe ich namentlich den Begriff der »Diphtherie« als einer mykotischen Nekrose im weiteren Sinne des Wortes hingestellt und

ihn von der Diphtheritis, als einer specifischen Unterart derselben, abgesondert. Das Bedürfniss, in diesen Dingen schärfer zu unterscheiden, schien mir schon längst vorhanden zu sein.

Im Uebrigen habe ich diese neue Auflage jenem natürlichen System der wissenschaftlichen Medicin angepasst, welches ich in meinen »Elementen der Pathologie« entwickelt habe. Der Cellularpathologie ist dasjenige Gebiet voll und ganz erhalten worden, auf welches sie ein unbestreitbares Anrecht hat; ich habe hier nur den Begriff des degenerativen Wachsthums der Zellen etwas zu vertiefen und dem Andrang derjenigen gegenüber sicher zu stellen gesucht, welche schon von einem Krebs- oder Sarcompilz schwärmen. Bei der Entzündungslehre aber und wo sich etwa Gelegenheit bot, die Verbreitung örtlicher Krankheiten im Organismus zu besprechen, habe ich mich unbedenklich auf das breitere Terrain der regionären Zusammengehörigkeit und schliesslich der organischen Einheit der Theile begeben, auf welchem die Autonomie der einzelnen Zelle in den einheitlichen Functionen des Nerven- und Gefässsystems so gut wie aufgehoben ist.

Innerhalb der entzündlichen Hyperämie habe ich die parenchymatöse Hyperämie schärfer von der arteriellen Hyperämie unterscheiden gelehrt und von der letzteren im Wesentlichen die Wiederausgleichung der Störung abgeleitet; dazu wiederholt den Mechanismus besprochen, kraft dessen protrahirte oder habituelle Zustände von entzündlicher oder auch nur arterieller Hyperämie eine bleibende Erweiterung der Venen und ihre Folgezustände (Bindegewebshyperplasie) nach sich ziehen. — Für die Aetiologie der Endarteritis chronica habe ich die jüngsten Publicationen *Thoma's* noch nicht benutzen können. — Bei den Staubinhalationskrankheiten der Lunge, deren anatomisches Detail neuerdings *Arnold* mit gewohnter Meisterschaft und aller nur wünschbaren Genauigkeit festgestellt hat, habe ich einen Mechanismus angedeutet, welcher den Durchtritt der Staubtheilchen durch die Alveolenwandungen erklären dürfte, indem er die Resorption aus dem Lungenparenchym überhaupt als eine Function der Inspiration erscheinen lässt, und behalte mir vor, hierüber demnächst eingehendere Mittheilungen zu machen.

Quid multa? Das Buch ist von dem Herrn Verleger mit gewohnter Liberalität ausgestattet; über siebenzig neue Holzschnitte sind hinzugekommen, von denen einige, z. B. Fig. 285, von der Hand des Herrn Xylographen Flegel selbst weitgehenden Anforderungen genügen dürften. Möge es sich denn neue Freunde erwerben, den alten aber auch im neuen Gewande willkommen sein.

Würzburg, 26. September 1886. **Rindfleisch.**

INHALTSVERZEICHNISS.

Seite

Einleitung 1

Die pathologische Morphologie der Zelle.

I. Progressive Degeneration 8
a. Die pathologische Neubildung der Zellen 8
b. Die Organisation der pathologischen Neugebilde. 16
II. Regressive Degeneration (Nothstand, Rückbildung und Tod der Zelle). . 18
1. Involution der Zelle 18
2. Verfettung 19
a. Fettinfiltration. 20
b. Fettige Degeneration 22
3. Albuminoide Entartungen 28
a. Die körnige (albuminöse) Trübung. 29
b. Die fibrinöse Entartung (Weigert's Coagulationsnekrose) 30
c. Die amyloide Entartung 31
d. Die hyaline Entartung 35
e. Die schleimige Entartung. 36
f. Die Colloid-Entartung 40
4. Pigmententartung 42
5. Nekrose 43
6. Die Verkalkung 49

Die pathologische Morphologie der Organe.

Allgemeiner Theil.

1. Circulationsstörungen 57
a. Hyperämie (Blutüberfüllung) 57
1. Wallungsblutfülle. 58
2. Venöse Hyperämie (Stauungsblutfülle) 59
b. Ischämie und collaterale Circulation 61
c. Blutung und Blutpigmente 63
d. Thrombose und Embolie 69
e. Blutstockung (Stasis) und Brand (Gangraena) 78
f. Hydrops (Wassersucht). 83
2. Entzündung 85
a. Die entzündliche Reizung 86
b. Der Vorgang der Exsudation 87

Seite

c. Das Exsudat . . . 89
d. Ausgleichungen . . . 95
Einzelne Entzündungsformen . . . 98
α. Wundheilung, Regeneration und Transplantation . . . 99
β. Chronische Entzündung und entzündliche Hypertrophie . . . 107
Die katarrhalische Entzündung . . . 108
Specifische Entzündungen . . . 111
1. Vorbemerkungen . . . 111
2. Infectiöse Katarrhe und diphtherische Entzündungen . . . 115
3. Infectiöse Granulome . . . 119
3. Atrophie und Hypertrophie . . . 130
4. Geschwulstbildung. Allgemeines . . . 132
A. Bindesubstanzgeschwülste . . . 146
a. Mit vollkommener Gewebsreifung . . . 146
α. Das Fibrom . . . 146
β. Angioma . . . 148
γ. Lipoma . . . 153
δ. Enchondrom . . . 155
ε. Myxome oder Schleimgeschwülste . . . 159
ζ. Osteom . . . 160
ϑ. Myom . . . 160
η. Neurom . . . 161
ι. Endotheliom . . . 161
κ. Cylindrom . . . 162
b. Bindesubstanzgeschwülste mit unvollkommener Reifung. Sarcome . . . 164
a. Spindelzellensarcome . . . 165
b. Rundzellensarcome . . . 168
c. Pigmentsarcome . . . 173
B. Epitheliale Geschwülste . . . 175
a. Drüsen-Epitheliome . . . 178
b. Haut- und Schleimhaut-Epitheliome . . . 188

Specieller Theil.

I. Anomalien des Blutes . . . 196
Vorbemerkungen . . . 196
Plethora und Anämie . . . 198
Leukämie . . . 200
Melanämie . . . 202
Parasiten . . . 203
a. Pflanzliche . . . 203
b. Thierische . . . 204

II. Anomalien des Circulationsapparates . . . 205
Missbildungen . . . 205
1. Krankheiten der Arterien und Venen . . . 211
a. Entzündung . . . 214
α. Acute Entzündung . . . 214
β. Chronische Entzündung . . . 215
γ. Specifische Entzündung . . . 223
b. Erweiterung der Gefässe . . . 225
α. Der Arterien . . . 225
β. Der Venen . . . 230
2. Krankheiten des Herzens . . . 233
a. Myocardium . . . 234
b. Endocardium. Entzündung . . . 243

Seite

III. Anomalien des Saugadersystems und der Milz 253
1. Lymphgefässe 253
2. Lymphdrüsen 254
Bildungsanomalien. — Entzündung und Geschwulstbildung 254
3. Milz 263
Bildungsanomalien. Circulationsstörungen 263
Regressive Metamorphosen 268

IV. Anomalien der serösen Häute 269
Vorbemerkungen 269
Missbildungen. Entzündung 271
Geschwulstähnliche Neubildungen und Geschwülste 287

V. Anomalien der äusseren Haut 291
Circulationsstörungen. Entzündung 291
a. Exantheme. Entzündungen im Bereich der Epidermis und des Papillarkörpers 292
b. Dermatitides. Entzündungen der ganzen Haut 313
α. Acute Dermatitides 314
β. Chronische Dermatitides 315
a. Granulirende Formen 315
b. Indurirende Formen 321
γ. Entzündliche Hypertrophien der Haut 322
Geschwülste der Haut 325
a. Hyperplastische Geschwülste und Fibrome 325
α. Epidermidale Hyperplasien (Keratosen) 325
β. Papillome 331
γ. Fibrome 333
b. Carcinom und Sarcom 336
Secretverhaltung, Entzündungen und Geschwülste der Haarbälge und Talgdrüsen. 339
Anomalien der Farbe und Behaarung 346
a. Angeborene Anomalien 346
b. Erworbene Anomalien 348
Parasiten 350
a. Thierische 350
b. Pflanzliche 350

VI. Anomalien des Digestionstractus 352
I. Abschnitt. Mundhöhle, Pharynx, Oesophagus 352
Missbildungen 352
Entzündungen 352
a. Katarrhalische Formen 352
b. Specifische Entzündungen 356
Geschwülste 359
α. Hyperplastische und fibroide Geschwülste 359
β. Krebse und Sacrome 360
Form- und Lageveränderungen 361
Parasiten 362
II. Abschnitt. Magen 362
Entzündungen 362
Einfache Verschwärungen 365
Geschwülste 369
Form- und Lageveränderungen. Parasiten 373
Leichenerscheinungen 374
III. Abschnitt. Darm 374
Missbildungen. Entzündung 374
Specifische Entzündungen 377

Seite
Geschwülste . . . 387
Anderweite Degenerationen. Lageveränderungen . . . 389
Kothverhaltungen und Kothsteine . . . 391
Eingeweidewürmer (Helminthen) . . . 393
a. Nematoden . . . 393
b. Cestoden . . . 393
VII. Anomalien des Respirationsapparates . . . 396
1. Anomalien der Luftwege . . . 396
Missbildungen. Circulationsstörungen . . . 396
Einfache Entzündungen . . . 397
Infectiöse Entzündungen . . . 400
Geschwülste . . . 406
Fremdkörper . . . 407
2. Anomalien der Lunge . . . 407
Missbildungen . . . 409
Störungen der Blutcirculation und ihre Folgen . . . 409
a. Venöse Stauung . . . 409
b. Embolische Processe . . . 416
α. Thrombo-Embolie . . . 416
β. Fettembolie . . . 420
Hyperectasie und Atelectasie der Alveolen . . . 420
Staubinhalationskrankheiten . . . 430
Entzündungen . . . 435
Infectiöse Granulome. Tuberculose . . . 447
Syphilis . . . 469
Rotz. Actinomyces . . . 470
Geschwülste der Lunge . . . 471
VIII. Anomalien der Leber . . . 473
1. Missbildungen . . . 473
2. Circulationsstörungen. Hyperämie . . . 473
3. Entzündung . . . 477
a. Acute Entzündungen . . . 477
b. Chronische Entzündungen . . . 483
c. Specifische Entzündung . . . 489
4. Infiltrationszustände . . . 492
a. Fettinfiltration . . . 493
b. Amyloidinfiltration . . . 495
c. Pigmentinfiltration . . . 497
d. Leukämische Infiltration . . . 497
5. Atrophie . . . 498
6. Hypertrophie . . . 502
7. Geschwülste . . . 503
8. Parasiten . . . 511
IX. Anomalien der Gallenwege . . . 514
Geschwülste . . . 517
Parasiten . . . 518
X. Anomalien der Mund- und Bauchspeicheldrüsen . . . 520
Missbildungen. Circulationsstörungen. Entzündung . . . 520
Geschwülste. Epitheliome . . . 522
Bindesubstanz- und Mischgeschwülste . . . 523
Atrophische Zustände, Concretionen etc. . . . 524
XI. Anomalien des Harnapparates . . . 525
1. Anomalien der Nieren . . . 525
Vorbemerkung . . . 525
Missbildungen . . . 528

Seite
Circulationsstörungen . . . 529
Abnorme Filtrations- und Infiltrationsvorgänge . . . 532
Albuminurie und Fibrincylinder 533. — Amyloidinfiltration 534. — Hämoglobininfarct. Choluric und Glykurie 536. — Harnsäureinfarct 537.
Entzündungen . . . 537
a. Eitrige . . . 537
b. Nichteitrige . . . 539
Hypertrophie und Atrophie . . . 551
c. Specifische . . . 552
Geschwülste . . . 553
2. Anomalien der Harnwege . . . 554
Missbildungen . . . 554
Entzündung . . . 555
Erweiterung der Harnwege (Harnverhaltung, Ischuria) . . . 557
Concretionen und Fremdkörper . . . 559
Tuberculose der Harnwege . . . 561
Geschwülste der Harnwege . . . 563
Parasiten . . . 564
XII. Anomalien der Nebennieren . . . 565
Missbildung. Tuberculose . . . 565
Geschwülste . . . 566
XIII. Anomalien der Thyreoidea . . . 567
XIV. Anomalien der männlichen Geschlechtsorgane . . . 571
Missbildungen . . . 571
Entzündungen des Hodens . . . 572
Tuberculose . . . 574
Syphilis . . . 575
Bindesubstanzgeschwülste . . . 576
Cystische und epitheliomatöse Geschwülste . . . 578
Atrophie . . . 579
Periorchitis . . . 580
Samenstrang, Prostata und Cowper's Drüsen . . . 581
Aeussere Geschlechtstheile des Mannes . . . 584
XV. Anomalien der weiblichen Geschlechtsorgane . . . 587
Missbildungen. Entzündungen des Ovariums . . . 587
Geschwülste des Ovariums . . . 589
Entzündungen der Gebärmutter und der Tuben . . . 596
α. Acute Metritis 596. — β. Chronische Metritis 597. — γ. Salpingitis 599.
Tuberculose des weiblichen Genitalapparates . . . 599
Geschwülste der Gebärmutter . . . 600
Entzündliche Zustände des peritonealen und des subperitonealen Bindegewebes im Becken . . . 602
Form- und Lageveränderungen der Gebärmutter und der Tuben . . . 603
Blut- und Secretverhaltung in den Genitalwegen . . . 605
Scheide und äussere Scham . . . 606
XVI. Anomalien der Eihüllen . . . 608
Vorbemerkungen . . . 608
Form-, Lage- und Grössenveränderungen . . . 610
XVII. Anomalien der Mamma . . . 612
Missbildungen. Entzündung . . . 612
Geschwülste . . . 613
a. Geschwülste, welche von den epithelialen Structurelementen der Drüse ausgehen . . . 613
b. Geschwülste, welche vom Bindegewebe der Drüse ausgehen . . . 621

Seite

XVIII. Anomalien des Nervensystems . . . 622
1. Gehirn und Rückenmark . . . 622
Missbildungen . . . 622
Histologische Vorstudien . . . 625
a. Ueber die Bindesubstanzen des Nervensystems . . . 625
b. Die typischen Formen der Rückbildung . . . 628
Aetiologische Vorstudien . . . 631
Circulationsstörungen. Hyperämie . . . 633
a. Arterielle Hyperämie . . . 634
b. Venöse Hyperämie . . . 639
c. Hirndruck . . . 641
Thrombose und Embolie . . . 642
Hämorrhagie . . . 643
Entzündung . . . 650
1. Entzündungen der Dura mater . . . 651
2. Entzündungen des Piamatersystems . . . 655
3. Entzündungen der Hirn- und Rückenmarksubstanz . . . 659
a. Acute Entzündungen . . . 659
b. Chronische Entzündungen . . . 662
Atrophie . . . 666
Infectiöse Granulome . . . 670
Geschwülste . . . 672
a. Geschwülste an den freien Oberflächen der Binnenräume des Systems 673
b. Geschwülste, welche von den Gefässscheiden ausgehen . . . 675
c. Geschwülste, welche von der Neuroglia ausgehen . . . 681
2. Peripherisches Nervensystem. Vorbemerkung . . . 683
Entzündung, Geschwulstbildung . . . 684

XIX. Anomalien des Knochensystems . . . 686
Vorbemerkung. Wachsthumskrankheiten . . . 686
Entzündung . . . 698
1. Nicht-eitrige Entzündung der Knochen (Ossificirende und rareficirende Ostitis) 699
2. Eitrige Entzündung, Nekrose und Caries der Knochen . . . 707
Entzündungen der Gelenke . . . 711
Infectiose Granulome . . . 715
Altersveränderungen . . . 725
Ergänzendes zu den Gelenkkrankheiten . . . 734
Geschwülste . . . 736
a. Gutartige . . . 747
b. Bösartige . . . 748

XX. Anomalien des Muskelsystems . . . 750
a. Muskeln . . . 750
Atrophie . . . 750
Entzündung . . . 752
Typhus . . . 754
Geschwülste . . . 757
b. Sehnenscheiden und Schleimbeutel . . . 760
Entzündung . . . 760
Secretanhäufung . . . 761

Technische Anweisung zur Anfertigung mikroskopischer Präparate . . . 762

Kurze Anleitung zur Diagnostik frischer Geschwülste, von Dr. G. Fütterer 769
I. Epitheloide Geschwülste . . . 772
II. Histioide Geschwülste . . . 774

Sachregister und Literatur . . . 775

Einleitung.

Das köstlichste von allen Gütern des Lebens ist die Gesundheit, und ein edler Beruf ist es, seinen Mitmenschen die Gesundheit zu erhalten und wiederzugeben. Aber die Aufgabe des Arztes ist selten leicht und einfach; meist ist er genöthigt, alle Hilfsmittel der Wissenschaft in Bewegung zu setzen, um zum Ziele zu gelangen. Seine erste Sorge — wenn er an das Bett eines Kranken tritt — st es in der Regel, den Sitz des Leidens aufzufinden. In vielen Fällen wird er schon durch die Klagen des Leidenden zu der kranken Stelle hingeführt. Dann aber gilt es, die Natur des Uebels zu bestimmen oder, wie man sagt, die Diagnose festzustellen, weil von dieser allein die weitere Beurtheilung und Behandlung des Falles abhängt. Was aber könnte ihm in dieser Lage dienlicher sein, als eine möglichst vollständige Kenntniss aller an jedem gegebenen Punkte des Körpers erfahrungsgemäss vorkommenden anatomischen Veränderungen?

Deshalb musste es von jeher das Bestreben der Aerzte sein, jede Gelegenheit zu einer anatomischen Untersuchung kranker Körpertheile zu benützen, um einen Schatz von derartigen Kenntnissen anzulegen und fort und fort zu vergrössern. — So entstand im Laufe der Zeit, besonders aber des letzten Jahrhunderts, die pathologische Anatomie als eine der wichtigsten Hilfswissenschaften des Arztes. Aufgabe des pathologischen Anatomen ist es, mit Hilfe anatomischer Untersuchung sowohl ganzer Leichen als einzelner todter Theile, welche ihm zu Handen kommen, die Kenntnisse der Aerzte von den an jedem gegebenen

Punkte des Körpers vorkommenden krankhaften Formabweichungen zu vermehren, die vorhandenen aber zu sammeln und den Fachgenossen zu überliefern.

Tritt er dieser grossen Aufgabe näher und betrachtet mit einem ersten Blick die zahlreichen Veränderungen der Form und Grösse sowie der Farbe, Festigkeit und des Zusammenhangs, welche die verschiedenen Körpertheile bei Krankheiten erfahren, so drängt sich ihm unwillkürlich der Wunsch auf, in dieser Fülle sich darbietenden Materials eine vernünftige Ordnung herzustellen. Die Eintheilung nach Körpergegenden bietet sich freilich von selbst dar, aber sie ist nur eine äusserliche Abpferchung und kann als solche nur untergeordnete Dienste leisten. Wir verlangen Zusammenfassung des Aehnlichen, womöglich eine organische Gliederung, und wenn wir auch die letztere nicht haben können, so werden wir doch bald gewahr, dass wenigstens gewisse anatomische Krankheitsbilder an den verschiedensten Körperstellen in ähnlicher Weise wiederkehren, und es würde dem ordnenden Geiste übel anstehen, wenn er nicht wenigstens den Versuch machte, diese ähnlichen Krankheitsbilder in einer allgemeinen Schilderung vorauszunehmen, wenn es auch nur wäre, um einer schwerfälligen und unnöthigen Wiederholung überhoben zu sein. —

Diese Krankheitsbilder gehören einerseits in den Rahmen der typischen Symptomengruppen, wie sie die allgemeine Pathologie kennen lehrt[1]); anderseits sind sie die stets wiederkehrenden Wirkungen besonderer Krankheitsursachen. Zu jenen gehören: Hyperämie und Blutung, Entzündung, Brand etc., zu diesen die eigenartigen Formen von Entzündung, welche die Einnistung der Spaltpilze hervorruft.

Bleiben wir denn hierbei stehen und indem wir es aufgeben, bei einer Hilfswissenschaft der Pathologie eigene und andere Kriterien aufzusuchen, als welche die Pathologie an sich darbietet, theilen wir die pathologische Anatomie in einen allgemeinen Theil, welcher die pathologische Anatomie jener typischen Vorkommnisse, und einen speciellen Theil, welcher die pathologische Anatomie der einzelnen Organe und Systeme des Körpers enthält.

Indessen — ich habe ja nicht vor, in erster Linie ein Lehrbuch der pathologischen Anatomie zu schreiben. Was ich meinen Lesern hiermit aufs Neue darbiete, ist ein Werk über pathologische Histologie. Sind denn die beiden Wissen-

---

1) Siehe die Einleitung in des Verfassers: Elemente der Pathologie (Leipzig, Wilh. Engelmann, 1883).

schaften so sehr identisch, dass eine Auseinandersetzung über den Werth der pathologischen Anatomie für den Arzt, sowie eine Definition und Eintheilung derselben, schlechthin auch für die pathologische Histologie ihre Geltung haben? Antwort: ja und nein, wie man die Sache ansieht.

Das Mikroskop lehrt uns, dass in der That der grösste Theil jener Veränderungen, welche wir nuda manu et oculo inermi feststellen, auf Veränderungen der kleinsten Structurtheile, der Zellen und Gewebe zurückzuführen sind. So erwuchs die pathologische Histologie als eine neue Wissenschaft, welche aber in der That den grössten Theil der pathologischen Anatomie erklärend in sich fasst und sich damit stofflich identificirt.

Diesen »grössten Theil« der pathologischen Anatomie wird also auch das vorliegende Lehrbuch besonders ins Auge fassen und nur der Vollständigkeit wegen auch diejenigen anatomischen Abnormitäten erwähnen, welche, wie die Bildungsfehler nicht durch histologische Abweichungen ausgezeichnet oder hervorgebracht sind.

Die pathologische Histologie ist aber nicht bloss die dienende Tochter der pathologischen Anatomie. Sie hat noch eine andere Seite, von der aus betrachtet sie sogar selbständiger und erhabener erscheint, als jene, ich meine ihre biologische Seite, ihre Stellung zu der Gesammtlehre vom Leben und zum Mittelpunkte dieser Lehre, zur Zellenlehre.

Die Zelle, das einheitliche Substrat aller Lebensvorgänge, stellt auch für die krankhaften Veränderungen der Form einen einheitlichen Ausgangspunkt dar. Die weitgehende Gleichförmigkeit auch der am stärksten differenzirten Zellen, die Aehnlichkeit ihrer chemisch-physikalischen Zusammensetzung, beschränkt einigermassen die Zahl ihrer möglichen Veränderungen, so dass es uns unschwer gelingen wird, eine Reihe einfacher cellularpathologischer Vorgänge zu statuiren und als nächste Bestandtheile jener oft recht complicirten geweblichen Störungen zu erweisen, welche uns ein Erweichungsheerd des Hirns, eine entzündete Lunge etc. darbieten. So gewinnen wir bei der pathologischen Histologie, was wir bei der pathologischen Anatomie vergebens suchten, einen eigenen Mittelpunkt, eine Quelle, aus der alles Licht fliesst, mit dem sie das Innere des kranken Körpers durchleuchtet. Die Zeit ist noch kaum verflossen, wo man die Cellularpathologie für stark genug hielt, den Kern der gesammten Pathologie abzugeben, den Kern der pathologischen Histologie und damit den grössten Theil der pathologischen Anatomie wird sie nie aufhören zu bilden.

Nach diesen Vorbemerkungen versteht sich die Eintheilung der pathologischen Histologie von selbst. Sie zerfällt in 1) die pathologische Morphologie der Zelle, 2) die pathologische Histologie der Organe und Systeme, welche letztere in einen allgemeinen und einen speciellen Theil geschieden wird, und sich mit der pathologischen Anatomie stofflich identificirt.

Die pathologische Morphologie der Zelle.

BOSTON MEDICAL
OCT 7 - 1927
LIBRARY

Alles, was lebt, ist einem beständigen Wechsel seiner Bestandtheile unterworfen. Wir schliessen auf diesen Wechsel, weil wir bemerken, dass fortwährend gewisse Stoffe in die Organismen aufgenommen und dafür andere ausgeschieden werden, welche sich als Umwandlungsproducte der belebten Substanz erweisen.

Für das Auge, auch für das bestbewaffnete, ist die erwähnte Bewegung des Stoffes nicht wahrnehmbar. Sie wird es erst, sobald sie irgend eine Störung, sei diese eine Beeinträchtigung oder eine besondere Förderung, erfährt. Wer wäre im Stande, etwa den quergestreiften Muskelfasern im Schwanze einer lebenden Froschlarve den Ernährungsprocess anzusehen oder das stille Kommen und Gehen der Stoffe in einer benachbarten Nervenfaser zu bemerken. So lange uns diese Gebilde ein gewisses, bis auf die kleinsten Pünktchen und Strichelchen bekanntes und bestimmtes Aussehen darbieten, halten wir diesen »stehenden Anblick« für einen Beweis, dass die mit der Ernährung verbundene Metamorphose in ihnen ihren ungestörten Fortgang habe. Erst wenn sich ungewöhnliche Qualitäten an den Zellen und ihren Derivaten, an Fasern, Häuten, Grundsubstanzen etc. blicken lassen, denken wir an eine stattgehabte oder noch statthabende Veränderung ihrer Zusammensetzung und sind dann mit Recht geneigt, dieselben einer Alteration der Ernährung zuzuschreiben.

Derartige Veränderungen kommen schon beim normalen Ablauf des Lebens vor. Das Lebensalter, das allmähliche Aufblühen und Verwelken der Körper, spiegelt sich bis zu einem gewissen Grade in der Beschaffenheit der Gewebe. Wir haben hier zwei Hauptrichtungen zu unterscheiden, in welchen die Veränderung der Gewebe vor sich geht: Bildung und Rückbildung. Jene lehrt uns die Entstehung und das Wachsthum des Organismus von einer sich fort und fort wiederholenden Vervielfältigung der Zelle und einer höchst mannigfaltigen Umgestaltung des Zellenleibes abzuleiten, diese zeigt uns, dass die Gebrechlichkeit und die Hinfälligkeit des alternden Körpers von einer mehr oder minder auffälligen Decomposition der histologischen Bestandtheile begleitet sind.

Viel wichtiger für den Arzt sind diejenigen Veränderungen der Gewebe, welche im Laufe von Krankheiten auftreten. Dieselben sind den Altersveränderungen sehr ähnlich. Nicht mit Unrecht hat daher *Virchow* die rückgängigen unter ihnen mit einer Art vorzeitiger Senescenz verglichen. Um Entstehen und

Vergehen muss sich aber das Dasein der einzelnen Zelle so gut drehen, wie das des ganzen Individuums. Wir werden daher Bildung und Rückbildung als die naturgemässen Hauptkategorien der cellularpathologischen Processe aufzustellen haben. Aber einseitig wäre es, wollten wir verkennen, dass auf dem Gebiete der Pathologie eine viel grössere Mannigfaltigkeit der histologischen Erscheinungen obwaltet, als sie dem normalen Entstehen und Vergehen zukommt.

Der Patholog hat neben der allmählichen Rückbildung, welche mit dem Tode der Zelle endigt (Involution), auch den Fall ins Auge zu fassen, wo der Tod den Veränderungen vorangeht (Nekrose). Er kennt neben der fortschreitenden Rückbildung auch stationäre Beeinträchtigungen der Zellen, welche durch Ablagerung gewisser Stoffe im Protoplasma (Infiltrationen) herbeigeführt werden.

Auch die pathologische Neubildung erlaubt sich Abweichungen von dem physiologischen Schema; es kommen quantitative und qualitative Excesse der verschiedensten Art vor, wenn sich auch die principielle Uebereinstimmung niemals verleugnet.

Allen diesen cellularpathologischen Zuständen pflegt man gelegentlich die Bezeichnung als »Entartungen« (Degenerationen) beizulegen, womit man einerseits den Gegensatz zur physiologischen Involution und Evolution, anderseits die Thatsache hervorheben will, dass hier überhaupt eine Abweichung von dem normalerweise bei dieser Art von Lebewesen und an dieser Stelle zu erwartendem Verhalten vorliege.

I. Progressive Degeneration.

a. Die pathologische Neubildung der Zellen.

Die elementarste Lebenseigenschaft des Zellprotoplasmas ist die Fähigkeit, neues Protoplasma in die moleculären Zwischenräume des alten aufzunehmen, zu wachsen. In allen, selbst den ältesten Zellen unseres Körpers, liegt diese Fähigkeit als Wachsthumstrieb verborgen, aber ein strenges Gesetz — das jedem Einzelwesen eingeborene Gesetz der artlichen Entwicklung — legt ihm Zügel an und bestimmt das Ausmass seiner Leistungen auf jedem Punkte des Organismus. Es setzt daher stets eine gewisse Emancipation von diesem Gesetze voraus, wenn wir sehen, dass irgendwo eine Zellengruppe oder eine einzelne Zelle auf eigene Faust zu wachsen und sich durch Theilung zu vermehren beginnt. Wir sprechen dann von progressiver Degeneration der Zellen oder von pathologischer Neubildung.

Vermehrung des Protoplasmas und Kerntheilung sind die ersten Schritte in dieser Richtung. Bezüglich der Einzelnheiten des histologischen Geschehens könnte ich füglich auf die Darstellungen der normalen Biologie verweisen. Wir unterscheiden auch auf unserem Gebiete eine direkte und eine indirekte Kerntheilung.

Die direkte Kerntheilung ist unzählige Male genau beschrieben worden. Aus dem Nebeneinander von Bildern, wie Fig. 1 sie darstellt, wurde das Nacheinander des Vorgangs übereinstimmend dahin erschlossen, dass sich der Kern in die Länge zieht, in der Mitte einschnürt, sanduhrförmig oder eingekerbt erscheint, bis sich endlich die Verbindung beider Kerne löst und nun zwei Kerne statt eines vorhanden sind. Auch das Kernkörperchen scheint sich gelegentlich an den Vorgängen zu betheiligen. An den grossen bläschenförmigen Kernen der Krebszellen, wo man das Verhalten des Nucleolus deutlich verfolgen kann, sind häufig eingekerbte, biscuitförmige und doppelte Nucleoli beobachtet worden. Trotz alledem kann man nicht in Abrede stellen, dass die Kerntheilung verhältnissmässig selten gesehen wird. Der Grund liegt wohl in der ausserordentlichen Schnelligkeit, mit welcher die Theilung geschieht. Nach allen Autoren, welche das Glück hatten, an lebensfrischen Zellen die Kerntheilung vor sich gehen zu sehen, ist diese das Werk weniger Secunden. Dazu kommt, dass sie mehrmals anfangen und wieder zurückgehen kann; in diesem Falle gleicht sich die entstandene Einkerbung wieder aus, bis sie plötzlich einmal durchgeführt wird, wie eine Arbeit, zu der wiederholte Kraftanstrengungen erforderlich sind. Das Gleiche wiederholt sich später bei der Theilung der Zelle, und wir müssen uns hier wie dort an den Ausspruch eines berühmten Naturforschers halten, dass eine positive Beobachtung mehr wiegt, als noch so viele negative.

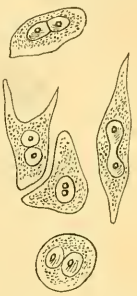

Fig. 1. Zellen mit Kerntheilung. Aus einem Carcinom.

Die indirekte Kerntheilung ist erst seit Kurzem bekannt, doch hat es den Anschein, als sollte sie noch die alleingültige werden. — Hierbei wird nicht in Bausch und Bogen getheilt, sondern die verschiedenartigen Dinge, aus denen ein Kern besteht, werden mit einer gewissen Genauigkeit in zwei Theile zerlegt. Von den Bestandtheilen eines Zellenkernes sind dem Histologen namentlich zwei bekannt, welche er mittels der sogenannten Kernfärbemittel (Karmin, Hämatoxylin, Safranin, Methylviolett etc.) unterscheiden gelernt hat: das Chromatin und das Achromatin. Das Chromatin bildet im ruhenden Kern ein feinfädiges, aber hier und da mit Knötchen (Kernkörperchen) versehenes Netzwerk, welches den ganzen Kernraum durchspannt (Fig. 2. *a*); das Achromatin befindet sich in den Zwischenräumen. Soll es nun zur Theilung kommen, so sondert sich das Chromatin aus und bildet einen einzigen langen, überall gleich dicken Faden, welcher den Kernraum in zahlreichen Schlängelungen gleichmässig durchzieht (Knäuelform Fig. 2. *b*). Später ordnet sich der Chromatinfaden mehr peripherisch an, während das Achromatin mehr die Mitte des Kernes einnimmt (Kranzform). Nun werden die nach einwärts convexen Schlingen des Chromatinfadens gegen die Mitte hin ausgezogen; die nach auswärts convexen brechen gleichzeitig mitten entzwei, und so zerfällt der ganze Chromatinfaden in eine

grössere Zahl schleifenförmiger Theilstücke, welche sämmtlich mit ihrer Umbeugestelle nach innen, mit ihren divergirenden Schenkeln nach aussen gerichtet

Fig. 2. Indirekte Kerntheilung (Mitosis) nach *Flemming*. *a*. Ruhender Kern mit Kerngerüst. *b*. Knäuelform. *c*. (schematisch vereinfacht) Kernspindel mit anstehenden einfachen, in *d*. mit gespaltenen Fadenschlingen. *e*. Aequatorialplatte. *f*. Diaster. *g*. Rückkehr der Tochterkerne zur Knäuelform. Das mittlere Bild zeigt ein Parenchym mit Kerntheilnng (Mitosen) bei schwächerer Vergrösserung ($^1/_{500}$).

sind (Sternform Fig. 2. *c*). Diese Theilstücke sind ungefähr gleich lang. Als ob dies aber der gerecht theilenden Natur noch nicht genüge, so zerfällt jede Schleife nochmals ihrer ganzen Länge nach in Hälften, und erst diese halben Schleifen sind es, welche von einander abrücken, um sich die einen in dieser, die andern in jener Kernhälfte anzuordnen. Die Anordnung geschieht um das Achromatin. Letzteres hat sich inzwischen dergestalt um die Centra der beiden Kernhälften (Pole) gruppirt, dass von jedem derselben zarte Achromatinfäden radienartig ausgehen; die nach innen gerichteten Fäden stehen unter einander in Verbindung und bilden — den Kern von Pol zu Pol in flachem Bogen durchsetzend — die sogenannte Kernspindel (Fig. 2. *c*—*g*). An die Fäden dieser Spindel legen sich nunmehr die zweischenkligen Chromatinschleifen mit ihren Umbeugestellen an, um längs derselben gegen die Pole hin zu gleiten. So lange sie sich hierbei noch nicht weit von der Mittelebene des Kernes entfernt haben, bezeichnet man die »Kernfigur« als Aequatorialplatte (Fig. 2. *e*); später wenn sie an die Pole vorgerückt sind, stellt sich die Kernfigur als »Doppelstern« (Diaster, Fig. 2. *f*) dar.

Jetzt erst erfolgt der Zerfall des Mutterkernes in zwei Tochterkerne. Die Schleifen treten beiderseits wieder zur Knäuelform und endlich zum Netzwerk des ruhenden Kernes zusammen (Fig. 2. *g*).

Alle sonst noch beschriebenen Modi der Kerntheilung sind nur untergeordnete Abweichungen der beschriebenen. So namentlich die Theilung durch Sprossung, bei welcher der Kern im Grunde genommen nur in zwei ungleiche Tochterkerne zerfällt, allerdings unter dem Bilde des Auswachsens nach einer oder mehreren Seiten hin und der knopfförmigen Abschnürung dieser Auswüchse.

Neben der Theilung des Kernes spielt die *Vermehrung des Protoplasmas* eine weniger in die Augen fallende Rolle. Doch dürfen wir nicht vergessen, dass sie eben die elementarste Form der Assimilation, dass sie die nothwendige Vorstufe jeder weiteren Differenzirung, auch der Kernbildung und Vermehrung ist, und dass der Kern nur dann die Bedeutung eines ganzen Lebensheerdes beanspruchen kann, wenn er von einem wenn auch noch so kleinen Mantel von Protoplasma eingehüllt ist.

Kerntheilung und Vermehrung des Protoplasmas bilden zusammen das erste Stadium der Zellenzeugung. Es kommt vor, dass ein weiteres Stadium überhaupt gar nicht erreicht wird, dass es bei einer wiederholten Multiplication der Kerne und Vermehrung des Protoplasmas einer Zelle sein Bewenden hat. Dies führt zu jener eigenthümlichen Formation, welche unter dem Namen der »Riesenzellen« beschrieben wird. Es sind verhältnissmässig grosse, einfach contourirte Schollen einer sehr feinkörnigen, schwach lichtbrechenden Substanz, in welcher zahlreiche (bis 20 und 30), runde, mit Kernkörperchen ausgestattete Kerne eingebettet sind. Die äussere Gestalt dieser Bildungen variirt sehr. Dieselbe ist offenbar an kein bestimmtes Formengesetz gebunden, sondern abhängig von der Form des Hohlraumes, als dessen Ausfüllung sie erscheinen. Nur wo die Riesenzellen in ganz weiches, nachgiebiges Gewebe eingebettet sind, ist eine annähernd kugelige oder

Fig. 3. Riesenzellen. *a*. rundliche (*Virchow*). *b*. mit Ausläufern; aus einer Muskelgeschwulst (*Billroth*).

wenigstens rundliche Gestalt die Regel (Fig. 3. *a*); in Geweben mit faseriger Structur sind die Riesenzellen an ihrer Peripherie mit Ausläufern besetzt, welche als die Fortsetzungen der Zellen in die Zwischenräume der Fibrillen anzusehen sind. Am instructivsten für dies Verhältniss ist eine von *Billroth* herrührende Beobachtung, wo die Riesenzellen in der beschriebenen Weise aus den zelligen Elementen der Muskelfasern hervorgingen. An der Grenze der hierdurch wenigstens mit verursachten Geschwulst konnte *Billroth* deutlich eine Anschwellung

der Muskelfasern unter gleichzeitigem Auseinanderweichen der Fibrillen constatiren. Die isolirten Riesenzellen zeigten die (Fig. 3.*b*) wiedergegebenen Formen. Aehnliches beobachtete ich bei einer Bindegewebsbildung in der weissen Substanz des Gehirnes. Festzuhalten dürfte sein, dass jede Riesenzelle in der That aus einem ursprünglich vorhandenen zelligen Elemente hervorgegangen ist; über das »Wie« dieses Hervorgehens sind die Acten noch nicht geschlossen. Wir kommen weiter unten darauf zurück.

Die zweite Phase der Zellenbildung ist die Theilung des Zellenleibes selbst. Jeder neugebildete Kern wirkt als besonderes Anziehungscentrum auf das ihm zunächst befindliche Protoplasma, und wenn diese Anziehung die Folge hat, dass sich rings um den Kern eine gewisse Quantität des Protoplasmas auch räumlich abgrenzt, so sagen wir: die Zelle theilt sich.

Das mikroskopische Bild, welches die erwähnte räumliche Abgrenzung des Protoplasmas gewährt, ist nicht immer das gleiche. Dasselbe richtet sich im Wesentlichen nach der Form der Mutterzelle. Während für die rundlichen Zellenformen Theilungsbilder wiederkehren, wie wir sie oben für die direkte Kerntheilung kennen gelernt haben, nämlich ringförmige Einschnürung, Semmelform, Sanduhrform etc., stellt sich die Theilung länglicher Zellen gern als Spaltung dar.

Wichtiger ist es an die Thatsache zu erinnern, dass beim normalen Wachsthum die Tochterzellen im Allgemeinen die anatomische und physiologische Qualität der Mutterzellen beibehalten. Nachdem durch die Furchung des Eies die ersten Verschiedenheiten einmal gegeben sind, werden dieselben mit grosser Zähigkeit durch die ganze Dauer des Lebens festgehalten. Auch bei krankhaften Zellenwucherungen geschieht dies bis zu einem gewissen Grade, es ist aber interessant, hier etwas näher einzugehen, um über die Frage, bis zu welchem Grade es geschieht, und wo die qualitative Abweichung, die *Degeneration* beginnt, ein vorläufiges Urtheil zu gewinnen.

Betrachten wir zunächst die degenerative Vermehrung der Epithelzellen, wie solche namentlich in den echten Carcinomen zum Ausdruck kommt, so ist allerdings nicht selten ein recht erheblicher Unterschied zwischen den typisch ausgebildeten Epithelzellen einer bestimmten Gegend und den Zellen eines von denselben ausgegangenen Carcinoms zu constatiren. Vergleicht man z. B. die normale Epitheldecke der Harnblase (Fig. 5) mit den Epithelmassen, welche sich theils an der zottigen Oberfläche, theils im Innern der Harnblasenkrebse (Fig. 4. *A* u. *B*) vorfinden, so wird man auf den ersten Blick kaum geneigt sein, eine weitgehende Aehnlichkeit dieser Dinge anzuerkennen. Wo sind in den normalen Epitheldecken die vielgestaltigen, gestreckten, oft mit langen Ausläufern versehenen Zellen zu finden, welche die Oberfläche des sogenannten Zottenkrebses in dicker Schicht überziehen (*A*), und wo die Millionen kleiner runder Zellen, welche die Alveolen des tiefgreifenden Krebses ausfüllen? (*B*) Doch sehen wir genauer zu!

Die Zellen jedes dickeren Epithelialstratums zeigen unter sich gewisse charakteristische Verschiedenheiten, welche allgemein als Altersverschiedenheiten, als Entwickelungsphasen angesehen werden. Die jüngsten Elemente, welche sich durch ihre Kleinheit, Weichheit und Membranlosigkeit auszeichnen, liegen am tiefsten, hart an der Grenze des Bindegewebes: je weiter nach aussen, desto grösser werden die Zellen, desto deutlicher tritt an ihnen eine Membran und eine

mehr oder weniger charakteristische Gestalt hervor. Diese letztere hängt zum Theil mit functionellen Eigenthümlichkeiten zusammen, zum Theil ist sie das Resultat eines Conflictes, welcher einerseits durch das Bestreben der Zelle, sich gleichmässig nach allen Richtungen hin zu vergrössern, anderseits durch die räumlichen Schranken veranlasst wird, welche diese Vergrösserung nur in gewissen Richtungen gestatten. Am lehrreichsten ist gerade in dieser Beziehung ein senkrechter Durchschnitt durch das Epithelium der Harnblase (Fig. 5). Wir können hier deutlich drei Schichten unterscheiden, welche durch drei charakteristisch verschiedene Zellenarten gebildet sind. Zunächst dem Bindegewebe ist eine einfache Lage kleiner runder Elemente: über diesen etwas grössere, birnförmige Zellen, welche mit ihren rundlichen Köpfen nach aussen gerichtet sind, während die verjüngten Enden von oben her in die Zwischenräume der tiefstgelegenen runden Zellen hineinpassen. Dass diese Zellen, ursprünglich der tiefsten Schicht angehörig, durch nachdrängende jüngere Zellen in die zweite Schicht erhoben, dabei aber mit dem unteren Ende noch eine Zeit lang an der Stätte ihrer Entstehung befestigt geblieben seien, ist eine Annahme, welche meines Erachtens die Birnenform durchaus ungezwungen erklärt. Die Zellen der dritten Schicht haben in ihrer Gestalt auf den ersten Blick etwas äusserst Befremdendes. Sie sind platt, aber an ihrer unteren Fläche mit kantigen Vorsprüngen und flachen Vertiefungen versehen, welche den Zellenköpfen der zweiten Schicht in der Weise entsprechen, wie die Juga cerebralia und Impressiones digitatae der Tabula vitrea den Gyris und Sulcis der Gehirnoberfläche. Wir können diese dritte Zellenform nur so weit verstehen, dass eine Zelle der zweiten Schicht von

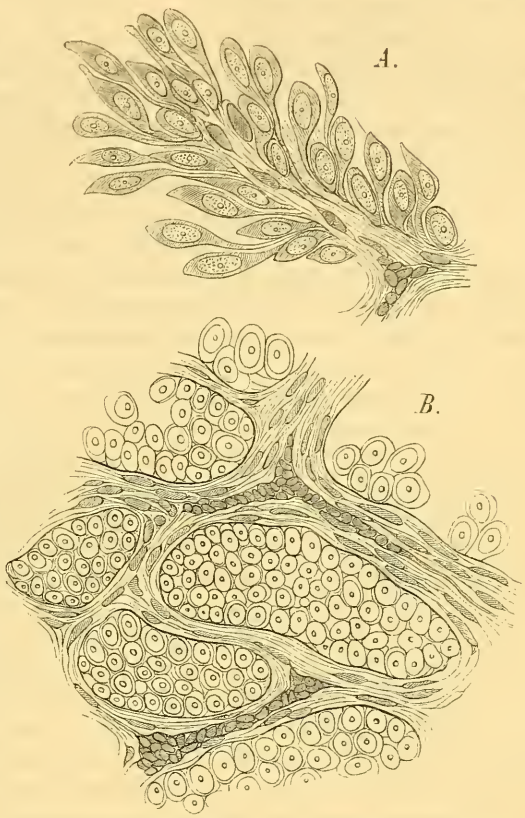

Fig. 4. Krebs der Harnblase. *A.* Oberflächliche Zotten mit hypertrophischen Epithelzellen. *B.* Parenchym des Krebses. In den Stromabalken Muskelfasern und Blutgefässe. $^1/_{300}$.

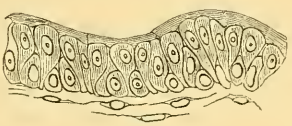

Fig. 5. Das Epithelium der Harnblase im Durchschnitt. $^1/_{300}$.

ihrer Anheftung am Bindegewebe sich ablösend und hervorquellend gegen den Raum der Harnblase durch den centrifugal wirkenden Druck des periodisch angesammelten Harnes plattgedrückt und in die Fugen und Unebenheiten der zweiten Schicht hineingepresst wird.

Nicht alle Epithelien lassen eine so befriedigende Vorstellung von der Entstehung ihrer einzelnen Formen zu. Was man aber überall zu sehen glaubt, und worüber keine Meinungsverschiedenheiten der Autoren obwalten, ist die Thatsache, dass die Epithelzellen hart am Bindegewebe entstehen und demnächst durch Nachschub nach aussen gedrängt werden.

Werfen wir jetzt einen vergleichenden Blick auf unsere Krebsbilder! Von den plattgedrückten Elementen der obersten Zellenschicht ist freilich weder in dem einen noch in dem andern Bilde etwas zu finden. Sie werden schon bei jedem einfachen Katarrh abgehoben und weggespült, geschweige denn bei den üppigen und anhaltenden Epithelwucherungen, welche hier vorliegen. Aber wer könnte zweifeln, dass wir in den vielgestaltigen, langgestreckten und gestielten Zellen des Zottenkrebses (*B*) das mittlere Stratum des Harnblasenepithels vor uns haben. Vielleicht ist keine dieser Zellen genau so, wie die normalen, jedes einzelne Element ist wie die Gesammtheit aller durch die üppige Wucherung vergrössert, verzerrt, die Grundform aber ist geblieben, insbesondere sind auch die langen fädigen Stiele mit den basalen Anschwellungen in den kurzen Füsschen der normalen Zellen vorgebildet, was meines Erachtens sehr bezeichnend ist.

Ebenso lehrreich ist das zweite Bild (Fig. 4. *B*). In den Maschenräumen des tiefgreifenden, in die bindegewebige Materie eindringenden Carcinoms finden sich nur kleine, runde Epithelzellen, also Zellen, wie wir sie normal in der dritten, untersten Schicht des normalen Epithels antreffen. Diese aber in enormer Menge, alle Spalten des Bindegewebes füllend und ausdehnend. Wie könnte dieses Bild anders zu deuten sein, als dass hier die Natur in üppigster Wucherung immer neue Massen von Epithelzellen zeugend zu einer individuellen Ausbildung des einzelnen Elementes keine Zeit und keinen Raum übrig hat, so dass es bei der indifferenten Form der jüngsten Epithelzelle sein Bewenden haben muss.

Wir finden also durch das von uns gewählte Beispiel den Satz erhärtet, dass: »*je üppiger die degenerative Zellenvermehrung ausfällt, um so mehr junge unreife und darum indifferente Zellenformen gebildet werden.*« Diese Thesis aber wird sich uns als eine allgemeingültige, das ganze Gebiet der pathologischen Neubildung beherrschende erweisen.

Ich will an dieser Stelle nur noch auf die pathologischen Neubildungen im Bereich des Bindegewebes hinweisen. Als jüngste und unreifste Zellenform figurirt hier ebenfalls ein kleines rundes Element, die embryonale Bildungszelle des Bindegewebes. So lange die Entwicklung und das Wachsthum dauern, entsteht aus diesen Zellen Bindegewebe dadurch, dass sich die runde Zelle in die Länge zieht und spindelförmig wird. Zugleich spaltet sich ein Theil ihres peripherischen Protoplasma nach dem andern ab und wandelt sich in Fibrillen um, bis schliesslich nur noch ein kleiner Rest desselben den Kern umgiebt. Andere Rundzellen treiben nach mehreren Richtungen hin Ausläufer, welche unter einander anastomosiren und ein sogenanntes Sternzellennetz bilden; noch andere breiten sich in den unregelmässigen Spalträumen zwischen den Fibrillen und Lamellen des Binde-

gewebes zu flachen »Häutchenzellen« aus etc. Ist das Wachsthum aber beendet, so bleiben jene Zellen als »stabile Elemente« des Bindegewebes stehen und es ist kein Grund vorhanden anzunehmen, dass hier wie beim Epithel eine fortwährende Regeneration ganzer Zellen statt habe.

Damit ist aber nicht gesagt, dass der Blutgefässbindegewebeapparat überhaupt seiner ausgezeichneten Fähigkeit, bleibende Bindesubstanzen zu erzeugen, mit der sich vollendenden Entwicklung verlustig ginge. Es ist neuerdings wieder vollkommen sicher gestellt, dass die sternförmigen Bindegewebskörperchen, die Endothelzellen und andere sonst wenig veränderliche Elemente des Bindegewebes es sind, welche unter Umständen sich ihrer urthümlichen Fähigkeit fortschreitender Assimilation in Protoplasmavermehrung, Kern- und Zellentheilung erinnern und so zu echten degenerativen Wucherungen fortschreiten können. Hierbei werden zunächst wiederum jugendliche, kleine und runde Tochterzellen erzeugt, und wenn die Wucherung recht üppig, stark und schnell ist, so hat es bei der Bildung derartig unreifer Zellenformen sein Bewenden (Rundzellensarcom, Fig. 6); eine

Fig. 6. Rundzelliges Sarcom. *a*. Gefässlumina. *b*. Parenchym, zum Theil ausgepinselt, so dass die erhärtete Grundsubstanz als zierliches Strickwerk zum Vorschein kommt. $^1/_{300}$.

Fig. 7. Spindelzellensarcom. Klaffende Gefässlumina. Die Zellenzüge theils längs, theils quer durchschnitten. $^1/_{300}$.

etwas solidere Ausbildung erfahren die Zellen der Spindelzellensarcome (Fig. 7) und vollends typisch erscheint die Nachbildung des Fasergewebes in den Fibromen, des Schleimgewebes in den Myxomen, des Fettgewebes in den Lipomen etc.

Wir gerathen hier, wie man sieht, mitten in die Geschwulstlehre hinein. *Alle Geschwülste nämlich im engeren Sinne des Wortes, sind Producte eines örtlichen mehr oder weniger degenerativen Wachsthums*, und wenn wir im Vorstehenden das *Epithelgewebe* einerseits, *das Bindegewebe* anderseits zum Schauplatz unserer Betrachtungen machten, so geschah dies, weil wir gerade in diesen beiden Geweben *die beiden Hauptkeimstöcke der Geschwülste*, der ecto- und entodermalen einerseits, der mesodermalen anderseits vor uns haben.

b. Die Organisation der pathologischen Neugebilde.

Bis dahin haben wir nur von der Neubildung der einzelnen Zelle gehandelt, wenn wir sie auch in geschwulstbildenden Massen auftreten liessen. Die einzelne Zelle ist ein sehr hinfälliges Ding. Einer einigermassen dauerhaften Existenz ist dieselbe nur so lange sicher, als sie sich im organischen Verbande mit den übrigen Zellen des Körpers befindet. Dieser wird selbstverständlich durch die rasch wiederholte Theilung und die massenhafte Ansammlung der Theilungsproducte beeinträchtigt und hört völlig auf, wenn nicht rechtzeitig Einrichtungen insbesondere für eine hinreichende Ernährung des Neugebildes getroffen werden. Von einem einfachen, runden Zellenhaufen werden immer nur die äussersten Schichten ernährt, während die inneren absterben und zerfallen. Soll dem vorgebeugt werden, so muss der Organismus gerade in die Mitte hinein eine Gefässschlinge schicken, welche es auch den inneren Zellen gestattet, zu stoffwechseln. Die Vascularisation ist das Organisationsmittel par excellence. Mit einer Capillarschlinge, welche er über eine neugebildete Zellenkolonie hinwirft, spricht der Organismus sein Veto gegen eine drohende Auf- und Ablösung dieser Zellen aus.

Und wie geschieht diese *Gefäss-Neubildung?* Am häufigsten jedenfalls nach dem Vorbilde jener vielstudirten langsamen Vergrösserung des Capillarnetzes, welche wir im durchsichtigen Saum des Froschlarvenschwanzes so schön beobachten können. Es ist hier leicht zu constatiren, dass sich an gewissen Stellen der bereits blutführenden Capillaren wie blind endigende Fortsätze hervorstülpen und, allmählich wachsend, in einer Bogenlinie zum Muttergefäss zurückkehren, oder zwei desgleichen sich entgegenwachsend zu demselben Resultat, einer neuen Capillarschlinge, führen. Sieht man genauer hin, so überzeugt man sich, dass

Fig. 8. Tertiäre Gefässbildung. Saum des Froschlarvenschwanzes. *a.* Capillaren. *b.* Lymphgefässe. *c.* Gefässsprossen. *e.* Freier Rand mit Epidermis.

diese blinden Enden in protoplasmatische Fäden auslaufen, deren näheres Verhalten sich nicht ohne Schwierigkeit entwirren lässt (Fig. 8). Das brauchbarste

Object hierzu ist unstreitig der durchsichtige Saum des Froschlarvenschwanzes, aber auch hier liegen ringsum zahlreiche sternförmige Bindegewebskörper. Hängen nun die Gefässsprossen mit diesen zusammen, so können sie zugleich als ihre Ausläufer und die Capillarbildung als eine direkte Metamorphose zelliger Elemente betrachtet werden; ist dagegen ein solcher Zusammenhang nicht nachzuweisen, so sind die fadenförmigen Ausläufer eine eigenthümliche, dem zukünftigen Gefässe voraufgehende Anlagebildung. Nach *J. Arnold's* neuesten Untersuchungen, welche den Stempel der vollkommenen Objectivität tragen, scheint das Letztere in der That der Fall zu sein. *Arnold* glaubt sich dadurch genöthigt, die Sache ungefähr so aufzufassen, dass von den Zellen des Endothelschlauches entwickelter Gefässe ein keimfähiges Protoplasma producirt wird, durch dessen Auswachsen Anlagesprossen und Anlagestränge entstehen, welche durch Einschmelzung der centralen Masse röhrig und schliesslich durch primäre Kernbildung und Abfurchung des Protoplasmas in Schläuche, die aus kernhaltigen Plättchen zusammengesetzt sind, umgewandelt werden. Ich möchte noch besonderen Nachdruck auf die zeltartige, Erhebung der Gefässwand legen, welche die Entstehung der Gefässsprossen einleitet. Diese kann füglich nur als der mechanische Effect einer schon vor der Anlage bestehenden stärkeren Strömung von Ernährungsflüssigkeit in der Richtung des zukünftigen Gefässes gedeutet werden, und wenn in der Folge dieser Recessus mit einem feinkernigen Protoplasma gefüllt erscheint, welches sich durch die Wand hindurch in das umgebende Gewebe fortsetzt, so erscheint dies Protoplasma von diesem Gesichtspunkte betrachtet zugleich thatsächlich als eine unmittelbare Abscheidung aus dem Blute. Constatiren wir also, dass sich an dieser Stelle Protoplasma unmittelbar aus dem Blute ausscheidet und dass die »hyperplasirenden Zellen« nur als Anziehungs- resp. Ablagerungscentra desselben wirken, was nicht ohne Werth für unsere histogenetischen Vorstellungen überhaupt ist. Beim Hohlwerden der Gefässsprossen (Fig. 8. *c*) breitet sich ein Theil des Protoplasmas in dünner Schicht an der Oberfläche der Höhlung aus und erhärtet zur Capillarmembran. Der Ueberschuss scheint vom Blutstrom weggespült zu werden. Kernanlagen haben sich entweder schon in den Protoplasmafäden gezeigt, oder sie treten um dieselbe Zeit ein, wo die Eintheilung des jungen Gefässes in Zellen erfolgt.

Die pathologische Histologie lehrt einige Abweichungen an dem geschilderten Entwickelungsmodus kennen, welche indessen das Princip desselben unangetastet lassen. In schnellwachsenden Krebsen sieht man wohl einen hohlen Gefässspross, welcher an seiner Spitze einen ganzen Haufen feinkörnigen und kernreichen Protoplasmas trägt und vor sich herschiebt[1]); andere Spielarten werden wir bei der Entzündung und bei mehreren Geschwulstspecies kennen lernen.

---

1) Oft sind mir bei diesem Anblick die vielkernigen *Riesenzellen* eingefallen (p. 11) und nicht bloss ich habe gefragt, ob und inwieweit dieselben etwa als unverbrauchte Gefässanlagen anzusprechen wären. Als *Ziegler* zwei an den Ecken auf einander gekittete Glasplättchen Hunden in das Körperbindegewebe einbrachte und darin Tage und Wochen lang beliess, bildeten sich in der relativ breiten und dünnen Schicht farbloser Blutkörperchen, welche in die capillären Zwischenräume der Glasplättchen eingewandert waren, zwar keine Blutgefässe aus, wie ich gehofft hatte, wohl aber in gewissen Abständen Riesenzellen, die sich selbst jedenfalls gut ernährten, wenn sie auch für die Ernährung der ande-

Mit der Definition der Riesenzellen als ungebrauchter Gefässanlagen ist die Riesenzellenfrage freilich noch keineswegs abgethan. Wir werden vielmehr auf dieselbe wiederholt zurückzukommen haben.

II. Regressive Degeneration.

(Nothstand, Rückbildung und Tod der Zelle.)

1. Involution der Zelle.

Die einfachste Art, in welcher sich ein Rückgang der Assimilation an der einzelnen Zelle bemerklich macht, ist die direkte Verkleinerung ihres Protoplasmas. Sie findet sich in allen Fällen langsam steigender Ernährungsstörung, z. B. bei der Senescenz, und wird deshalb auch als einfache Rückbildung (Involution) der Zellen bezeichnet.

Das histologische Detail dieser Veränderung bedürfte kaum einer besonderen Besprechung, wenn sich zu der Abnahme des Volumens nicht noch andere, zum Theil recht bezeichnende qualitative Abweichungen gesellten. Besonders häufig ist das Auftreten eines bräunlichen Pigmentes in den atrophischen Zellen, über dessen Herkunft man noch im Unklaren ist.

Betrachten wir z. B. eine atrophische Muskelzelle des Herzens (Fig. 9. *b*). Ihre Volumsverminderung erhellt aus dem Vergleich mit der daneben gezeichneten normalen Herzzelle. Die Querstreifung tritt etwas deutlicher hervor, wie wenn die sarcous elements der atrophischen Faser grösser wären als die normalen. Am auffälligsten aber ist ein bräunliches Pigment, welches in Form von kleinen, rundlichen Körnchen zu beiden Seiten des wohlerhaltenen und deutlich sichtbaren Kernes angehäuft ist. Die Körnchen füllen ungefähr den Raum, welchen auch der grössere perinucleäre Protoplasmarest einnimmt, so dass man diesen letzteren als die eigentliche Ablagerungsstätte derselben ansehen muss.

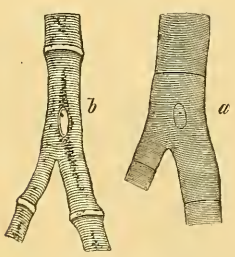

Fig. 9. Braune Atrophie der Herzmuskelfasern. *a*. normale Faser. *b*. atrophische Faser. $^1/_{500}$.

Aehnlich den Muskelzellen des Herzens verhalten sich die atrophischen Leberzellen. Auch hier tritt dicht neben dem Kerne braunes Pigment auf in Form rundlicher Körner, die sich gern zu einem rundlichen Ballen vereinigen; dieser braune Ballen bleibt, auch wenn allmählich das ganze Protoplasma sammt dem Kerne weggeschwunden ist, noch lange Zeit übrig. Die kleinen

ren Zellen nicht zu sorgen, vielmehr das Protoplasma wenigstens der nächsten Nachbarn zu absorbiren und dadurch eben zu wachsen schienen.

braunen Körnchen verschmelzen dabei zu einem dunklen bis schwarzen Körper, der schliesslich auch zu Grunde geht.

Die Atrophie des Fettgewebes beginnt mit einer Verkleinerung des einen unverhältnissmässig grossen Fetttropfens der normalen Fettzelle; ist der Tropfen etwa auf $^1/_3$ der Norm reducirt, so wird er braun und zerfällt in mehrere immer kleiner werdende Tröpfchen, die schliesslich verschwinden, ohne dass sich ein eigentlich körniges Pigment abgeschieden hätte. Uebrigens ist dieser Schwund des Fettes aus der Fettzelle zwar der typische Ausdruck der Atrophie des Fettgewebes, jedoch nichts weniger als gleichbedeutend mit dem Schwund des ganzen Elements. Im Gegentheil scheint mir wenigstens das restirende Bindegewebskörperchen (Fig. 10) eher etwas grösser und protoplasmareicher zu sein, als die Bindegewebskörperchen im Allgemeinen sind; ja es ist wiederholt eine Kern- und Zellenvermehrung an diesen durch die Fettresorption »entlasteten« Bindegewebskörperchen beobachtet worden, so dass man paradoxerweise von einer »atrophischen Wucherung des Fettgewebes« sprechen durfte. Man muss hier wohl unterscheiden. Was für den ganzen Organismus, ja für das Fettgewebe als Ganzes einen Rückgang der Ernährung bedeutet, bedeutet gleichwohl für die bisherigen cellularen Quartiergeberinnen des Vorrathsfettes eine Befreiung; eine Freigabe namentlich der Assimilation, welche durch den Druck des Fettes bisher hintangehalten wurde und jetzt das Versäumte trotz der im Allgemeinen ungünstigen Ernährungsverhältnisse nachholen kann.

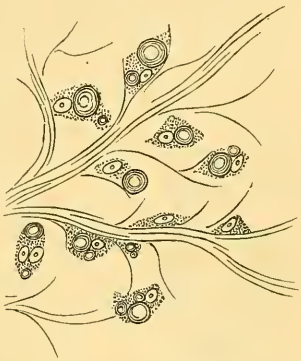

Fig. 10. Atrophisches Fettgewebe. $^1/_{500}$.

2. Verfettung.

Da das Fett in den wässerigen Gewebssäften des Körpers unlöslich ist, so erscheint es unter dem Mikroskope in Form dunkler Körnchen oder dunkelrandiger, kugelrunder Tropfen, welche das auffallende Licht mit weisser Farbe zurückwerfen. In dieser Form erscheint es auch im Innern des Zellprotoplasmas bei denjenigen Zuständen, welche wir als Verfettung bezeichnen. Unschwer sind die dunklen Fetttröpfchen neben den schwächer lichtbrechenden Protoplasmakörnchen zu erkennen. Sind ihrer mehrere vorhanden, so zeigen sie eine gewisse Neigung, zu grösseren Tropfen zusammenzufliessen, doch macht sich gerade in diesem Punkte ein Unterschied bemerklich, je nachdem es sich um Fett handelt, welches von Aussen in die Zelle aufgenommen wurde, oder um solches, welches durch einen theilweisen Zerfall des Protoplasmas in der Zelle selbst entstanden ist. Im ersteren Falle reden wir von Fettinfiltration, im zweiten von Fettdegeneration. Beide sind von sehr verschiedenem pathologischen Werthe für die betreffenden Zellen. Bei der Fettinfiltration handelt es sich im schlimmsten Fall um eine hochgradige Belästigung des Protoplasmas, bei der Fettdegeneration um eine Ab-

nahme und schliessliche Einstellung der Function, welche von einer Selbstzersetzung des Protoplasmas begleitet und bedingt ist.

a. Fettinfiltration.

Dieselben Zellen, welche normalerweise den Aufspeicherungsort des Fettes bilden, nämlich die Leberzellen und die stabilen Zellen des Bindegewebes sind auch am häufigsten das Substrat einer excessiven und darum pathologischen Fettinfiltration. Dieselbe beginnt, wie gesagt, damit, dass kleinste Fetttröpfchen im Innern des Zellprotoplasmas erscheinen und endigt mit der Bildung grosser, ja übergrosser Fettzellen (Fig. 11 u. 12). Kaum sind nämlich zwei, höchstens drei iso-

Fig. 11. Fettinfiltrirte Leberzellen. 1/300.

Fig. 12. Fettinfiltration des Bindegewebes. 1/300.

lirte Tröpfchen in einer Zelle erschienen, so beeilen sich diese — wenn der Ausdruck erlaubt ist — zu einem einzigen grossen Tropfen zusammenzufliessen. Das Protoplasma mit dem Kerne wird zur Seite gedrängt. Je grösser der Fetttropfen wird — und er erreicht namentlich in den Fettzellen des Lipoms eine sehr ansehnliche Grösse — desto schwieriger wird es, sich von der Anwesenheit gewisser Ueberreste des Protoplasmas und des Kernes zu überzeugen. Dennoch ist es nicht erlaubt, an ihrem Vorhandensein überhaupt zu zweifeln, da bei eintretender Resorption des Fettes auch die Kerne regelmässig wieder zum Vorschein kommen (Fig. 13). Ebensowenig kann die Function der fettig infiltrirten Zellen als erloschen angesehen werden. Wir wissen, dass eine Leber, deren Zellen sämmtlich die in Rede stehenden Umwandlungen erfahren haben, dennoch Galle liefert, wenn dieselbe auch weder reichlich, noch concentrirt, noch gehörig braun genannt werden kann. Die Function ist beeinträchtigt, aber auch in den hochgradigsten Fällen nicht gleich null. Dass nach der Wiederentfernung des Infiltrats, welche, wie bereits erwähnt, durchaus und überall im Bereiche der Möglichkeit liegt, mit der alten

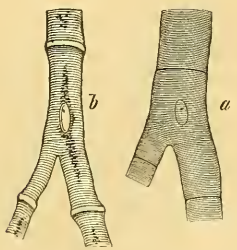

Fig. 13. Atrophisches Fettgewebe. 1/500.

Form auch die alte Function der Zellen wiederkehrt, braucht nicht erst gesagt zu werden.

Welche Eigenthümlichkeiten es sind, die das Zellenprotoplasma im Allgemeinen und das Protoplasma gewisser Zellen im Besonderen zum Fettdepot qualificiren, ist nicht mit Bestimmtheit anzugeben. Dass die Anwesenheit von glycocholsaurem und taurocholsaurem Natron thierische Gewebe der Fettinfiltration besonders zugänglich macht, ist theils durch Versuche bewiesen, theils lehrt es die Erfahrung, insofern das ganze Strombett der Galle, von den Intercellulargängen des Leberparenchyms bis zum Dickdarme hin, von dem Phänomen der Fettinfiltration begleitet ist. Gleichwohl kann die Benetzung der Galle nur als ein Factor bei dem Zustandekommen der Infiltration angesehen werden. Ein zweiter ist, dass dem betreffenden Gewebe Fett in feinvertheiltem Zustand aus der Nachbarschaft zu Gebote stehe. Woher dieses Fett kommt, ist zwar für die Oekonomie des ganzen Organismus eine Lebensfrage, für den Vorgang selbst ist es gleichgültig. Wir sehen daher im Darme den Speisebrei das Fett liefern, die Leberzellen nehmen es aus dem Blutserum auf, und die Gallengangsepithelien aus der Galle selbst, wie *Virchow* gezeigt hat.

Nach alledem können wir gewiss nicht zweifeln, dass Tränkung mit Galle ein ungemein wichtiges Moment bei der Fettinfiltration abgiebt. Ausser den Leberzellen und den Epithelien der Gallenwege und des Darmes sind aber auch andere Zellen des Organismus für die Fettinfiltration disponirt, vor Allem die Zellen des areolären Bindegewebes, welches durch diese Umwandlung zu Fettgewebe wird. Das subcutane oder subseröse Bindegewebe steht in dieser Beziehung obenan, dann folgt das interstitielle Bindegewebe der Muskeln, endlich das subfasciale, subsynoviale und submucöse Bindegewebe.

Alle diese Dispositionen machen sich namentlich dann geltend, wenn das Blut mehr als gewöhnliche Quantitäten feinvertheilten Fettes führt, wenn eine Fettdyskrasie besteht. Wir erkennen eine solche daran, dass das Serum trübe, opalisirend, weisslich ist. Mikroskopisch erkennt man entweder grössere Fettpartikelchen, oder die Emulsion ist so fein, dass man auch bei starken Vergrösserungen nichts erkennt. Durch Schütteln mit Aether kann man jedoch jedes derartige Serum klären. Lässt man es stehen, so scheidet sich des Fett als Rahm an der Oberfläche aus.

Man findet das Serum lacteum etwa drei Stunden nach jeder Mahlzeit, und es ist daher nicht zu verwundern, wenn Personen, welche viel und reichlich essen, Fettinfiltrationen des Bindegewebes bekommen (Fettleibigkeit, Obesitas, Polysarcie). Nächstdem häuft sich erfahrungsgemäss das Fett im Blute solcher Personen, welche viel Branntwein trinken, bei Herz- und Lungenkranken, wo das genossene und ins Blut gelangte Fett wegen ungenügender Sauerstoffaufnahme nicht ganz verbrennt. In diesen beiden Fällen ist die Leber das Hauptdepot des überschüssigen Fettes.

Weniger verständlich ist die oft massenhafte Bildung von Fettgewebe als — Lückenbüsser — bei atrophischen Zuständen der verschiedensten Organe Der Raum, welcher durch Verkleinerung und Schwund der Muskelfasern in einem gelähmten oder unthätigen Muskel entsteht, wird nur ausnahmsweise nicht durch Fettgewebe ausgefüllt, welches durch Fettinfiltration der Zwischenbindegewebs-

zellen entsteht. Schrumpft die Niere infolge von Entzündung ein, so kann man den wahren Betrag dieser Verkleinerung erst dann ermessen, wenn man die gleichzeitige Vermehrung des Hilusfettes in Rechnung gezogen hat, welche oft überraschend gross ist. — Ganze Organe, die atrophisch zu Grunde gingen, können durch Fettklumpen ersetzt sein, so das Pancreas, die Lymphdrüsen.

Mir scheint in allen diesen Fällen ein sogenanntes Vacat-Wachsthum vorzuliegen. Sehen wir doch auch bei der normalen Entwickelung Fettballen an solchen Stellen entstehen, welche durch benachbarte Muskelschläuche, Sehnen, Knochen »kastenartig« eingerahmt und von der elastischen Haut bedeckt sind (Massa adiposa popleae, malae etc.). —

b. Fettige Degeneration.

Die fettige Degeneration ist durch das Auftreten zahlreicher discret bleibender Fetttröpfchen in der Zelle gekennzeichnet. Man hat sich seiner Zeit darüber nicht einigen können, ob die dunkelcontourirten, bei auffallendem Lichte weissen, in Aether löslichen Tröpfchen flüssigen Fettes zuerst im Zelleninhalte oder im Kern oder gar im Kernkörperchen erscheinen. Gegenwärtig wird zwar die Möglichkeit einer fettigen Degeneration des Zellenkerns und seines eventuellen Kernkörperchens von Niemand geleugnet, ja wir müssen annehmen, dass bei jeder vollkommenen Fettmetamorphose einer Zelle auch der Kern und das Kernkörperchen untergehen, den Ausgangspunkt aber der Zerstörung bildet in allen Fällen das Protoplasma, bei Zellen mit Membranen der Zellinhalt. Diese im normalen Zustande äusserst fein granulirte Substanz enthält die Fetttröpfchen anfangs in ganz geringer Zahl. Kleinere Gruppen von 2 bis 10 finden sich namentlich gern in der unmittelbaren Nachbarschaft des Kerns. Diese Tröpfchen confluiren selten [1]) zu grösseren Tropfen, wie wir dies ganz charakteristisch bei solchen Fettpartikeln finden, welche von aussen in die Zelle eingedrungen sind (Fettinfiltration, s. oben), sondern bleiben durch dünne Schichten des Protoplasmas von einander getrennt. Je mehr ihrer werden, desto schmaler wird der noch nicht infiltrirte äussere Theil der Zelle, endlich verschwindet dieser ganz, und die Fetttröpfchen erreichen den Contour der Zelle. Jetzt wird auch der Kern unsichtbar, welchen man bis dahin als eine helle Stelle inmitten der dunkeln Massen der Fetttröpfchen erkennen und durch Karmintinction deutlich machen konnte. (Vergleiche zu diesem und den folgenden §§ die umstehende Figur 14).

Während des eben geschilderten Vorganges hat sich die Zelle einerseits sehr bedeutend vergrössert, häufig das Drei-, Vierfache ihres früheren Durchmessers erreicht, andererseits hat sie eine vollkommen sphärische Gestalt angenommen, gleichgültig ob sie vorher schon rund war, oder ob sie eine Cylinder-, Platten- oder Spindelform hatte. Man nennt sie jetzt »Körnchenkugel«, und versteht also unter dieser Bezeichnung ein kugelförmiges Aggregat von Fetttröpfchen, welche durch eine eiweissartige Zwischensubstanz zusammengehalten werden.

---

1) z. B. bei der Bildung des Hautschmers in den Talgdrüsen.

Eine grössere Menge von Körnchenkugeln giebt einer Flüssigkeit, welche dieselben suspendirt, oder einem Gewebe, welches sie in seinen Zwischenräumen eingelagert enthält, ein gelbweisses bis buttergelbes Ansehen. So erscheint das Colostrum, d. i. die Milch, welche in den ersten Tagen nach der Entbindung aus der Brustdrüse entleert wird, nicht als eine weisse, sondern als eine gelbliche, klebrige Flüssigkeit, welche sich bei ruhigem Stehen bald in einen durchsichtigen, serösen Theil und eine auf der Oberfläche sich sammelnde rahmartige Masse scheidet. Die letztere besteht fast nur aus Körnchenkugeln, welche hier durch eine fettige Entartung der Drüsenepithelien entstanden sind und Colostrumkörperchen genannt werden. In ähnlicher Weise verdanken, um vorerst bei physiologischen Beispielen stehen zu bleiben, die Corpora lutea des Eierstocks ihren Namen einer fettigen Entartung der Zellen der Membrana granulosa, welche bei allen entleerten und in der Rückbildung begriffenen *Graaf*'schen Follikeln gefunden wird.

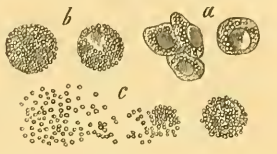

Fig. 14. Die Fettmetamorphose. Epithelium des Herzbeutels bei Herzbeutelwassersucht. *a.* Zellen, welche noch die normale Form und Anordnung zeigen. Erstes Auftreten der Fetttröpfchen. *b.* Körnchenkugeln, die eine mit noch sichtbarem Kern. *c.* Körnchenkugeln im Zerfall zu fettigem Detritus.

Den letzten Act der fettigen Entartung können wir füglich als »Vermilchung« bezeichnen. Die Körnchenkugeln zerfallen, indem sich die eiweissartige Substanz, welche sie bis dahin verkittete und zusammenhielt, in der umgebenden, stets alkalisch reagirenden Flüssigkeit auflöst. Ein lebhaftes Hin- und Herzittern der Fetttröpfchen (*Brown*'sche Molecularbewegung) kündigt den bevorstehenden Zerfall an, dann entfernen sich — wie man dies und den ganzen Ablauf der Erscheinungen namentlich gut an den Zellen des Krebssaftes sieht — die je äussersten Tröpfchen von der Peripherie der Zelle und vertheilen sich gleichmässig in der Flüssigkeit umher, während das Conglomerat kleiner und kleiner wird, um endlich ohne jeden Rückstand zu verschwinden. Die emulsive Flüssigkeit, in welcher jetzt die Fetttröpfchen suspendirt sind, der fettige Detritus, hat sein physiologisches Vorbild in dem Secret der Brustdrüsen; die gleichmässigere Vertheilung der lichtbrechenden Körper bedingt eine mehr ins Weisse ziehende oder selbst ganz weisse Färbung, wie wir sie auch an den künstlich bereiteten Emulsionen kennen.

Wenn man Milch in die Bauchhöhle eines Kaninchens einspritzt, so verschwindet dieselbe nach kurzer Zeit; noch schneller erfolgt die Resorption aus dem Unterhautzellgewebe. Die Milch und, wie sie, jeder fettige Detritus sind resorptionsfähige Substanzen und werden auch regelmässig resorbirt, wenn nicht besondere Umstände der Aufsaugung im Wege stehen. In letzterer Hinsicht verdient vor Allem der Fall erwähnt zu werden, wo die Producte der fettigen Entartung in einer Höhle eingeschlossen sind, deren Wandungen sich in einem entzündlich gereizten und daher eher zur Production als zur Resorption geneigten Zustande befinden. Eine weitere Reihe von Umwandlungen steht ihnen dann bevor. Die Fette werden zum Theil verseift, zum Theil scheiden sie sich in festen Formen aus. Endlich erfolgt ein reichlicher Absatz von Cholesterinkrystallen, wodurch die schmutzigweisse, je nach dem Flüssigkeitsgehalte breiartige oder bröcklige Masse ein eigenthümliches, glitzerndes Ansehen gewinnt. (Atherombrei, Grützbrei.)

Das Cholesterin, dem wir hier zum ersten Male begegnen und noch öfter begegnen werden, ist trotz vielfältiger Untersuchungen immer noch ein höchst fragwürdiger Körper. Da es im Gehirn und Rückenmark unter ganz normalen Verhältnissen in ganz enormer Quantität (40 pro mille) gefunden wird, so darf es nicht ohne Weiteres als Excretstoff angesehen werden. Dass es einen nie fehlenden Mischungsbestandtheil der Galle ausmacht, erklärt sich daraus, dass gerade die Galle eine von den wenigen Flüssigkeiten ist, welche es gelöst enthalten können. Diese Schwerlöslichkeit in den thierischen Säften ist eine der hervorragendsten Eigenschaften des Cholesterins und bewirkt, dass wir ihm so oft in fester Form begegnen.

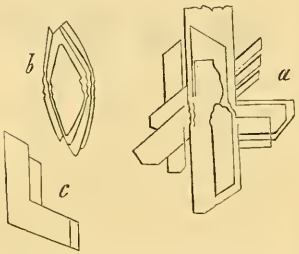

Fig. 15. Cholesterinkrystalle, nach *Virchow*.

Die reguläre Krystallform des Cholesterins ist eine rhombische Tafel, deren Winkel constant = 79°30′ und 100°30′ sind. Diese Tafeln liegen gern in Haufen beisammen, mit ihren langen Seiten parallel, ohne sich zu decken. Die interessanten Varietäten ihrer Form sind von *Virchow* einer erschöpfenden Analyse unterworfen, doch müssen wir in dieser Beziehung theils auf die beigegebene Abbildung, theils auf die Originalabhandlung (*Virchow*, Archiv XII. 101) verweisen. Zur sicheren Unterscheidung des Cholesterins von ähnlich krystallisirenden Substanzen ist es zweckmässig, mikrochemische Reactionen zu Hülfe zu nehmen. Diese sind für das Cholesterin sehr charakteristische. Ein Tropfen concentrirter Schwefelsäure, den man langsam zum Präparate hinzufliessen lässt, bewirkt, dass die Cholesterintafeln »vom Rande her einschmelzen und ein fettiges Ansehen annehmen. Nach einiger Zeit wird die Tafel beweglich, membranös, klappt sich zuweilen um, andere Male zieht sie sich zusammen, und allmählich, indem sich die Masse peripherisch immer mehr verkleinert, sieht man vor seinen Augen einen dunkelbraunroth gefärbten Tropfen entstehen« (*Virchow*, Würzburger Verhandlungen 1850. Bd. I. S. 314). Gleichzeitige Einwirkung von Schwefelsäure und Jod bewirkt im Zustande der beginnenden Zersetzung des Cholesterins eine schön blaue Farbe.

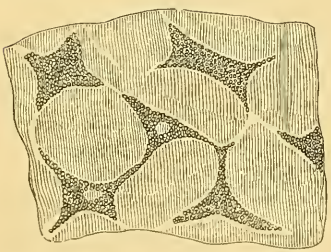
Fig. 16. Fettig degenerirte Bindegewebszellen der innersten Gefässhaut. $^1/_{300}$.

Was nun speciell das Vorkommen des Cholesterins im Atherombrei anbelangt, so entspricht die Annahme, dass dasselbe von den öligen und seifenartigen Bestandtheilen des Detritus zuerst aufgenommen und bei deren Zersetzung wieder fallen gelassen werde, ohne Zweifel am meisten den sonst bekannten Eigenschaften dieses Körpers: indessen müssen hierüber weitere Untersuchungen die Entscheidung bringen.

Wir haben bisher die Fettmetamorphose an den mehr isolirten Zellen verfolgt. Es liegt uns noch ob, zu zeigen, wie bei den verschiedenen Abwandlungen, welche die Gestalt des Zellenprotoplasmas erfährt, auch eine verschiedene Erscheinung des Processes bedingt wird. Es sind dies natürlich Unterschiede ganz formeller äusserlicher

Art. So dürfen wir bei Zellen, welche die Form eines langstrahligen Sternes haben und sich dadurch gar weit von der primitiven Kugelform entfernen, nicht erwarten, dass das Fettkörnchenaggregat eine vollkommene Kugel sein werde. Die degenerirten Bindegewebskörperchen der innersten Gefässhaut (Fig. 16) mögen als Beispiel dienen, wie die Fettkörnchenaggregate auch polygonale Gestalten zeigen können. In ähnlicher Weise behalten auch die glatten Muskelfasern als Fettkörnchenaggregate ihre ursprüngliche Spindelform bei.

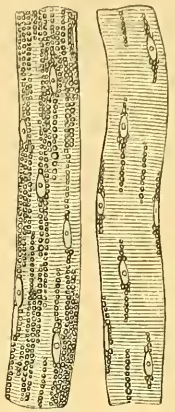

Fig. 17. Die fettige Degeneration quergestreifter Muskelfasern. $^1/_{300}$.

Das Protoplasma der quergestreiften Muskelfaser hat eine äusserst complicirte Gestalt, welche sich auch bei der fettigen Entartung derselben geltend macht. Die doppeltbrechenden Fleischtheilchen (Sarcous elements, *Bowman*), welche wir als Einlagerungen in das Protoplasma betrachten, bilden in der Längsordnung die varicösen Fibrillen der Autoren, und diese liegen in dem Primitivbündel so neben einander, dass die Knotenpunkte einerseits und die eingeschnürten Stellen andererseits in einer Ebene stehen. Denken wir uns den Raum, welcher bei dieser Anordnung der Fleischtheilchen übrig bleibt, durch das zähflüssige Protoplasma angefüllt, so resultirt als Form des letzteren ein System varicöser Fäden mit ausgeschweiften Rändern, welche mit ihren dicken Stellen in denjenigen Ebenen zusammenstossen, wo die Fibrillen am dünnsten sind. Zu grösseren Anhäufungen kommt es nur in der unmittelbaren Nähe der Kerne, welche da, wo sie eingelagert sind, die Fibrillen auseinander drängen und dadurch einen spindelförmigen Zwischenraum bilden. Diese kleinen kegelförmigen Ansätze an die Kerne sind es, in welchen die ersten Fetttröpfchen erscheinen. Dann sieht man sie in ganz feinen und zierlichen Reihen, perlschnurförmig, hintereinander gelagert, in der Längsaxe des Primitivbündels und genau den knotigen Fäden des interfibrillären Protoplasmas entsprechend auftreten. Die Querstreifung, welche ja auch nur auf der regelmässigen Anordnung stärker lichtbrechender Körper beruht, muss natürlich in gleichem Masse undeutlich werden, als die viel stärker lichtbrechenden Fettkörnchen überhand nehmen und dem Lichteffect der Disdiaklastengruppen[1]) Eintrag thun. In sehr vorgeschrittenen Fällen der Erkrankung sehen wir nichts, als den fettigen Detritus, welcher hier wie eine Flüssigkeit in den Sarcolemmschlauch gefasst ist (Fig. 17).

Der chemisch-physikalische Vorgang, welcher der fettigen Degeneration der Zellen zu Grunde liegt, ist zwar noch nicht mit genügender Klarheit erkannt, indessen dürfen wir die Annahme von uns weisen, als ob die Fetttropfen durch Intussusception in das Innere der Zellen gelangen; dagegen spricht die Thatsache, dass Muskelfleisch, in welchem ein mittlerer Grad der fettigen Degeneration erkannt wird, dessenungeachtet keinen höheren Procentgehalt an Fett darbietet, als normales. Es bleibt nur die Möglichkeit, dass die Fetttropfen im Innern der Zelle entstehen. Ob sie aber als das Ergebniss eines gestörten Stoffwechsels der Zelle oder als Zersetzungsproducte der Zellensubstanz anzusehen

1) Disdiaklastengruppen (*Brücke*) = Sarcous elements = Fleischtheilchen.

sind? Am meisten dürfte sich die Ansicht empfehlen, dass wir es mit Erscheinungen zu thun haben, denjenigen entgegengesetzt, welche die Zellenbildung begleiten. Wie wir aus der Zusammensetzung des Dotters wissen, besteht das Bildungsmaterial der Zellen aus Eiweisskörpern, welche reichlich mit Fett gemischt sind. Wir wissen ferner aus der chemischen Analyse der Muskelfasern, dass dieselben eine nicht unbedeutende Masse unsichtbaren Fettes enthalten, so dass wir Grund haben, eine amalgamartige Verbindung von Fett und Eiweisskörpern in den Zellen anzunehmen. Die fettige Degeneration ist eine »Wiederscheidung« dieses Amalgams, bei welcher das Fett frei wird und in grösseren Tröpfchen im Protoplasma erscheint. Dass hierbei eine namhafte Vergrösserung der Zelle eintritt, erklärt sich daraus, dass dieselben Quanta Fett und Eiweiss, um noch neben einander existiren zu können, einen grösseren Raum in Anspruch nehmen, als in ihrer früheren innigen Durchdringung.

Die mikroskopischen Vorgänge, welche an dem peripherischen Theile eines durchschnittenen Nerven eintreten (Fig. 18), könnten als eine ausgezeichnete Bestätigung der eben vorgetragenen Ansicht über fettige Degeneration angesehen werden, wenn es sich herausstellte, dass die oben geschilderte Gerinnung des Nervenmarkes als die beginnende Scheidung eines Amalgams eiweissartiger und fettartiger Körper aufzufassen sei. Denn nach der übereinstimmenden Schilderung aller Autoren, welche sich mit diesem Gegenstande beschäftigt haben, sind die weiteren Veränderungen nur eine Fortsetzung, so zu sagen weitere Ausführung jener noch räthselhaften Erscheinung. Die grossen, dunkelcontourirten Myelintropfen zerfallen in Zeit von 2—4 Wochen zu kleineren und immer kleineren Tröpfchen, welche sich durch ihr mikroskopisches und mikrochemisches Verhalten nicht mehr von Fetttröpfchen unterscheiden lassen. (Weiteres bei Regeneration).

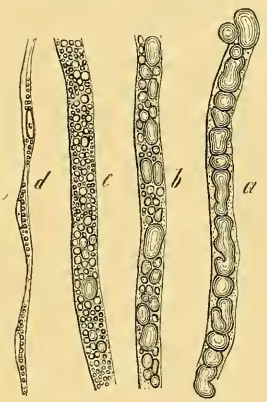

Fig. 18. Die fettige Degeneration der doppeltcontourirten Nervenfasern, wie sich dieselbe am peripherischen Stück eines durchschnittenen Cerebrospinalnerven darstellt. *a.* nach Verlauf von 1/2 Woche. *b.* von 2 Wochen. *c.* von 4 Wochen. *d.* von 2 Mon. 1/300.

Fassen wir schliesslich das *Vorkommen* und die *Verbreitung* der Fettmetamorphose ins Auge. Wir haben im Laufe der Darstellung schon mehrfach Gelegenheit gehabt, diesen Punkt zu berühren, es handelt sich nur noch darum, eine Uebersicht zu gewinnen.

Zunächst dürfen wir die Fettmetamorphose als den regulären Weg der Rückbildung für manche einem rascheren Wechsel unterworfenen Gewebe ansehen. Die Epithelialformation tritt hier begreiflicherweise in den Vordergrund. Streicht man mit dem Scalpell über die Oberfläche einer serösen Membran, nachdem man dieselbe zuvor etwas angefeuchtet hat, so wird man in der abgestrichenen Flüssigkeit auch bei ganz normalen Individuen selten eine gewisse Anzahl fettig degenerirter Epithelzellen vermissen. Von anderen Epithelien fallen der physiologischen Fettmetamorphose vor Allem das Epithel der Milch- und Talgdrüsen, dann aber auch dasjenige der Lunge und bei Hunden und Katzen das Nierenepithel anheim. Ob es richtig ist, dass die ausgelebten farblosen Blutkörperchen durch fettige Entartung ihren schliesslichen Untergang finden, muss vorläufig noch dahin gestellt bleiben; sicher

ist, dass man im Amphibienblut immer einige Körnchenkugeln antrifft, welche aber freilich auch von dem Epithel der Gefässwandungen abstammen könnten.

An die bisher erwähnten Fälle schliesst sich die Fettmetamorphose als Theilglied der Senescenz unmittelbar an. Die Abnahme in der Energie der Ernährungsvorgänge, welche das Greisenalter mit sich bringt, macht sich im Besondern da geltend, wo schon an und für sich der Transport des Nahrungsmaterials complicirter und — wenn dieser Ausdruck kein Missverständniss veranlasst — schwieriger ist. Wir meinen hier wieder jene grossen Continuitäten gefässlosen Gewebes, welche uns in den knorpligen Organen und in den durchsichtigen Medien des Auges entgegentreten. Daher findet man bei Greisen die Zellen der Laryngeal- und Trachealknorpel so oft entartet und die Knorpelhöhlen mit einem oder mehreren Fetttropfen erfüllt. Dahin gehört der Arcus senilis, eine Fettdegeneration der Hornhautkörperchen längs der Scleralinsertion, und das Gerontoxon lentis, eine lange Zeit stationäre, dann aber bis zur Bildung des grauen Kernstaares fortschreitende Trübung in der Gegend der hinteren Trennungszone von Kern und Corticalsubstanz der Krystalllinse.

Aber nicht bloss die gefässlosen, sondern fast alle Gewebe des Körpers, ja die Gefässe selbst können im Greisenalter und in analogen, durch auszehrende Krankheiten herbeigeführten Schwächezuständen der Angriffspunkt fettiger Entartung werden. Die Herzmusculatur steht hier in erster Linie. Da es uns aber nicht auf eine erschöpfende, sondern nur auf eine übersichtliche Darstellung ankommt, so eile ich zu ausschliesslich pathologischen Kategorien der Fettmetamorphose.

Fettmetamorphose tritt ein, wo immer ein Missverhältniss zwischen den Ernährungsmitteln und dem zu ernährenden Parenchym eintritt. Ein solches Missverhältniss kann sowohl dadurch entstehen, dass die Ernährungsmittel abnehmen' als dadurch, dass das zu ernährende Parenchym zunimmt. Wird ein kleines Hirngefäss durch Embolie verstopft, so hört zwar die Circulation in dem Verbreitungsbezirke desselben wegen der vielfachen Anastomosen mit Nachbargefässen vielleicht nicht völlig auf, aber es tritt doch eine so bedeutende, bis zur vorübergehenden Stagnation und Hämorrhagie gehende Verlangsamung derselben ein, dass Ernährungsstörung und Fettmetamorphose die Folgen sind. (Gelbe Erweichung).

Einen nicht minder schädlichen Einfluss auf die Ernährung der Theile hat die Circulationsstörung, welche im Laufe von Entzündung eintritt. Auch hier sind die Ernährungsmittel insufficient. Indessen bietet gerade die Entzündung gewöhnlich eine Combination dieses und des zweiterwähnten Grundes der Ernährungsstörung, nämlich die Vergrösserung des zu ernährenden Parenchyms. Schon die ödematöse Durchtränkung des letzteren wirkt in diesem Sinne störend; vor Allem aber ist es die massenhafte Neubildung von Zellen, welche sowohl hier, als bei einer gewissen Anzahl von Geschwülsten (z. B. krebsigen und sarcomatösen Neubildungen) die Rückbildung in Form von Fettmetamorphose veranlasst.

Einen breiten Raum im Felde der fettigen Degeneration nehmen die Intoxicationsverfettungen ein. Die Labzellen des Magens, die Leberzellen und Nierenepithelien sind am empfindlichsten gegen Gifte aller Art, welche vom Blute aus auf sie einwirken; ihnen schliesst sich der Herzmuskel an, in dritter Reihe folgen die übrigen Muskeln des Körpers. Man sieht, es handelt sich um diejenigen

Zellen, welche den raschesten Stoffwechsel und aus diesem Grunde am gründlichsten und frühesten Gelegenheit haben, mit dem Gifte zusammenzukommen. — Ich sagte oben »Gifte aller Art«, denn ausser den eigentlichen chemisch wirkenden Giften, wie Phosphor, Arsenik, Jodoform u. andere, haben auch die Gifte der acuten Infectionskrankheiten nicht selten fettige Degeneration der genannten Organe zur Folge.

Die Intoxicationsverfettungen bieten sehr prägnante Formen fettiger Degeneration dar; doch sind sie in der Regel nicht als primäre Veränderungen anzusehen. Sie schliessen sich vielmehr an eine vorgängige Gerinnung des Protoplasmas an, welche wir als »körnige Trübung« weiter unten kennen lernen werden.

3. Albuminoide Entartungen.

Die Ernährungsflüssigkeit, welche von den Blutgefässen aus die Parenchyme durchdringt und sich danach zum Theil wieder in den Lymphgefässen sammelt, ist bekanntlich eine schwache Eiweisslösung. Eiweiss — ein Hauptbestandtheil und darum ein Hauptnahrungsmittel aller Zellen — wird den letzteren in flüssiger Form dargeboten und von ihnen in flüssiger Form aufgenommen. Was weiterhin damit geschieht, ist gewiss sehr verschieden. In dem einen Fall mag es als Brennmaterial verwendet, in einem anderen zur Ausbesserung abgenutzter Protoplasmastructuren gebraucht, in einem dritten vielleicht zur Bereitung eines Secretes verwendet werden. Uns interessirt für diesmal nur die Möglichkeit, *dass es innerhalb des Protoplasmas aus dem bisherigen flüssigen Zustande in einen festweichen übergeht* und darauf allerhand Verwandlungen in eiweissähnliche, albuminoide Körper erfährt.

An der Spitze dieser Körper steht das Mucin, welches normalerweise in grosser Menge von den Deck- und Drüsenepithelien des Entoderms bereitet und an der Oberfläche des Schleimhauttractus ausgeschieden wird. Dem Mucin steht an den Epidermiszellen das Eleidin *Ranviers* parallel, dessen Ablagerung den Verhornungsprocess einleitet. — Zu diesen physiologischen Albuminoiden fügt aber die Pathologie noch eine ganze Reihe seltenerer Stoffe, als: Paralbumin, Colloid, Hyalin, Amyloid.

Ueber die näheren Bedingungen, unter welchen diese Stoffe entstehen, besitzen wir mehr Vermuthungen, als sichere Kenntnisse. In chemischer Beziehung stehen die pathologischen Albuminoide dem Eiweiss näher als dem Schleim, doch dürfte die Annahme eines continuirlichen Uebergangs innerhalb der Reihe, von den eiweissähnlicheren zu den schleimähnlicheren das Richtige treffen.

Die pathologischen Albuminoide haben sämmtlich eine gewisse Verwandtschaft mit dem Fibrin, diesem Hauptrepräsentanten aller spontan gerinnenden Eiweisskörper. Bei den meisten von ihnen heben die Autoren die Möglichkeit oder Wahrscheinlichkeit einer Entstehung aus Fibrin hervor. In unserer Reihe würde sonach das Fibrin den »rohesten« — durch Gewebeeinwirkung (die Kochung der Alten) am wenigsten veränderten Zustand des festgewordenen Bluteiweisses darstellen. Auch das Fibrin bildet sich — wie die langjährigen Studien des unermüdlichen *Alex. Schmidt*

zu ergeben scheinen — nur unter dem Einfluss eines von Zellen erzeugten Fermentes. Doch geschieht diese Einwirkung ausserhalb der Zellen selbst und der Totaleindruck, welchen das Phänomen der Fibringerinnung auf den unbefangenen Beobachter macht, ist der einer erstarrenden Flüssigkeit. Nur dann, wenn diese Erstarrung im Inneren des Zellprotoplasmas vor sich ginge, könnte man füglich von einer fibrinösen Entartung im Sinne der uns beschäftigenden Reihe reden. Dergleichen nun kommt wirklich vor, ja wir müssen sogar noch einen Schritt weiter rückwärts gehen und mit den Autoren die Möglichkeit einer körnigen Ausscheidung von Eiweiss in den Zellen als Anfangsglied setzen. Ob nun diese Körnchen nicht ebensogut körniges Fibrin heissen können, ist eine Frage von untergeordneter Bedeutung.

Der pathologische Werth der albuminoiden Entartungen ist sehr verschieden. Die körnige Trübung erinnert an die Gerinnung des Protoplasmas bei der Todtenstarre, ohne mit Nothwendigkeit den Tod der Zelle zur Folge zu haben, die fibrinöse Entartung bedeutet einen schnellen Uebergang vom Leben zum Tode, daher der Name Coagulationsnekrose nicht übel gewählt ist, die hyaline, colloide, schleimige Entartung sind in ihren leichtesten Graden nur krankhafte Ausscheidungen des Protoplasmas, in den höheren Graden involviren sie ein langsames Absterben der Zellen, die amyloide Entartung ist eine die Zelle mehr oder minder belästigende Infiltration, welche das »Lebenbleiben« der Zelle selbst in höchsten Graden nicht ausschliesst.

a. Die körnige (albuminöse) Trübung.

Als »körnige Trübung« oder »trübe Schwellung« bezeichnet man eine Veränderung des Zellprotoplasmas, vermöge deren dasselbe dunkler im durchfallenden Licht, opaker im auffallenden erscheint und seine normale Form mehr oder weniger zu Gunsten der Kugelform aufgegeben hat. Die Trübung wird durch dunklere Körnchen veranlasst, welche bald staubartig fein bald von gröberer Art sind.

Essigsäure löst die Körner auf, weshalb eine Verwechslung mit der fettigen Metamorphose wenigstens in den früheren Stadien der Affection unmöglich ist. Späterhin kann eine Verwechslung um so leichter eintreten, weil die trübe Schwellung in allen Fällen, wo sie nicht alsbald rückgängig wird und die Zellen unter Auflösung der Körnchen zur normalen Beschaffenheit zurückkehren, — ohne Unterbrechung in die fettige Metamorphose übergehn und so den Zerfall der Zellen herbeiführen kann.

Ursache der trüben Schwellung ist die Ausscheidung eines normal gelösten Eiweisskörpers aus dem Saft des Protoplasmas, und diese wiederum ist die Folge einer übermässigen chemisch-physikalischen Einwirkung, eines Traumas also, welches die Zelle getroffen hat. In den meisten Fällen lässt sich die trübe Schwellung mit einer Aetzung vergleichen, die je nach der Menge des zur Wirkung gelangten Aetzmittels eine verschieden tiefe ist, von einer mässigen leicht reparabeln Alteration bis zur unwiderruflichen escharotischen Abtödtung.

Die trübe Schwellung ist abgesehen von handgreiflichen äusseren Aetzungen, vermöge deren sie aufs Leichteste, z. B. in den Zellen der Cornea (Fig. 19) her-

vorgerufen werden kann, der sichtbare Effect eines Giftes, welches vom Blute aus die dafür besonders empfänglichen Parenchymzellen, namentlich der Leber und Nieren getroffen hat. Als solcher leitet sie die sogenannte parenchymatöse Entzündung dieser Organe ein (s. Entzündliche Reizung).

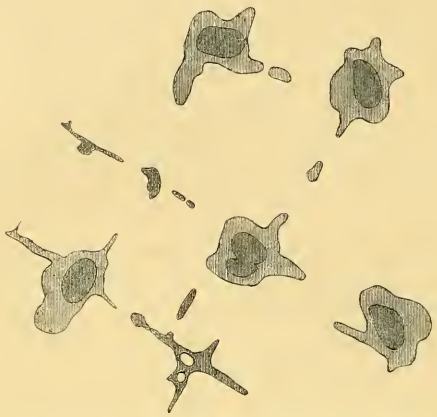

Fig. 19. Hornhautkörperchen im Zustande körniger Trübung aus der nächsten Umgebung eines Höllensteinschorfes. $^1/_{500}$.

b. Die fibrinöse Entartung (Weigert's Coagulationsnekrose).

Die fibrinöse Entartung ist charakterisirt durch die Gerinnung eines flüssigen Eiweisskörpers, welche mit der Fibringerinnung eine soweit gehende Aehnlichkeit hat, dass man versucht ist, beide ohne Weiteres zu identificiren; der Umstand aber dass die Gerinnung vorzugsweise im Innern der Zellen und sonstigen Gewebebestandtheilen vor sich geht, führt zu besonderen mikroskopischen und makroskopischen Effecten.

Mikroskopisch findet man in den Zellen eine eigenthümliche Homogenisirung des Protoplasmas und gleichzeitigen totalen Schwund des Kernes. Dabei verlieren die Kerne ihren scharfen Contour und gehen in schollenartige Bildungen über, welche gern aneinander haften und zu grösseren unregelmässigen Balken und membranartigen Continuis zusammensintern. Bemerkenswerth ist der »wachsartige« Glanz, welcher an diesen Conglomeraten häufig bemerkt wird und auf ein inniges Durchdrungensein mit einem stark lichtbrechenden festen Eiweisskörper hinweist (Fig. 20).

Fig. 20. Durchschnitt einer croupösen Platte des Isthmus faucium mit der darunter liegenden Schleimhautfalte. *a—b*. Croupmembran. *c*. Normale Schleimhaut. $^1/_{300}$.

Dem unbewaffneten Auge erscheint diese Coagulationsnekrose als ein deutliches Opak- und Trockenwerden bei milchweisser Färbung der degenerirten Theile. Da die normalen Gewebe alle, auch das Knochengewebe nicht ausgenommen, von mehr oder minder durchscheinender Beschaffenheit sind und da ferner die Coagulationsnekrose in der Regel nur einen beschränkten Bezirk trifft, so stellen sich

scharf umschriebene, von dem umgebenden Gewebe deutlich abgegrenzte Heerde dar, welche mit Aetzschorfen eine gewisse Aehnlichkeit haben.

Die Coagulationsnekrose wird stets durch die Einwirkung gewisser Species von Spaltpilzen hervorgerufen, ohne dass wir uns bislang eine zureichende Erklärung des Vorgangs geben könnten. Obenan steht die Rachendiphtheritis. Soweit ich sehen kann, sind es hier die an der Oberfläche der Mandel hervortretenden lymphoiden Zellen, welche die fibrinöse Entartung erfahren und dadurch zu der charakteristischen »milchweissen Membran« umgeschaffen werden. (Fig. 20.) Uebrigens findet sich neben dieser Membran auch gewöhnliches fädiges Fibrin in so grosser Menge und werden durch dieselbe Krankheit gleichzeitig an der Trachealschleimhaut Croupmembranen von so ausgesprochen fädigem und netzförmigem Fibrin geliefert, dass wir schon aus diesen Accidenzen die Berechtigung zur Annahme einer fibrinösen Entartung entnehmen können.

Ausser bei der Diphtheritis findet sich die Coagulationsnekrose bei den specifischen Verschorfungen der Syphilis, des Typhus, der Tuberculose und anderer Infectionskrankheiten, z. Theil in etwas abweichenden aber doch ähnlichen Formen. Sie führt in allen Fällen zur Abtödtung der betreffenden Theile und damit zur Bildung specifischer Schorfe, welche wie richtige Aetzschorfe, durch sequestrirende Eiterung abgestossen werden müssen und dann eine wunde Fläche hinterlassen, auf welcher sich neuerdings der Process wiederholen kann.

c. Die amyloide Entartung.

Als eine Folge langdauernder Säfteverluste, insbesondere von Verschwärungen am Knochensystem, erscheint nicht selten ein Symptomencomplex, der aus einer hochgradigen Blutarmuth einerseits, andererseits aus der sogenannten amyloiden Entartung einzelner Organe, als der Milz, der Leber, der Niere, etc. zusammengesetzt ist. Die Blutarmuth lässt sich, genauer betrachtet auf eine enorme Abnahme der zelligen Bestandtheile im Blute zurückführen, welche bei der fortgesetzten Abgabe von farblosen Blutkörperchen in die Geschwürsflächen wohl begreiflich ist. Die Amyloidentartung hängt gleichfalls mit der veränderten Blutbeschaffenheit zusammen. Dieselbe ist ein unzweifelhafter Infiltrationszustand, d. h. es handelt sich dabei um eine Ablagerung aus dem Blute, wie solche auch bei anderen cellularen Processen vorkommt. So bei der Fettinfiltration der Zellen (s. oben) und bei der Verkalkung der Gewebe (s. unten). Dieser Definition gegenüber aber gerathen wir leider sofort in eine unleugbare Verlegenheit, weil wir nicht im Stande sind, rund heraus den Stoff zu nennen, welcher vorher im Blute enthalten ist und sich von hier aus in die Gewebe infiltrirt. Das Infiltrat der Gewebe ist nach der Elementaranalyse von *Kekulé* ein Eiweisskörper[1]); aber

1) Das thierische Amyloid ist an sich eine röthlich oder bläulich grau durchscheinende, wachsähnliche Masse. In Wasser, Alkohol, Aether und verdünnten Säuren ist es unlöslich. Stücke von Organen, welche hochgradigst amyloid entartet sind, geben bei dieser Behandlung an das Wasser ein wenig Eiweiss, Kochsalz und Leucin ab, an Alkohol und Aether etwas Cholesterin und Fette. In der Hauptsache aber bleiben sie ungelöst und geben nach wie vor die Jodreaction, welche besonders stark auf Zusatz von Jodzinklösung eintritt. Die Elementaranalyse weist nach: C = 53.58, H = 7 . 00, N = 15 . 04, während

es ist ein Eiweisskörper, welcher sich vom Fibrin, Albumin etc. dadurch unterscheidet, dass er bei Behandlung mit Jod, bez. mit Jod und Schwefelsäure bläulich, violett bis roth wird; am häufigsten tritt dabei eine braunrothe Nuance auf, welche man am besten mit dem Roth des polirten Mahagoniholzes vergleichen und »mahagoniroth« nennen kann. Diese eigenthümliche Farbenerscheinung, welche in ähnlicher Weise nur an den Körpern der Stärkereihe vorkommt, zusammengenommen mit dem Umstand, dass die Substanz gelegentlich wie die Pflanzenstärke in concentrisch geschichteten Körpern auftritt, veranlasste den Entdecker *Virchow*, ihr den Namen »Amyloid« zu geben. Suchen wir nun im Blute nach einem ähnlich reagirenden Eiweisskörper, so werden wir selbst bei solchen Personen, deren Organe in ausgedehntester Weise amyloid entartet sind, immer vergebens suchen. In der That kann man nur auf Umwegen zu der Ueberzeugung gelangen, dass trotzdem die amyloide Entartung eine echte Infiltration ist.

Da das Amyloid die Eigenschaft, auf Jodzusatz roth zu werden, erst ausserhalb der Blutbahn in den Geweben selbst erlangen kann, so kommt es darauf an, an einem Beispiele zu zeigen, wie ein Eiweisskörper, welcher aus dem Blute stammt und ein notorischer Blutbestandtheil ist, abseiten der Blutbahn zu Amyloidsubstanz werden kann. Dieses Problem ist meines Erachtens durch die Beobachtungen von *Friedreich* und *Biermer* gelöst. Wer sich jemals mit Experimenten über Blutextravasate beschäftigt hat, wird sofort die concentrisch geschichteten Körper, welche jene beiden Forscher in hämorrhagischen Heerden der Lunge fanden, für Abscheidungen von Fibrin um kleine Haufen von Blutkörperchen, Gewebstrümmer, Holzkohlenpartikel[1]) etc. erkennen. Wenn einige dieser Körper die Jodreaction zeigten, so hatte sich hier unzweifelhaft Blutfibrin in Amyloidsubstanz verwandelt. Damit soll nicht gesagt sein, dass jetzt schon eine Imprägnation mit Fibrin als das Wesentliche bei der amyloiden Infiltration angesehen werden dürfe. Es genügt anzunehmen, dass ein Eiweisskörper der Ernährungsflüssigkeit auf seinem Wege durch die Gewebe angehalten und in fester Form ausgeschieden wird. Da es die hervorragende Eigenthümlichkeit der fibrinogenen Substanz ist, dass sie immer auf dem Punkte steht, fest zu werden, so wird allerdings gerade dieser Eiweisskörper des Blutes die nächsten Ansprüche auf unsere Erwägung haben.

Albumin C = 53 . 5, H = 7 . 0, N = 15 . 7 ergiebt. Nach *Kühne* und *Rudneff* (*Virch.* Arch. XXXIII. p. 66—76) kann die Amyloidsubstanz durch künstliche Verdauungsflüssigkeit nur theilweise in Pepton und Syntonin verwandelt werden. Der unverdaute Rest giebt die Amyloidreaction noch vollständig.

1) Es ist sehr instructiv für Jeden, welcher sich für die pathologische Histologie der Lunge interessirt, den mikroskopischen Formen des Holzkohlenstaubes einen flüchtigen Blick zu widmen. Man sieht da Körper, welche durch ihre eigenthümlich spiessigen, eckigen Gestalten und ihre in dünnen Lagen braunroth durchscheinende Farbe sehr leicht zu Verwechselungen mit Blutkrystallen Veranlassung geben können. Man findet Holzkohlenpartikel in sehr vielen Lungen; denn die ausserordentlich spitzen Vorsprünge und scharfen Kanten dieser Dinge bewirken, dass sie eingeathmet leichter als andere fremde Körper in das weiche Parenchym der Lunge eindringen und haften bleiben. Ganz sicher aber kann man von der Kohlennatur solcher krystallähnlicher Körper überzeugt sein, wenn sie kreisrunde Löcher haben. (*Virchow's* Archiv X. Taf. III. Fig. 5.) Dies sind die Porencanälchen der Tüpfelzellen des Coniferenholzes.

Fassen wir jetzt die histologischen Vorgänge ins Auge. Die amyloid infiltrirte Zelle unterscheidet sich von der normalen einmal durch grösseren Umfang; dieser überschreitet das normal Mass meist um $^1/_3$, er kann es aber auch um $^2/_3$, selbst um das Doppelte überschreiten. Damit Hand in Hand geht eine gewisse Verunstaltung der Zelle ins Plumpe, Klumpige; die charakteristischen Contouren sind verwischt, Ecken und Kanten abgestumpft; was aber am meisten auffällt, ist das homogene, farblos durchscheinende, leicht opalisirende Ansehen dieser Zellen. Der Kern ist nicht mehr zu erkennen. Alles deutet auf ein sehr inniges Durchdrungensein des Protoplasmas mit einer stark lichtbrechenden Substanz, welche alle durch weniger starke Lichteffecte bewirkten Ungleichartigkeiten verschwinden lässt (Fig. 21. *a*). Befinden sich mehrere amyloid entartete Zellen in unmittelbarster Berührung, so pflegen sie mit einander zu unregelmässig gestalteten, meist länglichen Klumpen zusammenzusintern, an denen sich die Trennungslinien der einzelnen Elemente nicht mehr bestimmen lassen (Fig. 21. *b*).

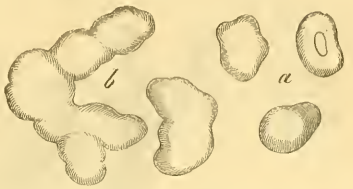

Fig. 21. Amyloid infiltrirte Leberzellen. *a*. isolirte Zellen. *b*. ein Bruchstück des Leberzellennetzes, an welchem die Trennungslinien der einzelnen Zellen nicht mehr sichtbar sind. $^1/_{300}$.

Die amyloide Infiltration nichtzelliger Texturelemente ist derjenigen der Zellen in allen Stücken analog. Ueberall die gleiche Aufquellung, Unförmigkeit und glasig durchscheinende Homogenität. So kennen wir sie an structurlosen Membranen, Grund- und Kittsubstanzen aller Art. Wenn es noch eines Beweises bedürfte, dass wir die amyloide Entartung mit Recht eine Infiltration nennen, so müsste diese ganz gleichmässige Art des Auftretens an noch so differenten histologischen Dingen dafür sprechen. Den Stempel der höchsten Wahrscheinlichkeit aber erhält jene übrigens von Niemand bestrittene Auffassung, wenn wir den Gang der Entartung an den einzelnen Organen verfolgen. Ich verweise in dieser Beziehung auf die einschlägigen Abschnitte des speciellen Theiles dieses Werkes und will hier nur noch der Gefässe gedenken.

Die Thatsache, dass kleine Arterien, Uebergangs- und Capillargefässe ein bevorzugter und meist der erste Angriffspunkt aller Infiltrationen sind, erklärt sich, glaube ich, ungezwungen aus dem Mechanismus der Ernährung. Die amyloide Infiltration steht gerade in dieser Beziehung obenan. Jede Organerkrankung wird durch die Erkrankung der zuführenden Gefässe eingeleitet. In diesen letzteren spiegelt sich sehr deutlich das allmähliche Vordringen der Infiltration von innen nach aussen. An einigen Stellen zeigt nur die Intima mit der darauf folgenden homogenen Grenzhaut die glasige Aufquellung, weiterhin nehmen auch die Muskelfasern der Media das homogene, glänzende, etwas verschwommene Aussehen an, und bei hochgradigen Formen, wie solche von *Beckmann* an der Thyreoidea beschrieben sind, erstreckt sich die Infiltration auch in die Adventitia und das umgebende Bindegewebe.

Die unausbleibliche Folge dieser Entartung ist eine entsprechende Verminderung des Gefässlumens. Das Lumen verquillt, und diese Verquellung kann bis zur völligen Impermeabilität gehen. Die Abbildung Fig. 22 zeigt die theilweise Amyloidentartung eines Malpighi'schen Gefässknäuels der Niere; man sieht, wie

die blaue Injectionsmasse, bei Lebzeiten also das Blut, nur in diejenigen Capillarschlingen einzudringen vermochte, welche das homogene, glasige Aussehen nicht zeigen. Jodzusatz bewirkt, dass das Wundernetz eine Abwechselung von blauen und rothen Schlingen, beiläufig einen sehr zierlichen Anblick, gewährt.

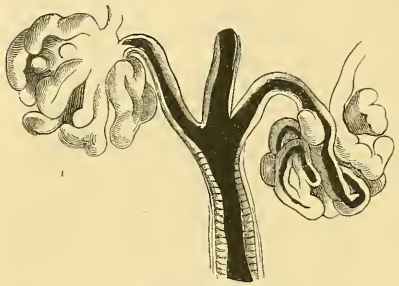

Fig. 22. Amyloid infiltrirter Malpighi'scher Gefässknäuel der Niere. $^1/_{300}$.

In der Entartung der Gefässe haben wir zugleich das Hauptmotiv für die makroskopischen Anomalien, welche die amyloidentarteten Organe darbieten. Unter diesen tritt nämlich eine mehr oder minder starke Anämie entschieden in den Vordergrund. Freilich wird diese Anämie nicht ausschliesslich durch Gefässverquellung, sondern auch dadurch bewirkt, dass das entartete Parenchym einen grösseren Raum einnimmt, als das normale, und somit einen äusseren Druck auf die Gefässe ausübt, wie wir das namentlich an der amyloiden Entartung der Lymphdrüsen constatiren können. Hier sind nicht die Capillarschlingen, sondern die in den Capillarschlingen liegenden Lymphzellen das Hauptdepot für die Amyloidsubstanz, und dabei lässt die Anämie der kranken Drüsen Nichts zu wünschen übrig.

Je weniger Antheil aber das Blut an der Färbung eines Organes nimmt, desto mehr tritt seine eigene Farbe hervor. Dies gilt besonders auch von den amyloid entarteten Organen, und daher sehen wir an ihnen, in dem Masse wie die Infiltration fortschreitet, um so mehr die eigenthümliche Farbe und Beschaffenheit der Amyloidsubstanz hervortreten. Die Theile werden blassgelb oder grau durchscheinend, wachsartig, der angedrückte Finger lässt eine bleibende Vertiefung zurück. Wo die Degeneration ganz und gar vollendet ist (allerdings ein seltener Fall und bis jetzt nur theilweise an der Schilddrüse und der Milz beobachtet), ist die Vergleichung mit Wachs, welche *Virchow* vorschlug, durchaus zutreffend.[1])

Die bisher geschilderte Form der amyloiden Entartung findet sich am häufigsten nach lange bestandenen Eiterungen im Knochensystem, Wirbelcaries, Nekrose etc.; ausserdem ist sie nicht selten eine Begleiterin der constitutionellen Syphilis, weniger häufig der Lungentuberculose und anderer Kachexien, alles Fälle, wo man eine dyskrasische Beschaffenheit des Blutes als Basis unbedingt voraussetzen kann.

Nur wenige Worte haben wir noch hinzuzufügen über das locale Auftreten der Amyloidsubstanz. Die geschichteten Concretionen in hämorrhagischen Heerden der Lunge haben wir bereits erwähnt. Hier war es Blutfibrin, welches nach längerem Liegen ausserhalb der Blutbahn die Jodreaction annahm; es scheint

1) Erwähnt sei hier noch das seltene Vorkommen einer amyloiden Entartung des Fettgewebes. *Hayem* (Comptes rendus, 1865, 4. série, T. II., pag. 181) hatte Gelegenheit, einen Fall von speckiger Entartung der Nieren-Fettkapsel und der Appendices epiploicae zu studiren. Nach ihm sind die Membranen der Fettzellen selbst der Ort, an welchem die Amyloidsubstanz deponirt wird. Dieselben werden gleichmässig dicker, während der Fetttropfen im Innern krystallinisch wird und schwindet.

indessen, dass auch andere Albuminate und Albuminoide die gleiche Metamorphose erfahren können. Die geschichteten Concretionen, welche in den Drüsenschläuchen der Prostata bei Erwachsenen nie fehlen, liefern uns ein Beispiel, wie sich in dem (schleimigen oder colloiden?) Secret einer Drüse, gewöhnlich um einzelne Zellen oder Zellenhaufen, ein Eiweisskörper in fester Form ausscheidet und dann — obwohl nicht ausnahmslos — die Jodreaction, und zwar mehr einen blauen oder violetten, weniger den rothen Farbenton zeigt (Fig. 23). Durch schichtweise Auflagerung der gleichen Substanz können diese Körper eine ansehnliche Grösse erreichen; auch kommt es vor, dass zwei oder mehrere beisammenliegende eine gemeinsame Umhüllung erhalten, dann kann man sie schon mit blossem Auge erkennen und ihr Verhalten gegen Jod prüfen.

Fig. 23. Geschichtete amyloide Concretionen aus den Ausführungsgängen der Prostata.

Von ganz localer Bedeutung sind endlich jene vielbesprochenen, concentrisch geschichteten Körperchen, welche man regelmässig im Ependym der Hirnventrikel und in ungeheurer Menge bei der sogenannten grauen Degeneration der nervösen Gebilde findet. Ob man es hier mit amyloid infiltrirten Zellen oder mit Concrementen zu thun habe, ist noch nicht entschieden, doch dürfte die auffallende Gleichheit in der Grösse und die nicht ganz regellose Vertheilung dieser Körper im Ependym der Ventrikel der ersteren Annahme günstiger sein, als der zweiten. Die Färbung, welche sie auf Jodzusatz darbieten, ist ein blasses Blau, welches aber durch Schwefelsäure in Violett übergeführt werden kann.

d. Die hyaline Entartung.

Wenn man farblose Blutkörperchen, Eiterkörperchen oder Epithelzellen mit starken Salzlösungen behandelt, oder wenn man sie einem allmählich wachsenden Druck aussetzt, so tritt aus denselben eine glashelle homogene Substanz in Buckeln hervor, dann in Kugeln heraus, welche letztere gern zusammenfliessen und grössere Platten mit unregelmässig geschweiften Rändern bilden. An diese glashelle Substanz lehnt *v. Recklinghausen* sein »Hyalin« und seine »hyaline Entartung« an. Entweder fügt es sich im Laufe von Störungen, dass jene Kugeln und Platten wie oben aus den Zellen herausquellen und dann liegen bleiben, oder die Zellen, welche die glashelle Substanz enthalten und welche von Rechtswegen wandern oder abgestossen werden oder fettig degeneriren sollten, bleiben liegen — in beiden Fällen aber erfährt die glashelle Substanz eine allmähliche Umwandlung in Hyalin. Das Hyalin ist neben seiner an Glas erinnernden Homogenität durch sein starkes Lichtbrechungsvermögen und seine Widerstandsfähigkeit gegen Wasser ausgezeichnet. Wo es in grösserer Menge erscheint, schliesst es nicht selten kugelige, serumgefüllte Hohlräume ein, oder es ist von Spalten durchzogen, die in ganz regelmässigen Abständen angeordnet sein können (canalisirtes Fibrin, *Langhans*). Eine Aufquellung in Wasser findet dabei nicht statt. Mit längerem Liegen wird das Hyalin immer dichter, glänzender, auch sein chemisches Verhalten immer ausgeprägter. Alle Säuren — selbst die starken Mineralsäuren — lassen das Hyalin völlig unverändert, während es von Alkalien langsam gelöst

wird. Für die mikroskopische Diagnose ist hervorzuheben, dass es durch Karmin Picrokarmin, Eosin und säurebeständiges Fuchsin stark gefärbt wird.

Inwieweit das Hyalin mit der Substanz der normalen Glashäute, Tunicae propriae etc. übereinstimmt, wurde bisher nicht festgestellt. Jedenfalls lässt *v. Recklinghausen* die drüsigen Prominenzen, welche an den Glashäuten des Auges und Ohres schon längst bekannt sind, aus Hyalin bestehen. Ausserdem findet er es am häufigsten in den axialen Theilen drüsiger oder drüsenähnlicher Anordnungen, in Retentionscysten der Schleimhäute (z. B. den Ovula Nabothi, am Cervix uteri), in cystischen Geschwülsten der Schilddrüse, im Cylindrom. Sein Vorkommen am letztgenannten Orte mag durch die beifolgende Abbildung illustrirt werden. Hier sieht man drüsenähnliche Endothelwucherungen Zellenschläuche bilden, in deren Innern das Hyalin charakteristische Ausfüllungsmasse bildet. (Fig. 24.)

Das Vorkommen des Hyalins in jüngeren und älteren Blutgerinnseln wird von *v. Recklinghausen* auf eine hyaline Entartung der farblosen Blutkörperchen bezogen, auf eine hyaline Entartung der rothen und farblosen Blutkörperchen möchte ich die Hyalinbildung in den Capillaren älterer hämorrhagischer Infarcte der Lunge beziehen, welche *Obermüller* beschreibt.

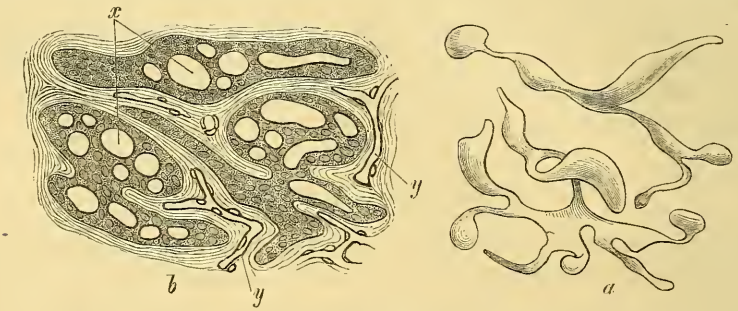

Fig. 24. Cylindrom. *a*. Isolirte hyaline Cylinder. *b*. Durchschnitt durch die Geschwulst. $^1/_{300}$.

e. Die schleimige Entartung.

Der Schleimstoff (Mucin) enthält C 52,31, H 7,22, N 11,84, O 28,73. Er steht mithin in chemischer Beziehung dem Eiweiss noch verhältnissmässig nahe; wenn ihm auch der sonst obligate kleine Beisatz von Schwefel fehlt. Physikalisch ist der Schleimstoff durch sein ganz enormes Quellungsvermögen ausgezeichnet; die geringsten Quantitäten desselben sind im Stande, grosse Mengen Wasser zu sättigen. Solche Saturationen zeigen in Beziehung auf die Consistenz alle Uebergänge von einer zähen Gallerte zu einer klebrigen, stark fadenziehenden Synovia. Ob wir ein Recht haben, dieselben als Lösungen zu bezeichnen, ist noch nicht entschieden; von einigen Autoren nämlich wird die Löslichkeit des Schleimstoffs im physikalischen Sinne überhaupt in Abrede gestellt. Soviel ist sicher, dass er zu *Graham's* Colloidsubstanzen gehört [1]), und dass er unter diesen obenan

1) Annalen der Chemie und Pharmacie, Bd. 121. p. 1, macht *Graham* darauf aufmerksam, dass man hinsichtlich des Diffusionsvermögens zwischen Colloid- und Krystalloid-

steht. Der Schleimstoff hat so gut wie gar kein Diffusionsvermögen, und diese Eigenschaft ist für sein Vorkommen im Organismus überhaupt und bei der Erweichung insbesondere von der grössten Bedeutung. Niemals wird — so können wir im Hinblick auf seine colloide Natur behaupten — Schleimstoff als solcher aus den Blutgefässen in die Gewebe oder aus den Geweben in das Blut gelangen können. Die homogene Capillarhaut würde ihn weder in der einen noch in der anderen Richtung passiren lassen. Da wir nun aber im Blute niemals auch nur eine Spur dieses Stoffes entdecken können, so sind wir zu der weiteren Consequenz berechtigt, dass der Schleimstoff einerseits überall als ein eigenes Erzeugniss der Gewebe angesehen werden muss, und dass er andererseits an der Stätte seiner Bildung so lange liegen bleiben wird, bis er entweder mechanisch entfernt oder in einen resorptionsfähigen Körper umgewandelt ist.

Alle natürlich vorkommenden Schleimstoffsaturationen reagiren alkalisch und nur durch die Verbindung mit freiem Alkali ist der Schleimstoff überhaupt löslich. Denn wenn man eine Schleimstofflösung mit Essigsäure behandelt, so wird dieselbe um so zäher, je mehr Alkali durch die Essigsäure gebunden wird, bis sich endlich das Mucin in dicken Flocken ausscheidet. Gehen wir zur Morphologie der schleimigen Entartung über, so finden wir hier zwei Fragen zu beantworten: Wie stellt sich die Auflösung der alten Formen der Gewebe dar? und welche neuen Formen werden etwa durch die Metamorphose geschaffen? Anlangend die erste dieser beiden Fragen, so giebt uns die Geschichte der Schleimbereituug auf Schleimhäuten, sowie die der Knorpelerweichung eine gewisse Auskunft.

Dass der Schleim, welcher die Oberfläche unserer Schleimhäute überzieht, an Ort und Stelle und zwar von Epithelzellen erzeugt wird, steht fest. Setzt man zu den abgeschabten Epithelzellen des Darms oder der Luftröhre Wasser in hinreichender Menge, so entstehen unter dem Auge des Mikroskopikers im Innern der Zelle grosse, durchsichtige Schleimkugeln, welche das übrige Parenchym der Zelle sammt dem Kern zur Seite drängen und als Anhängsel erscheinen lassen, endlich aber austreten und den Zellenleib in Gestalt eines leeren Bechers zurücklassen (Becherzelle). Durch diesen einfachen Versuch ist die Anwesenheit des Schleimes in den Epithelien bewiesen. Wir fühlen uns versucht, die Schleimbildung im Zellenprotoplasma mit der Verhornung der Epidermiszellen zu vergleichen.

Dann wäre freilich die Schleimbildung zugleich als eine Schleimumwandlung aufzufassen und mit *Frerichs*, *Donders*, *O. Weber* anzunehmen, dass eine gewisse Menge abgehenden Schleims eine gewisse Menge abgestossener Epithelialzellen repräsentire, mithin die Epithelzellen bei der Schleimbereitung abgestossen würden. Mit dieser Consequenz kann ich mich nicht ohne Weiteres einverstanden erklären. Ich bin vielmehr überzeugt, dass für gewöhnlich der Schleim von den Zellen nur ausgestossen wird, und dass nicht jedesmal ein gänzliches Aufgehen der Zellen stattfindet.

Ausser den Zellen sind aber auch die Grundsubstanzen des Bindegewebes

---

Substanzen unterscheiden müsse. Die Krystalloidsubstanzen diffundiren schnell und leicht, die Colloidsubstanzen wenig oder gar nicht. Gummi, Stärkemehl, Dextrin, Schleim, Eiweiss und Leimstoffe gehören hierher.

einer schleimigen Entartung fähig. Wir dürfen uns dabei erinnern, dass auch die Grundsubstanzen und das in denselben enthaltene Chondrigen und Collagen nur Derivate des Zelleneiweisses sind, und können annehmen, dass hier der Schleimstoff gewissermassen auf einem Umwege aus dem Protoplasma entsteht. Doch das ist Nebensache. Was die sichtbaren Vorgänge bei der schleimigen Erweichung der Knorpelgrundsubstanz anlangt, so giebt es einen Ort, wo wir dieselben ebenfalls im physiologischen Paradigma studiren können, ich meine die Symphysen- und Zwischenwirbelknorpel. Mit Recht hat *Luschka* die Altersveränderungen der letztgenannten Organe als unvollständige Ausbildung einer Gelenkhöhle charakterisirt. Das Mittel zu dieser Höhlenbildung wird eine langsam fortschreitende Erweichung der knorpeligen Ueberzüge an den einander zugewandten Flächen benachbarter Wirbelkörper. Das anatomische Bild aber, welches wir bei dieser und bei jeder Knorpelerweichung finden, ist höchst charakteristisch (Fig. 25). Die homogene Grundsubstanz zeigt senkrecht gegen die freie Oberfläche gestellt Schattenstreifen, die sich weiterhin als erste Andeutung einer faserigen Zerklüftung darstellen. Zunächst der Oberfläche erfolgt dann die wirkliche Auffaserung, indem die einzelnen Fibrillen auseinander weichen und in der Gelenkflüssigkeit flottiren; ihre freien Enden verjüngen sich schnell und hören mit einer undeutlichen Spitze auf. Hier ist der Ort, wo die Intercellularsubstanz im Wege schleimiger Metamorphose aufgelöst und eingeschmolzen wird. Der begleitende Process in den Knorpelzellen hat nicht den Charakter einer regressiven, sondern einer progressiven Veränderung, indem eine fortschreitende Zellenbildung durch Theilung den Erfolg hat, dass an Stelle einer einzelnen, oberflächlich gelegenen Knorpelzelle Gruppen von 2—20 Stück gefunden werden. Diese Zellennester, von einer Kapsel und einem Rest der Intercellularsubstanz umgeben, gelangen in die Erweichungsflüssigkeit, wo sie der colloiden Entartung anheimfallen.[1])

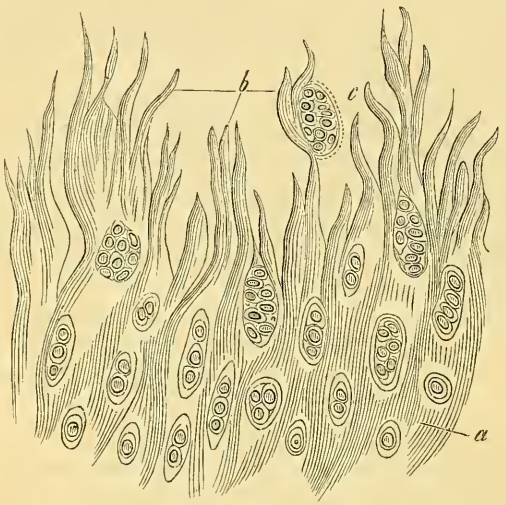

Fig. 25. Knorpelerweichung. Senkrechter Durchschnitt eines Gelenkknorpels bei Malum senile articulorum. 1/300.

Anlangend die zweite der oben aufgestellten Fragen: welche neue Formen etwa durch die schleimige Entartung geschaffen werden? so ist hier vor Allem an

1) Ich kann der Ansicht *Kölliker's* nicht beipflichten, dass die zahlreichen, weissen Klümpchen, welche man bei der Betrachtung mit blossem Auge in der Zwischenwirbelgallerte wahrnimmt, gewucherte Chordazellen seien, sondern halte sie, auf die Analogie mit der pathologischen Knorpelerweichung gestützt, für solche durch Erweichung der Grundsubstanz befreite, dann aber colloid entartete Knorpelzellennester.

die Quellbarkeit und die Resorptionsunfähigkeit des Schleimstoffes zu erinnern. Diese Eigenschaften haben in dem Falle keine in die Augen springenden Folgen, wo die Schleimbildung an der äusseren Oberfläche des Körpers geschieht. Zu auffallenden und charakteristischen morphologischen Effecten führen sie aber, wo der Schleim im Binnenterrain des Körpers auftritt, sei es in einer geschlossenen Höhle, sei es als Ersatzkörper für zu Grunde gegangene Gewebe, wie bei der Knorpel-Erweichung. Hier qualificiren sie den Schleim zu einer anatomischen Leistung, welche in gleich ausgezeichneter Weise nur von der Colloidsubstanz (s. den folgenden Abschnitt) prästirt wird, dass er nämlich, obgleich selbst amorph, dennoch als nicht ganz flüssige Ausfüllungsmasse an der Zusammensetzung selbst bleibender Structuren und Texturen theilnimmt.

Obenan steht in dieser Beziehung die Bildung des Schleimgewebes. Ein Bindegewebe, dessen Grundsubstanz schleimig erweicht ist, und dessen zelligen Elemente eben durch diese Erweichung, resp. Aufquellung etwas auseinandergerückt, in ihrer Form aber nicht nothwendig alterirt sind, nennen wir nach *Virchow's* Vorgang Schleimgewebe. Das Schleimgewebe hat in der unreifen Frucht eine weit grössere Verbreitung, als in dem vollkommen ausgebildeten Organismus. Das ganze Unterhautzellgewebe ist ursprünglich ein Unterhautschleimgewebe. Zur Zeit der Geburt findet sich, abgesehen von der *Wharton*'schen Sulze des Nabelstranges, nur noch ein kleiner, aber nichtsdestoweniger sehr wichtiger Rest von Schleimgewebe im Glaskörper des Auges, welcher Rest sich dann mit einer wunderbaren Stabilität der Zusammensetzung bis ans Lebensende erhält. Viel mannigfaltiger ist das Vorkommen des Schleimgewebes auf pathologischem Gebiete. Wir kennen Geschwülste, die ganz aus Schleimgewebe bestehen (Myxome), Geschwülste die sich secundär in Schleimgewebe metamorphosiren, wie das Enchondrom, Lipom und Sarcom. Die eingehende Besprechung aller dieser Vorkommnisse behalten wir uns für die Geschwulstlehre vor.

Anlangend die übrigen, structiven Leistungen des Schleims, so sind hier hauptsächlich die cystischen und cystoiden Ablagerungen desselben in Betracht zu ziehen, jene bedingt durch die Verschliessung eines Drüsenausführungsganges, diese durch umschriebene Erweichungen der Bindesubstanz. Die letztere Gruppe, welche uns hier allein interessirt, unterscheidet sich in ihrer Entstehung dadurch von der Schleimgewebsbildung, dass die Zellen ein weniger indifferentes, mehr actives oder mehr passives Verhalten zeigen, wodurch sie beweglicher werden und als aufgeschwemmte Theile der Erweichungsflüssigkeit erscheinen oder aber gänzlich zu Grunde gehen.

Die Bedingungen für das Zustandekommen der schleimigen Erweichung sind uns nahezu unbekannt. Wäre nicht der Umstand, dass sie Dinge, welche eine ausgeprägte anatomische Form haben, in amorphe, homogene, schliesslich resorptionsfähige Substanzen verwandelt, so könnte sogar unsere Berechtigung, die schleimige Erweichung unter den regressiven Metamorphosen aufzuführen, zweifelhaft erscheinen. Immerhin bleibt es charakteristisch, dass die schleimige Erweichung der Bindegewebsgrundsubstanzen einerseits ohne irgend eine wesentliche Aenderung in der Gestalt und Anordnung der Zellen auftreten (Schleimgewebe), andererseits mit den verschiedensten progressiven und regressiven Veränderungen der Zellen combinirt sein kann.

f. Die Colloid-Entartung.

Die Colloid-Entartung steht in einem schwesterlichen Verhältniss zur schleimigen Erweichung. Die makroskopischen und selbst die mikroskopischen Erzeugnisse sind einander in gewissen Stücken so ähnlich, dass es lange Zeit bedurft hat, bis man ein Bindegewebe mit schleimig erweichter Grundsubstanz (Schleimgewebe) von solchem mit colloid entarteten Zellen unterscheiden lernte. Nirgends hat diese äusserliche Aehnlichkeit eine so grosse Verwirrung angerichtet, als in der Nomenclatur der Geschwülste, wo die Namen Colloid, Collonema, Sarcoma gelatinosum, hyalinum, Carcinoma colloides etc. promiscue bald für das eine, bald für das andere gebraucht wurden. Und worauf gründet sich diese Aehnlichkeit? Auf das hier wie dort gleichmässige Vorkommen einer durchscheinenden, aufgequollenen, gallertig zitternden Substanz, welche von netzförmig verbundenen Fasern durchsetzt ist. Schon die Wahrnehmung, dass in dem einen Falle dieses Fasernetz aus sternförmigen, anastomosirenden Zellen, in dem anderen aus den Ueberresten der fibrillären Grundsubstanz besteht, musste eine Scheidung von Schleim- und Colloidgewebe hervorrufen, welche sich dann auch durch die weiteren Untersuchungen als gerechtfertigt erwiesen hat. Vor Allem ist die Colloid-Entartung durch einen chemischen Körper charakterisirt, der sich durch sein indifferentes Verhalten gegen die Schleimreagentien, namentlich Essigsäure, und durch seine elementare Zusammensetzung, welche ihn den schwefelhaltigen Albuminaten zuweist, vom Schleimstoff unterscheidet. Nicht minder wichtig für die besondere Stellung der colloiden Metamorphose ist der Umstand, dass sie wenigstens ursprünglich immer eine Zellenmetamorphose ist.

Wir berühren hiermit zugleich den wesentlichsten Punkt des anatomischen Vorganges. Die einzige Form, in welcher die Colloidsubstanz dem Mikroskopiker zu Gesichte kommt, ist ein farblos durchscheinender, fettähnlich glänzender Tropfen, die sogenannte Colloidkugel. Wie entstehen diese Colloidkugeln, wie gehen sie aus den präexistirenden Zellen hervor? Zwei Wege sind möglich. Entweder nämlich nimmt das Protoplasma der Zelle an allen Stellen gleichmässig eine homogene, stärker lichtbrechende Beschaffenheit an, die ganze Zelle verwandelt sich je länger, je mehr in eine Colloidkugel, innerhalb deren man den central gelegenen Kern noch eine Zeit lang auf Zusatz von geeigneten Reagentien erkennen kann; oder aber, es erscheint die Colloidkugel an einer bestimmten Stelle des Protoplasmas neben dem Kern, nach Einigen auch anstatt des Kernes. Anfangs klein, wächst sie in der Folge so beträchtlich, dass der übrige Theil der Zelle auf die Seite gedrängt wird und als Appendix der Kugel erscheint; um diese Zeit ist es, wo die Zellen gern die Gestalt eines die Kugel umgebenden Ringes haben; eines Siegelringes, wenn der noch vorhandene Kern an einer Stelle der Peripherie eine Vortreibung bewirkt. (Vergl. Fig. 26.) Endlich löst sich die Colloidkugel von der Stätte ihrer Bildung ab und lässt die Ueberreste der Zelle als eine bröcklige, demnächst zerfallende Körnchenmasse zurück.

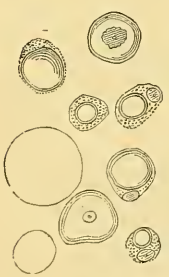

Fig. 26. Colloid entartende Zellen aus einem Colloidkrebse.

Die Colloidkugeln, mögen sie nun auf die eine oder die andere Art entstan-

den sein, fahren noch eine Zeit lang fort zu wachsen, d. h. zu quellen, denn sie werden dabei immer undeutlicher, bis sich ihr Brechungsindex mit demjenigen der bereits vorhandenen Colloidmasse ausgeglichen hat, so dass sie darin im eigentlichsten Sinne des Worts verschwimmen.

Da die Colloidsubstanz wie der Schleimstoff ein ausserordentlich quellungsfähiger Körper ist, so macht sich die colloide Metamorphose verhältnissmässig leicht für das blosse Auge bemerklich. Kleine Gruppen von 10—12 Zellen, welche vor der Metamorphose für das unbewaffnete Auge noch gar nicht existiren, bilden nach derselben ein zwar kleines, aber doch deutlich sichtbares Gallertkörnchen, wie wir dies schon von den colloidentarteten Zellenmassen des Nucleus gelatinosus erwähnt haben (p. 38). Je grösser das Gallertkorn wird, desto mehr tritt die bernsteingelbe Farbe, das Transparente und leimartig Zitternde an ihm hervor. Aber diese Eigenschaften erhalten sich nur bis zu einer gewissen Grösse des Kornes, oder besser gesagt, bis zu einem gewissen Zeitpunkt der Entwicklung. Dann wird die Substanz mehr fadenziehend, zuletzt ganz dünnflüssig. Das chemische Endproduct der colloiden Metamorphose ist wie bei der schleimigen: Natronalbuminat, das morphologische entweder eine glattwandige Cyste, oder auch ein ganzes System unter einander communicirender Cysten, die sogenannte alveoläre Raumgliederung. Um diese zu verstehen, ist in Erwägung zu ziehen, dass sich namentlich bei der pathologischen Colloidbildung (Colloidkrebs) sehr viele Colloidheerde unmittelbar neben einander entwickeln. Die Grundsubstanz des Bindegewebes, in welchem sie entstehen, reicht wohl eine Zeit lang hin, die einzelnen Colloidkörnchen von einander zu isoliren; werden diese aber grösser, so atrophiren die Scheidewände, und es entsteht durch mehr oder weniger vollständige Confluenz benachbarter Hohlräume eine unregelmässige, fächrige Eintheilung des Raumes, welche wir mit einigem Recht der alveolären Eintheilung des Lungen-

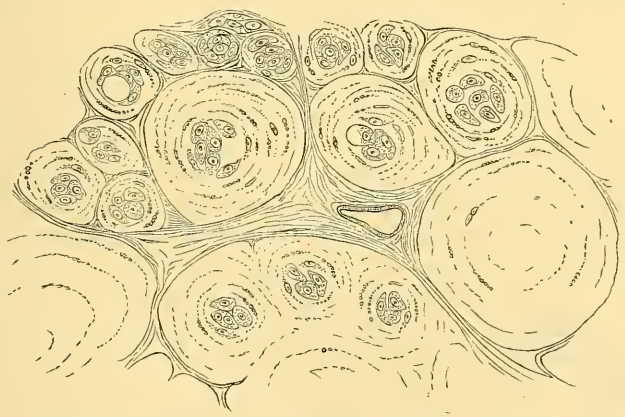

Fig. 27. Vom Durchschnitt eines Colloid- oder Alveolarkrebses. 1/300.

parenchyms vergleichen (Fig. 27). (Siehe hierzu den Abschnitt über Colloidkrebs.)

4. Pigmententartung.

Wenn man absieht von der Entstehung des Blutfarbstoffs in den Hämatoblasten des Knochenmarkes und der Milz, so kommt die Fähigkeit Pigmente zu bilden bekanntlich in erster Linie gewissen Zellenschichten zu, welche der Einwirkung des Lichtes exponirt sind und dieselbe z. Theil zu verarbeiten haben mögen, am Auge: dem Pigmentepithel der Netzhaut und den sternförmigen Zellen des Aderhaut-Bindegewebes, welches die Gefässe trägt und einscheidet, an der äusseren Haut: den tieferen Schichten des Rete Malpighi.

Fig. 28. Pigment-Epithel. 1/300.

Die Bildung des normalen Pigmentes ist nur äusserlich gekannt. Man constatirt die Ablagerung brauner oder schwarzer Körnchen und sieht die Zelle sich mit diesen Körnchen mehr und mehr füllen. Der Kern bleibt unberührt und ist als ein runder heller Fleck inmitten des Pigmentes sichtbar. (Fig. 28.) Ob das Protoplasma der Zelle die braunen und schwarzen Körnchen aus sich heraus oder aus Blutfarbstoff bereitet, wissen wir nicht.

Die pathologische Pigmentbildung stellt sich der normalen zunächst als quantitativer, weiterhin aber auch als qualitativer Excess gegenüber und nimmt als solcher den Charakter einer Pigmentdegeneration an. Eine abnorm reichliche Pigmentablagerung in den sternförmigen Elementen der Chorioidea und Pia mater würden wir noch keine Pigmentdegeneration heissen; auch den Pigmentzuständen der subepidermalen Bindegewebszellen gegenüber, welche wir bei schwarzen und braunen Flecken, Mälern und Warzen der Haut antreffen, würde diese Bezeichnung noch nicht angemessen sein. Denn alle diese Zellen erhalten sich trotz jahrelangen Bestandes der Pigmentablagerung und haben für den Organismus dieselbe Bedeutung wie im pigmentlosen Zustande.

Erst wenn sich aus diesen Zellen durch wiederholte Theilung Tochter- und Enkelzellen gebildet haben und durch geschwulstmässige Ablagerung der letzteren sarcomatöse Tumoren entstanden sind, erst dann beginnt sich an eben diesen Abkömmlingen der Pigmentzellen ein Zerrbild der normalen Pigmentirung einzustellen, welches mit Recht den Namen einer Pigmentdegeneration verdient.

Die Pigmentdegeneration beginnt mit einer diffusen bräunlichen oder rauchgrauen Färbung, welche man an den bis dahin farblosen Zellen wahrnimmt. Dann folgt eine körnige Ausscheidung. Die braunen und schwarzen Körnchen erscheinen neben dem Kern und fassen ihn in ähnlicher Weise ringförmig ein wie bei der normalen Pigmentirung (Fig. 28, 29). Allmählich aber mehrt sich ihre Zahl und nun kommen neue Bilder zum Vorschein, wie man sie an dem Pigmentepithel der Netzhaut vergebens suchen würde. Einmal vereinigen sich die Pigmentkörnchen gern zu grösseren Pigmentkörpern, welche als unregelmässig runde bis kugelförmige Massen von intensiv brauner oder schwarzer Farbe erscheinen. Ausserdem kann die Anfüllung der

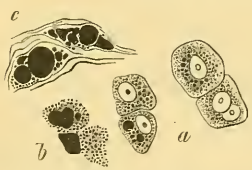

Fig. 29. Pigmentdegeneration. Zellen einer Pigmentgeschwulst in verschiedenen Stadien der Degeneration. *a.* früheres, *b.* späteres Stadium. *c.* Pigmentdetritus. 1/300.

Zelle mit kleinen Pigmentschollen und Körnern eine so dichte werden, dass sie den äusseren Contour der Zelle nicht bloss erreichen, sondern sogar überragen Der Kern verschwindet. Schliesslich erhalten wir ein Aggregat von Pigmentkörnchen, welches noch eine Zeit lang die Form der degenerirten Zelle nachahmt, übrigens aber sehr geneigt ist zu zerfallen und einen schwarzen, körnigen Detritus zu bilden. In keinem Präparat vermisst man derartige in Auflösung begriffene und bereits aufgelöste Zellenleiber, ja es hält in den meisten Fällen schwer, einige noch zusammenhaltende Pigmentzellen zu finden, während es von ganz und halb degenerirten wimmelt.

Die oben erwähnten grösseren Pigmentschollen und -kugeln werden sowohl in dem von einer melanotischen Geschwulst abgestrichenen Detritus als auch an feinen Durchschnitten in grosser Menge gefunden und dürfen nicht mit ganzen Zellen verwechselt werden. (Fig. 29.)

Wenn es nach alledem keinem Zweifel unterliegen kann, dass man von einer echten Pigmententartung der Zellen sprechen kann, so ist doch anderseits anzuerkennen, dass dieselbe auf eine verhältnissmässig kleine Reihe von Vorkommnissen beschränkt ist.

Von der Pigmentdegeneration zu unterscheiden sind aber eine Reihe anderweiter Gewebsfärbungen, bei welchen entweder die Färbung eine unwesentliche Nebensache oder die Zellen nicht als solche sondern mehr zufällig und passiv betheiligt sind.

Dahin gehören 1) die bereits betrachteten Ablagerungen von braunem Pigment bei der einfachen Atrophie der Leberzellen, Muskelfasern etc. 2) die noch zu betrachtenden Färbungen mit Blutfarbstoff und seinen Derivaten.

Die letzteren sind hinsichtlich ihres Vorkommens so eng an voraufgegangene Blutstockungen und Blutungen gebunden, dass es angemessener erscheint auch das histologische Detail derselben im Anschluss an den Abschnitt Blutung zu behandeln.

5. Nekrose.

Die einfache Nekrose der Zellen und Gewebe kann ebenso gut an ganzen Leichen, wie an einzelnen ihres Blut- und Stoffwechsels gänzlich beraubten Körpertheilen (s. unten: Brand) studirt werden.

Die bezüglichen Veränderungen verlaufen in einer für die verschiedenen Gewebe zwar verschiedenen, für jedes einzelne aber ziemlich constanten Weise.

Betrachten wir zunächst die Veränderungen der Kernzellen. Wir können hier den Satz an die Spitze stellen, dass das kernführende Protoplasmaklümpchen, sobald das Leben in ihm wirklich erloschen ist, verhältnissmässig schnell der Auflösung anheimfällt. Eingeleitet und gewissermassen vorbereitet wird der Zerfall durch eine Erscheinung, welche wir an der quergestreiften Muskelfaser von Alters her als »Todtenstarre« bezeichnen, und welche im Wesentlichen auf einer Gerinnung jener zähflüssigen Eiweisskörper beruht, in welche alle geformten Bestandtheile der Zelle, hier also der Kern und die Protoplasmakörnchen eingebettet sind. Das Protoplasma wird durch die Gerinnung unbeweglich und zwar in einer Lage, welche dem Ruhezustande der Zelle entspricht, auch die Körnchen,

welche vordem vielleicht etwelche Molecularbewegung zeigten, stehen still; das ganze Gebilde wird trüb [1]), wie bestäubt, und zerfällt schliesslich in relativ grosse Körnchen, welche dann kleiner werden und dem Auge entschwinden. Der Kern, welcher anfangs deutlicher hervortrat, nimmt an diesem Zerfalle gleichfalls Theil.

Natürlich modificirt sich der Gang dieser Veränderungen, je nachdem die Zellen bereits diese oder jene physiologische Umwandlung erfahren haben. Ohne Weiteres passt unsere Darstellung nur für die Zellen des Bindegewebes, des Rete Malpighi und die dem Rete entsprechenden tiefsten Lagen anderer Epithelien; ferner auf die Drüsenzellen und die Lymphkörperchen. Schon die Zellmembran, welche wir an der älteren Epithelialzelle kennen, leistet der Auflösung einen energischen Widerstand. Darum erhalten sich diese Zellen in ihrer äusseren Form noch längere Zeit, wenn Kern und Protoplasma bereits körnig zerfallen sind, so dass kernlose Epithelien zu den stehenden Befunden an todten Theilen gehören. In dieser Beziehung zeichnen sich vor allen die Epidermiszellen aus, welche dem Nekrotisationsprocesse in dem Masse länger Trotz bieten, als der Verhornungsprocess an ihnen vorgeschritten ist.[2])

Das gegentheilige Verhalten, nämlich eine ausserordentlich rasche Zersetzbarkeit bieten die kernlosen rothen Blutkörperchen dar. In einer ersten, schnell vorübergehenden Phase der Veränderung werden dieselben zackig, maulbeerförmig. Dann verlässt der Blutfarbstoff die Blutkörperchen, um sich allmählich in alle Gewebe des todten Theils zu imbibiren. Das farblose Stroma löst sich unter mässiger Aufquellung auf und verschwindet dem Auge. Bald ist kein einziges intactes Blutkörperchen mehr aufzufinden.[3]) Als Ausnahme muss der Fall bezeichnet werden, wo sich in schon weit vorgeschrittenen Stadien des Brandprocesses noch verschiedene grosse Aggregate von sehr intensiv bräunlich gefärbten Blutkörperchen entdecken lassen. Die Ränder solcher Aggregate (Fig. 30.*a*) erscheinen fast regelmässig ausgeschweift; die je äussersten Blutkörperchen zeigen einen Zerfall in kleinste farbige Körnchen, und dieser Zerfall darf wohl als das endliche Schicksal aller angesehen werden.

Die glatten Muskelfasern, obwohl ihnen eine Zellmembran nicht zugestanden werden kann, bewahren doch ihre eigenthümliche Gestalt ziemlich lange,

---

1) *Kühne* vermisste diese Erscheinung an den Zellen des areolären Bindegewebes, fand sie aber an den Corneazellen des Frosches (*W. Kühne*, Untersuchungen über das Protoplasma und die Contractilität. Leipzig, Engelmann, 1864, pag. 121. 130).

2) Dabei dürfen wir freilich nicht vergessen, dass die Verhornung selbst einen allmählichen Uebergang vom Leben zum Tode bedeutet. Auch bei der Verhornung kann man, beiläufig gesagt, ein Kleinerwerden und endliches Verschwinden des Kerns constatiren.

3) *Alexander Schmidt* hat experimentell nachgewiesen, dass in einem Blut, welches in kaum liniendicker Schicht vor Verdunstung geschützt mit der Luft in Berührung steht, die Blutkörperchen schon binnen Kurzem verschwinden, im Hundeblut nach 15—18 Stunden, im Pferdeblut nach 3 Tagen, im Rindsblut freilich erst nach 8—10 Tagen. Anfangs wird das Blut hierbei nur lackfarben, und man sieht dann namentlich im Hundeblut die Blutkörperchen erst entfärbt, in ihrer Form verändert und der Zahl nach etwas vereinzelt werden. Später lösen sich die farblos gewordenen Scheiben vollkommen auf. Diese Entfärbung der Körperchen, der Austritt des Farbstoffs in das Serum und die Auflösung des farblosen Stromas sind sämmtlich Folgen der oxydirenden Einwirkung des Sauerstoffs (*A. Schmidt*, Kleine physiol.-chem. Untersuchungen. *Virchow's* Archiv XXIX).

so dass der Kern bereits zu einer länglichen Punktmasse zerfallen ist, wenn der Grenzcontour noch mit aller Schärfe verfolgt werden kann. Die Erscheinungen der Todtenstarre sind an der contractilen Substanz der glatten Muskelfaser noch wenig untersucht. Die einzigen einschlägigen Mittheilungen rühren von *Heidenhain*[1]) her, welcher gewisse Gerinnungsphänomene, die an glatten Muskelfasern 16—18 Stunden nach dem Tode eintreten, also beschreibt: Die Zellen bekommen erst ein staubiges oder sandiges Ansehen, herrührend von einer Unzahl sehr feiner, dunkler, punktförmiger Körperchen, welche diffus im Inhalt derselben zerstreut sind. Weiter rücken diese unmessbaren Moleküle zu unregelmässigen, grau schattirten Figuren zusammen, die sich immer mehr zu gröberen, stark lichtbrechenden, länglichen, geraden oder gekrümmten Stücken vereinigen, welche in eine übrigbleibende hellere Substanz eingebettet sind. Diese Stücke liegen bald ohne Gesetz in der Zelle zerstreut, bald sind sie ziemlich regelmässig und in ziemlich gleichen, grösseren oder geringeren Abständen von einander im Innern der Zelle quer gelegt, so dass die Zelle ein grob querstreifiges Ansehen bekommt (Fig. 30. *b*). Ich kann diese Angabe aus eigener Erfahrung bestätigen. Man findet den Zerfall regelmässig bei der sogenannten Magenerweichung, einer Aufquellung und Auflösung der Magenwandungen, welche früher als eine Krankheit betrachtet wurde, gegenwärtig als Leichenphänomen gilt (*Elsässer*) (Fig. 30. *b*). Das weitere Schicksal der so veränderten Muskelfaser ist eine Auflösung zu einer schleimig fadenziehenden Substanz, in welcher aber jene punktartigen Körper noch lange sichtbar bleiben.

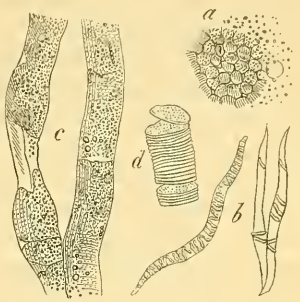

Fig. 30. Der brandige Zerfall der Gewebe. *a*. Blutkörperchenaggregate. *b*. Glatte Muskelfasern, *c*. Quergestreifte Muskelfasern. *d*. Zerfall derselben in Bowman'sche Discs. 1/300.

Die quergestreifte Muskelfaser bietet bei ihrer Nekrotisation etwas verwickeltere Verhältnisse dar, als die bisher betrachteten Zellen. Es ist hier zunächst der Ort, über das Phänomen der Todtenstarre etwas eingehender zu sein. 12—14 Stunden nach eingetretenem Tode verfallen alle Leichen, mit Ausnahme derer, welche durch Kohlendunst, Schwefelwasserstoff erstickt oder vom Blitze erschlagen oder am Faulfieber und langwierigen, schwächenden Krankheiten verstorben sind, in eine eigenthümliche Steifheit, welche etwa 24 Stunden anhält und genauer betrachtet, auf eine ziemlich beträchtliche Verkürzung, Verdickung und Verhärtung der willkürlichen Muskeln hinausläuft. Auch an solchen Gliedern, welche ganz plötzlich der Blutzufuhr beraubt werden, beobachten wir das gleiche Verhalten der Muskeln; wir können dasselbe experimentell nicht bloss durch Unterbrechung der Blutzufuhr, sondern auch durch Wärme oder Kälte, Ueberanstrengung, mechanische Insulte und chemische Agentien, am schnellsten aber durch destillirtes Wasser erzeugen.

Zahlreiche Untersuchungen, von denen wir die letzte und erschöpfendste

1) *Heidenhain*, Gerinnung des Inhalts der contractilen Faserzellen nach dem Tode (Studien des physiol. Instituts zu Breslau I. 199).

W. Kühne verdanken, haben darüber keinen Zweifel gelassen, dass diese Erstarrung der Muskelfaser auf der Ausscheidung eines festen Eiweisskörpers aus der Muskelflüssigkeit beruht. Dieses Muskelgerinnsel (Myosin, *Kühne*) bildet eine weisse, wenig durchsichtige Masse und bewirkt dabei eine auffallende Opalescenz der todtenstarren Muskelfaser, welche sich mit einer ins Bräunliche ziehenden Verfärbung complicirt.

Die Todtenstarre ist zwar der erste Schritt zum Tode, aber ein Schritt, welcher wieder zurück gethan werden kann. Man kann sehr wohl durch Unterbinden der zuführenden Arterien den Schenkel eines Frosches todtenstarr machen und nach Aufhebung der Ligatur den normalen Zustand zurückkehren sehen. Handelt es sich indessen um eine bleibende Ertödtung der Muskelfaser, so erfolgt auf die Erstarrung auch der weitere Zerfall derselben. Was man hierbei mit blossem Auge sehen kann, ist einmal der Verlust der frischrothen Farbe des Fleisches, welche, wenn nicht eine Imbibition mit gelöstem Hämatin eintritt, einer schmutzig-röthlichen oder graugelben Platz macht; anderseits verändert sich die Cohäsion der Muskeln, so dass sie schliesslich in eine gelatinöse, schmierige Masse zerfliessen, in der keine Spur des früheren Faserbaues sichtbar ist, oder auch in einen zerreisslichen, schmutziggrauen Zunder, in welchem noch Andeutungen von Längsstreifung vorkommen. Der mikroskopische Befund ist viel monotoner. Unter einer dichten Wolke sehr feiner, dunkler Pünktchen verschwinden die Querstreifung und die Kerne; Fetttropfen und röthliche Pigmentkörperchen zeigen sich theils in, theils neben der contractilen Substanz; letztere reisst von Strecke zu Strecke quer durch: die Bruchstücke schmelzen so zu sagen von den Rändern her ab: das Sarcolemma hält sich noch längere Zeit, und wenn es schliesslich gleichfalls zu Grunde geht, enthält es neben massenhaft eingedrungenen Fäulnissbacterien nur noch kleine, unförmige Klumpen des früheren Inhalts, welche sich mit dem übrigen Detritus mischen (Fig. 30. *c*).

Nur in Fällen, wo sich die oben erwähnte gelatinöse Beschaffenheit der zerfallenden Muskelfaser recht ausgesprochen findet, darf man einen etwas abweichenden Modus der Auflösung erwarten. Ich habe zuerst bei einer fast demarkirten Gangrän des halben Fusses durch Erfrierung jene Beschaffenheit und ihr entsprechend ein Zerfallen der Muskelfasern in Bowman'sche Discs beobachtet und später noch einmal Gelegenheit gehabt, diese Beobachtung zu bestätigen. (Fig. 30. *d*).

Ueber Nekrose der Nervenzellen ist bis jetzt noch nichts bekannt geworden, über diejenige der peripherischen Nervenfasern nur wenig. Man weiss, dass sich die dickeren Nervenstämme verhältnissmässig lange als besondere Gebilde innerhalb der Brandheerde zu erhalten pflegen, während ihre feineren Ramificationen überaus schnell zerfliessen. Die Gerinnung des Nervenmarks dürfte, ähnlich der Todtenstarre bei den Muskelfasern, jeder weiteren Veränderung vorangehen. Infolge davon tritt jene im normalen Zustande ganz homogene Flüssigkeit, welche den Axencylinder zunächst umgiebt und nach aussen vom Neurolemma begrenzt wird, zu grösseren und kleineren Tropfen zusammen, welche durch eine klare Flüssigkeit getrennt sind. Die dunklen, vielfach in einander verschlungenen Contouren dieser Tropfen geben der ganzen Faser ein höchst unruhiges Ansehen (Fig. 18. *a*), welches man nicht unpassend mit dem Gekräusel

von Rauchwolken verglichen hat. Was dabei chemisch vorgeht, ob die Myelintropfen (*Virchow*) als eine Ausscheidung aus dem Nervenmarke oder nur als eine Umgruppirung anzusehen seien,[1]) wissen wir heute noch nicht, obwohl das Phänomen schon seit *Leeuwenhoek* bekannt ist. Die weiteren Fortschritte der Fäulniss machen sich durch eine starke Aufquellung des ganzen Nervenstammes bemerklich, wobei dann die einzelne Faser ausserordentlich trüb, das Neurolemma undeutlich erscheint und der Axencylinder vollkommen verschwindet. Die gänzliche Auflösung schreitet an einzelnen Stellen schneller fort, als an andern, so dass hier eine ähnliche Varicosität beobachtet wird, wie wir sie an der Muskelfaser kurz vor ihrem definitiven Zerfall kennen lernten.

Ganz eigene Verhältnisse bietet die Nekrose des Fettgewebes. Mit der grössten Leichtigkeit verlässt das flüssige Fett die Zellen, und die befreiten Tröpfchen, welche dann zu immer grösseren Tropfen zusammentreten, geben nicht nur der Brandjauche (s. unten) ein eigenthümlich emulsionsartiges Ansehen, sondern verbreiten sich auch weithin durch alle brandigen Gewebe, so dass man so leicht kein Präparat aus brandigen Theilen erhält, wo nicht in allen Spalten und Zwischenräumen Fetttröpfchen in grosser Menge vorhanden wären. Bringt man das Fettgewebe selbst unter das Mikroskop, so gewahrt man in der Regel keine einzige Fettzelle, welche noch das normale Quantum jenes Stoffes enthielte, aber wir müssen freilich hinzusetzen, auch keine, welche ihren Inhalt ganz abgegeben hätte. Die Tropfen sind meist auf die Hälfte und darunter reducirt, nicht selten auch in eine Anzahl kleiner Tropfen zersprengt. Gerade dieses in den Zellen zurückgebliebene Fett ist es, welches sich gern mit Blutfarbstoff imprägnirt, so dass dann nicht bloss die Zellmembran und das lockere Bindegewebe zwischen den Fettträubchen, sondern auch der ganze Panniculus adiposus in Roth und Rothgelb erscheint. Krystallinische Ausscheidungen können zwar auch im Innern der Zellen vorkommen, sind aber ungleich häufiger erst an dem ausgetretenen Fette zu beobachten, weshalb sie einen nie fehlenden Bestandtheil der Brandjauche ausmachen (s. unten).

Die erste Veränderung, welche die Fasern des lockeren Bindegewebes erfahren, besteht darin, dass sie aufquellen. Durch diese Aufquellung werden sie keineswegs durchsichtiger, wie etwa bei Behandlung mit Essigsäure, sondern nehmen im Gegentheil eine opake, das Licht stark brechende Beschaffenheit an. Dazu kommt fast regelmässig die bereits mehrfach erwähnte Tränkung mit Blutfarbstoff, welche eine Färbung verursacht, deren Intensität im umgekehrten Verhältniss zum Wassergehalte steht. Denn es braucht wohl nicht erst gesagt zu werden, dass sich der Grad dieser Aufquellung ganz nach der Quantität des vorhandenen Wassers richtet; Abdunstung und Resorption der Parenchymflüssigkeit machen sich sofort durch eine entsprechende Eintrocknung der Bindegewebsfibrillen bemerkbar. Die schwarze, kohleähnliche Substanz aber, in welche die Cutis bei Gangraena sicca übergeht, ist in ganz dünnen Schnitten mit einer rubinrothen Farbe transparent. Wenn im Gegentheil die Aufquellung der Fasern mehr und mehr zunimmt, bekommen sie ein granulirtes Ansehen, werden in ihren Umrissen undeutlich, bis sie endlich zu einer trüben schleimigen Masse zerfliessen.

1) *G. Walter* (*Virchow's* Archiv XX, 426) vermuthet, dass die in der Markscheide präexistirenden eiweissartigen Körper gerinnen und dadurch Ausscheidung und Zusammenfliessen der in Aether löslichen Fette zu grösseren Portionen stattfinde.

Ungleich widerstandsfähiger als die Grundsubstanz des Bindegewebes sind die geformten Ausscheidungen aus derselben. Als solche betrachten wir nicht sowohl die glashellen, homogenen Membranen (Capillargefässe, Tunicae propriae, Basement membrane), über deren Schicksal beim Brande keine bestimmten Angaben vorliegen, als namentlich die elastischen Fasern und Fasernetze. Die bekannte Unveränderlichkeit dieser letzteren in allen möglichen chemischen Reagentien bewährt sich auch gegenüber den weniger energisch wirkenden Agentien des Brandprocesses. Mit Zuversicht erwartet daher der Arzt, dass sich die Gangrän der Lunge unter andern auch dadurch untrüglich verrathen werde, dass in dem Auswurfe des Patienten die elastischen Fasern der Lunge erscheinen. Werden endlich auch die elastischen Fasern von dem Zerstörungsprocesse ergriffen, so büssen sie ihre normale Elasticität ein, erscheinen minder geschlängelt, quellen nicht selten auf und können am Ende in eine gallertartige Masse zerfliessen.

Aehnlich den elastischen Fasern verhalten sich jene festeren, dichteren Bindegewebsfibrillen, welche die Sehne bilden und welche sonst noch in fibrösen Häuten (Dura mater, Sehnen-, Muskel- und Gefässscheiden, Periost) vorkommen. Das erste Zeichen, dass besagte Gebilde (wir fassen vorzugsweise die Sehne in's Auge) der feuchten Gangrän erliegen, besteht in einer Lockerung der einzelnen parallelen Faserbündel, welche aber mehr auf Rechnung des zwischen ihnen angebrachten, die Gefässe tragenden Bindegewebes zu setzen ist, indem dieses erweicht und zerfällt. Später aber lassen auch die sogenannten secundären und tertiären Fibrillen von einander, die Sehne wird zu einer feinzottigen Masse, welche sich zur normalen Structur wie ausgekämmter Hanf zu einem gut gedrehten Stricke verhält. Auch in diesem Zustande ist sie als Ganzes noch schwer zerreisslich, spät erst beginnen sich die Fasern in einzelne, körnige, perlschnurartige Streifen und dann in kleinste Moleküle aufzulösen und so dem Auge zu entschwinden.

Der Knorpel ist eines der festesten Gewebe des Körpers. Die chemischen Verbindungen der Grundsubstanz sind sehr schwer löslich, und daher hauptsächlich mag es kommen, dass grosse Knorpelstücke, z. B. abgelöste Gelenküberzüge, der nekrotischen Zerstörung lange Zeit Trotz bieten. Tritt letztere dennoch ein, so stellt sie sich, im Ganzen betrachtet, als eine langsam fortschreitende peripherische Abschmelzung dar, der Knorpel wird dabei transparent und nimmt eine röthliche Färbung an. Dass diese Färbung von einer Durchtränkung mit aufgelöstem Blutroth herrühre, ist durchaus nicht in allen Fällen wahrscheinlich zu machen, namentlich widerstrebt dieser Annahme das constante Vorkommen der gedachten Färbung bei den durch eitrige Perichondritis isolirten Knorpeln des Kehlkopfs und der Trachea. Unter dem Mikroskop zeigt sich körnige Trübung der Intercellularsubstanz, welche sich an den Rändern zu einer gelatinösen Masse auflöst. Die Knorpelhöhlen sind meist mit Fetttropfen erfüllt, welche, durch fettige Degeneration der Zellen entstanden, bei der Auflösung des Gewebes frei werden.

Die Knochentextur bleibt in der einfachen Nekrose unverändert. Der Chirurg, welcher inmitten der auffallendsten entzündlichen und geschwürigen Veränderungen eines Knochens an der glatten Oberfläche und der wohlerhaltenen Form eines Stückes desselben gerade dieses Stück als den abgestorbenen Theil, den Sequester, erkennt, hat alle Ursache an der Richtigkeit jenes Satzes festzu-

halten. Indessen dürfte es doch nicht überflüssig sein, sich darüber klar zu werden, in wieweit man dieses »Unverändertbleiben« des Knochengewebes buchstäblich zu verstehen habe. Einmal nämlich wird man jedenfalls an dem nekrotischen Knochenstück diejenigen Veränderungen zu gewärtigen haben, welche alle Knochen des Skelets bei der Fäulniss der ganzen Leiche erfahren. Alles fällt weg, was Zelle, Blutgefäss und Markgewebe heisst. Es scheint aber, dass auch ein grosser Theil der organischen Grundsubstanz, des Knochenknorpels, durch die Fäulniss verloren geht, und zwar um so mehr, je länger der Knochen den Einflüssen derselben ausgesetzt ist. Anders würde sich die auffallende Erscheinung nicht erklären lassen, dass Sequester regelmässig ein viel geringeres specifisches Gewicht haben, als Skeletknochen. Uebrigens sind auch Fälle bekannt, wo der Sequester durch allmähliche Corrosion der Oberfläche nicht nur seine ursprüngliche Glätte eingebüsst, sondern auch an Volumen abgenommen hatte. Wirklich ist auch gar nicht einzusehen, warum nicht unter entsprechenden Bedingungen eine vollständige Auflösung der abgestorbenen Knochentextur eintreten sollte. Hierzu würde schon die Anwesenheit kleiner Quantitäten Säure in den umspülenden Flüssigkeiten hinreichen; sind erst die Kalksalze aufgelöst, so hat der übrigbleibende Knochenknorpel keine grössere Widerstandsfähigkeit gegenüber der fauligen Zersetzung, als der Gelenkknorpel und andere verwandte Gebilde. Indessen können wir bei der Thatsache stehen bleiben. Ueber den Modus der Knochenauflösung, welcher bei abgestorbenen Knochen ziemlich derselbe ist, wie bei lebendigen, werden wir an einer andern Stelle zu handeln haben. (Siehe Knochenerweichung, Rareficirende Ostitis, Caries etc.)

6. Die Verkalkung.

Eine eigenthümliche Rolle spielt unter den Nekrobiosen die Verkalkung der Gewebe. Wir verstehen darunter die Ausscheidung von phosphorsaurem und kohlensaurem Kalk in fester Form. Das grossartigste, aber in seiner Art auch ganz eigenthümliche, physiologische Paradigma ist die Ablagerung von Kalksalzen in der Grundsubstanz des Knochengewebes. Nicht hierher dagegen gehören alle krystallinischen Abscheidungen der Secrete, welche z. B. in den Harnwegen als Sedimente und Incrustationen vorkommen.

Wir müssen die Betrachtung der Verkalkung mit einer Vorfrage eröffnen, deren Beantwortung für das Verständniss der Erscheinungen von so grossem Interesse ist, dass sie geradezu zur Hauptfrage wird. Wodurch werden sowohl der phosphorsaure als kohlensaure Kalk im Blute und den Parenchymsäften gelöst erhalten, und welche Umstände können wir darauf hin mit Wahrscheinlichkeit als Bedingungen der Ausfällung in die Gewebe ansehen?

Unsere Antwort auf diese Fragen ist Stückwerk. Aus der solidarischen Verbindung aller Albuminate mit kleinen Mengen phosphorsauren Kalkes, der bei ihrer Verbrennung als Asche zurückbleibt, liesse sich die Annahme ableiten, dass er in den thierischen Ernährungsflüssigkeiten an die Albuminate chemisch gebunden und in dieser Verbindung in Wasser löslich sein müsse (*Gorup-Besanez*). Abgesehen von dieser Hypothese ist die Thatsache hervorzuheben, dass phosphorsaurer Kalk und noch viel ausschliesslicher der kohlensaure Kalk in solchen Flüs-

OCT 7 - 1927 LIBRARY

sigkeiten löslich sind, welche freie Kohlensäure enthalten. Zu diesen Flüssigkeiten gehören sowohl das Blut, als die Ernährungsflüssigkeiten des Körpers. Es ist daher zum mindesten wahrscheinlich, dass freie Kohlensäure als ein wichtiges, vielleicht als das wichtigste Lösungsmittel der Kalksalze fungirt (*Gorup Besanez*).

Ist es nun schon unerfreulich, dass wir auf den ersten Theil der oben aufgeworfenen Frage mit einem »vielleicht« antworten müssen, so gerathen wir erst recht in Verlegenheit, wenn es gilt, über die Ursachen der Kalkausfällung eine genügende Vorstellung beizubringen. Wir müssen indessen auch hier wenigstens einen Versuch machen. Der umständliche, aber einzig richtige Weg dazu ist der, dass wir alle bekannten Fälle von Verkalkung an uns vorübergehen lassen, um am Schlusse dieser Musterung die Frage aufzuwerfen: Was haben die Localitäten, an denen wir die Kalkabscheidung finden, gemein mit einander, und inwiefern qualificirt sie diese gemeinsame Eigenthümlichkeit zu Kalkdepots? Dabei ist es nicht zulässig, an diejenigen Fälle von Kalkinfiltration zu denken, wo eine gleichzeitige ausgedehnte Resorption von Kalksalzen im Knochensystem mit Sicherheit eine Ueberfüllung des Blutes mit Kalk, eine Kalkdyskrasie vermuthen lässt, weil hier die Vorstellung zu nahe liegt, dass das Blut nur bis zu einem gewissen Sättigungspunkt Kalksalze in Lösung erhalten könne und dann die Ausscheidung in fester Form auf diesem oder jenem Punkte erfolgen müsse. Wir müssen uns ausschliesslich an die Kalkinfiltrationen mit localem Charakter halten und wollen mit den physiologischen Vorkommnissen beginnen.

Das echte Knochengewebe kommt dadurch zu Stande, dass an einem mit Blutcapillaren reichlich versehenen Bindegewebe in denjenigen Regionen der Gefässterritorien oder Parenchyminseln, welche nach allen Seiten hin am weitesten von den Gefässen entfernt sind, zuerst eine dichte Grundsubstanz auftritt, welche die sternförmig werdenden Zellen in regelmässigen Zwischenräumen einschliesst, darauf aber selbst eine Imprägnation mit Kalksalzen erfährt. Dies ist das Grundphänomen, auf welches sich sowohl die Knochenbildung aus Membranen als die Knochenbildung aus Knorpel zurückführen lässt. In beiden Fällen werden auf diese Weise die ersten Umrisse der Markräume gegeben; die regelmässige Wiederholung jener Ablagerung, Zelleneinschliessung und Verkalkung führt einerseits zur Bildung der compacten, um Blutgefässe concentrisch geschichteten Knochensubstanz, anderseits zur Verkleinerung des ursprünglichen Markraumes bis auf das Lumen des Haversischen Canälchens. Ich verweise in Betreff des eingehenden Studiums dieser Dinge auf die Lehrbücher der normalen Histologie. Für uns ist namentlich der Umstand von Wichtigkeit, dass die erste Ablagerung der Kalksalze in jenen neutralen Linien erfolgt, welche man ebensogut als Grenzlinien, wie als Mittellinien der Gefässterritorien auffassen kann. Es versteht sich von selbst, dass diese Linien in gewissen Punkten zusammenstossen und ein ähnliches Netzwerk bilden müssen, wie die Capillaren selbst, was auch der Anblick einer jungen Osteophytbildung oder eines Röhrenknochens am Ossificationsrand gegen den Knorpel hin vollkommen bestätigt.[1]) Es fällt uns dabei ein, dass in anderen bindegewebigen Parenchymen die Lymphgefässe mit grosser Consequenz ein ähnliches Verhalten zu den Blutbahnen zeigen. Ich machte schon im Jahre 1859[2])

1) S. Knochensystem. Exostosen.
2) De vasorum genesi. Inauguraldissertation. Berlin.

darauf aufmerksam, dass die Lymphgefässe des Froschlarvenschwanzes allezeit in denjenigen Regionen des Parenchyms erscheinen, die am weitesten von Blutgefässen entfernt sind. Seither ist der Verlauf der Lymphcapillaren Gegenstand zahlreicher Untersuchungen gewesen, und jene Thatsache immer wieder bestätigt worden (vgl. z. B. *v. Recklinghausen*: Die Lymphgefässe und ihre Beziehung zum Bindegewebe. Taf. I. Fig. 1). Dieser Verlauf hängt mit der Function der Lymphcapillaren als Abzugsgräben für das überschüssige Ernährungsfluidum zusammen, indem überall da, wo die von den Capillargefässen nach allen Seiten hin ausgehenden Strömungen auf einander treffen, für eine entsprechende Abführung durch Drainröhren gesorgt ist. Ich werde weiter unten zeigen, in welcher Weise diese Diversion auf ein abliegendes Gebiet für unsere Betrachtung erspriesslich werden kann; für jetzt nur die Bemerkung, dass das echte Knochengewebe eine der wenigen Texturen ist, welche der Lymphgefässe gänzlich entbehren.

Wie die einzelnen Gefässterritorien des jungen Knochens durch Verkalkung bezeichnet werden, so grenzt sich auch der Knochen als Ganzes gegen den Knorpel durch eine halb dem Knorpel, halb dem Knochen angehörige, mit Kalksalzen infiltrirte Zone ab, dieselbe Verkalkungszone, welche so lange Zeit den Werdeprocess des Knochens verdunkelt hat. Genauer ausgedrückt ist es nicht der Begriff Knochen, sondern die Summe der äussersten, an den Knorpel stossenden, von den letzten Schlingen der Arteria nutritia versorgten Markräume, welchen diese gemeinsame Abgrenzung zukommt. Dies zeigt sich deutlich bei jener Störung des Knochenwachsthums, welche wir Rhachitis nennen. Hier greifen einzelne der terminalen Markräume des Knochens weit in die sehr breite Wucherungsschicht des Knorpels hinein. Die Kalkzone ist an manchen Punkten unterbrochen, und schon *Virchow* hat beobachtet, dass man dafür kleine Verkalkungsheerde, gewissermassen die versprengten Stücke der Kalkzone, weiter aufwärts im Knorpel findet. Legt man in dieser Gegend einen Querschnitt an, so kann man die Beobachtung machen, wie durch jene Kalkinfiltration der ganze Knorpel in länglichrunde, ungleich grosse Felder abgetheilt ist, in deren Centrum man je einen der übergreifenden Markräume mit seinen centralgelegenen Gefässschlingen erkennen kann. Auch hier also tritt die Kalkinfiltration als Markstein der Gefässgebiete auf, und wiederum in einem Gewebe, welches weder an den erwähnten Berührungslinien, noch überhaupt Lymphgefässe aufzuweisen hat. (Fig. 31).

Ich glaube schon auf Grund dieser Data der normalen Histologie die Ansicht aussprechen zu dürfen, dass Eigenthümlichkeiten der Säftebewegung, namentlich eine gewisse Langsamkeit, bez. Stagnation derselben, welche wegen des Mangels der Lymphgefässe an den gedachten Stellen mit Wahrscheinlichkeit vorausgesetzt werden kann, in keinem ganz zufälligen Causalnexus zur Verkalkung stehen. Ist dies aber der Fall, so würden wir uns die Ausfällung der Kalksalze so vorzustellen haben, dass gewisse »Ausfällungsursachen der Kalksalze« welche in der circulirenden Ernährungsflüssigkeit fort und fort weggeschafft und unwirksam gemacht werden, in der stagnirenden Ernährungsflüssigkeit zur Geltung gelangen.[1])

1) Nach *Strassburger* ist die Lymphe überhaupt im grellen Gegensatze zu den Venen fast frei von Kohlensäure, eine Thatsache, welche insofern der von mir ausgesprochenen Ansicht günstig ist, als sie die grosse Neigung der freien Kohlensäure bekundet, die Gewebe zu verlassen und durch die Venen abzuströmen.

Gehen wir nun zu der pathologischen Verkalkung über, so sehen wir dieselbe für einmal an gänzlich abgestorbenen Theilen oder solchen Fremdkörpern eintreten, deren sich der Organismus im Wege der Ab- und Ausstossung nicht entledigen kann, z. B. im extrauterin gereiften Foetus (Lithopaedion), an eingekapselten Muskeltrichinen, abgestorbenen Echinococcuscysten etc. Diesen Dingen gegenüber ist selbstverständlich von einer regulären Durchströmung mit Ernährungsflüssigkeit nicht die Rede.

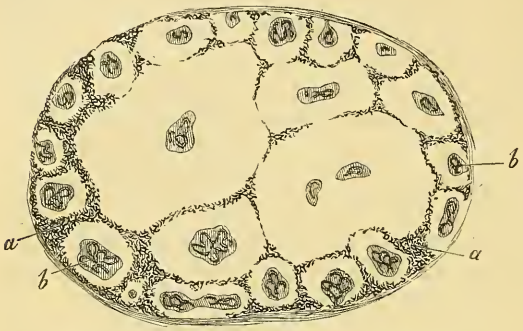

Fig. 31. Knorpelverkalkung. Querschnitt durch die Wucherungszone eines rhachitischen Epiphysenknorpels. $^1/_{10}$.

Demnächst sehen wir die Verkalkung als ein secundäres Ereigniss im Gefolge von Entzündung und Neubildung auftreten. Entweder sind es die neugebildeten Gewebe selbst, die verkalken, oder es sind die nichtbetheiligten, aber von den Entzündungs- und Neubildungsproducten umgebenen und durchsetzten Ueberreste des kranken Organes. Inwiefern hier in jedem einzelnen Falle mit grosser Wahrscheinlichkeit ebenfalls eine Störung der Säftecirculation als veranlassendes Moment für die Ausscheidung der Kalksalze herangezogen werden kann, wird sich bei der Einzelbetrachtung zeigen. Die Verkalkung wird an den verschiedensten Geweben, Bindesubstanzen, Gefässen, Zellen- und Drüsengeweben, Muskeln, glatten wie quergestreiften, beobachtet, am häufigsten sind aber auch auf pathologischem Gebiete Knorpelverkalkungen. Nach lange bestandenen Katarrhen der Respirationsschleimhaut pflegen die Knorpel des Larynx und der Trachea, bei chronischen Vereiterungen der Wirbelkörper pflegen die Bandscheiben zu verkalken; die Rippenknorpel alter Leute haben nicht selten das gleiche Schicksal; endlich zeigt sich Verkalkung an jenen kleinen, kugligen Portionen von Knorpelgewebe, wie wir sie einerseits als Structurelement der Knorpelgeschwülste, anderseits als Excrescenzen der Gelenkknorpel und Synovialmembranen kennen lernen werden. In allen diesen Fällen tritt die erste Ablagerung der Kalksalze in den innersten, von der Oberfläche am weitesten entfernten Gegenden der knorpligen Gebilde auf, in Gegenden, wo sicherlich die Circulation der Ernährungsflüssigkeit am wenigsten leicht von Statten geht, vielleicht ganz stockt. Es erscheint also auch von pathologischer Seite einstweilen gerechtfertigt, die Ausfällung der Kalksalze als die Folge einer Verlangsamung, resp. Stockung der Ernährungsflüssigkeit anzusehen.

Das histologische Detail der Verkalkung wollen wir als an einem ausgezeichneten Beispiele zunächst aus der Geschichte der Knorpelverkalkung kennen lernen. Wir haben es hier mit einer Bindesubstanz, mit Zellen und Grundsubstanz zu thun. Es ist nicht aufgeklärt, warum bald die Zellen, bald die Intercellularsubstanz der erste Angriffspunkt der Verkalkung sind; genug, dass sie es beide sein können: es ist ein charakteristischer Zug auch dieser Infiltration, dass die verschiedensten Texturelemente den Veränderungen zugänglich sind. — Den ersten

sichtbaren Effect der Verkalkung bilden die sogenannten Kalkkrümel, kleine, rundlich eckige, bei durchfallendem Lichte schwarze, bei auffallendem Lichte glänzend weisse Körperchen, welche in das betreffende Gewebe, sagen wir also zuerst die Grundsubstanz des Knorpels mehr oder weniger dicht eingesprengt sind. Man hat diese Dinge geradezu für die Kalksalze in Person halten und Krystallformen an ihnen ausfindig machen wollen; aber man täuschte sich. Die Kalkkrümel mögen ihre Haupteigenschaften, nämlich ihre Festigkeit, ihre weisse, undurchsichtige Beschaffenheit immerhin von den imprägnirten Kalksalzen erhalten, trotzdem wird man an jedem von ihnen 1. ein Stückchen Grundsubstanz von gleicher Grösse und 2. die eingelagerten Kalksalze unterscheiden müssen. Ohne diese Unterscheidung oder besser Zusammensetzung würden alle weiteren Veränderungen nicht bloss unerklärlich, sondern geradezu unmöglich sein. Nachdem nämlich die Grundsubstanz durch die Kalkkrümel anfangs stark verdunkelt worden, erlangt sie in der Folge ein homogenes, glänzendes Aussehen, wie wir es von der Grundsubstanz des Knochens kennen; sie erlangt es aber augenscheinlich dadurch, dass die Kalkkrümel immer dichter und dichter zu liegen kommen, endlich mit einander in Berührung treten und sofort als isolirt zu unterscheidende Theile verschwinden. Da nun die Grundsubstanz nach vollendeter Verkalkung genau dasselbe Volumen hat, als vor derselben, so können die Kalksalze unmöglich in so grossen Portionen, wie die Krümel sind, neben der eigentlichen Grundsubstanz auftreten, die Kalkkrümel müssen als Grundsubstanz + Kalksalze angesehen werden.

Dafern nun und so lange die Grundsubstanz allein das »Verkalkte« ist, bietet sich uns der Anblick einer weissen, glänzenden, netzförmig verästelten Figur dar, welche um so zierlicher ist, je mehr Raum die Zellen einnehmen, und je schmaler infolge dessen die Balken der Grundsubstanz sind Fig. 32). *Rokitansky* beschreibt auch eine kugelige Sonderung der verkalkten Grundmasse, welche namentlich bei Faserknorpeln und Enchondromen vorkommt. Ich habe diese kugelige Sonderung ebenfalls gesehen. Sie ist nicht mit der Krümelung zu verwechseln. Dagegen stellt sie *Rokitansky* mit Recht der Verkalkung fibrillärer Grundsubstanzen an die Seite.[1]) Die Kugeln oder besser Scheiben sind die Querschnitte verkalkter Fibrillen. Wenn wir daher die kugelige Sonderung der ver-

Fig. 32. Knorpelverkalkung. Ein freier Körper des Ellenbogengelenkes im Querschnitt. 1/300.

1) Am schönsten tritt das Phänomen der kugeligen Sonderung bei der Verkalkung von Sehnen hervor und ist hier von *Lieberkühn* (Reichert u. Du Bois, Archiv 1860, No. 6 p. 824 ff.) einer sehr eingehenden Untersuchung unterworfen worden. Dabei ist zu bemerken, dass zwischen den scheibenförmigen Fibrillenquerschnitten gelegentlich grössere oder kleinere Zwischenräume übrigbleiben, welche wegen ihrer nach innen geschweiften, zackigen Contourirung den Knochenkörperchen oft täuschend ähnlich sehen. Erwägt man indessen die ausserordentlichen Schwankungen in Grösse und Gestalt, welchen diese Dinge unterworfen sind, so wird man, auch ohne zum Längsschnitt seine Zuflucht zu nehmen, die Ueberzeugung gewinnen, dass wir es mit unselbständigen, durch die angrenzenden Kreise bestimmten Formen zu thun haben. Man vergleiche hierzu Fig. 33, welche den Querschliff einer verknöcherten pleuritischen Pseudomembran darstellt.

kalkten Grundsubstanz an faserknorpeligen Gebilden antreffen, so hat dies an sich nichts Aufallendes; dass aber auch die Grundsubstanz des hyalinen Knorpels unter Umständen einer Auflösung in Fibrillen fähig ist, hat uns die Geschichte der Erweichung bereits gelehrt.

Zu ganz anderen optischen Resultaten führt die Knorpelverkalkung, wenn die Zellen der zunächst ergriffene Theil sind. Eine eigenthümliche Verdickung (Sclerosis, *Virchow*) der Knorpelkapseln geht in diesem Falle allen weiteren Veränderungen voran. Die verdickte Kapsel nimmt die Kalksalze auf, und zwar nicht immer als Wolke von Kalkkrümeln, was freilich bei weitem am häufigsten vorkommt, sondern auch in der Weise, wie es *Kölliker* zuerst bei Rhachitis sah[1]), dass sich die Kalkimprägnation nur durch das allmähliche Hervortreten einer weisslichen Opalescenz bei auffallendem Lichte kennzeichnet, während das Gebilde niemals seine Durchsichtigkeit einbüsst. Letzterem Umstande verdanken wir die Wahrnehmung, dass diese ganze Reihe von Umwandlungen doch nicht eigentlich die Zellensubstanz selbst betrifft. Es bleibt bis zu Ende ein ausgesprochen capsulärer Process. Die Kapsel fährt fort, sich nach innen zu verdicken. Der Raum der ursprünglichen Knorpelhöhle wird dadurch immer kleiner und kleiner; zugleich verliert er die sphäroide Gestalt. Da nämlich die Knorpelverdickung nicht gleichmässig auf allen Punkten erfolgt, sondern in regelmässigen Abständen kleine, trichterförmige Lücken ausgespart bleiben (analog den Porencanälchen der verholzenden Pflanzenzelle), so resultirt schliesslich für den Zellenbehälter eine zackige, verästelte Gestalt, wie sie den Knochenhöhlen nicht ähnlicher gedacht werden kann. Ist gleichzeitig oder nachträglich auch die Grundsubstanz bis zum glasig durchscheinenden Stadium der Verkalkung gediehen, so dürfen wir von einer directen Ossification des hyalinen Knorpels reden. Dergleichen unechtes Knochengewebe, welches sich zum echten ebenso verhält, wie andere verkalkte Bindesubstanzen, Sehnen, Fascien, Gefässhäute etc., kommt selten und immer nur in kleinen Portionen vor, so in Knorpelgeschwülsten und in der spongiösen Substanz rhachitischer Knochen, wo es kleine Einsatzstückchen nahe dem Verknöcherungsrande des Knorpels bildet.

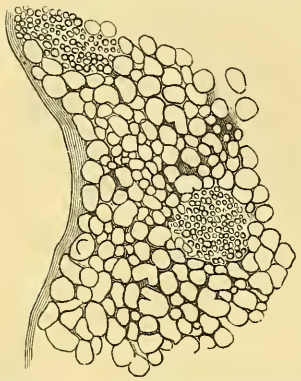

Fig. 33. Querschliff einer verknöcherten pleuritischen Pseudomembran (nach *Rokitansky*).

Soviel über das histologische Detail der Knorpelverkalkung. Die einzelnen Züge wiederholen sich an den verschiedensten Geweben. Wenn wir indessen der speciellen Darstellung nicht vorgreifen wollen, so müssen wir uns hier mit der Bemerkung begnügen, dass es sich bei der Verkalkung überall um eine wahre Infiltration handelt. Die Formen der infiltrirten Gebilde werden wenigstens in ihren gröberen Umrissen niemals verwischt; in der Regel sind wir durch die chemische Auflösung der Kalksalze (Salzsäure) im Stande, die Dinge so wiederherzustellen, wie sie vorher waren.

1) Vgl. hierzu die Geschichte der Rhachitis unter »Knochenkrankheiten«.

Die pathologische Morphologie der Organe.

Allgemeiner Theil.

1. Circulationsstörungen.

a. Hyperämie (Blutüberfüllung).

Eines der gewöhnlichsten Vorkommnisse in Krankheiten ist ein abnorm hoher Blutgehalt einzelner Theile des Körpers.

Da das »Mehr« von Blut zunächst die Capillargefässe des Theiles füllt und ausdehnt, so ergiebt sich in jedem Falle eine stärkere *Röthung* desselben und eine jenem »Mehr« entsprechende Zunahme des Umfangs, eine *Anschwellung* des Theiles, wenn seine Structur eine solche Anschwellung nicht verbietet, wie es z. B. an den Knochen der Fall ist.

Alle übrigen Erscheinungen der Blutüberfüllung sind wechselnd. Sie wechseln namentlich nach der *Ursache* des krankhaften Zustandes. In dieser Richtung aber können wir zunächst zwei Hauptarten der Hyperämie unterscheiden, nämlich: 1. die Hyperämie, welche entstehen muss, wenn *der Widerstand abnimmt*, welchen das Blut beim Einströmen in einen Theil zu überwinden hat und

2. diejenige, welche entstehen muss, wenn der *Widerstand zunimmt*, welchen das Blut beim Ausströmen aus einem Theil vorfindet. Jenes ist der Fall bei der sogenannten Wallungsblutfülle (Congestion, fluxionäre, active oder arterielle Hyperämie), dieses bei der Stauungsblutfülle (mechanische, passive oder venöse Hyperämie, auch Cyanose genannt). Wir können diese beiden Arten der Hyperämie auch als directe bezeichnen.

Als indirecte Hyperämie dagegen sind zu bezeichnen:

3. die collaterale Hyperämie, welche in einem anderen Theil entsteht, wenn der Widerstand zunimmt, welchen das Einströmen des Blutes in dem einen Theil erfährt und sofort die dieser Zunahme des Widerstandes entsprechenden Werthe von Druck, Spannung und Geschwindigkeit auf andere, meist die »Nachbargefässe« vertheilt werden;

4. jene Blutanschoppung, welche entsteht, wenn die einzige zuführende Arterie eines Theils verschlossen wird und darauf das gänzliche Erlöschen

der vis a tergo eine Anfüllung des betreffenden Stromgebietes a latere, d. h. von den benachbarten Capillargebieten her zur Folge hat.

Dass die beiden letztgenannten Formen häufig nebeneinander gefunden werden, versteht sich von selbst, insofern der Verschluss der einzigen zuführenden Arterie eines Theiles den dadurch disponibel gewordenen Druck, die Spannung und Geschwindigkeit zur Vertheilung an die aufwärts gelegenen Arterien bringt.

1. Wallungsblutfülle.

Der Widerstand, welchen das Blut beim Einströmen in einen Theil erfährt, ist zum grössten Theil enthalten in dem andauernden Contractionsbestreben der arteriellen Gefässwandung. An den kleineren Arterien, welche das Blut zu den einzelnen Organen des Körpers und zu den natürlichen Abtheilungen der Organe bis zur Grösse von durchschnittlich ein Cubikmillimeter Parenchym zuführen, ist es die musculöse Tunica media, welche durch ihren jeweiligen Contractionszustand bestimmt, wieviel Blut dem Organe oder Organtheil zukommt. Wir nennen diesen Contractionsstand den Tonus der Gefässe.

Alles was geeignet ist, den Tonus der Gefässe geringer zu machen, ist ebendadurch im Stande eine Wallungsblutfülle zu erzeugen.

Die Physiologie lehrt uns, dass dies in erster Linie eine Hemmung der motorischen Innervation der Tunica media zu veranlassen vermöge, mag dieselbe nun direct mittels Durchschneidung der betreffenden Fasern des vasomotorischen Sympathicus oder indirect durch Erregung der bezüglichen sensibeln Nerven (Vasodilatation) hervorgebracht sein. Die Pathologie reflectirt namentlich auf die letztgenannte der beiden Bedingungen, da sie fast überall nur mit einem mehr oder minder nachweisbaren Reizzustande eines Körpertheils mit einer daran unmittelbar sich anschliessenden Wallungsblutfülle zu thun hat.

Die mikroskopischen Erscheinungen der Wallungsblutfülle bestehen in einer Erweiterung sämmtlicher, namentlich auch der arteriellen Gefässe mit ausgezeichneter Beschleunigung des Blutstroms. Das Blut bewegt sich mit solcher Geschwindigkeit durch das Gefässlumen, dass es nirgends, auch in den Capillaren nicht möglich ist die einzelnen Blutscheiben scharf zu erkennen. Auch die farblosen Blutkörperchen, welche sonst gern etwas langsamer nebenher gehen, werden mit in den starken Strom hineingerissen und verschwinden in ihm.

Diesem prägnanten Bilde gegenüber bedürfen wir kaum der bestätigenden, experimentellen Messung, um die Thatsache zu constatiren, dass bei der Wallungsblutfülle eine abnorm grosse Quantität Blutes den betreffenden Theil durchströmt. Eine Temperatursteigerung, die bis 3° C. betragen kann, ist an äusseren Körpergegenden neben stärkerer Röthung und Schwellung zu bemerken. Eine stärkere Transsudation findet indessen bei einer reinen Wallungsblutfülle nicht statt. Wir werden vielmehr später — bei der Entzündung — sehen, dass etwa vorhandene Transsudate durch die Entwicklung einer Wallungsblutfülle eher vermindert als vermehrt werden.

Hört die Wallung wie gewöhnlich nach kurzer Dauer wieder auf, so kehrt Alles zur Norm zurück. Nur sehr anhaltende arterielle Hyperämien können auch

bleibende Veränderungen am Gefässapparat erzeugen. Dahin gehört eine fettige Degeneration der Endothelien und der Intima arteriarum, welche sich neben einer bleibenden Erweiterung und Erschlaffung an den zarten Gefässen des Gehirns entwickelt, wenn diese, infolge von Hirnreizung (Alkohol, Psychosen, Fieber), längere Zeit congestionirt waren.

An anderen Organen, deren Gefässe stärkere Wandungen besitzen, findet sich neben der Erweiterung des Lumens eine fortschreitende Verdickung der Wandung durch Anschichtung jungen Bindegewebes, welche allmählich in chronische Entzündung übergeht. So namentlich an der Leber, der Niere, der Haut etc., wovon seiner Zeit ausführlich zu handeln sein wird (s. chronische Entzündung und Aetiologie der Endarteritis chronica).

2. *Venöse Hyperämie* (*Stauungsblutfülle*).

Ein Missverhältniss der treibenden Kräfte des Blutes einerseits und der zu überwindenden Widerstandsgrössen anderseits ist — ganz allgemein gesagt — die Ursache der Stauungsblutfülle. — Da der Widerstand, welchen das Blut beim Ausströmen aus einem Theile vorfindet, d. h. der Druck auf der venösen Seite des Kreislaufs so gering ist, dass er im Bereich des aspirirenden Thorax sogar negativ wird, so bedarf es in allen Fällen eines grobmechanischen Hindernisses, um eine venöse Hyperämie im engeren Sinne des Wortes, d. h. Blutstauung in einem umschriebenen Abschnitt des Venensystems zu erzeugen. Druck auf die Venenstämme und Verstopfung im Lumen sind daher meistentheils die nachweisbare Veranlassung dieses Zustandes. Dagegen bewirken allerhand Fehler an der Herzpumpe, sowie die zahlreichen Störungen des Respirationsmechanismus, dass das Blut immer unvollkommener aus den venösen in die arteriellen Stämme des Gefässsystems entleert wird und infolge dessen auch das arterielle Blut mit ungenügender Triebkraft in den Capillarkreislauf übergeht. Der abnorme Widerstand aber, welcher bei dieser Sachlage dem Abfluss des Blutes hindernd in den Weg tritt, entwickelt sich aus der Schwere des Blutes. Der Schwere folgend senkt sich das Blut in die abhängigsten Theile des respectiven Kreislaufgebietes und die verminderte Triebkraft des Herzens vermag das Blut nicht daraus emporzuheben und auszutreiben. So entstehen jene Stauungshyperämien in Lunge, Leber, Nieren und in sehr vielen anderen Organen des Körpers welche man noch besonders als statische, oder hypostatische zu bezeichnen pflegt.

Die mikroskopischen Erscheinungen der Stauungshyperämie sind an der Zunge des Frosches so leicht zu studiren, dass man sie bereits ebenso lange kennt, als den Capillarkreislauf selbst. Es liegt ja so nahe — wenn man jenes wundervolle Bild vor sich hat — einen Faden um die zugehörige Vena mediana linguae zu schlingen und dadurch die Strömung des Blutes zu beeinflussen. Dieselbe wird in demselben Moment langsamer, wo man die Fadenschlinge fester anzieht. Ueberschreitet man eine gewisse Grenze, so tritt Stillstand ein und die Venen sowohl als die Capillaren erweitern sich allmählich. Nach und nach nehmen sie immer mehr Blut auf. Die rothen Blutkörperchen drängen sich dabei so dicht aufeinander, dass man die Contouren der einzelnen nicht mehr verfolgen kann und das Blut eine homogene rothe Säule bildet. Von der plasmatischen Randschicht ist eben-

falls nichts mehr zu sehen, die eingeschlossenen farblosen Blutkörperchen sind regellos im Innern der Blutsäule vertheilt.

Ist die Füllung und Erweiterung durch das Capillargebiet hindurch bis zu den Arterienenden fortgeschritten, so macht sich der Herzstoss in einem sichtbaren Hin- und Herrücken der Blutsäule geltend. Das Stagnationsgebiet ist jetzt ein Blindsack, der wie ein Manometer an die betreffenden Arterienenden angesetzt ist.

Endlich wird der höchste Grad der Anspannung erreicht, welchen die Gefässwände ohne zu bersten vertragen können; erreicht und überschritten. An zahlreichen Stellen weichen die Gefässwandzellen der Capillaren auseinander; jene feinen Stigmata, welche sich in den normalen Kittleisten der Gefäss-Endothelien finden, erweitern sich zu deutlichen runden Lücken, durch welche die rothen Blutkörperchen eines nach dem anderen austreten können. Dieser Austritt wird als Blutung per diapedesin bezeichnet. Das an einer Stelle ausgetretene Blut bildet zunächst ein rundes Tröpfchen, weil es einem allerseits ziemlich starken Gegendruck der umgebenden Gewebe begegnet. Bald aber sind alle Capillaren des Stauungsgebietes mit diesen rundlichen rothen Höckern oder Tröpfchen besetzt, so dass ein recht charakteristisches mikroskopisches Bild resultirt (Fig. 34).

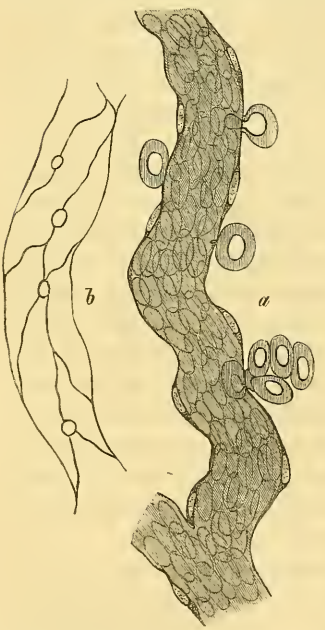

Fig. 34. Capillargefässe des Frosches. Stauungshyperämie. Blutung per diapedesin. *a*. Austritt von Blutkörperchen aus einer stark erweiterten Capillare. *b*. Eine desgleichen mit Argent. nitricum eingespritzt. Stomata. 1/500. (Nach *Arnold*).

Neben dem Blutaustritt spielt auch der Austritt von Serum sanguinis eine hervorragende Rolle, doch entzieht sich derselbe der mikroskopischen Beobachtung.

Was wir mit blossem Auge sehen und als Erscheinungen der Stauungsblutfülle, namentlich im Gegensatze zur Wallungsblutfülle hervorheben, steht mit dem Ebengeschilderten im Verhältnisse wechselseitiger Erläuterung. Der bläulich-livide Ton der statisch-hyperämischen Theile, die Herabminderung ihrer Temperatur ist die Folge des bei aller Gefässüberfüllung doch herabgesetzten Blutdurchflusses; das stagnirende Blut ist schliesslich mehr als venös und hat Zeit vollauf, seine mitgebrachte Wärme abzugeben. Die ödematöse oder wassersüchtige Schwellung der statisch-hyperämischen Theile kommt auf Rechnung der nie fehlenden Transsudation von Blutserum; die häufig vorkommenden kleinen Blutextravasate und gewisse braune, gelbe und grünliche Färbungen, welche im Anschluss daran zur Entwicklung kommen (s. unter Blutung und Pigmentirung) haben wir hier in ihrer Entstehung kennen gelernt.

Uebrigens muss hervorgehoben werden, dass wir uns nicht bei jeder von Kranken zur Beobachtung kommenden Stauungsblutfülle die histologischen Vorgänge so ernst denken dürfen, wie sie oben nach dem Experiment geschildert wurden. Stauungsblutfülle ist noch keine Stasis; eine Herabminderung der Blutbe-

wegung noch keine Aufhebung derselben. Wir müssen also, wenn wir nur von Stauungsblutfülle handeln wollen, an allen Factoren ein wenig kürzen. In Wirklichkeit geht freilich oft genug gerade wie in unserem Experimente die Stauungsblutfülle in Stasis über.

Hat die Stauungsblutfülle wie in der Mehrzahl der Fälle einen mehr chronischen Charakter, so gesellt sich zu der Gefässerweiterung und dem Oedem auch hier wieder eine Vermehrung und Verdichtung des perivasculären Bindegewebes hinzu, wie wir sie infolge von andauernden arteriellen Hyperämien gleichfalls entstehen sehen.

b. Ischämie und collaterale Circulation.

Der localen Blutfülle stellen wir die locale Blutleere oder Ischämie gegenüber. Diese Entgegensetzung gilt aber insbesondere der arteriellen Hyperämie, da die locale Blutleere ausschliesslich durch eine Verengerung oder Sperrung des arteriellen Zuflusses herbeigeführt wird. Dem entsprechend treten der stärkeren Röthung, Schwellung und Erwärmung der arteriellen Hyperämie auf Seiten der Ischämie Blässe, Collapsus und kühles Verhalten insbesondere an äusseren Theilen als Hauptsymptome gegenüber. Die weiteren Erscheinungen sind nach den Ursachen, welche die Arteriensperre herbeigeführt haben, und nach der Stärke der verschlossenen Arterie sehr verschieden.

Eine krampfhafte Zusammenziehung kleinerer Arterienäste ist ihrer Natur nach ein vorübergehendes Ereigniss, und mit ihr gehen selbstverständlich auch die ischämischen Symptome zurück, welche sie etwa hervorgerufen hat.

Bleibende Absperrungen des Blutes werden durch Unterbindung und Zerreissung von Arterien, durch Compression von Seiten anlagernder Geschwülste und durch Narbenzug sowie durch Verstopfung des Lumens herbeigeführt vorausgesetzt, dass eine ausreichende »collaterale« Blutversorgung unmöglich ist. In den meisten Fällen hat die Unterbrechung eines arteriellen Partialstromes wenig zu bedeuten. Zahlreiche typische Anastomosen mittelstarker Arterien werden meinen Lesern aus der descriptiven Anatomie bekannt sein. Alle Arterien des Halses und Gesichts, des Rumpfes und der Extremitäten unterbinden wir nöthigenfalls ohne Sorge vor der momentanen Ischämie, welche durch eine ergiebige collaterale Circulation alsbald wieder ausgeglichen wird. Nur bei der Arteria poplitea halten wir zurück. Beim Uebergang über das Kniegelenk ist die gesammte Blutversorgung des Unterschenkels auf dieses eine Gefäss beschränkt.. Die kleinen Articulares genu reichen mit ihrem Blut kaum 3 Querfinger breit über die Condylen der Tibia herab. Eine Verstopfung der Art. poplitea bedeutet in der Regel Stillstand der Circulation von der Wade an abwärts.

Aehnlich ist die Sachlage bei den meisten Hauptarterien der inneren Organe. Die Nieren erhalten wohl einiges Blut durch die kleinen Kapselarterien, aber dieses reicht nicht aus, um die Blutströmung im ganzen Organ flott zu erhalten. Ausser der Art. pulmonalis tritt auch eine Art. bronchialis in die Lunge ein, beide Gefässe anastomosiren mit einander, gleichwohl bedeutet die Verstopfung einer Lungenarterie den Tod des Individuums.

Ein grösseres wissenschaftliches Interesse knüpft sich an jene Fälle, welche das grosse Mittelgebiet zwischen denjenigen mit völlig ausreichender und denjenigen mit völlig unzureichender collateraler Circulation bilden. Die Verstopfungen mittelstarker und kleinerer Aeste der Artt. pulmonales, renales, lienales, der centrales retinae, nutritiae ossium und cerebrales gehören in dieses Mittelgebiet.

Hier fehlt es jenseits der Verstopfungsstelle an ausreichenden Anastomosen, die verstopften Arterien sind Endarterien. Doch ist die collaterale Hyperämie der benachbarten Gefässgebiete so stark, dass durch die capillären Verbindungen hindurch eine Blutfüllung des verstopften Gebietes eingeleitet wird. Die letztere ist freilich sehr weit von einer richtigen Circulationseröffnung entfernt. Nur die Randgebiete zeigen noch eine mässige Strömung, weiter einwärts füllen sich die Capillaren zwar mit Blut, aber das Blut steht still, weil die vorhandene Triebkraft nicht genügt, um dasselbe in die Venen hinüberzudrücken. So entsteht jene merkwürdige und paradoxe Anschoppung von Blut in dem mittleren Gebiet der verstopften Arterien, welche als hämorrhagischer Infarct im weiteren Sinne des Wortes bezeichnet wird. Hämorrhagisch deshalb, weil im weiteren Verlauf der Blutdruck in den Capillaren des gesperrten Bezirkes so gross wird, dass die Capillaren hier und da einreissen und bluten.

Ist der Heerd nur klein, so bleibt es wohl bei einer erheblichen Verlangsamung der Stromgeschwindigkeit und die farblosen Blutkörperchen haben Zeit sich aus dem Strome der rothen herauszusondern und die Wandung der Gefässe allein zu passiren. So entstehen die weissen Infarcte der Nieren und die weissen Säume an den kleineren Blutinfarcten überhaupt. Kommt es später zu einer reactiven Entzündung »um« den Infarct, so vermischt sich freilich die ganz ähnliche Erscheinungsreihe der zelligen Exsudation mit derjenigen des weissen Infarctes, und beide zusammen gehen möglicherweise in eine den hämorrhagischen Infarct sequestrirende Eiterung über.

Der weisse Infarct der Milz repräsentirt eine besondere Modification dieser Vorgänge, ebenso der hämorrhagische Infarct der Lunge im engeren Sinne. Wir werden beiden bei der Specialbetrachtung begegnen. (S. Milz- und Lungenkrankheiten.)

Auch bezüglich der ischämischen Zustände an den Hirn- und Knochenmarkarterien verweise ich auf den speciellen Theil und verweile nur bei der überraschenden Thatsache, dass auch die Verstopfung einer Hauptarterie des Tractus intestinalis z. B. der Mesaraica superior, zu einer ausgiebigeren Blutung im Wurzelgebiete dieses Gefässes Veranlassung giebt. Hier sind bekanntlich breite Anastomosen sowohl mit der Coeliaca als mit der Mesaraica inferior vorhanden. Aber das zu füllende Stromgebiet — so müssen wir annehmen — ist in diesem Falle viel zu gross, um selbst von einer stärkeren Anastomose aus in Circulation versetzt und darin erhalten zu werden.

Die Folgen der völligen Blutsperre sind für den ausser Circulation gesetzten Theil leicht zu ermessen. Er verfällt der Nekrose und ein nekrotisches Moment ist daher allen ischämischen Krankheitsprocessen beigesellt, wenn sich dasselbe auch hier und da unter mildernden Umständen verwischt und schliesslich ganz verschwinden kann.

Sehr gewöhnlich sind heftige reactive Entzündungen, welche den nekrotischen Theil sequestriren und zur Ausstossung oder Einkapselung desselben führen.

Eine besondere Betrachtung erheischt übrigens auch der Fall, wo eine zuführende Arterie nicht plötzlich unwegsam wird, sondern im Laufe von Wochen und Monaten z. B. durch Thrombose oder entzündliche Verdickung der Intima an Lumen verliert. Dies kommt besonders gern an dem Ramus descendens anterior arteriae coronariae cordis vor. Die Veränderungen am Herzfleisch aber, welche wir in Folge dessen beobachten und bei den Herzkrankheiten genauer zu schildern haben werden, sind den erwähnten Umständen entsprechend eine langsam wachsende Ernährungsstörung unter dem Bilde einer fettigen Degeneration der Muskelfasern, seltener einer subnekrotischen Erweichung (Myomalacia cordis).

c. Blutung und Blutpigmente.

Das Hervorquellen von Blut aus den Gefässen setzt in allen Fällen eine Aufhebung der normalen Wanddichte des Circulationsapparates voraus. Dieselbe kann an capillaren Gefässen einfach durch eine locale Steigerung des Blutdruckes herbeigeführt werden, wie wir bei der Stauungshyperämie sehen. Dann erweitern sich die in den Kittleisten der Capillarzellen befindlichen Stigmata, neue treten hinzu und durch diese Poren zwängt sich ein Blutkörperchen nach dem andern hindurch. Sie müssen sich bei dieser Diapedesis (Durchwanderung) oft gewaltig einschnüren (vgl. Fig. 35), jenseits aber nehmen sie ihre normale Gestalt wieder an. Die Diapedesis rother Blutkörperchen wird gelegentlich bei jeder Art von Hyperämie beobachtet. Sie kann auch ohne eigentliche Hyperämie bei solchen Individuen auftreten, welche man Hämophilen (Bluter) nennt. Der Hämophile kann an einem unstillbaren Aussickern von Blut aus der Nasenschleimhaut zu Grunde gehen. In diesem Falle müssen wir eine gewisse Brüchigkeit der Capillarwandungen zu Hülfe nehmen, welche sich etwa auf eine fehlerhafte, spröde oder zerreissliche Beschaffenheit der Kittleisten zwischen den Capillarzellen zurückführen liesse.

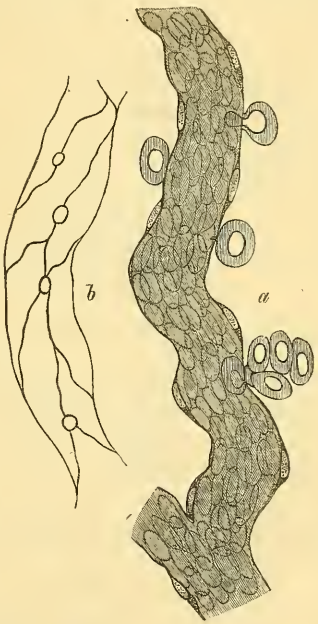

Fig. 35. Capillargefässe des Frosches. Stauungshyperämie. Blutung per diapedesin. *a*. Austritt von Blutkörperchen aus einer stark erweiterten Capillare. *b*. Eine desgleichen mit Argent. nitricum ausgespritzt. Stomata. 1/500.

An die Blutungen der Hämophilen reihen wir die capillären Hämorrhagien bei Scorbut und *Werlhofs* hämorrhagischer Purpura an. Ich kann, wenn auch nur für einen Fall der letztgenannten Krankheit die Angabe *Uskows* bestätigen, dass eine Lockerung des Capillarzellenmosaiks durch Anschwellung der einzelnen Endothelien herbeigeführt sein mochte. Riesenzellen habe ich nicht gesehen. In ähnlicher Weise werden capilläre Blutungen bei Entzündungen mit bedingt und wenn wir sehen, dass Wund-Granulationen schon bei der leisesten Be-

rührung bluten, so ist dies ganz unzweifelhaft auf den Umstand zurückzuführen, dass die Capillarwände hier nur aus lose aneinandergelagerten, kaum abgeplatteten Zellen gebildet sind.

Eine weitere Veranlassung zu capillären Blutungen finden wir in der multipelen Verstopfung des Capillargebietes mit indifferentem oder auch mit specifischem, infectiösen oder septischen Material. Die Blutungen beim Milzbrand kommen durch Verstopfung der Darm- und Hirncapillaren mit Milzbrandbacillen, die multipelen Blutungen der Hirnrinde bei Melanämie durch Verstopfung zahlreicher Capillaren mit Pigmentschollen zu Wege etc. Derartige Blutungen kann man mit Leichtigkeit bei Thieren künstlich hervorbringen. Was den Moment des Berstens selbst anlangt, so muss dabei ebenso sehr die mechanische und chemische Alteration der Capillarwand als der gesteigerte Seitendruck in Betracht gezogen werden, welchen die multipele Wegsperre zur Folge hat.

Wenn Blutungen aus nicht-capillaren Gefässen stattgefunden haben, so lassen sich in der Regel auffällige Alterationen der Gefässwände nachweisen. So konnte ich in einem Falle von sogenannter punktirter Hirnblutung eine cylindrische Erweiterung sogenannter Uebergangsgefässe nachweisen, welche ohne Zwang als Fortsetzung eines chronisch entzündlichen Processes der Hauptarterien angesprochen werden konnte. Für die massigen Hämorrhagien des Gehirns (Apoplexie) kommen zum Theil ebenfalls sackartige Aneurysmen der kleineren Arterien (*Virchow*, *Charcot*), zum Theil kommt eine fettige Degeneration der Arterienintima in Betracht. Die Haltbarkeit der Arterien beruht fast ganz in der Unversehrtheit der Tunica media. Die Muskelringe dieser Membran können aber nur dann und so lange ihre volle Kraft entfalten, als sie von einer intacten Intima bedeckt und einheitlich zusammengefasst werden. Wurde die Intima auch nur an einer Stelle von fettiger Usur zerstört, so kann sich das Blut an dieser Stelle zwischen den Querringen der Muscularis eindrängen und einen Weg nach aussen (Rhexis) bahnen.

Als Diabrosis bezeichnet man die langsame Zerstörung einer stärkeren Gefässwand im Grunde eines Geschwürs. Magen-, Darm- und Lungengeschwüre kommen dabei besonders in Betracht. Hierbei wird die Gefässwand zunächst entzündlich infiltrirt, dadurch weicher und dem Blutdruck gegenüber nachgiebiger; dann folgt eine sackartige Ausbuchtung, welche auf ihrer Höhe einreisst und das Blut entlässt. Seltener ist Verschorfung der blossliegenden Arterie und Ausstossung des Schorfes.

Der Blutung per diaeresin, d. h. durch mechanischen Eingriff mag hier nur der Vollständigkeit wegen gedacht werden.

Die Hämorrhagie an sich, ich meine das Hervorquellen einer grösseren oder geringeren Menge von Blut aus dem geborstenen oder zerschnittenen Gefässe bietet der pathologischen Histologie keine besonderen Aufgaben. Unsere Betrachtungen beginnen erst wieder, wenn die Katastrophe vorüber ist.

Viele von den per diapedesin ausgetretenen rothen Blutkörperchen haben ihren Weg an die Oberfläche des Körpers, etwa eine Schleimhaut — oder eine Geschwürsfläche gefunden (Stillicidium sanguinis), andere sind durch Lymphgefässe resorbirt worden, noch andere bleiben vorläufig liegen und bedingen eine streifige oder fleckige Röthung des Bindegewebes. Am Gehirn und wo sonst ein homogenes

dichtes Gewebe dem an einem Punkte hervorquellenden Blut einen von allen Seiten gleich starken Widerstand entgegensetzt, formt sich das Extravasat zu einem kugelrunden Bluttröpfchen (Fig. 36. *b*).

Handelt es sich um massige Extravasate, welche im Innern des Körpers zur vorläufigen Ruhe kommen, so ist ihre Form von den grösseren oder geringeren Widerständen abhängig, welchen die sich ausbreitende Blutmasse begegnete. So bilden sich bald niedrige aber breite Lachen, bald compacte Gerinnsel in rundlichen Hohlräumen mit zerklüfteten Wandungen.

Sehen wir 3—4 Tage später nach, so haben sich bereits allerhand weitere Veränderungen eingestellt. Am auffälligsten ist eine diffuse Gelbfärbung der Gewebe, welche sich ziemlich weit über die Grenzen des hämorrhagischen Terrains hinauserstreckt und davon herrührt, dass das Hämoglobin die rothen Blutkörperchen zum Theil verlassen hat und in die Umgebung diffundirt (imbibirt) ist. Etwa vorhandene grössere Blutklumpen haben sich verkleinert und sind oft mit einer dickeren Schicht gallertigen Fibrins umhüllt. Auch bei den kugelrunden Bluttröpfchen der punktirten Hirnhämorrhagie bemerkt man diese Einkapselung (Fig. 31 *c*). Farblose Wanderzellen, welche sich später in dieser Kapsel ansiedeln, wandeln sich selbst und die Kapsel in eine kleine Menge langsam schrumpfenden Bindegewebes um. Dieselben dringen auch allmählich in die grösseren Blutklumpen ein, und wenn diese schliesslich den Platz geräumt haben und resorbirt worden sind, füllt eine spärliche Menge von concentrisch geschichtetem Bindegewebe (hämorrhagische Narbe) oder auch ein seröses Fluidum (hämorrh. Cyste) die entstandene Lücke aus. Fig. 36 *e* u. *d* zeigt diese Umwandlung im Kleinen.

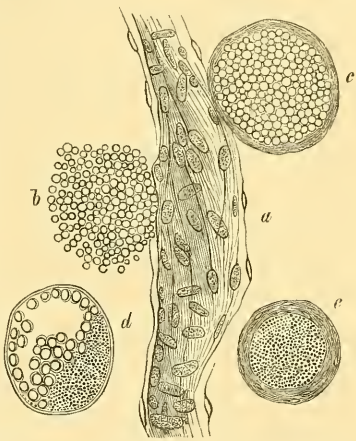

Fig. 36. Eine kleine Hirnarterie mit cylindrischem Aneurysma (Endarteritische Wucherung der Wandelemente). Kuglige Tropfen ausgetretenen Blutes in verschiedenen Phasen der Umwandlung. (Combinationsbild). 1/300.

Während aber so die gröberen Ueberbleibsel einer stattgehabten grösseren oder kleineren Blutung wieder verschwinden, hat eine neue Reihe von Erscheinungen Platz gegriffen, welche dazu bestimmt scheint, das Andenken an das gefahrvolle Ereigniss auf viele Jahre hinaus festzuhalten und dem suchenden Auge des Anatomen die Stelle zu bezeichnen, wo es sich zutrug. Ich spreche von der Pigmentbildung, welche aus einem Theile des Blutfarbstoffs der extravasirten rothen Körperchen zu erfolgen pflegt.

Rothe, gelbe, braune und schwarze Pigmentkörper mit allen denkbaren Zwischentönen können auftreten. In letzter Instanz aber gehen sie alle von einem und demselben präexistirenden rothen Farbstoffe aus; ich meine von dem Hämatin der Blutkörperchen. — Wir kennen die chemische Zusammensetzung des Hämatins nicht genau, wissen nicht, wie es sich bildet. Selbst höchst wahrscheinlich ein Eiweisskörper, ist es in den rothen Blutkörperchen mit einem andern farblosen Eiweisskörper, dem Globulin, aufs innigste verbunden. Diese Verbindung schiesst unter Umständen in langen rothen Nadeln an (Hämatokrystallin). Um es nun be-

greiflich zu finden, dass auch gelbe, braune und schwarze Pigmente vom Blutfarbstoff abstammen, ist es unerlässlich, einen Blick auf die physiologischen Metamorphosen dieses Körpers zu werfen. Die wichtigste von ihnen und gewissermassen das Paradigma für alle ist die Metamorphose in Gallenfarbstoff. Ein geheimnissvolles Dunkel hat lange Zeit über diesem an sich so plausiblen Vorgange gelegen. Es schien mit Recht bedenklich, einen chemischen Körper, der ausschliesslich durch die Thätigkeit der Leberzellen erzeugt wird, von einem bestimmten Blutbestandtheile abzuleiten, bloss weil er ähnliche optische Eigenschaften besitzt. Gegenwärtig sind diese Bedenken so gut als ganz gehoben und zwar hauptsächlich durch folgende Erfahrungen: An Stellen, wo vor Zeiten ein Bluterguss stattgefunden hat, findet sich nicht selten das Hämatoidin, kleine, feuerrothe Krystalle rhombischen Systems (Fig. 37). Es wird wohl Niemand bezweifeln, dass dieses Hämatoidin ein Derivat des Blutfarbstoffes sei; indessen enthält es kein Eisen, wie Hämatin, und giebt mit kräftig oxydirenden Mitteln, z. E. concentrirter Schwefelsäure behandelt, die Spectralfarben. Nun braucht wohl kaum hervorgehoben zu werden, dass eben diese Eigenschaften, welche das Hämatoidin vom Blutfarbstoff unterscheiden, es dem Gallenfarbstoff annähern. Es wurde dadurch zum mindesten sehr wahrscheinlich, dass der Gallenfarbstoff als ein Abkömmling des Blutfarbstoffes angesehen werden müsse, und diese Wahrscheinlichkeit wurde zur Gewissheit, als *Valentiner* mit der Entdeckung hervortrat, dass man durch Chloroform aus der getrockneten und gepulverten Galle Hämatoidin extrahiren könne. In der That gewinnt man auf diese Weise einen krystallinischen Farbstoff, der sich beim ersten Anblick gar nicht vom Hämatoidin unterscheiden lässt. Dennoch hat sich die Beobachtung *Valentiner's* eine kleine Correctur gefallen lassen müssen. *Städeler* fand, dass sich der krystallinische Farbstoff der Galle (Bilirubin, $C_{32}H_{18}N_2O_6$) nicht bloss durch eine unbedeutende Abweichung in den Krystallwinkeln, sondern auch durch einen Mehrgehalt von 2 At. Kohlenstoff von dem Hämatoidin ($C_{30}H_{18}N_2O_6$, *Robin*) unterscheide. Dieser Unterschied wird allerdings auch von *Städeler* für zu gering erachtet, um den Satz zu erschüttern, dass der Gallenfarbstoff aus Bfutfarbstoff gebildet werde. Die alternden rothen Blutkörperchen verlieren ihren Farbstoff, dieser theilt sich dem Serum mit, wird von hier aus in die Leberzellen aufgenommen, in Gallenfarbstoff verwandelt und mit dem Kothe aus dem Körper entfernt. Vor dieser Entfernung aber macht er, namentlich bei längerem Verweilen in der Gallenblase, eine weitere Metamorphose in gelbe, grüne, braune und schwarze Nuancen durch, welche *Städeler* als Bilifuscin ($C_{32}H_{20}N_2O_8$), Biliverdin ($C_{32}H_{20}N_2O_{10}$), Biliprasin ($C_{32}H_{22}N_2O_{12}$) und Bilihumin bezeichnet. Man sieht, dass sich das Bilifuscin vom Bilirubin durch Mehrgehalt von 2 At. HO, das Biliverdin vom Bilifuscin durch Mehrgehalt von 2 At. O, das Biliprasin von Biliverdin wieder durch 2 At. Wasser mehr unterscheidet, während das Bilihumin ein schwarzer, unlöslicher, sehr hoch oxydirter Körper ist.

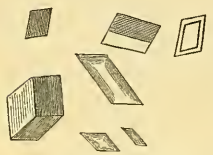

Fig. 37. Hämatoidinkrystalle (nach *Virchow*).

Die eben mitgetheilte Farbenscala ist das Paradigma für den Gang aller Blutpigmentveränderungen, sowohl der physiologischen, als der pathologischen.

Wenden wir uns nun zu den letzteren, so brauchen wir nach den vorausgegangenen Erörterungen kaum noch hervorzuheben, dass die Mehrzahl derselben

infolge von örtlichen Störungen der Circulation auftritt. Diese Pigmentirungen sind ausserordentlich dauerhaften Charakters und zeigen daher nicht bloss bestehende Hyperämien an, sondern bilden wie gesagt ein Erinnerungszeichen, dass dieses oder jenes Organ, diese oder jene Stelle eines Organes, vor Zeiten einmal der Sitz einer Hyperämie gewesen ist. Dass übrigens nicht jede Hyperämie Pigmentbildung zurücklässt, versteht sich von selbst; man kann sogar die Behauptung aufstellen, dass dies nur diejenigen Hyperämien thun, wobei Blut extravasirt oder in den Gefässen zu dauerndem Stillstand gekommen ist. Wenn man erwägt, dass ganz abgesehen von der mässigen Hämorrhagie auch die acuten Entzündungen und nicht minder die Stauungshyperämien zu kleineren, aber desto zahlreicheren Extravasationen in das Capillargebiet führen, so wird man jene Behauptung an sich schon weniger kühn finden. Ihre eigentliche Rechtfertigung aber erhält sie durch die anatomischen Thatsachen.

Alle rein localen, d. h. nicht auf Melanosis beruhenden Pigmentirungen nehmen nachweisbar ihren Ausgang von grösseren oder kleineren Portionen vollkommen ruhenden Blutes. Gelegentlich sind es nur einige wenige Blutkörperchen, die nicht einmal vollkommen durch die Wandung der Gefässe hindurchgedrungen, sondern etwa in der Adventitia stecken geblieben sind, aber viel gewöhnlicher sind es kleine Streifen und Tröpfchen Blut oder gar grössere Blutklumpen, welche neben dem Gefäss im Parenchym liegen. Wir haben die mannigfaltigen Veränderungen, welche dergleichen in Ruhestand versetzte Blutportionen erfahren, auf pg. 65 geschildert und haben daraus nur das für die Pigmentirung wichtige Moment hervorzuheben, dass sich die rothen Blutscheiben allmählich entfärben und ihren Farbstoff in gelöster Form den benachbarten Geweben zur Verfügung stellen. Wir haben etwas Aehnliches bereits bei der Faulung des Blutes kennen gelernt. Daraus folgt, dass die Abgabe des Farbstoffes eine Erscheinung ist, welche nicht bloss das plötzliche Absterben der Blutkörperchen begleitet, sondern auch ihren allmählichen Untergang einleitet; die Diffusibilität des Hämoglobins ist überhaupt enorm und bedingt die grösste Schwierigkeit bei allen Untersuchungen, welche die Bildung oder wie hier die Rückbildung dieses Körpers betreffen.

Anmerkung. Bei dieser Gelegenheit wollen wir mit einigen Worten des Falles gedenken, wo der Blutfarbstoff Pigmentkörper bildet, ohne die Blutkörperchen zu verlassen, ich meine die sogenannten blutkörperchenhaltenden Zellen. Die Frage über die Entstehung dieser grossen, runden oder rundlichen Gebilde, welche in einer farblosen, homogenen Grundsubstanz eine Anzahl rother Blutkörperchen enthalten (Fig. 38. *a*), wurde früher für wichtiger gehalten, als jetzt. Man glaubte durch dieses Beispiel die Lehre von der Zellenbildung durch Umhüllung stürzen zu können. Gegenwärtig hat sie jenes histogenetische Interesse eingebüsst. Es scheint, dass sich diese Körper nicht überall in gleicher Weise bilden. Bei stagnirendem Amphibienblut hatte ich mich überzeugt, dass Conglomerate von farbigen und farblos gewordenen Blutkörperchen den optischen Effect der blutkörperchenhaltenden Zellen vermitteln (Fig. 21. *b*). *Preyer* (Ueber amöboide Blutkörperchen, *Virchow's* Archiv XXX, 417) behauptete dagegen, dass der rothe Inhalt stagnirender Froschblutkörperchen in kleinern und grössern Tropfen austrete, welche dann von benachbarten amöboiden Zellen wie Zinnoberkörnchen oder sonstige sich darbietende feste Partikel einverleibt würden. Neuerdings hat der sorgfältige *Julius Arnold* die Sache in die Hand genommen (*Virch.* Arch. LVIII, pag. 203 ff.) und durch Beobachtung an lebenden Thieren bewiesen, dass in der That Gruppen von rothen Blutkörperchen, zu einem rund-

lichen Conglomerat vereinigt, die Grundlage von blutkörperchenhaltenden Zellen abgeben. An diesen Blutkörperchen vollzieht sich ein Process der Entfärbung mit vorläufig restirendem farblosem, feinkörnigem Stroma, ganz so wie ich ihn seiner Zeit beschrieben, aber irrthümlicherweise als eine Umwandlung in farblose Blutkörperchen gedeutet hatte. Der helle Saum, welcher im Beginne der Veränderungen das Conglomerat, später die entstandenen Pigmentkörper umschliesst, ist nichts anderes, als die vereinigten noch persistirenden Stromata der entfärbten Zellen.

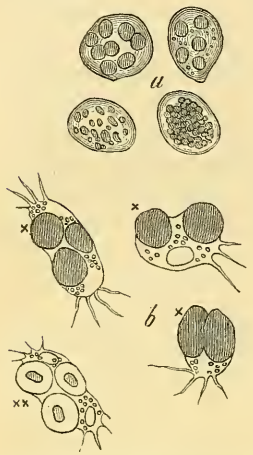

Fig. 38. Blutkörperchenhaltende Zellen *a.* vom Menschen; *b.* vom Frosch. $^1/_{300}$.

Ist der Blutfarbstoff aus den Körperchen ausgetreten, und hat er sich in die umgebenden Gewebe verbreitet, so zeigt es sich, dass nicht alle Gewebsbestandtheile gleichmässig empfänglich sind für den aufgedrungenen Pigmentkörper. Wir beobachten eine ganz ähnliche Wahlanziehung, wie sie von der Imprägnation todter Gewebe mit karminsaurem Ammoniak bekannt ist. Die Zellen ziehen den Farbstoff mächtiger an als die Intercellularsubstanzen, homogene Membranen, elastische Fasern etc. Die Zellen erscheinen daher schon in diesem Stadium am intensivsten mit einem gelben oder braunen Farbenton gesättigt. Darin aber unterscheidet sich die Hämatin- von der Karminfärbung, dass nicht innerhalb der Zelle wiederum der Kern ein besonderes Anziehungscentrum für den Farbstoff abgiebt. Im Gegentheil, gerade die Kerne bleiben unberührt, so dass man sie namentlich später als farblose Scheiben inmitten des pigmentirten Protoplasmas wahrnehmen kann.

Auf das Stadium der diffusen Imbibition folgt dasjenige der körnigen oder krystallinischen Ausfällung des Pigmentkörpers. Wir sind berechtigt, dieselbe als einen rein chemischen Vorgang anzusehen, der mit den Lebenseigenschaften der Theile nichts zu thun hat. Es ist richtig, dass die krystallinischen Ausscheidungen (Hämatoidin), bei denen am wenigsten an eine Mitwirkung der Zellen gedacht werden könnte, häufiger in der freien Flüssigkeit als in den Zellen gefunden werden; inzwischen hat man auch farbige Krystalle in den Zellen entdeckt, und umgekehrt kommt das körnige Pigment, welches beiläufig gesagt so sehr der gewöhnlichere Befund ist, dass die Hämatoidinkrystalle als grosse Seltenheit betrachtet werden können, — das körnige Pigment kommt ebensogut ausserhalb als innerhalb der Zellen vor. Dasselbe besteht aus kleinsten gelben, braunen oder schwarzen stark eisenhaltigen Körnchen, welche in Häufchen beisammen liegen und unter Umständen zu grösseren, mehr homogenen Klümpchen verschmelzen. Füllen sie das Protoplasma einer Zelle an, so wird der farblose Kern theils auf die Seite gedrängt, theils von allen Seiten umfasst; es sieht aus, als ob die pigmentirte Zelle eine runde Lücke oder ein Loch habe. Bei platten Zellen, wo der Kern von einer Wand zur andern reicht, erhält sich diese Form, bei rundlichen Zellen wird schliesslich auch der Kern unsichtbar, und wir erhalten ein farbiges Körperchen, an welchem nur die äussere Form der Zelle noch erkennbar ist.

Neben dem Hämatin muss auch der Farbstoff der Galle als Quelle abnormer Pigmentirung genannt werden. Wenn wir indessen zu der Annahme berechtigt

waren, dass der Gallenfarbstoff aus Blutfarbstoff hervorgeht, so darf auch die gallige Pigmentirung nur als eine Unterabtheilung der blutigen angesehen werden. Wir treffen dieselbe ausschliesslich in den gallebereitenden und galleabführenden Organen. Es sei denn, dass wir die Gelbsucht (Icterus) als Pigmentinfiltration gelten lassen wollen. Beim Icterus ist mit der gesammten Galle auch der Gallenfarbstoff aus den Gallenwegen in das Blut resorbirt worden, und die Folge davon ist, dass, so lange dieser Zustand anhält, sämmtliche Gewebe des Körpers, soweit die Ernährungsflüssigkeit reicht, einen gelben Farbenton annehmen. Niemals aber oder doch nur sehr ausnahmsweise kommt es zur Ausscheidung festen Gallenpigmentes, die Pigmentimbibition wird nicht zur Pigmentinfiltration. Letztere kommt, wie bereits mitgetheilt wurde, nur in der Leber und in den Gallenwegen vor. *Virchow* fand in den Epithelien der Gallenblase krystallinische Ausscheidungen von Bilifulvin, und körniges Gallenpigment von gelben, braunen, besonders aber schwarzen Nuancen wird in den Leberzellen gefunden, nicht bloss wenn der Abfluss der Galle, sondern auch wenn der Abfluss des Blutes aus den Lebervenen gehindert oder beeinträchtigt ist. Auch hier kann gleichzeitig eine Atrophie der pigmentirten Zellen eintreten, aber auch hier ist es nicht erlaubt, die Pigmentinfiltration als Ursache der Atrophie anzusehen, wie es sich aus der Geschichte der pigmentirten Muscatnussleber, der Cirrhose etc. ergeben wird.

d. Thrombose und Embolie.

Unter Thrombose verstehen wir die Gerinnung des Blutes in den Gefässen des lebenden Körpers; das Gerinnsel selbst wird Thrombus genannt. Unter Embolie verstehen wir die Verstopfung einer Arterie mittels eines in den Blutstrom gelangten festen Körpers. Der Embolus aber ist bei weitem am häufigsten ein abgebrochenes Thrombenstück, so dass zwar Thrombose ohne Embolie, selten aber Embolie ohne Thrombose vorzukommen pflegt. Sie bilden in dieser Gemeinschaft einen fundamentalen Vorgang bei dem sogenannten »Versetzen« der Krankheit, insbesondere bei der Metastase durch die Blutbahn.

Die Thrombosis ist keine selbständige Krankheit. Sie tritt, abgesehen vom Unterbindungsthrombus, als ein complicatorisches Phänomen bei zahlreichen Affectionen der verschiedensten Organe auf. Was die Bedingungen ihres Auftretens betrifft, so ist bis heutigen Tages noch kein völlig befriedigendes Verständniss derselben erzielt. Für den »ersten Ansatz« eines Gerinnsels ist wohl in allen dem Arzt vorkommenden Fällen eine gewisse locale Verlangsamung, resp. Sistirung der Circulation nachweisbar (Stagnationsthrombose). Die Gerinnung durch vermehrte Reibung des Blutes an gewissen Unebenheiten der Gefässinnenfläche lässt sich in sehr vielen, wo nicht in allen Fällen auf die Gerinnung durch Stagnation zurückführen; überall da nämlich, wo sich an den fraglichen Unebenheiten kleine und kleinste Vertiefungen vorfinden, in welchen das Blut zu gestehen anfängt.

Der Act der Gerinnung selbst beruht auf der Ausscheidung des Fibrins aus dem Blute. Das Fibrin ist nicht als solches im Blute enthalten, sondern es bildet sich erst bei der Gerinnung. *A. Schmidt* hat die interessante Thatsache festgestellt, dass in den Blutkörperchen eine eiweissartige Substanz enthalten ist (Globulin,

fibrinoplastische Substanz), welche mit einer ähnlichen, im Blutliquor enthaltenen (fibrinogenen) Substanz zu einer festen Verbindung zusammentritt, wenn die Gerinnungswiderstände aufgehoben oder besondere, die Gerinnung befördernde Bedingungen gegeben sind.[1]) Diese feste Verbindung ist es, welche wir Fibrin nennen.

Morphologisch ist die Fibrinausscheidung eine Art von Krystallisation. Dasselbe erscheint in überaus feinen Nadeln, die mit ihren spitzen Enden unter verschiedenen Winkeln zusammentreten und anfangs ein sehr lockeres Netzwerk bilden. (*Eberth* und *Schimmelbusch*). (Vergl. die Abbildung unter Anämie im spec. Theil). Dieses ändert sich jedoch von dem Momente der Gerinnung an. Die Molecüle des Fibrins haben eine so grosse Anziehungskraft unter einander, dass sich das Netzwerk auf ein immer kleineres Volumen zusammenzieht und dabei die enthaltene Flüssigkeit mehr und mehr auspresst.

Diesen Uebergang kann man überall wahrnehmen, wo nicht eine zu grosse Anzahl zelliger Elemente die Beobachtung unmöglich macht. Das Letztere ist aber bei der Gerinnung des Blutes in den Gefässen die Regel. Ungeheure Mengen rother und farbloser Zellen werden hier durch das geronnene Fibrin fixirt und verdecken den mikroskopischen Hergang der Fibringerinnung so vollkommen, dass man selbst an den feinsten, durch einen erhärteten Thrombus angelegten Schnitten Nichts davon wahrnehmen kann. Ueberhaupt dürfen wir über die Gerinnung des Fibrins nicht eines anderen bei der Ausscheidung und Festwerdung der Thromben vielleicht sogar in erster Linie betheiligten Momentes vergessen. Hängen wir einen beliebigen, nicht absolut glatten Körper in den venösen Blutstrom eines lebenden Thieres ein, so bedeckt er sich alsbald mit farblosen Blutkörperchen, welche in alle seine Poren eindringen und darauf seine freie Oberfläche überziehen. Aehnliches geschieht an jeder rauhen Stelle des Gefässrohrs, jeder freien Fläche schon gebildeter Thromben, und wie die farblosen Blutkörperchen verhalten sich auch die von *Bizozzero* sogenannten Blutplättchen: kleine, runde, überaus klebrige Gebilde, welche schon im kreisenden Blute vorhanden sind und daselbst eine bis jetzt unaufgeklärte Rolle spielen. Von den farblosen Blutkörperchen erhalten die meisten Venenthromben ihre weisse Farbe.

Die äussere Form der Thromben ist abhängig von den Räumlichkeiten, in welchen die Gerinnung erfolgte. Sehr gewöhnlich sind cylindrische Pfröpfe, welche das ganze Lumen eines kleinen oder mittelgrossen Gefässes erfüllen und gegen den noch offenen Blutstrom hin mit einer conischen Spitze abschliessen (obturirende Thromben). Andere Gerinnsel schliessen das Lumen des Gefässes nicht vollkommen, sondern sitzen der Wand nur einseitig an und zeichnen sich durch eine mehr bandförmige Gestalt und ein zungenförmiges Ende aus (wandständige Thromben). Weitere Modificationen werden dadurch herbeigeführt, dass das bereits ausgeschiedene Gerinnsel überall da, wo es vom Blutstrom bespült wird, zu neuen Fibrinausscheidungen anregt.[2]) Schicht lagert sich auf Schicht, und so kann durch fort-

1) Neuerdings hat *A. Schmidt* seine Lehre durch die weitere Annahme eines Fibrin-»Fermentes« bereichert, welches von den weissen Blutkörperchen herrührt. *Köhler* (Ueber Thrombose etc. Inauguraldiss., Dorpat 1877) hat mit Zugrundelegung dieser neuen Lehre zahlreiche Gerinnungs-Erscheinungen bei der Transfusion, Thrombose etc. zu erklären versucht.

2) Wir dürfen hierbei wieder an das Fibrinferment *Al. Schmidt's* erinnern, welches etwa

gesetzte Gerinnung 1. ein wandständiges Gerinnsel sehr leicht zum obturirenden werden, 2. die Gerinnung von einem Gefäss auf ein benachbartes übergehen. Im letzteren Falle wird sich das eindringende Gerinnsel zunächst wieder als ein wandständiges verhalten, dann obturirend werden etc. Welchen Umfang, welche Form schliesslich der Thrombus haben wird, ist ganz unberechenbar und nur in wenigen Fällen, z. B. bei der Arterienunterbindung, mit einiger Bestimmtheit vorherzusagen. Hier gilt nämlich der Satz, dass die Gerinnung sowohl in der Richtung nach dem Herzen, als in der Richtung nach der Peripherie nicht weiter als bis zu den nächsten durchgängigen Collateralgefässen reicht. Von der peripherischen Gerinnung ist in der Regel nicht viel die Rede, weil sie wegen der vollständigen Contraction des Gefässes stets sehr dünn und unscheinbar auszufallen pflegt.

Wir können jetzt zur Betrachtung der weiteren Schicksale der Thromben schreiten, müssen aber damit anfangen, dass wir einige Unterschiede in der primären Structur derselben hervorheben. Es kommt viel darauf an, wie schnell ein Thrombus entstanden ist, ob durch irgend ein plötzliches Ereigniss, z. B. durch Unterbindung, eine gewisse Portion Blutes plötzlich ausser Cours gesetzt wurde und sofort gerann, oder ob sich der Thrombus mehr allmählich bildete. Im ersteren Falle ist die Mischung der farblosen und rothen Zellen des Thrombus eine so gleichmässige, dass wir auf Durchschnitten die farblosen Zellen in regelmässigen Abständen durch die Masse der rothen Blutkörperchen vertheilt finden. Anders ist es, wo eine Blutgerinnung langsam entstand und langsam grösser und grösser wurde. Ich denke hier z. B. an die Thrombose, welche sich in den Gefässen einer infectiös entzündeten Amputationsfläche entspinnt und von hier aus langsam in die Venen des Theiles fortsetzt, an die Thrombose im linken Herzohr bei Stenose der Mitralklappe, an Thromben in varicösen Venen, Aneurysmen. In allen diesen Fällen, welche wir bei den Gefässkrankheiten näher kennen lernen werden, macht sich die sogenannte Viscosität der farblosen Blutkörperchen geltend und giebt zum geschichteten Bau und zu einer weisslichen bis ganz weissen Farbe des Thrombus Veranlassung. Die farblosen Blutkörperchen sind klebrig, d. h. ihr Protoplasma hat eine Neigung, sich an feste Theile anzuschmiegen, in deren Poren einzudringen. Am liebsten verbindet es sich mit dem Protoplasma anderer farbloser Zellen; schon im langsamer fliessenden Venenblut findet man die farblosen Blutkörperchen nicht selten paarweise zusammen, und nur dem schnellen Strömen des Blutes in den Arterien und der fortwährend wiederholten Ausgiessung in ein System zahlloser engster Röhren ist es zu danken, wenn unter normalen Verhältnissen keine dauernde Verbindung zwischen diesen Gebilden zu Stande kommt.

Angenommen nun, es habe der Thrombus eine gewisse Grösse erreicht, es habe sich unlängst eine frische Schicht geronnenen Blutes darauf abgesetzt, so werden von allen vorüberströmenden Zellen des Blutes zunächst die farblosen wegen ihrer Klebrigkeit am Thrombus haften bleiben und sich in den äussersten Theilen desselben festsetzen, ähnlich wie bei eitrigen Entzündungen, die durch Einbringen eines feinporösen Körpers in das Unterhautzellgewebe hervorgerufen sind, die Eiterkörperchen in diesen Körper eindringen und die Ränder desselben dicht infiltriren. Genug, es bildet sich eine Schicht farbloser Blutkörperchen,

---

von den zunächst abgelagerten und in die Poren der Gerinnseloberfläche sich einnistenden farblosen Blutkörperchen abgeschieden wird.

welche die Oberfläche so lange bedeckt, bis ein neuer Absatz von rother Thrombusmasse erfolgt, oder mit anderen Worten, die Blutgerinnung erfolgt schubweise, und zwischen je zwei Schüben haben die farblosen Blutkörperchen Zeit, sich in grösserer Menge an der Oberfläche festzusetzen.

Legt man einen Querschnitt durch einen derartigen Thrombus (Fig. 42), so bemerkt man sofort, dass derselbe von einem System transparenter Linien durchzogen ist, welche mehr oder weniger deutlich eine concentrische Anordnung erkennen lassen. Diese Linien sind der optische Ausdruck querdurchschnittener Schichten von farblosen Blutkörperchen, welche mit etwas breiteren Schichten gewöhnlichen Cruors abwechseln. Wir unterscheiden also in Anbetracht ihrer primären Structur zwei Arten von Thromben: 1. ungeschichtete (rothe) Thromben, welche durch plötzliche Gerinnung einer abgeschlossenen Blutportion entstanden sind; 2. geschichtete (weisse) Thromben, welche durch schubweise, langsame und fortgesetzte Gerinnung entstanden und vorwiegend aus farblosen Zellen gebildet sind.

Die beiden Hauptrichtungen, in welchen ein Blutgerinnsel sich weiterhin umzuwandeln im Stande ist, werden als Organisation einerseits und Erweichung anderseits bezeichnet.

Die Organisation oder Bindegewebsmetamorphose wurde bisher fast ausschliesslich an den ungeschichteten Unterbindungsthromben grösserer Gefässe studirt. Daher fasst auch die folgende Darstellung zunächst nur diese ins Auge und nimmt von der Organisation geschichteter Thromben, als einem noch unbekannten Process, ausdrücklich Umgang. — Der Unterbindungsthrombus ist am grössten unmittelbar nach der Gerinnung, wo er auch die dunkelrothe Farbe und die gallertartige Beschaffenheit eines frischen Blutgerinnsels hat. Von da ab verkleinert er sich von Tag zu Tag, sinkt schliesslich ganz in sich zusammen und verschwindet in einigen Monaten, ohne eine Spur seines Daseins zurückzulassen. Mit dieser continuirlichen Verkleinerung geht eine Entfärbung und Verdichtung seiner Substanz Hand in Hand; er verliert sein ursprüngliches Dunkelroth, bis er sich kaum noch durch einen Stich ins Röthliche von der Gefässwandung unterscheidet, er wird trockener, derber; während er ursprünglich der Gefässwand locker anlag, tritt er später in die innigste Verbindung mit derselben, kurz er nimmt den Charakter eines Bindegewebspfröpfchens an, welches mehr ein Theil des umgebenden Bindegewebes, sowie der Gefässwand, als ein Theil des Blutes zu sein scheint. Dieser Gang der Veränderungen, wie ihn das blosse Auge feststellt, wird durch das Mikroskop in folgender Weise erläutert:

Erwähnt wurde schon, dass im frischen ungeschichteten Thrombus die farblosen Blutkörperchen in ziemlich gleichen Zwischenräumen unter die rothen vertheilt sind. Früher galt die Annahme, dass von diesen farblosen Blutkörperchen die erste Veränderung ausgeht. Gegenwärtig ist auch die Thrombenorganisation eine Aufgabe der Wanderzellen geworden. Man hat bei Thieren Unterbindungsthromben erzeugt und nachträglich durch Zinnoberinjection in das Blut die farblosen Körperchen mit diesem mikroskopisch leicht erkennbaren feinkörnigen Material gefüttert. Es zeigte sich nun, dass diejenigen Zellen, von denen am zweiten, dritten Tage nach der Gerinnung die Organisation des Gerinnsels ausgeht, Zinnober führten, mithin als Einwanderer anzusehen sind. Dieselben schicken in verschie-

denen Richtungen Ausläufer aus, welche einander berühren und ein zartes protoplasmatisches Netz mit Kernen in den Knotenpunkten bilden (Fig. 39. *b*). Wir

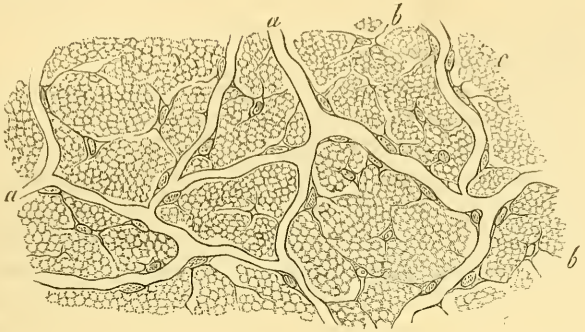

Fig. 39. Querschnitt durch einen 37 Tage alten, in Alkohol erhärteten Unterbindungsthrombus der Art. cruralis. Mit diluirter Essigsäure und darauf mit wenig Ammoniak behandelt. *a.* Capillaren. *b.* Das Zellennetz der farblosen Blutkörperchen. In der Grundsubstanz die Contouren der rothen Blutkörperchen.

könnten die Anordnung schon jetzt einer Bindesubstanz vergleichen, in welcher die Zellen durch die eingewanderten farblosen Blutkörperchen, die Grundsubstanz durch die Masse der übrigen Blutkörperchen und den Faserstoff repräsentirt ist. Und dies ist in der That, ich möchte sagen, die Idee, welche der Organisation zu Grunde liegt und demnächst zur Ausführung kommt.

Sehr bald nachdem die ersteAnlage vollendet ist, beginnt die Vascularisation des Thrombus.[1]) Sie geschieht nach dem Typus der tertiären Gefässbildung, d. h. durch Eröffnung capillärer Blutwege längs der Fäden des protoplasmatischen Netzes. An jedem über acht Tage alten Thrombus kann eine mehr oder minder vollständige Vascularisation, sei es durch Injection, sei es an feinen Durchschnitten, nachgewiesen werden. Die Gefässe sind dünnwandige Capillaren mit wechselständigen Kernen (Fig. 39. *a*); sie erhalten ihr Blut hauptsächlich aus dem noch wegsamen Lumen des thrombirten Gefässes selbst und geben es eben dahin wieder ab,

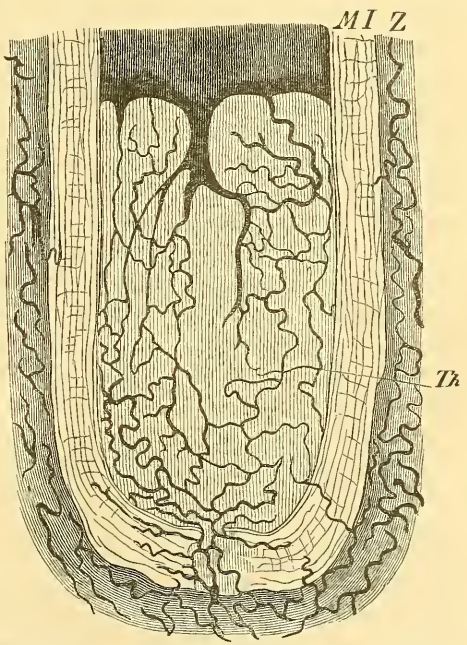

Fig. 40. Längsschnitt des unterbundenen Endes der Art. cruralis eines Hundes, 50 Tage nach der Unterbindung. Injection von *O. Weber*. *Th.* Thrombose. *MI.* Mittlere Gefässhaut. *Z.* Zellgewebshaut.

1) Siehe *O. Weber*, Handbuch der allgemeinen und speciellen Chirurgie, redigirt von *Pitha* und *Billroth*. Bd. I. Lief. 1. pag. 143.

bis sich anderweitige, aber immer noch spärliche Communicationen mit den Vasa vasorum ausbilden. Für das Zustandekommen dieser letztern ist es nothwendig, dass die gefässlose, durch ihre homogene Grenzhaut gegen die Media abgeschlossene Intima durchbrochen werde, eine Aufgabe, welche offenbar schwerer ist, als wir annehmen möchten (Fig. 40).

Durch die Vascularisation wird dem Thrombus die Garantie eines dauerhafteren organartigen Zusammenhanges mit dem Körper gegeben: er tritt von jetzt ab vollkommen in die Reihe der gefässhaltigen Bindesubstanzen ein. Wie steht es aber mit der Grundsubstanz dieses eigenthümlichen Bindegewebes?

Die rothen Blutkörperchen bilden mit dem Faserstoff zusammen die Hauptmasse des frischen Thrombus. Ihre Veränderungen sind daher auch die Hauptursache der Veränderungen, welche man ohne Mikroskop wahrnehmen kann. Dass die rothen Blutkörperchen ihren Farbstoff sehr bald entlassen, bewirkt die Entfärbung, dass sich der Faserstoff zusammenzieht und die enthaltene Flüssigkeit auspresst, bedingt die Verkleinerung und Austrocknung des Thrombus. Was übrig bleibt, ist 1. für jedes rothe Blutkörperchen eine entfärbte Protoplasmascholle; 2. der Faserstoff als ein zwar unsichtbarer, aber nichts desto weniger sehr fester Kitt dieser Schollen. Beides zusammengenommen bildet eine schwer zerreissliche, niemals faserige Masse, welche von der ersten Woche an bis etwa zur achten Woche als Grundsubstanz des Thrombus figurirt. Dabei können ihre Bestandtheile noch lange als das erkannt werden, was sie ursprünglich waren. An einem 37 Tage alten Unterbindungsthrombus fand ich die entfärbten Blutkörperchen noch so wohl in ihrer Gestalt erhalten, dass ich anfangs vor lauter Blutkörperchen die Gefässe und Bindegewebszellen nicht erkennen konnte; erst nachdem ich Essigsäure hinzugefügt, verschwammen die Contouren der Blutkörperchen unter gewaltiger Aufblähung des Präparates und das Gefäss- und Zellennetz trat deutlich hervor. Jetzt erst war die Aehnlichkeit mit einer gefässhaltigen Bindesubstanz nicht zu verkennen; auch stehe ich auf Grund dieses Verhaltens gegen Essigsäure weniger an, das Stroma der Blutkörperchen direkt in Bindegewebsgrundsubstanz übergehen zu lassen. Aber selbst nach dem Zusatz von Essigsäure können noch durch vorsichtige Neutralisation des Reagens mittels Ammoniak die Blutkörperchencontouren wieder zum Vorschein gebracht werden, so dass man Beides, das Gefäss- und Zellennetz und die gewesenen Blutkörperchen, neben einander sieht (Fig. 39).

Alles, was jetzt noch von histologischen Veränderungen folgt, kann cum grano salis als cavernöse Metamorphose des Thrombus bezeichnet werden. Es ist dasselbe, was man seiner Zeit auch als sinusartige Degeneration beschrieben hat. Das Lumen der Blutgefässe erweitert sich mehr und mehr, während das ursprüngliche Parenchym verschwindet und durch eine mässige Menge concentrisch um die Gefässe geschichteten farblosen Narbengewebes ersetzt wird. Der cavernöse Zustand ist zu einer gewissen Zeit ganz deutlich ausgeprägt (Fig. 41). Weiterhin werden die Lumina der Gefässe immer grösser, die Balken immer dünner, bis sie zuletzt gänzlich verschwinden und damit der Thrombus zu existiren aufhört.

Die Erweichung der Thromben bildet zu der Organisation derselben einen ähnlichen Gegensatz wie die Vereiterung zur Organisation der entzündlichen Neubildung. Dies gilt namentlich hinsichtlich der klinischen Bedeutung und der

makroskopischen Eigenthümlichkeiten des Vorganges. Was die letzteren betrifft, so spielt eine Entfärbung des ursprünglich dunkelrothen Thrombus auch hier eine

Fig. 41. Vom Querschnitte eines drei Monate alten Arterienthrombus. *a*. Media, nur die innersten Schichten. *b*. Grenzlamelle der Media und Intima. *c*. Intima. *d*. Grenze der Intima gegen den Thrombus. *e*. Thrombus. *f*. Gefässlumina. Deutliches Epithelium. $^1/_{300}$.

hervorragende Rolle. Dieselbe beginnt regelmässig im Centrum des Thrombus und schreitet von hier nach der Peripherie fort; mit ihr Hand in Hand geht eine gewisse Verdichtung, welche aber nicht wie bei der Organisation eine andauernde, sondern nur eine vorübergehende Erscheinung ist und sofort in das Gegentheil, Erweichung und Verflüssigung der Thrombusmasse, umschlägt, so dass wir zu einer gewissen Zeit im Innern des Thrombus eine gelbe, eiterähnliche Flüssigkeit, an der Peripherie eine noch ziemlich trockne, fleischroth gefärbte, der Gefässwand innig adhärirende Schicht finden. Der Umstand, dass die Erweichung hauptsächlich an Thromben von exquisit geschichtetem Bau vorkommt, modificirt das anatomische Bild in mehrfacher Art. Die Schichten der farblosen Blutkörperchen zeigen sich bald als sehr geneigt, an dem Erweichungsprocesse Antheil zu nehmen, bald sind sie es, die dem Zerfall am längsten widerstehen. Im ersteren Falle löst sich frühzeitig die Verbindung der farblosen Zellen. Noch ehe die rothen Blutkörperchen ihren Farbstoff gänzlich abgegeben haben, zerbröckelt der Thrombus zu einem röthlichgrauen Brei, der bald mehr glatt, weinhefenartig, bald mehr vom Aussehen gehackten Fleisches ist.

Wenn umgekehrt die farblosen Blutkörperchen länger widerstehen, als die farbigen, so resultirt anfänglich eine käseartige Consistenz und Farbe, später ein mehr schwammiges oder fächeriges Gefüge des ganzen in der Erweichung begriffenen Thrombus.

Ich habe mich bemüht, auch das histologische Detail der Thrombenerweichung festzustellen. Die in Fig. 42 gegebene Abbildung ist vom Querschnitt eines geschichteten, innerlich erweichten Thrombus. Der obere Rand des Bildes zeigt die Grenze des noch nicht erweichten äusseren Theiles und der bereits erweichten Mitte. Unterhalb sieht man die fast regelmässige Abwechselung farbloser Sepimente und eingelagerter Cruorschichten. An der Erweichungsgrenze lösen sich einerseits die farblosen Streifen in Reihen von einzelnen farblosen Blutkörperchen auf, anderseits lockern sich die compacten Massen der rothen Blutkörperchen und mischen sich der Erweichungsflüssigkeit bei. Schon vorher haben auch sie

ihren Farbstoff verloren und sind trübe geworden, so dass sie sich von den ursprünglich farblosen Zellen kaum unterscheiden lassen; jetzt löst sich auch ihr

Fig. 42. Vom Querschnitt eines erweichenden Thrombus. *a*. Cruorschichten. *b*. Farblose, aus fest verbundenen weissen Blutkörperchen bestehende Schichten. *c*. Die Erweichungshöhle. $^1/_{300}$.

Stroma auf und ertheilt der Erweichungsflüssigkeit eine schleimige, oft fadenziehende Consistenz. Auch die farblosen Zellen zerfallen in kleine Körnchen. Die Erweichungsflüssigkeit enthält daher in der Regel nur körnigen Detritus und Fetttröpfchen; diese verleihen ihr das gelblich-graue, puriforme Aussehen; wirkliche Eiterkörperchen (wenn wir auch die farblosen Blutkörperchen so nennen wollen) kommen darin nur sparsam vor und von irgend einer Neubildung zelliger Elemente ist nicht die Rede, so dass die Bezeichnung der Thrombenerweichung als Vereiterung zwar die makroskopischen Erscheinungen bis zu einem gewissen Punkte charakterisirt, aber keineswegs das Wesen der Sache trifft.

Embolie. Die Erweichung der Thromben ist in mehr als einer Beziehung ein gefährlicher Process. In erster Linie aber droht die Möglichkeit, dass überall da, wo der Thrombus den freien Blutstrom berührt, Theile desselben abgelöst und fortgeführt werden. Ist dies geschehen, so treiben die Bröckel mit dem Blutstrom weiter und gelangen

a) aus den Hohladerwurzeln durch das rechte Herz in die Lungen;

b) aus den Lungenvenenwurzeln durch das linke Herz in die verschiedensten Organe des Körpers;

c) aus den Pfortaderwurzeln in die Leber. Wie weit sie bei dieser Einwanderung in die Ramificationen des von ihnen betretenen Gefässgebietes vordringen, hängt von dem Umfange jedes einzelnen Bruchstückes ab. Es liegt auf der Hand, dass nur solche Bruchstücke überall frei passiren können, welche nicht grösser sind als die Blutkörperchen. Alles was diese Grösse überschreitet, bleibt irgendwo hängen und verstopft das Gefäss, dessen Lumen es nicht mehr passiren kann (Embolie).

Mancherlei lässt sich über die Lieblingswege der einwandernden Pfröpfe (Emboli) sagen: Lungenembolien gehen vorzugsweise gern in jenen langen, geradlinigverlaufenden Aesten der Pulmonalarterie, welche an der Innenseite der unteren und mittleren Lungenlappen zu den Rändern und den anstossenden Partien der äusseren Oberfläche verlaufen. Im Aortensysteme pflegen grössere Emboli mit Vorliebe die Arteria poplitea und die Arteria fossae Sylvii aufzusuchen. Es ist wahrscheinlich, dass die geringere Biegung des Weges, welchen der Embolus in den genannten Fällen zu machen hat, auf seinen Gang bestimmend wirkt. Oft scheint es vorzukommen, dass ein Embolus auf der gabeligen Theilungsstelle einer Arterie, dem Sporn, zu reiten kommt und dann wie eine Eisscholle am Eisbrecher in kleinere Bröckel zerschellt. Diese vertheilen sich auf eine grössere Anzahl abgehender Aeste. Multiple Embolien an einer bestimmten Region eines Organes bei vollkommener Immunität der übrigen, z. B. einer einzelnen Malpighi'schen Pyramide der Niere, eines einzigen Lungenlobus, finden so ihre Erklärung. Durch *O. Weber's* Versuche ist festgestellt, dass kleinere Emboli das Capillarsystem der Lunge passiren können, um in den engeren Capillargefässen der Niere stecken zu bleiben. Endlich ist festzuhalten, dass wir den Sitz der Embolien nur an den durch sie veranlassten Heerderkrankungen wahrzunehmen pflegen, und dass sich dergleichen Heerderkrankungen, sofern sie wenigstens durch die Verstopfung als solche bedingt werden, nur da entwickeln können, wo eine Ausgleichung der Circulationshemmung durch collaterale Fluxion nicht möglich ist. Dies ist z. B. bei der Arteria poplitea der Fall, in welcher das ganze für die Unterschenkel bestimmte Blut vereinigt ist. Dergleichen »Endarterien« (*Cohnheim*) finden sich im Ganzen selten. Die Arterien der Lunge, der Niere und der Milz sind an jedem Punkte ihres Geästes Endarterien. Die genannten Organe sind daher besonders der Sitz embolischer Processe.

Was nun diese embolischen Processe selbst betrifft, so identificirt sich das Thatsächliche der Lehre mit dem pg. 61 ff. über Ischämie und ihre Folgen Gesagten, da Embolie nur eine, und zwar die Hauptveranlassung der arteriellen Gefässsperrung ist. Das verschlossene Gefässgebiet erweist sich als ein blinder Anhang, ein Recessus des Circulationsapparates, welcher von den benachbarten Capillargebieten her mit Blut gefüllt wird, aber keinen ausreichenden Abfluss hat, so dass in ihm allmählich ein höherer Druck herrscht, als in anderen Capillaren. Diese secundäre Blutfüllung, verbunden mit einer durch die Circulationsstörung selbst erzeugten Brüchigkeit der Gefässwände kann bis zur Gefässzerreissung, zum hämorrhagischen Infarcte gehen, aber das Blut stagnirt, der Blutwechsel sinkt auf Null, die Ernährung hört auf. Alle embolischen Processe haben daher im Wesentlichen den Charakter der Ernährungsstörungen, nicht wenige den der Nekrose selbst. Weiterhin gesellt sich gern Entzündung hinzu und es kommt zu

metastatischen Abscessen der Lunge, der Leber, der Nieren, zu embolischen Nekrosen der Knochen, zu gelber Erweichung des Gehirnes u. s. w. (S. spec. Theil).

e. Blutstockung (Stasis) und Brand (Gangraena).

Eine bis zum Stillstande gehende Verlangsamung der capillaren Blutcirculation wird Stase genannt und wenn dieser Stillstand zum Absterben und zur Fäulniss des betreffenden Theils geführt hat, so reden wir von Gangrän. Der Ausdruck Brand dürfte von einer rohen Vergleichung des nicht selten schwarzen nekrotischen Schorfs und der hellen Entzündungsröthe längs seiner Grenze mit einem entzündeten Holzkohlenstück herrühren. (Vergl. auch Anthrax, Charbon beim Milzbrand).

Durch allerhand grobmechanische, chemische oder thermische Eingriffe kann mit allen übrigen Wirkungen auf die Gewebe auch eine Sistirung der Blutbewegung herbeigeführt werden. In passender Dosirung werden daher diese Eingriffe ärztlicherseits benutzt, wo es darauf ankommt zeitweis die Circulation eines Theiles herabzusetzen oder ganz zu hemmen. So bedienen wir uns der elastischen Compression und der Kälte, um einen Theil für den Zweck einer Operation möglichst blutleer zu machen. Eisenchlorid wird als Blutstillungsmittel (Stypticum) angewendet.

Etwas kräftigere Einwirkungen dieser Reihe alteriren die Gefässwandungen und werden zu Entzündungsreizen. Der grösste Theil unserer Kenntnisse vom Entzündungsprocess ist Beobachtungen entnommen, welche nach der Application von Höllenstein, glühenden Nadeln etc. auf freiliegende und durchsichtige Membranen angestellt wurden. An diesen Präparaten sieht man überall eine Zone entzündlicher Hyperämie in eine Zone gänzlicher Blutstockung um den abgetödteten Mittelpunkt übergehen.

Höchste und anhaltende Einwirkungen von Kälte bringen zunächst eine maximale Zusammenziehung der Arterien und möglicherweise das directe Absterben des Theiles zu Wege. (Russische Erfrierungen.) Meist folgt der arteriellen Zusammenziehung eine Gefässlähmung und damit eine überaus kräftige und anhaltende Hyperämie nach. Durch locale Wärmeeinwirkung wird eine derartige Hyperämie direct erzeugt. Beide können aber geradeswegs in eine gänzliche Stase mit nachfolgender Frost- oder Verbrennungsgangrän übergehen.

Eine zweite Reihe von Motiven für Blutstockung und Brand ergiebt sich aus demjenigen, was wir in den vorhergehenden Kapiteln über Ischämie, Thrombose, Embolie sowie über venöse Stauung gesagt haben. Mit Ausnahme der arteriellen Hyperämie, welche stets eine Beschleunigung des Blutstroms zur Folge hat, kann jede Art von Hyperämie gelegentlich in Stase und Brand übergehen.

Reine Formen dieser Art sind beispielsweise der umschriebene Lungenbrand, welcher sich aus der embolischen Verstopfung eines Lungenarterienastes mit nachfolgendem hämorrhagischen Infarct entwickelt; ferner die Strangulationsgangrän, welche entsteht, wenn ein Theil mittels eines unverhältnissmässig engen Ringes umschnürt oder in eine unnachgiebige Oeffnung eingeklemmt wird (Einklemmung einer Darmschlinge im Halse eines Bruchsackes).

Gewöhnlich wirken mehrere Ursachen zusammen, um Stase beziehendlich Brand hervorzubringen. Ausser den genannten aber fallen noch drei weitere besonders schwer ins Gewicht. Erstens nämlich das Sinken der Herzkraft infolge von Erkrankungen des Herzens oder bei allgemeiner Schwäche, wie sie z. B. der Typhus zurücklässt und hohes Alter mit sich bringt; zweitens die entzündliche Hyperämie; drittens: Fäulnisspilze in grösserer Menge. Fügen wir diese drei Motive noch hinzu, so ergiebt sich eine ganze Reihe von Combinationen oder Conternationen, von denen einige besonders häufige hier aufgeführt sein mögen:

1. Herzschwäche — Thrombose — statische Hyperämie = Gangraena senilis.
2. Herzschwäche — äusserer Druck — Entzündung = Decubitus, brandiges Aufliegen.
3. Herzschwäche — Lungenentzündung — Thrombose = Gangraena pulmonum.
4. Bronchiektasie mit fauligem Inhalt — Lungenentzündung = Lungenbrand.
5. Arterienverhärtung — traumatische Entzündung an den Zehen = Brand der Zehen.
6. Schlechte Ernährung und Blutarmuth — schwache mechanische oder chemische Reizung — Blutstockung = Brand (Noma, mal perforant).

Ich könnte die Reihe dieser Combinationen noch bedeutend verlängern. Eine besonders wichtige Erscheinung ist es und bedingt nicht selten den übelsten Ausgang, wenn sich »Entzündung« einmischt. Die Verlangsamung des Blutlaufs durch die entzündliche Alteration der Gefässwandungen ist ein unberechenbares Ding und pflegt der Circulation, wie man sagt den Garaus zu machen.

Angenommen nun der Blutstillstand ist auf eine oder die andere Weise eingetreten, so fragt es sich zunächst, ob der todte Theil das in ihm enthaltende Wasser durch Abdünstung an der Oberfläche abgeben kann oder nicht. Man unterscheidet danach eine Gangraena sicca und eine Gangraena humida. Wofern die Abdunstung des Wassers an der Oberfläche des todten Theiles verhindert ist, was aber schon durch die Anwesenheit der Epidermis geschieht, so scheinen die 81 % Wasser, welche der normale Organismus enthält, mit Hinzunahme desjenigen Wassers, welches sich bei der Zersetzung selbst bildet, hinreichend zu sein, um die Auflösung sämmtlicher festen Bestandtheile des Körpers mit Ausnahme der Knochen zu bewerkstelligen. Indessen ist, wie aus der Aetiologie ersichtlich, in den meisten Fällen von Gangraena ungewöhnliche Blutfülle des betroffenen Theiles eine stehende Erscheinung. Das Blut ist das bei weitem wasserreichste Gewebe des Körpers. Der brandige Theil wird daher auf Kosten des gesunden noch wasserreicher sein, als er schon normal ist, und daher noch mehr im Stande, sich in seinem eigenen Wasser aufzulösen. Wir erkennen dieses allgemeinste Merkmal des feuchten Brandes zunächst daran, dass der abgestorbene Theil seine normale Prallheit, seinen Turgor vitalis verliert und bei noch so grosser Wasserfülle welk, weich, teigig wird.

Für die sonstigen makroskopischen Erscheinungen ist namentlich der Blutreichthum massgebend. Der Blutfarbstoff nämlich tritt kurze Zeit nach dem Eintritt des Todes aus dem Blutkörperchen aus und färbt das Serum, weiterhin aber alle Gewebe, welche entweder gar keine oder doch nur eine sehr schwache natürliche Färbung besitzen. Es imbibiren sich damit die Gefässhäute und das lockere

Zellgewebe um die Gefässe, so dass der Verlauf der Venen an blaurothen Streifen und Flecken erkannt wird, welche, wenn es sich um die Gangrän äusserer Theile handelt, der Haut ein blau marmorirtes Ansehen geben. Endlich werden alle Theile gleichmässig mit Blut getränkt, selbst das Fett des Panniculus adiposus macht keine Ausnahme. An äusseren Theilen dringt das rothgefärbte Serum bis zur Oberfläche der Cutis. Der inzwischen eingetretene Zerfall des Rete Malpighi begünstigt eine Lockerung der imperspirablen Epidermis, so dass die Ansammlung des Serum bisweilen zur Bildung sogenannter Brandblasen, gewöhnlich aber zur sofortigen Ablösung der Oberhaut in grossen Fetzen führt. Ist dieser letztere Fall eingetreten, so erfolgt, wenn nicht andere Schutzmittel die Abdunstung des Wassers hindern, eine schnelle Eintrocknung der oberflächlichen, an der Luft liegenden Partien. Mit Blutfarbstoff imprägnirt, wie sie sind, nehmen sie bei dieser Eintrocknung ein sehr dunkles, fast schwarzes Colorit an (Trockener Brand, Mumification). Soweit die Vertrocknung reicht, wird der Zersetzungsprocess vorläufig sistirt. Die Austrocknung ist ein Mittel, lebende Theile zu tödten, wie dies bei jeder Krustenbildung zu sehen ist, aber sie ist auch ein Mittel, todte Theile vor fernerem Zerfall zu bewahren. Alles also, was wir über nekrotische Veränderungen der Gewebe zu berichten hatten (pag. 43), tritt nur bei Anwesenheit einer zur Auflösung hinreichenden Quantität Wassers auf, es bezieht sich einmal auf die Nekrose innerer, sodann auf diejenige äusserer, aber der Austrocknung nicht ausgesetzter Theile. Doch hier tritt ein neuer bemerkenswerther Umstand ein.

Die Nekrose äusserer, dem Contact mit der atmosphärischen Luft ausgesetzter Theile, artet regelmässig in jenen allbekannten, relativ schnellen und dabei heftig stinkenden Zerfall aus, welchen wir Fäulniss nennen. Diese stinkende Fäulniss nun kommt nur zu Stande unter der unmittelbaren Mitwirkung jener niederen Organismen, welche wir als Fäulnissbacterien oder Fäulnissmikrokokken bezeichnen. Dieselben finden sich in allem terrestrischen Wasser und in getrocknetem oder halbtrocknem Zustande wahrscheinlich in allem Staub, an allen Oberflächen lebloser und lebendiger Gegenstände, auch auf unserem Körper, im Darmcanal, nur nicht oder wenigstens nur ganz vorübergehend und in geringer Zahl im eigentlichen Parenchym eines lebendigen und gesunden Organismus, in dessen Blut und Säften. Die Bacterien siedeln sich an der Grenze des faulenden Körpers und der Luft an und bilden durch eine fortwährend wiederholte Einschnürung ihres sich verlängernden Leibes lange gegliederte Fäden, welche nachträglich in ihre Glieder zerfallen (Fig. 43). Diese Glieder sind stäbchenförmig und durch eine eigenthümliche — an das Treiben von Thieren erinnernde — Beweglichkeit ausgezeichnet. Durch stärkeres Wachsthum der Glieder nach dem Zerfall entstehen hie und da grössere Formen der Bacterien, welche eine trägere, mehr schlangenartige Bewegung haben, im Uebrigen aber mit den gewöhnlichen kleinen Formen gleichwerthig sind (Fig. 43). Wo nicht ein Ueberfluss von Wasser vorhanden ist, bemerkt man eine Neigung der Bacterien, sich zu rundlichen Haufen zusammenfinden und darinnen ruhig zu verharren: diese Haufen sind von *F. Cohn* als Zooglea bezeichnet und für Brutstätten der Bacterien erklärt worden (Fig. 1. *c*). Eine kleine Menge, wie es scheint, dicklicher Flüssigkeit, welche bei den Fäulnissbacterien wasserklar, bei andern verwandten Species gelblich, braun oder gar karminroth gefärbt ist, umschliesst und verbindet diese Zoogloeahaufen. Alle diese

Formen aber werden an der Oberfläche faulender organischer Körper gefunden und bilden dort bei ungehinderter Entwicklung einen grauweissen, schmierigen

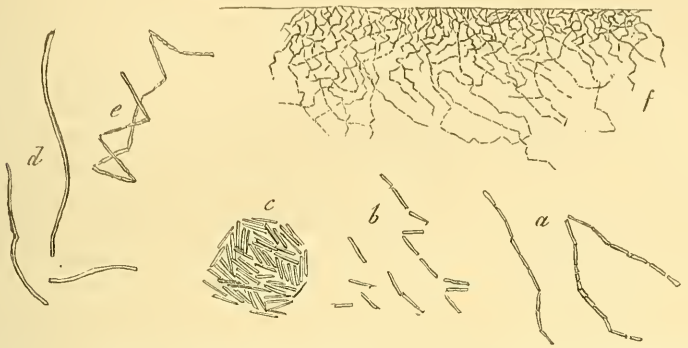

Fig. 43. *a*. Entwickelungskette von Bacterium. *b*. Eine ebensolche nach dem Zerfall in ihre Glieder. *c*. Ein Haufe ruhender Vibrionen (Zoogloea). *d*. Sehr grosse Vibrioneu. *e*. Deren Bildung (500fache Vergrösserung). *f*. Structur eines Fäulnisshäutchens am Rande eines Wassertropfens (500fache Vergr.).

Beleg, welcher mehrere Linien tief eindringt, oder aber, wo es sich um Flüssigkeiten handelt, opalisirende Häutchen und milchige Trübungen, wenn dieselben mehr klar und durchsichtig waren. Sie verbrauchen viel Sauerstoff und entnehmen denselben zum grossen Theil den Stoffcombinationen der organischen Materie, welche sie eben dadurch zerstören (*Pasteur*). Dass sie nur Fäulnissproducte seien, ist ebenso unstatthaft anzunehmen, als dass sie nur zufällige Gäste auf dem faulenden Körper seien. Ein Körper kann wohl auf andere Weise und ohne Bacterien zerfallen und sich auflösen, aber mit Gestank »faulen« kann er nur mit ihrer Hilfe.

Anmerkung. Diesen von *Pasteur* vertheidigten Satz war ich in der Lage durch eine Reihe von Beobachtungen und Experimenten zu bestätigen, welche keinen Einwand zulassen dürften. (Siehe *Virchow's* Archiv, Bd. LIV.)

Die mikroskopischen Erscheinungen, welche den brandigen Zerfall der Gewebe begleiten, wurden an einer anderen Stelle (Cellularpathologie: Nekrose) bereits beschrieben.

Werfen wir jetzt einen Blick auf die Flüssigkeit, welche nunmehr als der Sammelplatz aller, als der aufgelöste Organismus zu betrachten ist, freilich nicht in dem Sinne, in welchem *Moleschott* dem Blute diese Bezeichnung beigelegt hat. Die Beschaffenheit der Brandjauche richtet sich selbstverständlich nach der Localität des Processes: die Gangrän der Lunge muss nothwendig eine etwas andere Jauche liefern, als die Gangrän äusserer Theile. Im Allgemeinen lässt sich von der Sanies gangraenosa nur sagen, dass sie einen üblen Geruch und eine hässliche graugelbe Farbe hat, welche letztere bei Zusatz von Acid. nitricum einen zuerst von *Virchow* beobachteten rosigen Ton erhält. Schon die Reaction ist wenigstens nicht immer alkalisch. Diese wie alle übrigen Verschiedenheiten der Brandjauchen rühren von der verschiedenen chemischen Zusammensetzung her, welcher wir deshalb in erster Linie unsere Aufmerksamkeit zuzuwenden haben.

Während sich, wie wir sahen, der Verfaulungsprocess in physikalischer Beziehung als eine Auflösung der Körperbestandtheile in Wasser darstellt, ist er in chemischer Hinsicht als eine anderweitige Verbindung der Elemente unter einander und mit dem Sauerstoff der Atmosphäre anzusehen. Jeder organbildende chemische Körper ist in einer chemischen Spannung begriffen, d. h. seine Atome haben eine Neigung, sich anders zu gruppiren, als sie zur Zeit gruppirt sind. Dass sie die angestrebten Verbindungen nicht realisiren, darin besteht und zeigt sich das Leben, darin, dass sie es thun, zeigt sich der Tod. Es kommt nun zu Zersetzungen und Verbindungen, welche für die verschiedenen chemischen Substanzen des Körpers, als Eiweiss, Fett etc., verschiedene sind, aber schliesslich alle mit der Bildung von Kohlensäure, Ammoniak und Wasser endigen. Da hierbei ein beträchtlicher Sauerstoffverbrauch stattfindet, so dürfte das Ganze als ein langsamer Verbrennungsprocess anzusehen sein, indessen sind die gewiss sehr mannigfaltigen Uebergangskörper noch keineswegs alle bekannt. Einige davon sind flüchtig und verursachen bei grösserer Entwicklung den sogenannten emphysematischen oder Rauschbrand; zugleich sind sie es, welche zu jener bekannten Beleidigung unseres Geruchsinnes Veranlassung geben (Schwefelwasserstoff, Ammoniak, Schwefelammonium, Baldriansäure und Buttersäure); andere sind ohne Verflüchtigung in Wasser löslich, noch andere endlich scheiden sich bei ihrer Bildung in fester Form aus, so dass also hier nach dem gänzlichen Verschwinden der histologischen Formen von Neuem eine Anzahl mikroskopischer Objecte entsteht, von denen folgende die interessantesten sind.

a. Leucin — bei brandigen Processen in Lunge, Leber, Milz und Pancreas — scheidet sich in Form einer weisslich opalisirenden Substanz aus, welche theils homogene Tropfen oder Kugeln, theils concentrisch geschichtete Körper, theils endlich Drusen feiner Krystallnadeln bildet[1]) (Fig. 44. *a*). *b.* Tyrosin — gewöhnlich neben Leucin zu finden — bildet seidenglänzende, weisse Nadeln, welche entweder isolirt bleiben und dann eine namhafte Länge und Dicke erreichen können, oder zu zierlichen Garben und Sternen sich vereinigen (Fig. 44. *b*). *c.* Margarin — eine Mischung und krystallinische Ausscheidung der festen Fette Stearin und Palmitin — kommt ausserordentlich häufig in brandigen Geweben vor. Wir treffen einzelne feine Nadeln oder Gruppen von solchen, welche dann um einen gemeinschaftlichen Mittelpunkt radiär gestellt sind (Fig. 44. *c*). *d.* Phosphorsaure

1) *Virchow* sagt in Betreff des inneren Zusammenhanges dieser verschiedenen Formen (Archiv VIII, 337): »Lässt man Leucin aus einem Lösungsmittel krystallisiren, so sieht man stets zuerst ganz feine Körner von rundlicher Gestalt in kleinsten Tröpfchen einer zähflüssigen Masse auftreten, welche sich von Fetttröpfchen durch geringern Glanz und blassere Rinde unterscheiden. Diese verbinden sich oft zu zweien oder vielen und bilden dann grosse drusige oder von einem Punkt aus in langen, radiären Reihen anschiessende Figuren. Bei sehr langsamer Krystallisation bleiben sie mehr isolirt, wachsen jedes für sich, und indem sie dabei oft concentrische Schichtungen erkennen lassen, treten sie immer deutlicher als Kugeln von leicht gelblicher Färbung hervor. Sehr häufig erkennt man darin gar Nichts von einer feineren Zusammensetzung aus Nadeln, andermal dagegen bilden sich Massen, welche aus dicht geordneten Nadeln bestehen, die über den Rand deutlich als isolirte Spitzen hervorstehen.« — Auch die grösseren Kugeln können zusammenwachsen. Dabei platten sie sich an einander ab, so dass wir nicht selten einseitig abgeflachten Kugeln begegnen, welche durch die Präparation isolirt sind (Fig. 44. *a*).

Ammoniak-Magnesia ($PO_5 \left\{ \begin{matrix} 2\,MgO \\ NH_3O \end{matrix} \right\} + 12$ aq.) findet sich nur in alkalischer oder neutraler Jauche. Die am häufigsten vorkommenden Krystallformen sind Combinationen des rhombischen, verticalen Prismas, die mit Sargdeckeln grosse Aehnlichkeit haben (Fig. 44. *d*). *e*. Pigmentkörper — mit Ausnahme des Schwefeleisens sämmtlich unter Mitwirkung des Blutfarbstoffs entstanden — treffen wir unter den aufgeschwemmten Theilen aller solcher Brandjauchen, die von bluthaltigen Theilen herrühren, und in Geweben dieser Theile selbst. Die Mannigfaltigkeit ihrer Formen ist gross. Am häufigsten dürfte ein gewisses rostfarbenes Pigment vorkommen, gelb bis dunkelbraunroth gefärbte Körnchen und Körnchenhaufen, welche dem Hämatin in chemischer Beziehung noch ziemlich nahe stehen und mit dem Hämatoidin auch bei nicht brandigen, sogenannten Pigmentmetamorphosen der Gewebe gefunden werden. Als charakteristisch für die Nekrose gelten nur die sogenannten Brandkörperchen, sehr kleine, nur mit starken Vergrösserungen wahrzunehmende, schwarze Partikelchen von ganz unregelmässiger Begrenzung, welche in den meisten Reagentien unverändert bleiben. Dass diese Brandkörperchen als etwas der fauligen Zersetzung ausschliesslich Zukommendes betrachtet werden dürften, ist durchaus nicht erwiesen, vielmehr spricht mancherlei dafür, dass sie mit dem später zu betrachtenden Melanin identisch sind (Fig. 44. *e*). Zu alledem kommen dann noch die oben bereits ausführlich besprochenen niederen Organismen, von denen ich hier die häufigste und wichtigste Form (Bacterien) nochmals abbilde (Fig. 44. *f*).

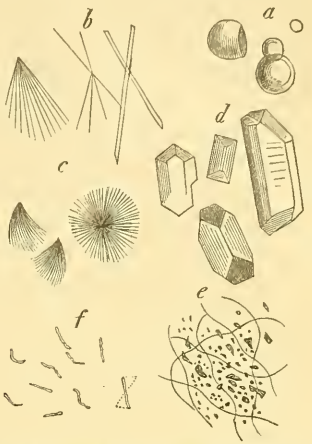

Fig. 44. Producte des brandigen Zerfalls. *a*. Leucin. *b*. Tyrosin. *c*. Fettkrystalle. *d*. Phosphorsaure Ammoniak-Magnesia. *e*. Brandkörperchen (Schwarzes Pigment), *f*. Vibrionen. 1/30.

f. Hydrops (Wassersucht).

Füllt man eine grössere Spritze mit Wasser und stösst die spitze Canüle neben dem Fussgelenk in das Unterhautbindegewebe, so kann man durch mässigen aber continuirlichen Druck auf den Stempel eine Anschwellung des Unterschenkels und Fusses hervorbringen, welche allmählich alle natürlichen Vorsprünge und Vertiefungen ausgleicht, darauf zu einer immer prallern Spannung der Haut übergeht und zuletzt zu einem Auseinanderweichen der Cutisfasern in den Spaltungslinien der Cutis führt. Man kann die Infiltration bis zum Hervorsickern des Wassers an der Oberfläche treiben. Drückt man mit dem Finger fest genug auf, so bildet sich eine Vertiefung, welche minutenlang wie in einem zähen Teige stehen bleibt. Was man aber auf diese Weise hervorgebracht hat, gleicht — bis auf die chemische Beschaffenheit des Infiltrates — einem pathologischen Vorkommniss, welches als Hautwassersucht oder Anasarca bezeichnet wird. Alles lockere Bindegewebe lässt sich in ähnlicher Weise durch Wasser blähen, am stärksten jenes

fettarme aber an lymphatischen Räumen überreiche Bindegewebe, welches unter der faltenreichen Haut des Scrotums und des Penis, ferner zwischen Conjunctiva und Lidhaut, endlich in jenen Schleimhautduplicaturen gefunden wird, welche die Ränder des Kehldeckels in sich aufnehmen und beim Auf- und Zuschlagen desselben eine starke Verschiebung beider Blätter erfahren. Kommen diese letzteren Schwellungen bei Krankheiten vor, so wendet man auf sie die allgemeinere Bezeichnung Oedema an (von οἰδάω, schwellen); man sagt: Oedema scroti, palpebrarum, glottidis, während die Bezeichnung Anasarca für die Wassersucht der Extremitäten reservirt bleibt. Bei analogen Flüssigkeits-Ansammlungen in den serösen Höhlen wendet man gern bestimmte Composita von ὕδωρ, das Wasser, an als Hydrothorax, Hydropericardium, Hydrocephalus, Hydrocele etc. Für alle hier aufgeführten Wasserergiessungen zusammengenommen ist die Bezeichnung Hydrops üblich, welche durch unser: Wassersucht nicht völlig gedeckt wird.

Nach der Entstehung unterscheiden wir 1) den richtigen Stauungs-hydrops. Bei diesem handelt es sich um eine rein mechanische Filtration von Blutwasser aus den Capillargefässen eines venös- oder hypostatisch hyperämischen Theiles. Dass die venöse Hyperämie ausser zur Diapedesis sanguinis auch zum Oedem führen kann, wurde seiner Zeit schon berichtet. Die grossartigeren Beispiele von Stauungshydrops sind aber bei Herzleidenden gegen das Lebensende zu beobachten. Hier findet sich Wasser in allen serösen Höhlen neben ausgebreitetem Anasarca besonders der unteren Extremitäten, Oedema scroti, penis etc.

2) Den dyscrasischen Hydrops. Beim dyscrasischen Hydrops ist das primum movens eine abnorm wässrige Beschaffenheit des Blutes, die Hydrämie, hervorgebracht durch eine unbeglichene Ausscheidung fester Bestandtheile aus dem Blute, sowie durch Wasserretention infolge von Nierenstörungen. Das Blutwasser filtrirt bei diesen Leuten leichter als sonst durch die Wandungen der Capillargefässe hindurch. Doch spielt auch beim dyscrasischen Hydrops die Schwere des Blutes nicht selten eine Rolle. Der kleine Anstoss nämlich, dessen es wohl in jedem Falle noch zum Eintritt des Hydrops bedarf, kann ebensowohl durch die Schwere des Blutes in einem herabhängenden Theil gegeben sein, wie durch eine leichte Reizungshyperämie, eine Erkältung oder Erhitzung oder stärkere functionelle Inanspruchnahme.

3) Am wenigsten nachweisbar ist die Wirkung einer Circulationsstörung beim congestiven Hydrops. Die Congestion an sich ist ja keine Störung, sondern eine Förderung der Circulation. Sie kann ebensowohl durch eine Reizung der gefässerweiternden wie durch eine Paralyse der gefässverengenden Nerven zu Stande kommen. Im letztern Falle erhalten wir den congestiven Hydrops, im erstern dürften wir berechtigt sein, überhaupt nicht mehr von Hydrops, sondern von entzündlicher Transsudation zu reden. Nach Versuchen von *Ranvier* entstand bei einer durch Venenunterbindung gegebenen Prädisposition zur Hydropsie der Hydrops einer unteren Extremität beim Hunde erst dann, wenn er den N. ischiadicus durchschnitten hatte. Dies dürfte genügen, um den Hydrops neuroparalyticus kategorisch zu etabliren. Bei allen übrigen Formen von congestivem Oedem kann man eine locale Anregung nachweisen, die den Werth eines schwachen Entzündungsreizes hat. Ich will nur an die Hautödeme um Insectenstiche, die Schwel-

lung der Wange bei Zahnleiden, das Oedema glottidis bei kleinen Kehlkopfgeschwüren erinnern.

Was die chemische Beschaffenheit des hydropischen Transsudates betrifft, so sind die Unterschiede, welche sich bei zahlreichen Analysen ergeben haben, nur quantitativ gegenüber dem Blutplasma. Ueberall findet man Bluteiweiss und die bekannten Blutsalze in einer grossen Menge Wassers gelöst. Während aber das Blutserum 76 pro mille Eiweiss enthält, finden wir in den hydropischen Ergiessungen der Pleura durchschnittlich 22,5, des Pericardii 18,3, des Peritonei 11,1, des Unterhautgewebes 5,79, der Gehirn- und Rückenmarkhöhle 1,44. Ein Theil des Eiweisses pflegt hier wie im Blutserum als Globulin vorhanden zu sein. Man kann das Globulin durch schwefelsaure Magnesia, oder auch durch andere Mittelsalze zur Ausscheidung bringen; vollständig gefällt wird es nach *Alex. Schmidt* durch einen Kohlensäurestrom, welchen man hindurchleitet. *Schmidt* sieht das Serumglobulin als ein Zersetzungsproduct farbloser Blutkörperchen an. Wenn wir daher in einem Transsudate gelegentlich sogar mehr Globulin antreffen, als im Blutserum, so würde sich dies aus einem reicheren Gehalt an farblosen Blutkörperchen wohl erklären lassen. Auch Fibrin kommt nicht so selten in hydropischen Transsudaten vor, als man in früheren Zeiten annahm. Glaubte man doch gerade im Fibringehalte ein durchgreifendes Unterscheidungsmerkmal zwischen mechanischem und entzündlichem Hydrops zu besitzen. Ein richtiges sero-fibrinöses Exsudat ist freilich leicht von einem hydropischen Transsudat zu unterscheiden, weil man in ersterem die grossen gelblichweissen Fibrinmassen mit den Händen greifen und herausfischen kann, während man in letzterem nur bei sorgfältiger, namentlich auch mikroskopischer Untersuchung kleine Fibringerinnsel nachweisen kann.

Die pathologische Histologie geht beim Hydrops fast leer aus. Erwähnenswerth ist nur die fettige Degeneration und Ablösung der *Ranvier*'schen Häutchenzellen, welche bei allen älteren Hydropsien constatirt werden kann.

2. Entzündung.

Wir sprechen hergebrachtermassen von Entzündung (Inflammatio, Phlogosis), wenn sich infolge einer stattgehabten örtlichen Reizung Röthung (Rubor), Schwellung (Tumor), Schmerz (Dolor) und Hitze (Calor) eingestellt haben. Diese Zusammenstellung einiger besonders wichtigen Entzündungs-Symptome ist freilich keine Bestimmung des Begriffs Entzündung. Sie kann uns aber zum Ausgangspunkt von Betrachtungen dienen, die vielleicht mit der Ermittlung einer brauchbaren Definition endigen werden.

Dass eine Ueberfüllung der Blutgefässe, eine unzweifelhafte Hyperämie den Mittelpunkt der gesammten Symptomengruppe bildet, leuchtet ohne Weiteres ein. Von ihr hängen Röthung und Temperatursteigerung direct ab. Sie ist aber auch die Mutter der entzündlichen Ausschwitzung, welche als die nächste Veranlassung der Entzündungsgeschwulst und des Schmerzes erscheint. Somit concentrirt sich unser ganzes Interesse zunächst um die Frage: wie entsteht die entzündliche Hyperämie? was für eine Art von Hyperämie liegt hier vor?

Die Antwort lautet: Es liegt hier weder eine einfache Wallungsblutfülle, noch viel weniger eine einfache Stauungsblutfülle vor, sondern eine Gefässerweiterung eigener Art. Dieselbe ist dadurch hervorgebracht, dass der Entzündungsreiz mit dem Parenchym des Theiles die dazu gehörigen mit ihm continuirlich verbundenen Wandungen der Gefässe getroffen und dergestalt in ihrer chemisch-physikalischen Beschaffenheit geändert hat, dass dadurch eine vermehrte Adhäsion der Bluttheilchen an die Gefässwandungen, und eine Verminderung ihrer Geschwindigkeit hervorgebracht worden ist. Hieraus entspringen: Zunahme des Seitendrucks, Erweiterung der Gefässe und Filtration von Blutbestandtheilen nach aussen, Exsudation.

Wollen wir dieser Hyperämie einen Namen geben, so werden wir nicht umhin können, sie als eine parenchymatöse Hyperämie zu bezeichnen und den Entzündungsprocess als eine Kette von Veränderungen zu definiren, welche von einer parenchymatösen Hyperämie eingeleitet und getragen werden.

Ein erster Blick auf den Gesammtverlauf dieser Veränderungen fixirt vor Allem die Thatsache, dass die Entzündung in der Regel eine vorübergehende Störung ist, welche ohne bleibende Residuen heilt oder wenigstens heilen kann. Das am meisten bleibende Product ist das entzündliche Exsudat. Je nach der Qualität desselben, ob es bloss aus Serum oder aus Serum und Fibrin oder gar aus farblosen Blutkörperchen besteht, ist sein endliches Schicksal entschieden. Unsere ärztliche Aufgabe besteht in der Regel darin, es auf die eine oder die andere Weise wieder hinwegzuschaffen, und dabei werden wir von den prästabilirten Einrichtungen des Körpers wesentlich unterstützt. Bekanntlich wird nach diesen Einrichtungen jedem Theile, der sich in einem materiellen Nothstande befindet, durch eine arterielle Hyperämie vom Gesammtorganismus geholfen.

Gewisse Reflexbogen, welche von den sensibeln Nerven zu den Gefässnerven führen, scheinen diese Hyperämie zu vermitteln. Auch der Entzündungsheerd repräsentirt einen örtlichen Nothstand und wird demgemäss der Sitz einer arteriellen Hyperämie, welche selbstverständlich ihre Erscheinungen denjenigen der Entzündungshyperämie beigesellt. Die Blutüberfüllung nimmt vielleicht noch mehr zu, sie nimmt aber zugleich einen andern Charakter an. An Stelle der bis dahin dominirenden Verlangsamung des Stroms tritt jene mächtige Beschleunigung, welche für die Wallungsblutfülle charakteristisch ist. Dies geschieht in gleichem Masse, wie der Entzündungsreiz aufhört wirksam zu sein; weiter unten aber werden wir sehen, dass diese Beschleunigung des Blutstroms für die Aufhebung der Exsudation und die Wiederentfernung der Exsudate von ebensolcher Wichtigkeit ist, wie es die eigentliche Entzündungshyperämie für die Entstehung des Exsudates war.

Das Interesse der pathologischen Anatomie wendet sich selbstverständlich 1) den primären Veränderungen der gereizten Gewebe und Gefässe, und 2) den festen Bestandtheilen zu, welche in den Exsudaten erscheinen.

a. Die entzündliche Reizung.

Was wir über die Läsionen der Gewebe durch den Entzündungsreiz wissen, fällt zum Theil zusammen mit jenen gewaltsamen Alterationen des Zellprotoplasmas,

die wir unter den Rubriken körnige Trübung, Coagulationsnekrose, traumatische Nekrose (pg. 29 ff.) beschrieben haben.

Untergeordnete Grade der Reizung markiren sich an den sternförmigen Bindegewebskörperchen durch eine Einziehung der Ausläufer, ausserdem durch Kerntheilung und Erzeugung grösserer vielkerniger Protoplasmaklumpen. Diese letzteren Veränderungen stellen die geringsten Grade örtlicher Reaction dar und erscheinen gemeiniglich im Umkreise der höherer Grade; führen nun die letztern zum Absterben der Zellen und zum Ausscheiden der »abgestorbenen« aus dem Ernährungsverbande des Organismus, so enthalten die erstern die Mittel zum Wiederersatz, zur Regeneration des Verlustes, indem sich aus den mehrkernigen Zellen direct durch Sprossung neue Bindegewebskörperchen bilden.

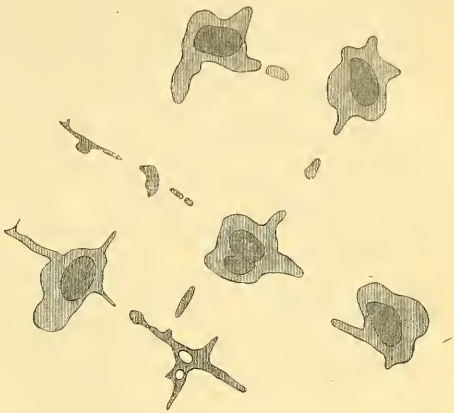

Fig. 45. Reizzustand der Corneazellen in der unmittelbaren Nähe eines Silbernitratschorfes. Zurückziehung der Ausläufer unter theilweiser Aufgabe einzelner Stücke derselben. Bildung rundlicher kernhaltiger Protoplasmaballen.

Diese einfachste Art entzündlicher Degeneration und Regeneration lässt sich besonders schön an gefässlosen Bindesubstanzen (Cornea) verfolgen, an denen die Concurrenz dessen, was die Gefässe liefern, ausgeschlossen werden kann. (Fig. 45 u. 46).

Ueber die Anatomie der entzündlichen Gefässwand-alteration ist zur Zeit noch nichts Sicheres bekannt. Ein leichter Grad von Erstarrung, irgend eine Veränderung an den Kittleisten der Gefässzellen dürfen allerdings als sehr wahrscheinlich angenommen werden, aber zu einer näheren Definition berechtigt uns der Thatsachenschatz der pathologischen Histologie noch keineswegs.

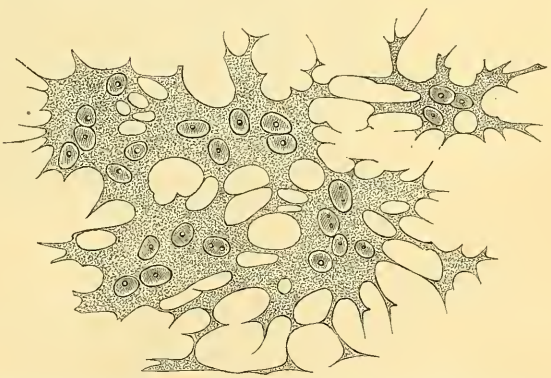

Fig. 46. Reichlich wuchernde sternförmige Cornealzellen aus der Nähe eines escharotischen oberflächlichen Defectes. Kern- und Protoplasmavermehrung. Vielfache Anastomose und Entsendung neuer Ausläufer.

b. Der Vorgang der Exsudation.

Um so erfreulicher ist es, dass wir über den Vorgang der Exsudation durch die schönen Untersuchungen *Cohnheim's* auf's Beste unterrichtet sind. *Cohn-*

heim spannte das Mesenterium eines curarisirten Frosches über einen Korkring, der auf einer Glastafel befestigt war und konnte nun am lebenden Thier die Vorgänge beobachten, welche durch die Zerrung und die Berührung mit der Luft, als Entzündungsreizen, von der völlig durchsichtigen und mit Gefässen hinreichend ausgestatteten Membran vor sich gehen. Von den serösen und fibrinösen Ausschwitzungen vorerst zu schweigen, kann man an diesem Präparate das ganze Procedere der zelligen Exsudation, welche von allen die weitaus wichtigste ist, genau verfolgen und sich davon überzeugen, dass dieselbe im Wesentlichen auf einer Auswanderung farbloser Blutkörperchen beruht.

Zehn bis fünfzehn Minuten nach der oben erwähnten Operation beginnt eine Erweiterung der Arterien und Venen, welche nach ein bis zwei Stunden ein gewisses Maximum erreicht, auf dem sie sich während des ganzen weiteren Processes erhält. Der Erweiterung folgt nach abermals zwei Stunden etwa eine merkliche Herabsetzung der Stromgeschwindigkeit. Man kann namentlich an den Venen die einzelnen Blutkörperchen erkennen und hier, an den Venen, ist es auch, wo sich nunmehr unter den Augen des Beobachters ein überaus charakteristisches Verhältniss ausbildet. Die peripherische Zone des Blutstromes, die ursprüngliche Plasmaschicht füllt sich mit zahllosen farblosen Blutkörperchen, welche an der Wand haften bleiben und schliesslich ein einfaches aber ununterbrochenes Tape-

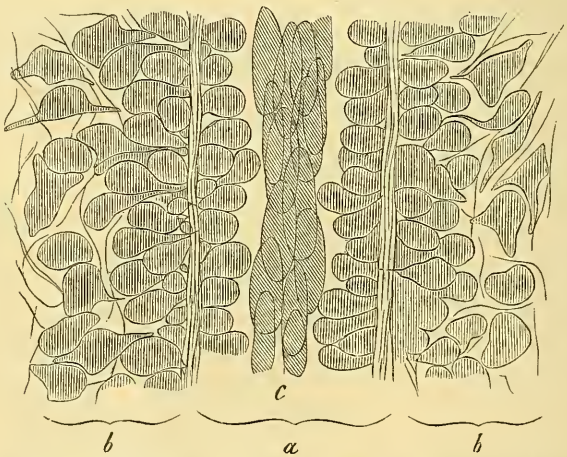

Fig. 47. Der *Cohnheim*'sche Versuch. *a*. Vene. *bb*. Anstossendes Bindegewebe, mit ausgewanderten farblosen Blutkörperchen durchsetzt. *c*. Säule rother Blutkörperchen. $^1/_{500}$.

tum kugliger Zellen auf der ganzen innern Oberfläche des Gefässes bilden. Hierauf beginnt die Auswanderung. An dem äusseren Contour der Venenwand entstehen einzelne kleine, farblose, knopfförmige Erhebungen, gleich als triebe die Gefässwand selbst buckelartige Auswüchse. Die Auswüchse werden langsam und ganz allmählich grösser; nach einiger Zeit scheint aussen auf dem Gefäss eine Halbkugel zu liegen von der Grösse etwa eines halben weissen Blutkörperchens, weiterhin verwandelt sich die Halbkugel in ein birnförmiges Gebilde, das mit dem angeschwollenen Ende von dem Gefässe abgekehrt ist und mit dem zugespitzten in der Wand des letzteren wurzelt. Jetzt beginnen an dem Umfang des birnför-

migen Körperchens feine Fortsätze und Zacken auszustrahlen, und während bisher der ganze Contour ein mehr abgerundeter war, nimmt derselbe jetzt sehr mannigfaltige Gestalten an. Vor Allem aber entfernt sich die Hauptmasse des Körperchens immer mehr von der Gefässwand, und wir haben jetzt ein farbloses, etwas glänzendes, contractiles Klümpchen, eine wandernde Bindegewebszelle vor uns, welche nichts anderes ist, als ein ausgewandertes farbloses Blutkörperchen. Mehr als zwei Stunden kann es dauern, ehe eine einzelne Zelle die geschilderte Wanderung vollendet hat, und da sich gleichzeitig an zahllosen Punkten der Nachbarschaft das Gleiche vollzieht, so ist es nicht eben leicht, sie während aller Phasen des Processes im Auge zu behalten.

Die lebhafte amöboide Bewegung, das rastlose Weiterkriechen der ausgewanderten farblosen Blutkörperchen steht in einem schroffen Gegensatz zu der passiven Rolle, welche sie im circulirenden Blute spielen. Ihre Neigung, aneinander und an allen festen Theilen zu haften, dasjenige, was man früher ihre Klebrigkeit nannte, und was man jetzt als einen Ausfluss ihrer amöboiden Beweglichkeit erkannt hat, wird offenbar durch die Gewalt überboten, mit welcher die Blutmasse im Herzen gemischt und im nächsten Augenblick in tausend und aber tausend Strömungen zerschellt wird. Auf diesen mechanischen Reiz ziehen sich die Leukocyten in eine Kugel zusammen und verharren so lange in dieser Gestalt, bis ein langsameres Fliessen oder ein partieller Stillstand des Blutes es gestattet, die in ihnen schlummernde Spannkraft in eigene Action umzusetzen. Als ein weiterer Ausfluss dieser eigenen Action muss auch die nach der Auswanderung folgende Theilung der Zellen angesehen werden. Während der Theilung werden die amöboiden Bewegungen eingestellt, man bemerkt einen hellen Streif, welcher quer über die Zelle verläuft und eine ringförmige Einfurchung der Oberfläche zum optischen Ausdruck bringt, welche übrigens mehrmals entstehen und sich wieder ausgleichen kann, bis die Scheidung plötzlich einmal durchgeführt wird und die getrennten Hälften sich als zwei selbständige Zellen in entgegengesetzter Richtung von einander entfernen.

c. Das Exsudat.

Alle Exsudate sind aus verschiedenen Blutbestandtheilen, Salz, Wasser, Eiweiss, fibrinogener Substanz und Blutkörperchen gemischt, je nachdem aber ein Exsudat vorwiegend den einen oder den andern der genannten enthält, unterscheiden wir seröse, fibrinöse, zellige, allenfalls auch hämorrhagische Exsudate.

Das seröse Exsudat steht in seiner Zusammensetzung der normalen Ernährungsflüssigkeit sehr nahe. Nur dass diese letztere bei ungestörter Ernährung schnell an dem zu ernährenden Parenchym vorübergeführt wird, während das seröse Exsudat sich anstaut, weil die normalen Abflusswege nicht im Stande sind, das schnell und im Uebermass Ergossene in entsprechender Geschwindigkeit fortzuführen. Die Möglichkeit einer derartigen Fortführung auf den Wegen der normalen Ernährung bleibt indessen stets gewahrt. Sie tritt meist unverzüglich ein, sobald die Wirkung des Entzündungsreizes nachlässt, weshalb das seröse Exsudat im Ganzen einen flüchtigen, vorübergehenden Charakter hat.

Die seröse Exsudation ist nur in seltenen Fällen die Akme eines Entzündungsprocesses. Gewöhnlich stellt sie das Vorstadium einer intensiveren Entzündung oder eine Zone mässiger Entzündung rings um einen kleineren Heerd dar, in welchem die höheren Grade der Exsudation, namentlich Eiterung in Scene gehen. Wir pflegen sie in solchen Fällen als »entzündliches Oedem« zu bezeichnen und von dem »congestiven Hydrops« (s. pg. 84) kaum zu unterscheiden.

Endlich erscheint die seröse Exsudation als ein nicht unwichtiges Ingredienz bei den Entzündungen der äusseren Haut, der Schleimhäute, der serösen und anderen Häute. Da die Structur dieser Organe einer Ablagerung im Innern weniger günstige Chancen darbietet, so wendet sich der seröse Erguss gegen die benachbarte freie Fläche und erscheint hier als eiweissreiche Absonderung, welche nebenbei die Rolle eines Vehikels für die etwa in dem Parenchym der Haut vorhandenen Wanderzellen übernehmen kann.

Das fibrinöse Exsudat zeichnet sich durch seinen Gehalt an einem spontan gerinnenden Eiweisskörper aus, welcher eine so grosse Aehnlichkeit mit Blutfibrin hat, dass man im Allgemeinen an die Identität beider Körper glaubt und sich vorstellt, dass bei der fibrinösen Exsudation mit dem Blutserum auch die »fibrinogene« Substanz die Gefässe verlasse und danach fest werde.

Zu diesem »Festwerden« ist bekanntlich die Einwirkung einer zweiten, von Zellen bereiteten Substanz nöthig, welche bei der Blutgerinnung nach *Alex. Schmidt* von den farblosen Blutkörperchen geliefert wird. Für das fibrinöse Exsudat dürften die mitexsudirten farblosen Blutkörperchen die Lieferung dieses »Fibrinfermentes« übernehmen. Dafür spricht der histologische Befund jener so gefürchteten Croupmembranen an der Oberfläche des Larynx und der Trachea (Fig. 48). Hier bildet das Exsudatfibrin ein Netzwerk, in dessen Maschen runde

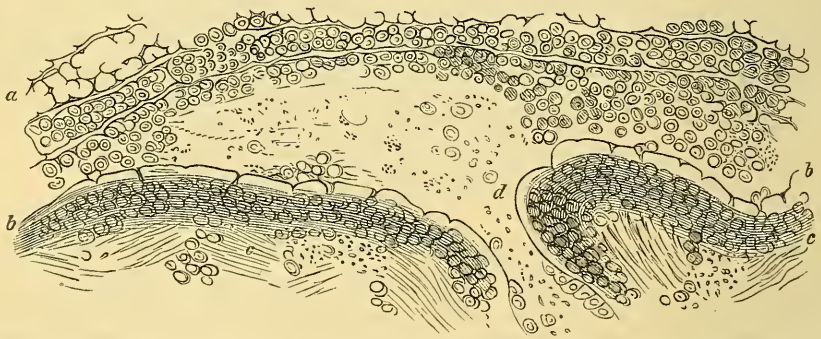

Fig. 48. Croup der Trachea. *a*. Die untersten Schichten einer Pseudomembran. *b*. Die Basement membrane. *c*. Das subepitheliale Keimgewebe. *d*. Ausführungsgang einer Schleimdrüse, aus welcher sich ein klarer Schleim entleert und die Pseudomembran abhebt. $^1/_{1000}$.

Zellen eingelagert gefunden werden, so dass es allerdings den Eindruck macht, als sei die Gerinnung um die Zelle als Mittelpunkt erfolgt.

Das Exsudat selbst erhält durch die Ausscheidung eines festen Eiweisskörpers eine gewisse anatomische Selbständigkeit. Das Fibrin erscheint dem unbewaffneten Auge, wo es in grösserer Menge unvermischt vorkommt, z. B. also bei der sero-fibrinösen Exsudation der Pleura, des Pericardiums etc. als eine gelblichweisse, weiche, schwammig-poröse Substanz, die man durch Auspressen der ent-

haltenen Flüssigkeit in einen wohl zwanzigmal kleineren, dafür aber derben, dichten, wenig elastischen Körper verwandeln kann. Er bildet Fetzen und Flocken, hier und da auch Fasern, welche sich in infiltrirten Maschenräumen des lockeren Bindegewebes oder zwischen den Blättern der serösen Säcke ausspannen.

Das Mikroskop zeigt uns bald feine drehrunde Fäden, welche zu den zartesten Maschenwerken vereinigt sind, bald derbere, abgeplattete Bälkchen, welche Netze bilden oder zu gefensterten Membranen zusammenfliessen. Diese Bilder sind es, welche die Bezeichnung Faserstoff veranlasst haben.

Der Faserstoff kommt aber auch in einer körnigen Gerinnungsform vor. Im Blute hat dies Vorkommen von jeher zu Missverständnissen [1]) Veranlassung gegeben, weil dort die Körnchen mehr isolirt gesehen werden, in fibrinösen Exsudaten bilden sie oft voluminöse Anhäufungen, deren äussere Begrenzung so mannigfaltig ist, dass sie jeder Beschreibung spottet.

Es liegt auf der Hand, dass die eventuelle Wiederentfernung des fibrinösen Exsudates umständlicher ist, als diejenige des serösen. Selbst wo es an freien Oberflächen erscheint, wie bei den croupösen Entzündungen der Schleimhäute und des Lungenparenchyms, haftet es zunächst fest an der Unterlage, und es braucht eine gewisse Zeit, bis die Ablösung eintritt. Handelt es sich aber um ein Depositum von Fibrin in den geschlossenen Höhlen des Körpers oder gar in den Maschen des areolären Bindegewebes, so ist eine vorgängige chemische Metamorphose, durch welche das Fibrin verflüssigt und resorptionsfähig wird, unerlässlich. In der Mehrzahl dieser Fälle verwandelt sich das Fibrin unter Ausscheidung von Fetttröpfchen in ein Natronalbuminat, welches löslich ist und selbst durch die Wandung der Blutgefässe im Wege der Osmose resorbirt werden kann.

Dass sich das Fibrin auch organisiren, d. h. in wirkliche Bindegewebsfasern umwandeln könne, ist durchaus unrichtig. Wo an Stelle eines fibrinösen Exsudates später Bindegewebe gefunden wird, ist dies Bindgewebe stets aus zelligen Bestandtheilen des Exsudates hervorgegangen (s. den folgenden Abschnitt).

Das zellige Exsudat besteht entweder ganz oder doch so überwiegend aus Zellen, dass dagegen etwaige seröse und fibrinöse Beimischungen nur eine untergeordnete Rolle spielen.

Dass diese Zellen ausgewanderte farblose Blutkörperchen, beziehentlich durch Theilung aus solchen entstanden sind, haben wir oben gesehen.

Die zellige Exsudation kommt in sehr verschiedenen Intensitätsgraden vor. Unentwegt fortgesetzt führen Auswanderung und Theilung zur Eiterung. Eiter (Pus) nennen wir eine Flüssigkeit, welche ihre gelblichweisse Farbe und ihre dickliche Consistenz der Suspension zahlloser Zellen in einem übrigens klaren eiweissreichen Menstruum verdankt. Die Zellen eines ganz frischen Eiters zeichnen sich durch gleichmässige Grösse, durch kugelige Form, scharfen Contour und weisslichen Glanz des Protoplasmas aus. Die Kerne sind ohne Weiteres nicht sichtbar, werden es aber sofort auf Zusatz von Essigsäure.

Gewöhnlich findet man mehr als einen Kern, oft deren drei, auch vier. Im letzteren Falle sind die Kerne klein, nicht immer regelmässig rund und haben einen eigenthümlichen, auf Homogenität hindeutenden Glanz (Fig. 49). Man hat gerade

1) *Zimmermann's* Elementarkörperchen, *Leidesdorf's* Syphiliskörperchen etc.

in diesen mehrkernigen Zellen etwas für den Eiter Specifisches gesucht und in diesem Sinne ihnen den Namen Eiterkörperchen gegeben. Indessen hierin täuschte man sich, wir finden nämlich diese Zellenform auch im Blute wieder, ein Theil der farblosen Blutkörperchen hat getheilte Kerne, und schon *Virchow* sprach die Ansicht aus, dass von diesen Zellen für die Blutbildung Nichts mehr zu erwarten wäre. Späterhin zeigte ich, dass bei Ueberladung des Blutes mit Kohlensäure alle einkernigen farblosen Blutkörperchen in mehrkernige über- und dann sämmtlich zu Grunde gehen. Die Multiplicität der Kerne hat hier nicht die Bedeutung einer Kerntheilung in dem Sinne, wie sie der Theilung der Zelle vorangeht, eher möchte ich darin einen Zerfall vor der Auflösung erblicken. Ueberdies ist es durchaus nicht richtig, dass der Eiter nur die eine Form von Zellen enthalte. Der rahmige Eiter (Pus bonum et laudabile), welcher von gut granulirenden Wundflächen abgesondert wird, enthält sogar vorwiegend einkernige Zellen, welche ich von den Wanderzellen des Bindegewebes nicht zu unterscheiden wüsste. Dagegen zeigt z. B. der cariöse Eiter, welcher von cariösen Knochen geliefert wird, in der Regel mehr Zellenderivate, Fetttröpfchen, Eiweissmolecüle etc. als Eiterkörperchen. In der That existirt wie bei den farblosen Blutkörperchen ein Uebergang von den einkernigen zu den mehrkernigen Elementen, und diese, keiner weiteren Entwickelung mehr fähig, gehen durch fettige und fettigkörnige Metamorphose zu Grunde. Je nachdem also der Eiter frisch oder alt ist, je nachdem er schnell oder langsam producirt wurde, schneller oder langsamer sich zersetzte, werden wir ein- oder mehrkernige Zellen oder auch Zellendetritus antreffen.

Fig. 49. Eiterzellen. *a.* von einer gut granulirenden Wunde. *b.* aus einem Zellgewebsabscess. *c.* dieselben mit diluirter Essigsäure behandelt. *d.* aus einer Knochenfistel (Nekrose). *e.* wandernde Eiterkörperchen.

Wenn man gesagt hat, dass sich der Eiter in verschiedener Weise entwickeln kann, wenn man der hier zu betrachtenden Eiterbildung im gefässhaltigen Bindegewebe die Eiterbildung auf Schleim- und serösen Häuten, die Eiterbildung aus geronnenem Blute etc. entgegensetzt, so kann diese Entgegensetzung gegenwärtig nur cum grano salis acceptirt werden. Die Hauptmasse des Eiters bildet sich überall durch Auswanderung farbloser Blutkörperchen aus den Gefässen: nur dass der Weg, welchen die Wanderzellen einschlagen, in dem einen Falle gegen eine freie Oberfläche, im anderen gegen einen im bindegewebigen Parenchym liegenden Punkt gerichtet ist. Im Uebrigen dürfen wir die Eiterung in der That als die directeste Fortsetzung der ersten Entzündungserscheinungen ansehen. Das Wesen derselben beruht auf dem Fortschritt ins Ungemessene, auf der Ueberschwänglichkeit der Bildung, wodurch in verhältnissmässig kurzer Zeit ganz colossale Mengen junger Zellen geliefert werden.

Der Anstoss zur Vereiterung des entzündlichen Infiltrats, oder, wie man sich in der Regel ausdrückt zum Uebergang der Entzündung in Eiterung wird heute mit einer wie Einstimmigkeit klingenden Acclamation der Anwesenheit eines oder mehrerer pathogener Schizomyceten zugeschrieben, die man deshalb als pyogene Pilze bezeichnet. Von diesen zeigt uns die Fig. 50 den Staphylococcus aureus, Fig. 51 den Streptococcus pyogenes in Reinculturen auf Fleischpeptongelatine.

Ich habe Genaueres über diese Pilze bei den eitrigen Entzündungen der Haut beigebracht. Hier sei nur so viel bemerkt, dass die wunderbaren Erfolge der *Lister*schen Antiseptik wesentlich in der Verhütung der Eiterung beruhen und sich am ungezwungensten mit der Unschädlichmachung eines pyogenen Pilzes erklären lassen würden.

Fig. 50. Staphylococcus aureus. $^1/_{600}$.

Fig. 51. Streptococcus pyogenes. $^1/_{600}$.

Wir kehren nun zu dem anatomischen Ablaufe der Eiterung zurück. Der Eiter erscheint 1) als diffuses Infiltrat, 2) als Secret einer Oberfläche, 3) als Abscess.

Das diffuse eitrige Infiltrat zeigt uns die farblosen Blutkörperchen und ihre Abkömmlinge gleichsam auf der ersten Station des von ihnen zurückzulegenden Weges, im Bindegewebe, welches die Gefässe umgiebt und in das Innere aller Organe des Körpers begleitet. Dieses Bindegewebe erscheint saftstrotzend, geschwollen und von einer gelblichweissen Farbe, welche die normale Färbung des entzündeten Organes in ihrem Sinne verändert oder ganz verdeckt. Die Eiterkörperchen liegen theils in den präformirten Hohlräumen des Bindegewebes, in jenen Spalten und Saftcanalnetzen, welche auch die stabilen Zellen des Bindegewebes beherbergen, theils sind sie in die Grundsubstanz, in die Fibrillen und Lamellen eingedrungen. *Billroth* hat über diesen Punkt einige Angaben gemacht, welche mir sehr beachtenswerth erscheinen. Es werden nämlich die Fasern nicht bloss auseinander gedrängt, sondern sie erfahren auch eine gewisse Einschmelzung und Erweichung, so dass z. B. an Stelle jenes derben Fasergeflechtes, woraus die Cutis auch in ihren zarten Partien (Präputium) besteht, ein zartes Netzwerk resultirt, welches vielmehr den Eindruck einer neugebildeten Intercellularsubstanz macht (Fig. 52) und gewiss öfters mit einer solchen verwechselt worden ist.

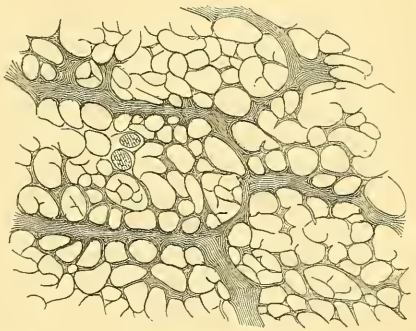

Fig. 52. Durch entzündliche Infiltration rareficirtes Cutisgewebe. Nach *Billroth*. $^1/_{300}$.

Ist das entzündete Organ ein häutiges, z. B. eine Schleimhaut, eine Serosa oder Synovialis, so gelangen die wandernden Eiterkörperchen, der Richtung des geringsten Widerstandes folgend, alsbald zur freien Oberfläche desselben, wo sie als eitriges Secret erscheinen. Einen reinen unvermischten Eiter stellt dieses Secret nur selten dar, so gelegentlich bei eitrigen Entzündungen der serösen Häute; an der Oberfläche der Synovialmembranen dagegen finden die austretenden Eiterkörperchen bereits eine grössere Quantität von Flüssigkeit, die Synovia, vor und der Gelenkeiter wird dadurch selbst synoviaartig; an den Schleimhäuten aber mischen sich die Eiterkörperchen der meist auch vermehrten schleimigen Absonderung bei und machen sie zu einer schleimig-eitrigen. Ueberall aber markiren

sich selbst geringe Eitermengen durch die deutlich oft in Streifen hervortretende gelblichweisse Färbung, welche sie der an sich farblosen Flüssigkeit ertheilen.

Besonders häufig ist die Abscedirung des Eiters. Die anfänglich mehr gleichmässig in dem entzündeten Parenchym vertheilten Zellen verlassen die Stätte ihrer Entwickelung und rücken von allen Seiten auf ein gewisses mittleres Terrain zusammen, in welchem später der Eiterheerd (Abscessus, Apostema) erscheint. Bei dieser Locomotion kommt einerseits die spontane Beweglichkeit der Zellen in Betracht, anderseits aber ein mehr oder minder starkes Transsudat aus den Gefässen, welches die Bewegung fördert und ihre Richtung, sowie den Punkt der Ansammlung bestimmt. Hat das Zusammenströmen eine Zeit lang gewährt, so entsteht an der Stelle des Confluxus eine knotige Verhärtung. Innerhalb dieser werden die Gefässe comprimirt, das Parenchym wird blass. Mit der Blutzufuhr hört aber auch die Ernährung auf; alsbald stellen sich Erweichung und fettige Degeneration ein; in dem reichlichen Transsudat schmelzen die Bindegewebsfasern, und die Zellen lockern sich. Jetzt fühlt der betastende Finger Fluctuation, der Eiterheerd ist gebildet, oder, um in der Kunstsprache zu reden, der Abscess ist reif.

Nachdem wir so den Abscess entstehen sahen, wäre es kaum nöthig, denselben noch als einen mit Eiter gefüllten Binnenraum des Körpers zu definiren, wenn nicht noch in anderer als der geschilderten Weise Eiteransammlungen zu Stande kommen könnten, welche zwar nicht Abscesse genannt werden, aber in histologischer Hinsicht durchaus den Werth eines Abscesses besitzen, ich meine nämlich die eiterigen Ergüsse in geschlossene Höhlen, seröse Säcke, Gelenkhöhlen, Schleimbeutel und Sehnenscheiden. Grösse und Form der Abscesse variiren nach dieser Gebietserweiterung allerdings beträchtlich, doch wird dieselbe durch die Gleichartigkeit des weiteren Verlaufs gerechtfertigt.

Bei Weitem am häufigsten folgt der Abscedirung die Entleerung des Eiters nach aussen, der Aufbruch des Abscesses. Dieselben Kräfte, durch welche der Eiter an einem Punkte zusammengeführt wurde, werden nach diesem bemüht sein, den angesammelten Eiter in der Richtung des geringsten Widerstandes vorwärts zu schieben. In gleichem Sinne wirkt die elastische Spannung der den Eiter umgebenden und durch ihn aus der normalen Lage gedrängten Theile, und da der Eiter Dank der grossen Verbreitung des Bindegewebes in jeder Richtung auf ein Gewebe stösst, welches in der Lage ist, nachzugeben und Platz zu machen, so erklärt sich daraus die vorwiegende Häufigkeit dieses Ausganges. Der Eiter drängt also nach der Richtung des geringsten Widerstandes, in letzter Instanz wird diese immer die Richtung nach aussen sein, das Endresultat Durchbruch der Cutis oder einer Mucosa. Hat sich der Eiter entleert, so ist die Abscesshöhle zu einer freiliegenden, eiterproducirenden Oberfläche geworden, sie fällt jetzt in die Kategorie der Geschwüre, d. h. ungeschlossenen Stellen am Körper, auf denen Eiter producirt wird.

Nicht immer indessen wird der Eiter nach aussen entleert. Er kann vielmehr in jedem Stadium seiner Ansammlung durch fettige Degeneration seiner Zellen resorptionsfähig gemacht und resorbirt werden. Er kann auch liegen bleiben, wenn er von blander Beschaffenheit ist und weder die für die Entleerung noch die für die Resorption nöthigen Bedingungen gegeben sind. In diesem Falle werden Kalk-

salze in die mehr und mehr eintrocknende Masse abgelagert, wodurch dieselbe trocken und mörtelartig wird.

d. Ausgleichungen.

Mit der Constituirung des entzündlichen Exsudates sind wir bis zu dem Punkte gelangt, bis zu welchem die Entzündungsursache direct und unmittelbar wirksam ist. Von der Natur der Entzündungsursache hängt die Qualität und Quantität des Exsudates in erster Linie ab. Freilich haben wir als Aerzte das Unsrige gethan, um namentlich die Quantität des Ergusses zu beschränken. Wir haben durch fleissige Application von Kältemitteln die Musculatur der zuführenden Gefässe zur Zusammenziehung zu bringen und damit die Hyperämie zu beschränken gesucht, wir haben vielleicht durch Chinin und andere »dysplastische« Medicamente auf die farblosen Blutkörperchen zu wirken und ihre Auswanderung zu verringern gesucht; wir haben aber nur einen unvollkommenen Erfolg erzielt. Ein entzündliches Exsudat von mehr oder minder deutlich erkennbarer Beschaffenheit und Ausdehnung liegt vor und wir haben nur den einen allerdings schwerwiegenden Trost, dass sich in den meisten Fällen die Wirkung der Krankheitsursache in der Production dieses Exsudates erschöpft hat und es sich für die Folge nur darum handelt, ob es der Natur und unserer Kunst gelingen wird, das Exsudat wieder zu beseitigen und den normalen Zustand möglichst wieder herzustellen. —

Was nun zunächst die Naturheilung betrifft, so kennt bekanntlich die Natur keine Mittel zum Zwecke. Wenn aber in irgend einem Theile des Organismus der regelmässige Stoffumsatz gestört ist, wenn sich Stoffe anhäufen, welche die Function hemmen und eine regelmässige Ernährung unmöglich machen, so tritt die Vermittelung centripetaler Nerven hier wie bei allen physiologischen Nothständen eine arterielle Hyperämie auf. Diese arterielle Hyperämie mischt ihre Erscheinungen ohne scharfe Grenzen in die Erscheinungen der entzündlichen Hyperämie ein; in ihrem Wesen aber und ihrer Wirksamkeit kann diese secundäre active Hyperämie nicht scharf genug von der eigentlich entzündlichen getrennt werden.

Selbstverständlich bildet der Entzündungsheerd auch für diese Hyperämie den örtlichen Mittelpunkt. Nach aussen aber sind die Grenzen weitergesteckt nach Massgabe der arteriellen Gefässterritorien, welche ringsum in Mitleidenschaft gezogen werden. In diesem ganzen Gebiet nun treten die charakteristischen Erscheinungen der arteriellen Hyperämie, nämlich Erweiterung der Blutgefässe mit »Beschleunigung der Blutströmung« ein. Während bei der entzündlichen Hyperämie eine Herabsetzung der Blutgeschwindigkeit bis hart an die Stasis heran bestand und unter ihrem Einfluss Randstellung und Auswanderung der farblosen Blutkörperchen zu Stande kamen, jagt jetzt ein schneller Blutstrom durch die Gefässe hin und hindert nicht nur das fernere Haftenbleiben farbloser Blutkörper an der Gefässwand, sondern scheint überdies ganz geeignet, um die schon haftenden Zellen hinwegzuspülen und die Gefässwand sozusagen wieder rein zu fegen. Ist dies geschehen, so ist die wichtigste Quelle der Exsudation abgeschnitten und zugleich wieder ein regelmässiger Blutwechsel im Entzündungsgebiet hergestellt.

Auf dieser Basis tritt dann die weitere Ausgleichung der Störung ein, welche 1) in der Entlastung des Parenchyms von der gegebenen Exsudatmasse und 2) in der Wiederherstellung des status quo ante besteht.

Beides ist keineswegs gleichbedeutend.

Zur Entlastung des Parenchyms von den Bestandtheilen des entzündlichen Exsudates wirkt die arterielle Hyperämie in zwiefacher Weise mit. Einmal wird durch die Sistirung der Exsudation die Resorption der vorhandenen flüssigen Exsudate ohne neuen Nachschub möglich; zweitens kommt wenigstens an äusseren Theilen die Wirkung der erhöhten Wärme in Betracht. Die Wärme beschleunigt die Bewegung der farblosen Blutkörperchen. Mithin werden sich die vorhandenen Wanderzellen über einen grösseren Raum verbreiten und allmählich in die Lymphgefässe übergehen.

Anmerkung. Die ärztliche Kunst pflegt hier den Hebel anzusetzen und durch künstliche Heizung des Entzündungsheerdes (feuchte Wärme) die Resolution zu erstreben. Auch für die Einleitung einer fettigen Entartung der Zelle und einer Schmelzung des Fibrins scheint die Steigerung der Temperatur von Wichtigkeit. *Busch* hat die interessante Erfahrung gemacht, dass sich unter dem Einfluss der Hautrose massenhafte sarcomatöse Wucherungen zurückbildeten, und ich habe mich in einem seiner Fälle auf's Bestimmteste überzeugt, dass dabei die Sarcomzellen der fettigen Entartung anheimfallen. Für die Unterhaltung einer derartigen dauernden Hyperämie würde die Wärme ein geeignetes Mittel sein.

Trotz dieser doppelten Indication will der Zeitpunkt genau erwogen sein, wo man von der kalten Behandlung einer Entzündung zur warmen übergeht. Die Kälte-Behandlung hat den Zweck durch eine künstlich eingeleitete Contraction der Gefässe die Exsudation überhaupt hintan zu halten, resp. das fernere Auswandern farbloser Blutkörperchen zu verbieten. Erst wenn dieser Indication entweder genügt ist, oder wenn ihr nicht weiter genügt werden kann, werden wir zur Wärme übergehen. Denn es liegt auf der Hand, dass die Wärme ein zweischneidiges Schwert ist. Wer steht uns dafür, dass nicht statt einer Zertheilung des Exsudates, welche wir doch zunächst wünschen müssen, eine stärkere Concentration der mobilen Zellen auf den geheizten Punkt, d. h. Eiterung und Abscedirung eintritt? Offenbar wirkt ein gewisses Mass von Wärme zertheilend, ein höheres reizend auf den Entzündungsprocess; jenes bewirkt, dass die einmal ausgetretenen farblosen Blutkörperchen weiter wandern, dieses bewirkt, dass sich der Process der Auswanderung selbst erneuert und an Intensität gewinnt.

Anmerkung. Der therapeutische Einschlag, welchen ich diesem Capitel gebe, soll dem Schüler ein Beispiel sein, wie unmittelbar die Ergebnisse der pathologischen Histologie auch für die Encheirese des Arztes verwendbar gemacht werden können.

Die völlige und vollkommene Wiederherstellung des früheren Zustandes wird überhaupt nur da möglich sein, wo die Structur des Entzündungsgebietes durch das Exsudat keinen Schaden gelitten hat. Sobald aber z. B. durch Eiteransammlung selbst der gröbere Zusammenhang der Theile aufgehoben ist, kann die Wiederherstellung nur auf Umwegen und unvollkommen erfolgen. Hier muss auch der Schaden erwogen werden, welchen die Entzündungsursache selbst angerichtet hat. Oft genug sind hier directe Schädigungen, selbst Abtödtungen der Gewebe zu verzeichnen, und es fragt sich in jedem solchen Falle, ob und bis zu welchem

Grade diese Gewebe dem Körper noch erhalten werden können, oder ob sie aufgegeben und abgestossen werden müssen.

Das souveräne Mittel, welches der Organismus anwendet, um zu einer definitiven, wenn auch nicht vollkommenen, so doch erträglichen Wiederherstellung zu gelangen, ist die Bildung von Granulations- und Narbengewebe. Dieselbe lehnt sich an die arterielle Hyperämie insofern an, als die durch letztere bedingte bessere Ernährung zunächst den Zellen zu Gute kommt, die die Gefässwand selbst bilden und aussen unmittelbar an die Gefässwand anstossen. Die erweiterten Capillargefässe umgeben sich demgemäss mit einem Mantel von jungen Zellen, welche durch wenig Grundsubstanz zusammengehalten werden und in dieser Zusammenfügung den histologischen Charakter eines jungen, embryonalen Bindegewebes erhalten. Ist die Masse derselben durch fortgesetzten Anwachs so sehr vergrössert, dass die Ernährung vom Muttergefäss nicht ausreicht, so entsteht auf sehr einfache Weise eine neue Gefässschlinge, welche in mittlerer Richtung durch die dickste Stelle des Anwachses hinzieht und sich hüben und drüben in das Lumen eines wegsamen Gefässes öffnet. Die Zellen des Keimgewebes weichen in dieser Richtung etwas auseinander, ebenso die Gefässwandzellen selbst an den Punkten, wo die Einmündung geschehen soll, und dann ist es wohl wesentlich der Andrang des arteriellen Blutes, welcher die neue Gefässbahn erweitert und verkehrsfähig macht.

Diese ganze Neubildung geschieht mit starker Betonung derjenigen Punkte, an welchen sich die kleinsten Arterienenden in das zu ernährende Parenchym einsenken, und daher kommt es, dass, im Falle sie an einer freien Oberfläche, z. B. einer freiliegenden Wundfläche geschieht, kleine, weiche, lebhaft rothe Wärzchen aufschiessen, welche man als Fleischwärzchen oder Granulationen seit alten Zeiten zu bezeichnen pflegt.

Durch diese Beziehung zu der arteriellen Seite der Blutbahn aber wohnt dem Granulationsgewebe eine ausgesprochen exstructive Tendenz bei. Es füllt alle Lücken, ebnet alle Vertiefungen aus und führt oft überraschend schnell zu einem vorläufigen Ersatz etwaiger Substanzverluste. Dabei steht es durch seine zahlreichen und weiten Blutgefässe in voller Ernährungseinheit mit dem Gesammtorganismus und darf sogar als ein vorzugsweise gut genährtes Terrain angesehen werden.

Dies ändert sich jedoch, sobald mit der nachlassenden Intensität des gesammten Entzündungsprocesses auch die arterielle Hyperämie nachlässt und das jugendliche Bildungsgewebe die typische Umwandlung in fasriges Bindegewebe erfährt. Die dichtgedrängten Zellen erzeugen dabei aus ihren verschmelzenden Protoplasmen eine fasrige Substanz, welche kein wirkliches lockiges oder areoläres Bindegewebe ist, sondern kurzfaserig, dicht und trocken: es ist sogenanntes Narbengewebe. Auf den ersten Blick könnte es scheinen, als wenn wir hier wirklich ein Gewebe sui generis vor uns hätten. Dafür spricht vor allem die grosse Stabilität, mit der es immer und überall in derselben Beschaffenheit wiederkehrt. Doch ergiebt das genauere Studium seiner Entstehung, dass wir es trotzdem nur mit einem stark modificirten gewöhnlichen Bindegewebe zu thun haben. Wie bei der physiologischen Constituirung des Bindegewebes, werden auch hier zuerst die Zellen spindelförmig. Die grosse Menge der vorhandenen Zellen

aber und die dichte Aneinanderlagerung derselben bringt es mit sich, dass hier durch die spindelförmige Metamorphose der Zellen zunächst eine ganz neue Art von Gewebe entsteht, das Spindelzellengewebe. Wir begreifen darunter eine ganz aus parallel laufenden spindelförmigen Zellen bestehende Textur, welche dadurch Zusammenhang bekommt, dass sich die Zellen mit ihren zugespitzten Enden in einander schieben. Das Spindelzellgewebe bildet in der Regel drehrunde oder leicht abgeplattete Bündel, welche sich in der Weise der Bindegewebsbündel durchflechten. Es ist auch kein Zweifel, dass aus diesen Spindelzellenzügen die späteren Bindegewebsbündel hervorgehen. Es fragt sich nur auch hier, ob sich die protoplasmatischen Leiber der Spindelzellen direct in leimgebende Fasern umwandeln, oder ob man den Act der Faserbildung, mit *Rollet*, als eine Art von Prägung der Intercellularsubstanz auffassen muss. Nach meinen Erfahrungen geht im vorliegenden Falle, d. h. bei der Bildung von Narbengewebe aus Spindelzellengewebe, thatsächlich der grösste Theil des Zellenleibes selbst in Fasermasse über. Es ist von einem gewissen Zeitpunkt an unmöglich, das Spindelzellengewebe, welches man auf Durchschnitten noch deutlich als solches erkennt, auch in Spindelzellen zu zerzupfen; das Gewebe zerfällt vielmehr in starre, unregelmässig begrenzte, faserartige Bruchstücke, welche, wie die Kerne ausweisen, aus ganzen Gruppen verschmolzener Zellen bestehen. Diese Erscheinung kann nur in dem oben angegebenen Sinne gedeutet werden. Die Faserzüge des Narbengewebes gehen nicht bloss im Allgemeinen aus den Fascikeln des Spindelzellengewebes hervor, es kommt auch bei dieser Umwandlung nichts Neues hinzu. Gegenüber der normalen Entwickelung des lockern Bindegewebes macht der ganze Process den Eindruck eines übereilten Capitalverbrauchs, wo die kluge Benutzung der Zinsen ein weit besseres Resultat gehabt haben würde. Ich sage ausdrücklich ein besseres Resultat, denn das Narbengewebe ist nichts weniger als ein Bindegewebe von idealer Qualität. Im Gegentheil. Seine Fasern sind starr, unelastisch und unförmig, seine Zellen bis auf die ganz verkümmerten stäbchenförmigen Kerne reducirt und mit diesen die vitalen Fähigkeiten nahezu aufgehoben. Dabei hat das Narbengewebe ein ganz ausgesprochenes Bestreben, sich in allen Dimensionen zu verkürzen. Man nennt diese im Ganzen sehr schädliche Erscheinung die Induration, Sclerose, Retraction und rechnet auf ihren Eintritt mit solcher Bestimmtheit, dass man darauf die Curmethode gegründet hat, durch eine auf der Wange angebrachte Narbe ein einwärts gewandtes Augenlid nach aussen zu kehren. Es braucht kaum gesagt zu werden, dass es sich bei dieser allseitigen Volumsabnahme der Fasern nicht um eine vitale Contraction, sondern vielmehr um eine physikalische Erscheinung handelt; jedenfalls spielt Wasserabgabe dabei eine wichtige Rolle, denn immer ist das weissglänzende Narbengewebe trocken, dicht und schwerer zu schneiden, als jede andere Species von Bindegewebe.

Einzelne Entzündungsformen.

In dem Bisherigen haben wir den Entzündungsprocess in seinen wichtigsten und allgemeinsten Phänomenen kennen gelernt. Es erübrigt nun eine Reihe von Modificationen desselben kennen zu lernen, welche theils durch örtliche und zeit-

liche Verhältnisse, theils durch besondere ätiologische Momente bedingt werden und wegen ihres typischen Ablaufs bei ihrem Vorkommen an den verschiedensten Punkten unseres Körpers einer allgemeinen Schilderung fähig sind.

a. Wundheilung, Regeneration und Transplantation.

Wundheilung. Betrachten wir zunächst die Entzündung, welche sich überall einstellt, wo eine stattgehabte Continuitätstrennung die Wiedervereinigung der getrennten Theile erforderlich macht. Wie ich oben sagte, kann man an keiner Stelle des Körpers einschneiden, ohne den Blutgefäss-Bindegewebeapparat zu treffen, ohne Bindegewebe an der Schnittfläche anstehend zu haben. Nun denn, es ist der Blutgefäss-Bindegewebeapparat, welcher durch Entzündungsprocesse von ganz typischem Verlauf die Wiedervereinigung bewirkt, mag das verletzte Organ die äussere Haut, oder ein Muskel, oder vielleicht die Leber sein. Wir unterscheiden eine Vereinigung per primam und per secundam intentionem. Es giebt allerdings eine Art der Wiedervereinigung, welche so ausserordentlich schnell durch das einfache Aneinanderlegen der Wundflächen bewirkt wird, dass dabei jeder Aufwand von Exsudation erspart wird. Diese »immediate Union« (*Macartney*) wird auch von *Thiersch* (*Pitha* und *Billroth's* Handbuch der Chirurgie) bestätigt. Wir würden dieselbe also der prima intentio noch voran zu stellen haben.

Bei der prima intentio tritt regelmässig eine die Wundränder verklebende Substanz auf. Dieselbe erscheint schon wenige Stunden nach der Veränderung und erweist sich zunächst und bei genauer Untersuchung (*Thiersch*) als das mit Blutkörperchen und Serum stark infiltrirte und in letzterem aufgequollene Bindegewebe der Wundfläche selbst. In zweiter Linie stellt sich dann die Auswanderung farbloser Blutkörperchen aus den stark erweiterten Gefässen der Nachbarschaft ein. Die ganze Kittsubstanz, sowie das anstossende Bindegewebe werden von ihnen durchsetzt, so dass zuletzt eine continuirliche Schicht embryonalen Bindegewebes die getrennten Theile vereinigt. Jetzt kommt Alles darauf an, dass auch die gewaltsam unterbrochene Circulation wieder hergestellt werde: Es geschieht dies im Allgemeinen durch Gefässneubildungen von den noch wegsamen Capillaren aus. Für das Geschehen im Einzelnen sind neuerdings von *Thiersch* Data beigebracht worden, welche, wenn sie sich in der ihnen von jenem Autor gegebenen Deutung bestätigten, unsere Ansichten über Gefässneubildung überhaupt nicht unwesentlich erweitern müssten. *Thiersch* fand die Schnittenden der Gefässe durch Ueberwucherung von Zellen wenige Stunden nach der Verletzung geschlossen und etwas ausgeweitet, aber selten mit einem Blutgerinnsel erfüllt. Injicirte er um diese Zeit eine warme Leimmasse, so fand er nach der Erhärtung des Präparates in Alkohol 1. an der Oberfläche des keulenförmigen Leimthrombus abgelöste und isolirte, auch proliferirende Endothelzellen aufgekittet; 2. eine eigenthümliche Configuration eben dieser Oberflächen, nämlich zahlreiche stachlichte, wie abgebrochene Fortsätze, welche die Gefässwand perforirten und sich bei näherer Untersuchung als die Wurzeln eines mit Leim gefüllten sehr zierlichen intercellularen Canalsystems erwiesen. *Thiersch* sieht in diesem Canalsystem eine vorläufige Ernährungseinrichtung, eine Vascularisation vor der Vascularisation, und erklärt

sich mit Hilfe derselben die allerdings räthselhafte Thatsache, dass selbst völlig abgetrennte Theile des Organismus wieder anheilen können, wenn sie noch lebendig oder wiederbelebungsfähig der blut- und saftreichen Wundfläche aufgelegt werden. Für unsern Zweck ist einerseits der Nachweis von Interesse, dass und wie sich die Wandungsbestandtheile derjenigen Gefässe lockern, aus welchen demnächst neue Sprossen hervorgehen sollen, anderseits der Umstand, dass auch von dieser Seite her die histologische Bedeutung der Blutgefässe als »intercellulärer« Gänge constatirt wird.

Die secunda intentio erfolgt nach vorgängiger Eiterung. Aus dem ganzen bisher betrachteten Verhalten des Eiters geht, glaube ich, zur Genüge hervor, dass derselbe etwas dem Organismus Fremdes, Fremdgewordenes ist, gegen welches er freilich nicht durch die schützende Decke eines Epitheliums, wie gegen die übrige Aussenwelt abgeschlossen ist. Es gilt daher von dem Moment an, wo sich an der Wundfläche Eiter gebildet hat und so lange dieser »geschwürige Zustand« besteht, die gestörte Einheit und das Insichgeschlossensein des Organismus wieder herzustellen. Dazu reichen aber die eben betrachteten einfacheren Organisationsmittel, nämlich Gefäss- und Bindegewebsbildung, allein nicht aus. Es muss sich eine neue Haut mit Oberhaut bilden, und so kommt es denn zu jener höchst interessanten Formentfaltung, welche wir als Heilung per secundam intentionem zu bezeichnen pflegen. Zunächst allerdings nur bei Wundheilungen; wenn es nicht gelang, Continuitätstrennungen durch schlichtes Aneinanderfügen der getrennten Theile zu heilen, wenn Eiterung uns nöthigte, Nähte und Heftpflaster zu entfernen, oder wenn ein bedeutenderer Substanzverlust die Vereinigung der Wundränder überhaupt unmöglich machte und nun das Parenchym zu Tage liegt, ungeschlossen, unbedeckt, den Einwirkungen der Atmosphäre etc. ausgesetzt. Aber auch hier ist der Begriff weiter als die Bezeichnung. Ganz dieselben Erscheinungen, wie in den erwähnten Fällen, treten auf, wo es gilt, den Organismus gegen einen Abscess, und was dem Abscess analog ist (pg. 94), abzuschliessen, wenn Nekrose, Verbrennung, Aetzung, einen Theil des Körpers zum Pfahl im Fleische gemacht haben, der sich nur durch Eiterung lösen kann; die Heilung der Geschwüre gehört hierher; mit einem Worte, die secunda intentio ist die Organisation nach der Eiterung.

Wir haben es mit einer freien Oberfläche zu thun, welche Eiter producirt. An unzähligen Punkten derselben dringen junge Zellen hervor, mit den Zellen eine an gelösten Eisweisskörpern sehr reiche Flüssigkeit, welche vorwiegend ein Transsudat aus dem Blute ist.

Dieser Zustand hält so lange an, als noch irgend welche todte abgestorbene Gewebe an der Oberfläche haften oder die letztere durch Einnistung gewisser pflanzlicher Parasiten gereizt wird. Ist die Wundreinigung perfect, so nimmt die Eiterung ab und der Geschwürsgrund überzieht sich mit einer continuirlichen Schicht von Granulationsgewebe, welches hier durch Ausgestaltung kugeliger kleiner Höcker die Bezeichnung der Granulationen im engeren Sinne des Wortes erhält.

Die Granulationen sind von lebhaft rother Farbe und verrathen dadurch jene innige Beziehung zu der arteriellen Hyperämie, welche wir oben so stark betont haben. Die flächenhafte Ausbreitung des Keimgewebes bietet zwar der

Ernährung an sich günstige Chancen dar. Trotzdem greift hier sehr frühzeitig eine reichliche Gefässbildung fördernd in den Gang der Dinge ein, ja ich möchte behaupten, dass schon die erste Ausscheidung des Granulationsgewebes im wesentlichen als ein Haftenbleiben der Bildungszellen an den oberflächlichsten Gefässschlingen angesehen werden müsse. Durch diese Anlagerung um bestimmte Punkte erklärt sich zugleich die kleinhöckerige Beschaffenheit, welche die »Granulationsfläche« vom ersten Augenblick an darbietet. Hat eine angeschichtete Masse von Keimgewebe eine gewisse Mächtigkeit erreicht, so bildet sich selbstverständlich von der alten Capillarschlinge aus ein neuer Gefässbogen, doch entzieht sich der Werdeprocess desselben unserem Auge. Man weiss, dass zu einer gewissen Zeit in der Axe der strangförmigen Anlagebildung der Blutstrom sichtbar wird, dass durch denselben die Zellen der letzteren aus einander gedrängt werden und sofort als Wandung des neuen Gefässes erscheinen. Ich nehme an, dass die ganze Gefässwand durch die entzündliche Reizung in einzelne Zellen aufgelöst und dadurch in einen Zustand versetzt wird, welcher einem Durchbrechen der Blutbahn keine besonderen Schwierigkeiten in den Weg legt. Für den weiteren Fortschritt der Vascularisation, bei welcher die jungen noch ganz aus Zellen bestehenden Gefässe selbst wiederum Gefässschlingen entstehen lassen, ist eine solche Vorstellung gar nicht zu entbehren. Wie nämlich aussen die Ablagerung des Keimgewebes fortschreitet, rückt innen auch die Capillarbildung nach. Senkrecht, mit langen, parallelen Schenkeln streben die Gefässschlingen in die Granulationen empor; sie reichen bis dicht unter die Eiter absondernde Oberfläche, die Umbeugestellen sind etwas erweitert (Fig. 53).

Wir sind auf dem Punkte der üppigsten Production angelangt. Das unverrückte Fortschreiten in dieser Richtung führt wiederum auf einen Abweg, nämlich zur Bildung des sogenannten wilden Fleisches (Caro luxurians). In der Regel tritt jetzt eine weitere Metamorphose ein, welche geeignet ist, einer allzu üppigen Production an der Oberfläche Einhalt zu thun und die Ueberhäutung vorzubereiten. Das embryonale Bindegewebe verwandelt sich in Narbengewebe. Die Verwandlung beginnt in den tiefsten Lagen der Granulationen und zeigt dieselben Phasen und Uebergänge, welche wir bei der prima intentio kennen gelernt haben. Zuerst entsteht Spindelzellengewebe.

Die Schichtungsebene der Spindelzellen bestimmt die Richtung, in welcher die ersten Fibrillen sichtbar werden. Dann folgen die Bildung des Narbengewebes und die retractive Verkürzung desselben in der oben geschilderten Weise. Doch hat dieselbe Erscheinung hier eine complicirtere Wirkung, als bei der prima intentio. Insofern sie nämlich, wie bemerkt wurde, zuerst in den tiefsten Schichten der pyogenen Membran auftritt, so verkleinert sich zunächst die Basis, auf welcher die Granulationen aufsitzen. Die Wundfläche zieht sich zusammen, was aber zunächst von dieser Zusammenziehung betroffen wird, sind die Gefässe, welche, wie erwähnt, senkrecht durch den narbigen Grund hindurch zur Oberfläche streben. Die Gefässe werden constringirt, verlieren an Caliber, ja sie obliteriren zum Theil vollständig. In gleichem Masse verlieren die Granulationen an Saftreichthum und Volumen, die Eiterproduction geht allmählich in ein langsameres Tempo über. So bereitet sich durch ein wahrhaft überraschendes Ineinandergreifen der verschiedenen Entwickelungsmomente der letzte Schritt vor, der noch zu thun übrig

bleibt, das ist die Ausscheidung einer epithelialen Decke, die Behäutung der Granulationsfläche.

Fig. 53. Durchschnitt durch den Rand einer heilenden Granulationsfläche. *a*. Eiterabsonderung. *b*. Granulationsgewebe (Keimgewebe) mit Capillarschlingen, deren Wandungen aus einer von innen nach aussen an Mächtigkeit abnehmenden Längszellenlage bestehen. *c*. Beginn der Narbenbildung in der Tiefe (Spindelzellengewebe). *d*. Narbengewebe. *e*. Vollendete Epitheldecke. Die mittlere Zellenlage besteht aus Riffzellen. *f*. Junge Epithelzellen. *g*. Zone der Differenzirung. $^1/_{300}$.

Die Behäutung schreitet in der Regel vom Rande der Granulationsfläche nach der Mitte zu fort. Man bemerkt mit unbewaffnetem Auge eine Einziehung der Oberfläche (*e*) an der Stelle, bis zu welcher die Behäutung vorgedrungen ist. Das junge Epithel endet hier mit einem leicht verdickten Saum, welcher sich in die weiche Substanz der Granulationen so zu sagen eingräbt. An den schönen Riffzellen, welche diesen Saum bilden, bemerkt man zahlreiche Kerntheilungen, so dass ich nicht zweifle, dass hier eine lebhafte Zellenbildung durch Theilung stattfindet. Ob dieser Befund genügt, um die Behäutung der Granulationsflächen als eine ausschliessliche Leistung des anstossenden Epitheliums zu betrachten, wie es die Mehrzahl der Autoren thut, werden wir alsbald zu untersuchen haben.

Regeneration. Soweit die Wundheilung im engeren Sinne. Sie geschieht wie wir gesehen haben mit den Mitteln des Entzündungsprocesses und kann, im Falle sie einen stattgehabten Substanzverlust zu ersetzen hatte, als eine regenerative Entzündung betrachtet werden. Indem wir aber diesen Terminus schaffen, erinnern wir uns der Thatsache, dass bei gewissen Thieren Regenerationen verlorner Theile in grösserem Massstabe vorkommen, dass z. B. jungen Tritonen die

abgeschnittenen Schwänze und Extremitäten vollständig wiederwachsen. Kommt, fragen wir, eine derartige Regeneration auch beim Menschen vor und in welchem Umfange? Die Antwort lautet: Ganze Organe wachsen dem Menschen nicht wieder, wenn er sie verlor, wohl aber findet sich eine Regeneration einzelner Gewebe, welche sich zumeist mit der geschilderten regenerativen Entzündung vergesellschaftet. Die »Narbe« ist freilich das Universal-Ersatzmittel, welches der Blutgefässbindegewebeapparat für alle Substanzverluste bereit hält. Mit Narbengeweben ersetzt er seine eigenen Einbussen und die Einbussen aller zusammengesetzten Organe des Körpers, die Knochen ausgenommen. So kommen Muskelnarben, Gehirnnarben, so kommt der narbige Verschluss einer Blasenscheidenfistel oder einer Trachealwunde zu Stande. Aber in, auf und neben der Narbe finden wir Geweberegenerationen, die meist von der grössten praktischen Wichtigkeit sind, wie z. B. die Regeneration des Knochengewebes, welche nicht bloss die Continuität eines gebrochenen Knochens herstellt, sondern auch etwaige Substanzverluste deckt, ja bis zur annähernden Wiederherstellung eines ganzen, etwa durch Nekrose ausgestossenen Knochens gehen kann.

Von diesen Gewebe-Regenerationen betrachten wir zunächst diejenige des Epithels.

Auf einer Regeneration der Deckepithelien beruht die soeben erst besprochene Behäutung jeder Narbe an der Haut- und Schleimhautoberfläche. Für das »Wie« dieser Regeneration giebt es nur zwei Möglichkeiten.

Entweder nämlich entstehen die neuen Epithelzellen durch Theilung der alten, oder sie entstehen durch Nachschub aus dem Bindegewebe. Beide Ansichten haben zur Zeit noch ihre warmen Vertreter. Wir müssen sagen, dass sich Manches vereinigt, um uns der Ansicht geneigt zu machen, dass die jungen Epithelzellen aus dem Bindegewebe hervorwachsen. *Burkhardt* bezeichnete zum ersten Male die oberste Schicht des Bindegewebes als Matrix der Epithelzellen. Als uns dieser Forscher im Jahre 1859 schilderte, wie nach seiner Meinung die jungen Zellen aus dem Bindegewebe auftauchen, sich aufrichten und dann als jüngste Epithelzellen erscheinen, konnte sich wohl mancher eines Zweifels nicht erwehren. Seitdem hat *v. Recklinghausen* das Wandern der Bindegewebszellen an der Cornea direct beobachtet und uns dadurch der Vorstellung, dass der Ersatz der Epithelzellen durch eine Auswanderung der jüngsten Elemente aus dem Bindegewebe bewirkt werde, ungleich näher gerückt. Die Thatsachen der pathologischen Histologie widersprechen derselben nicht nur nicht, sondern bringen Mancherlei, was uns den Vorgang der Auswanderung erläutern könnte. Ich erwähne hier nur die interessanten Beobachtungen *Biesiadetzki's* und *Pagenstecher's*, welche nach leichten und oberflächlichen Hautentzündungen (Eczem- und Blasenbildung) in allen jugendlichen Epidermidalstratis wandernde Zellen auffanden, welche mit anderen noch im Papillarkörper befindlichen Wanderzellen vollkommen übereinstimmten (Fig. 54). Aber ein Umstand wird immer von Neuem gegen diese Annahme geltend gemacht, es ist die allerdings leicht zu constatirende Thatsache, dass nach partiellen Verlusten der epithelialen Decke das neue Epithelium mit Vorliebe, ja vielleicht ausnahmslos nur im Anschluss und in unmittelbarer Contiguität mit den vorhandenen Epithelien entsteht. Dieses offensichtliche Hinüberwachsen des Epithelrandes über eine unbedeckte Schicht Bindegewebe hat etwas

unmittelbar Ueberzeugendes; ausserdem müssen wir uns sagen, dass, wenn hier, wo ein so unverhältnissmässig grosser Epithelverlust zu ersetzen ist, der Ersatz durch das Epithelium geschieht und dieses sich durch mikroskopische Analyse des Epithelsaumes auch im Detail sicher stellen lässt, dass dann sicherlich auch die geringeren Verluste, welche der physiologische Verbrauch eines Epithelstratums herbeiführt, aus den Wachsthums-Mitteln des Epithels ersetzt wird. Hier haben denn auch sämmtliche neueren Beobachter (*Arnold*, *Eberth*, *Hoffmann* u. A. m.) den Hebel angesetzt und sind allmählich zu dem übereinstimmenden Resultate gekommen, dass die jüngeren Epithelzellen durch eine modificirte Theilung, eine sogenannte Sprossung, aus den älteren hervorgehen. Das Lieblingsobject für diese Untersuchungen ist die Cornea des Frosches. An ihr wird mit scharfem Instrument ein oberflächlicher Substanzverlust erzeugt und darauf die Ueberhäutung desselben studirt. Der freie Rand des hinüberwachsenden Epithels gewährt den in Fig. 55 wiedergegebenen Anblick. Man sieht, wie die zu äusserst gelagerten Epithelzellen unregelmässig gestaltete, hyaline Fortsätze über die zu behäutende (hier dunkel gehaltene) Bindegewebsfläche herschieben; wie in diesen flachen, zungenförmigen Sprossen Kernkörperchen und Kerne entstehen. Haben dann die Sprösslinge ungefähr die Grösse einer Epithelzelle erreicht, so schnüren sie sich von ihren Mutterzellen ab, werden körnig und treten als neue Glieder zu dem Zellenmosaik des fertigen Epithels hinzu. Sie theilen sich hierauf, aber in der gewöhnlichen Weise noch mehrmals, so dass der Rand des jungen Epithels immer etwas verdickt ist.

Fig. 54. Flächenschnitt durch eine von Epidermis umgebene Hautpapille. Die dunkelschraffirten Körper sind Wanderzellen, sowohl im Bindegewebe, als zwischen den Epithelzellen. Nach *Pagenstecher*.

Fig. 55. Regeneration des Hornhautepithels nach künstlichem Defect. *a*. Normales Epithel. *b*. Das unbedeckte bindegewebige Parenchym. Zwischen beiden die Neubildung von Epithelzellen durch Sprossung der den Rand bildenden Zellen. Nach *Julius Arnold*.

Später tritt eine festere Schichtung der Zellen und damit eine gewisse Abplattung des ganzen Stromas ein.

Das Epithelium der offen-mündenden Drüsen ist bekanntlich genetisch gleichwerthig dem Epithelium der Haut und der Schleimhäute. Beide Systeme gehen aus einer und derselben Embryonalanlage hervor, bewahren auch während des ganzen Lebens ihren räumlichen Zusammenhang in der Art, dass man das Drüsenepithelium als eine directe Fortsetzung und Einstülpung des Oberflächenepitheliums ansehen kann. Diese Solidarität der Deck- und Drüsenepithelien spricht sich auch darin aus, dass Verluste des Deckepithels der Häute von den erhaltenen Drüsenfundis aus ersetzt werden können. So geschieht es nach der physiologischen Abstossung der Uterinschleimhaut, und das Auftreten von Epithelinseln inmitten einer grösseren Excoriationsfläche der äusseren Haut, fern vom Epithelsaume der letzteren, dürfte ebenfalls von den erhaltenen Haarfollikeln und Talgdrüsen ausgehen. Dagegen werden stückweise Defecte grösserer Drüsenkörper, wie der Leber, der Niere, Milchdrüse, bei Thieren nicht durch eine regenerative Neubildung von Drüsenepithelien, sondern durch eine einfache Narbe geschlossen. Auch die *Lieberkühn*'schen Krypten des Darmes werden nicht regenerirt an Stellen, wo eine typhöse Verschwärung die Schleimhaut von Grund aus zerstört hat.

Eine weitgehende Regenerationsfähigkeit besitzt das Knochengewebe. Die Heilung der Knochenbrüche und der Wiederersatz abgestorbener oder ausgesprungener Stücke der compacten Substanz geschieht durch die osteoblastische Thätigkeit des periostalen Ernährungsapparates. Dieser — ein privilegirter Abschnitt des Blutgefässbindegewebesystems — beantwortet wie dieses die traumatische Reizung mit einem Entzündungsprocess. Der Unterschied ist nur der, dass das Entzündungsproduct des Periostes — so lange eine gewisse Intensität der Reizung nicht überschritten wird — Knorpel- und Knochengewebe bleibt, welche in der gewöhnlichen Reihenfolge, nur in quantitativ excedirender Weise producirt werden.

Die histologischen Einzelheiten des Vorganges werden wir ebenso wie die mannigfachen, zum Theil überraschenden Leistungen desselben in dem Capitel Knochenkrankheiten kennen lernen, dessen Inhalt sie zum grossen Theil ausmachen.

Das dritte Gewebe, welches sich einer erheblichen Regenerationsfähigkeit erfreut, ist das Nervengewebe. Schneidet man aus der Continuität eines Nerven ein mässiges Stück heraus und lässt sich die Lücke durch Granulationsgewebe schliessen, so findet man in dem von seröser Flüssigkeit durchtränkten Perineurium der beiden Nervenstümpfe von der zweiten Woche an blasse, zunächst marklose, später markhaltige Nervenfasern. Dieselben entstehen in der Scheide der lädirten und infolge dessen theilweis entarteten Nervenfasern und wachsen sich im Granulationsgewebe bis zur völligen Vereinigung entgegen. Letztere pflegt nach Verlauf von drei Monaten eine vollständige zu sein; von dieser Zeit an ist das durch die Nervenexcision gefährdete Glied zur vollen Botmässigkeit des Organismus zurückgebracht. War die Ausschneidung eine beabsichtigte Encheirese des Arztes, etwa um eine Neuralgie des Trigeminus durch Ausschaltung centripetaler Reize zu heben, so wird nach einiger Zeit die Neuralgie zu unserem

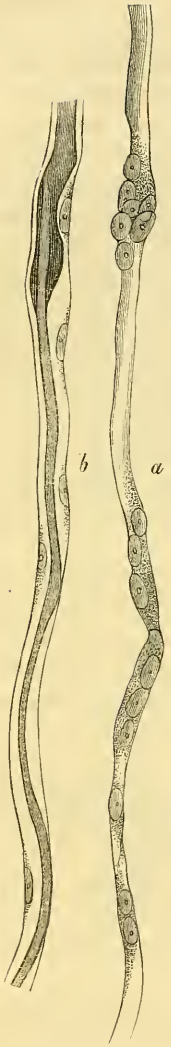

Fig. 56. Degeneration und Regeneration der Nerveufasern nach Quetschung eines Nerven (Frosch). *a*. Auflösung des alten Axencylinders. Die Schwannsche Scheide ist mit hyalinem, nur wenig körnigem Protoplasma gefüllt, die Kerne sind durch Theilung vermehrt. *b*. Vom centralen Ende her hat sich ein neuer Axencylinder, aber noch kein Mark gebildet. 1/500.

Leidwesen zurückgekehrt sein. War die Zerstörung der Nervenbahn Coëffect einer grösseren Verwundung, so wird sich die gestörte Sensibilität und Motilität mit der Regeneration derselben gleichfalls wieder einfinden.

Die mikroskopische Untersuchung der Nervenregeneration hat die berühmtesten Histologen viel beschäftigt (*Neumann, Ranvier, Arnold, Eichhorst* u. A.). Der Hergang beginnt mit jener Zerbröcklung der Markscheide der lädirten Nervenfasern, welche wir als »Markgerinnung« und »Markdegeneration« bereits wiederholt geschildert haben (pg. 26, 46). 10 Tage nach einer einfachen Durchschneidung sind die *Schwann*schen Scheiden mit einer ziemlich homogenen, nur an den Kernen etwas körnigen Protoplasmamasse gefüllt. Die Kerne haben sich wiederholt getheilt und liegen in Haufen beisammen (Fig. 56. *a*. Nach 14—17 Tagen sieht man bereits neue Axencylinder in der Protoplasmamasse auftreten, welche die *Schwann*schen Scheiden füllt und zwar nicht selten mehrere neben einander (Fig. 56. *b*). Die Axencylinder entstehen durch Differenzirung, die Differenzirung aber beginnt im Allgemeinen an dem centralen Stumpf und schreitet nach der Peripherie hin fort. Im Einzelnen ist noch Manches controvers, doch würde auch die Discussion der Controverse in diesem kurzen Lehrbuche zu weit führen. (S. die Litteratur im Register.)

Wurde ein grösseres Nervenstück excidirt, so complicirt sich der Vorgang bedeutend. Die neuen Axencylinder müssen selbstverständlich durch die ganze Dicke der Narbe hindurchwachsen, wobei ihnen spindelförmige Zellen des Nervengewebes in einer noch näher zu eruirenden Weise die Hand reichen.

Transplantation. Die Erfahrungen, welche man über die Regenerationsfähigkeit einzelner Gewebe gemacht, mussten den denkenden Chirurgen zu der Frage und dem Versuche anregen, ob nicht die grosse und selbständige Lebensenergie, welche das Epithel-, das Knochen- und Nervengewebe bei ihrer Regeneration beweisen, ob diese nicht hinreicht, selbst völlig abgelöste Stücke dieser Gewebe so lange am Leben zu erhalten, bis möglichst günstige Bedingungen, welche man für ihre Ernährung an einem ihnen übrigens fremden Orte bereitet, neuerdings zur Aufnahme derselben in den organischen Verband, sei es desselben, sei es eines anderen Individuums geführt haben.

Heine hatte gezeigt, dass ganze Knochen vom Periost aus regenerirt werden können, wenn man sie unter Zurücklassung dieses ihres Bildungsorgans resecirt.

Ollier transplantirte gesundes Periost in die Weichtheile und erzielte dadurch eine echte Ossification an dessen innerer, osteoblastischer Oberfläche. Von grösserer Wichtigkeit aber wurde die zuerst von *Reverdin* geübte Verpflanzung abgelöster Epidermis auf die Oberfläche grösserer Granulationsflächen, für welche wegen ihres Umfangs die marginale Behäutung nicht ausreicht. Man trägt mit einem sehr scharfen Messer von der Oberfläche einer gesunden Haut dünne Läppchen von 2—3 Cm Länge und Breite ab, welche ausser der ganzen Epidermis nur noch wenig Bindegewebe vom Papillarkörper enthalten dürfen. Diese hebt man in einem leeren Glase mit eingeschliffenem Stöpsel einige Stunden auf, damit sich das Bindegewebe durch Zusammenziehung seines eigenen Saftes möglichst entledigt und desto begieriger an die Granulationsfläche ansaugt. Dann befestigt man sie mittels eines Verbandes und darf der Anheilung binnen zwei Tagen gewärtig sein. Während von der Granulationsfläche aus junge Zellen einwandern, denen Gefässsprossen nachfolgen, beginnt die Schleimschicht der Epidermis zu wuchern. Am 3ten bis 7ten Tage wächst von jeder Pfropfstelle ein junger, platter Epithelhof aus unter deutlicher Depression der Granulationskuppen; die benachbarten Epithelinseln berühren sich, schliesslich treten sie mit der marginalen Behäutung zu einer vollständigen Decke zusammen.

Bei jungen Ratten ist die Lebensenergie der Theile so gross, dass es *P. Bert* gelungen ist, abgelöste Schwänze dieser Thiere selbst dann noch zur Einheilung unter die Haut des Rückens zu bringen, wenn dieselben bei 12° C. mehrere Tage im feuchten Raum aufbewahrt oder unter der Luftpumpe eingetrocknet waren.

β. *Chronische Entzündung und entzündliche Hypertrophie.*

Wenn es sich bewahrheiten sollte, dass Eiterung nur auf die Anwesenheit bestimmter pyogener Pilze eintritt, so bliebe als wesentlichster histologischer Bestandtheil jedes Entzündungsprocesses eine nicht bis zur Eiterung führende Auswanderung farbloser Blutkörperchen übrig. Einer solchen würden wir auch da und dann begegnen, wo ein schwächerer aber anhaltender Entzündungsreiz die Gefässe und Gewebe eines Theiles beunruhigt. Die fortgesetzte Auswanderung farbloser Zellen führt dann zunächst zu einer oft recht erheblichen Infiltration des Bindegewebes. Besonders charakteristisch wird die starke Betheiligung der Gefässscheide an dieser Infiltration, welche oft das drei- bis fünffache ihrer normalen Dicke erreicht. Aber auch jenseits derselben schwillt das Bindegewebe unter fortgesetzter Ablagerung junger Rundzellen an und erhält zugleich eine weissliche Färbung, welche in den Sectionsprotokollen gewöhnlich als milchige Trübung, weisse Schwellung (z. B. der Niere), etc. bezeichnet wird. Die Umwandlung des Infiltrates in fibrilläres Bindegewebe folgt in diesem Falle nicht immer nach. Ja, wir werden unter den specifischen Entzündungen solche kennen lernen, welche sich durch die Production grosser Mengen von Rundzellen- oder Granulationsgewebe auszeichnen und dasselbe in geschwulstmässiger Weise ablagern, während nur sehr unvollkommene Versuche zu einer faserigen Umwandlung zu bemerken sind.

Auch nicht-specifische chronische Entzündungen können einen ausgesprochen productiven und selbst exstructiven Charakter gewinnen, ehe sie in die Bahn der faserigen Metamorphose einlenken. Darauf aber entstehen ganz excessiv dicke und

breite Massen weissen und derben Bindegewebes, die dann als entzündliche »Schwielen oder Schwarten« bezeichnet zu werden pflegen.

Je schneller auf das Stadium der zelligen Infiltration des perivasculären Bindegewebes dasjenige der Bindegewebsumwandlung folgt, um so mehr bekommen wir Erscheinungen, welche an Narbenbildung und Narbencontraction erinnern. An Stellen freilich, wo sich die Zusammenziehung des Infiltrates mechanisch verbietet, z. B. an dem visceralen Blatt des Pericardiums entsteht nur eine besonders dichte, sclerotische Bindegewebsfaser, wo aber der Widerstand der Nachbarschaft geringer ist, wenn z. B. das interstitielle Bindegewebe eines Organes ergriffen ist, da ist die Bindegewebsbildung von einer sehr ausgesprochenen Schrumpfung begleitet, welche die aller auffallendsten Entstellungen der Organe, z. B. die sogenannte Granularatrophie der Leber und Niere und im Zusammenhange damit sehr eingreifende Beschädigungen der secernirenden Substanz zur Folge hat.

Die entzündliche Hypertrophie zeigt uns, wie der Entzündungsvorgang, in die Bahnen des physiologischen Wachsthums gelenkt, zu einer dauernden Volumszunahme des Blutgefäss-Bindegewebsapparates und der mit seiner Hilfe wachsenden Organe, namentlich der Häute und Knochen, führt. Eine durch locale Reizung vermittelte Hyperämie und eine gewisse Vermehrung der mobilen Zellen im Reizgebiet bilden allerdings auch hier die Basis. Indem aber beide auf diejenigen Punkte concentrirt erscheinen, an welchen das normale Wachsthum der betreffenden Organe vor sich geht, z. B. an der sogenannten Cambiumschicht des Periostes oder im Papillarkörper der äusseren Haut, so identificiren sich hier entzündliche und Wachsthumshyperämie, entzündliche und Wachsthumsanbildung und wir erhalten den Gesammteffect eines »entzündlich beschleunigten Wachsthums«.

Die besten Beispiele der entzündlichen Hypertrophie bieten uns einerseits das Knochensystem in seiner ossificirenden Periostitis, anderseits die allgemeine Decke mit ihren warzigen Excrescenzen und elephantiastischen Neubildungen dar.

An die entzündliche Hypertrophie würde sich im ganz allmählichen Uebergange einerseits die Arbeitshypertrophie, anderseits die nicht entzündliche Hypertrophie des Bindegewebes infolge von directer oder indirecter, venöser Hyperämie anschliessen, welcher wir seinerzeit Erwähnung gethan haben.

Die katarrhalische Entzündung.

Die grössere Hälfte von allen Krankheitszuständen des Menschen sind Schleimhautkatarrhe oder mit solchen complicirt. Der Name »Katarrh« betont nur eine, allerdings die am meisten hervortretende Erscheinung der Krankheit, die Hypersecretion der Schleimhaut. Es muss aber festgehalten werden, dass die Hypersecretion nie ohne eine gleichzeitige Hyperämie der Schleimhaut besteht, und dass diese Hyperämie die nächste Ursache der Hypersecretion, zugleich aber auch die nähere oder fernere Ursache von noch anderweitigen Störungen, von Schwellung, Hämorrhagie, Pigmentirung, Hypertrophie etc. ist, welche zusammengenommen erst das pathologisch-anatomische Bild des Schleimhautkatarrhs ausmachen.

Die Veränderungen, welche das Secret der Schleimhaut durch die katarrhalische Entzündung erfährt, sind so in die Augen fallend und bieten so wichtige Anhaltspunkte für die klinische Beurtheilung, dass man hier und da die Katarrhe kurzweg als Secretionsanomalien definiren zu können geglaubt hat. Dies ist nicht richtig, denn die Secretionsanomalie ist nicht das Wesen, sondern die Folge des katarrhalisch entzündlichen Zustandes. Vollends irrthümlich aber würde es sein, wollten wir in dem Katarrh nur eine Vermehrung des normalen Secretes sehen. Secret und Secret ist ein Unterschied, und dieser Unterschied macht sich hier geltend. Die physiologisch wichtigsten Secrete des Schleimhauttractus, der Magen- und Darmsaft, werden keineswegs in grösserer Quantität von der katarrhalischen als von der gesunden Schleimhaut abgesondert, im Gegentheil ist eine Verminderung dieser Absonderung als eine functionelle, die katarrhalische Entzündung begleitende Störung stets zu gewärtigen.

Anders ist es schon mit dem physiologisch weniger wichtigen Schleim, welcher auch die normale Schleimhaut überzieht. Wir kennen »schleimige« Katarrhe, bei welchen Schleim in vermehrter Menge geliefert wird. Diese kommen vorzugsweise an solchen Stellen des Tractus vor, welche sich durch ihren grossen Reichthum an schleimbereitenden Drüsen auszeichnen, wie der Pharynx, die Luftwege, Magen und Dickdarm. Doch wir wissen ja, dass die Schleimbereitung nicht ausschliesslich den acinösen Drüsen zukommt, sondern dass die schleimige Metamorphose, die Verschleimung, für das Protoplasma der Schleimhautepithelien dasselbe ist, was die Verhornung für die Zellen der Epidermis (vgl. pg. 28), und wundern uns daher nicht, auch an Schleimhäuten ohne Drüsen, z. B. an der Harnblase, schleimige Katarrhe und schleimige Beimengungen zu katarrhalischen Secreten zu finden.

Eine etwas intensivere Reizung als der einfach schleimige Katarrh, setzt die Mehrabsonderung von »zelligen« Elementen voraus. Wir unterscheiden in dieser Beziehung epitheliale und eitrige Katarrhe, je nachdem die abgesonderten Zellen vorwiegend Epithelzellen oder Eiterkörperchen sind. Ich sage vorwiegend, weil wir in der Regel Beides neben einander finden. Ein rein epithelialer Katarrh wird z. B. an der Zungenschleimhaut beobachtet, wo der sogenannte Zungenbeleg nichts Anderes ist als eine massenhafte Abschuppung der Pflasterepithelien, wie sie für diese Stelle des Schleimhauttractus charakteristisch ist. In Bezug auf die Entstehung und Absonderung der Zellen haben wir keinen Grund, anzunehmen, dass die im Uebermass erzeugten Epithelzellen nicht nach dem normalen Entwickelungsprincip gebildet werden, und dürfen in dieser Beziehung den epithelialen Katarrh als einen einfach hyperplastischen Process auffassen. Wie aber, wenn wir in dem katarrhalischen Secrete Eiterkörperchen finden, wenn wir es mit einem eitrigen Katarrh zu thun haben? Es fragt sich, ob auch die katarrhalischen Eiterkörperchen als Ausfuhrartikel des subepithelialen Bindegewebes zu betrachten seien. Gegen diese früher allgemein recipirte Ansicht sprach namentlich der Umstand, dass man an Schleimhäuten, die sich vollständig im Zustande purulenten Katarrhs befinden, dennoch immer im Stande ist, sei es durch Abschaben, sei es auf senkrechten Durchschnitten, ein Epithelium nachzuweisen, welches keinerlei oder doch nur unbedeutende Abweichungen vom normalen Verhalten darbietet. Inzwischen hat man sich überzeugt, dass die auswandernden farblosen Blutkörper-

chen die weicheren Epithelschichten ohne Schwierigkeit passiren können. Sie kriechen zwischen den Zellen nach aussen und erscheinen an feinen Durchschnitten meist langgestreckt, spindelförmig, wie eingeklemmt zwischen den grossen Leibern der Epithelzellen. Vielfach findet man sie auch in das Protoplasma derselben eingedrungen und zu 1—6 Stück von je einer Zelle umfasst (Fig. 57). Dies Bild wurde früher fälschlich als endogene Zellenbildung gedeutet. Schleim und Zellen sind Erzeugnisse der Schleimhaut, sie stellen das in vermehrter Menge zugeführte Ernährungsmaterial dar, nachdem es bereits einer gewissen Verarbeitung zu secundären Producten unterlegen ist. Anders verhält es sich bei sehr vielen Katarrhen der Magen- und Darmschleimhaut. Der gewöhnliche diarrhoische Stuhl beruht auf einer »serösen« Transsudation im Bereiche des Dünndarms. Das Blutserum mit Eiweiss und Salzen ist aus den Gefässen der Zotten zur Oberfläche gedrungen und wird durch starke peristaltische Bewegungen so schnell darmabwärts geschoben, dass die Resorption im Dickdarme damit nicht gleichen Schritt halten kann.

Fig. 57. Katarrh (eiteriger) der Conjunctiva. *a*. Epithelium. *b*. Bindegewebsstratum der Mucosa.

Eine besondere Erscheinungsreihe entwickelt sich aus der Möglichkeit, dass wie an der äusseren Haut so auch an Schleimhäuten mit geschichtetem Pflasterepithel seröse Transsudationen vorkommen. Das äussere wohlgefügte Zellenstratum widersteht dann eine Zeit lang dem Durchgange des Serums, hebt sich von der Unterlage ab und giebt so zur Bildung eines Blasenausschlages Veranlassung. Demgemäss sehen wir bei Katarrhen der Mundhöhle nicht selten die Schleimhaut der Lippen, des Zahnfleisches, der Zunge und der Wangen mit wasserhellen, bis erbsengrossen, aber meist miliaren Bläschen besetzt, welche nach circa 24 Stunden platzen und ihren serösen Inhalt entleeren. Entweder ist hiermit die Sache abgethan, oder es löst sich nachträglich die abgehobene Partie des Epithels gänzlich ab und lässt einen kleinen runden Defect des Epithelstratums, eine Excoriation zurück. Das freigelegte Bindegewebsparenchym producirt dann vorläufig Eiter, der anstossende Epithelialsaum wird macerirt und erscheint dem unbewaffneten Auge als scharfer weisser Contour, das Ganze ist von einem hyperämischen Hof umgeben und dieser Zustand eines umschriebenen eitrigen Katarrhs dauert so lange, als der Katarrh überhaupt anhält. Diese »unechten Geschwüre« können sich dabei nicht unbeträchtlich vergrössern, so dass schliesslich der grössere Theil der Mundhöhle wund, der kleinere normal ist (Mundfäule, Scorbut).

Analoge Zustände finden sich an allen Atrien des Schleimhautgewebes. Am bekanntesten sind sie am Orificium uteri ext. und der Glans penis. Auch die phlyctänoläre Katarrhe der Conjunctiva bulbi und der Glottis gehören hierher.

Vollständige und unvollständige Rückbildung, chronischer Katarrh und hyperplastische Zustände der Schleimhäute. — Was wir bis dahin von der katarrhalischen

Entzündung berichtet haben, charakterisirt den einmaligen Ablauf des Processes, den acuten Katarrh. Nach diesem kann die Schleimhaut vollständig zur Norm zurückkehren. Am wichtigsten ist hierbei das Verhalten des bindegewebigen Parenchyms der Schleimhaut. Wir haben oben gesehen, wie lebhaft sich das subepitheliale Bindegewebe an der katarrhalischen Entzündung betheiligt. Nicht zum kleinsten Theile kam die Verdickung und Wulstung der katarrhalischen Schleimhaut auf Rechnung einer zelligen Infiltration des subepithelialen Bindegewebes (Fig. 57 *b*). Alle diese Zellen müssen vollständig verschwinden, ehe die Restitution eine vollständige genannt werden kann. Sie degeneriren zum Theil fettig, zum Theil mögen sie in die Lymphgefässe aufgenommen werden. Bis dies aber geschehen ist, können Wochen vergehen, und so lange bleibt auch die Schleimhaut ein locus minoris resistentiae für neue Reize. Denn je grösser die Zahl der reizbaren Elemente, um so grösser die Reizbarkeit des ganzen Organes. Dieser Gesichtspunkt wird von den Aerzten und Patienten nicht immer gehörig gewürdigt. Letztere befinden sich in einer ähnlichen Lage, wie diejenigen, deren Schleimhäute durch eine statische Hyperämie zur katarrhalischen Entzündung prädisponirt sind. Es ist Gefahr vorhanden, dass der Katarrh auf die geringste Veranlassung an eben der Stelle wiederkehrt, welche er verlassen zu haben schien. Das Recidiv pflegt dann hartnäckiger zu sein, als die Primärerkrankung; die Vulnerabilität der Schleimhaut und mit ihr die Gefahr eines neuen Recidivs wird dadurch immer grösser, dauert immer länger an. Jedes Recidiv vermehrt die Zellen in dem Bindegewebe der Mucosa, allmählich nimmt auch das Epithelium und der Drüsenapparat an der dauernden Vergrösserung Theil, die Schleimhaut geht in den Zustand der Hypertrophie über. Die Hypertrophie ist also, von dieser Seite betrachtet, ein Erzeugniss des Katarrhs; anderseits kann sie als anatomische Prädisposition zum recidiven Katarrh angesehen werden, indem die den Katarrh ausmachenden Erscheinungen, Hyperämie, Anschwellung, Hypersecretion, bereits bis zu einem gewissen Höhepunkt entwickelt und auf diesem stationär geworden sind, so dass es nur einer geringen Anregung bedarf, um sie bis zur katarrhalischen Entzündung zu steigern.

Specifische Entzündungen.

Als specifische Entzündungen sind alle örtlichen Erkrankungen zu bezeichnen, welche sich zwar im Rahmen der entzündlichen Reizungs-, Reactions- und Heilungsvorgänge bewegen, in ihrer ganzen Verlaufsweise aber mehr oder minder weitgehende Modificationen erkennen lassen, in denen wir die besondere Einflussnahme eines bestimmten pathogenen Pilzes erkennen können. Was ist ein pathogener Pilz? Um diese Frage zu beantworten, müssen wir etwas weiter ausholen.

Hat ein Thier oder eine Pflanze *ausgelebt*, so ist es für den Gesammthaushalt der Natur und besonders für die hinterbliebenen Lebewesen bei Weitem am besten, wenn die körperliche Auflösung *nicht zu viel Zeit* gebraucht. Dies würde aber entschieden der Fall sein, wenn nicht *Pilz* und *Schimmel* wären, die sich überall an der Oberfläche der todten Leiber *ansiedeln* und die Auflösung derselben *auf's Kräftigste unterstützen*. Dabei kommen die eigent-

lichen Schimmelpilze, deren weisse, grüne und braune, auch schwärzliche Rasen allgemein bekannt sein dürften, weniger in Betracht, als gewisse ganz kleine Kügelchen und Stäbchen, welche nicht an der Oberfläche verbleiben, sondern in den todten Körper eindringen und ihn nach allen Richtungen durchsetzen. Hierbei vermehren sie sich durch immer wiederholte Zweitheilung in's Ungemessene. Tausende und aber Tausende sind in einem einzigen Tröpfchen faulenden Fleischsaftes enthalten; wo sie aber in so dichten Schaaren auftreten, dass sie schon dem blossen Auge etwa als ein missfarbiger schmieriger Beleg an der Oberfläche faulenden Fleisches sichtbar werden, da ist von irgend einer auch nur annäherenden Schätzung ihrer Anzahl überhaupt nicht mehr die Rede.

Wie es die Stäbchen (Bacillen) und Kügelchen (Mikrokokken) machen, wenn sie die Gewebe der abgestorbenen Pflanzen und Thiere zerstören, kann ich am Besten durch ein Gleichniss zur Anschauung bringen. Denken wir ein herrenloses Haus, das von Niemand mehr bewohnt und bewacht wird, den beliebigen Angriffen bedürftiger Anwohner preis gegeben. Der eine braucht Holz; er zieht die Dachsparren heraus und wirft dabei die Ziegel auf die Erde; der andere braucht Glas, er macht die Fensterscheiben los und lässt die Fensterrahmen achtlos zur Erde fallen; ein Dritter zieht die Riegel heraus, ein Vierter endlich braucht Mauersteine und sucht sich die guten heraus bis das ganze Haus über den Haufen stürzt und dann langsam verwittert. In ähnlicher Weise brauchen die kleinen Stäbchen und Kügelchen, indem sie ihrem lebhaften Wachsthums- und Vermehrungstrieb folgen, die einen diese, die anderen jene Bestandtheile des todten Leibes und reissen, was sie brauchen, rücksichtslos bald hier bald da aus dem Gefüge desselben heraus, bis das Gefüge zusammenstürzt, der Rest unkenntlich und vom Wasser aufgelöst und hinweggeschwemmt wird.

Gut denn, nehmen wir einmal an, die nothwendige und nützliche Mithilfe bei der Auflösung abgestorbener Thiere und Pflanzen sei wirklich die ursprüngliche Bestimmung aller Pilze gewesen, so müssen wir doch sogleich hinzufügen, dass sie sich gegenwärtig schon längst nicht mehr mit dieser engeren Lebenssphäre genügen lassen, sondern dass eine nicht unbeträchtliche Zahl derselben über jene Grenzen hinaus und auf die lebende Creatur übergegangen ist. Man darf sich wohl denken, dass einerseits die fortgesetzte Uebung im Zersetzen organisirter Stoffe gewisse Pilzarten immer angriffskräftiger gemacht hat, anderseits eine allmähliche Anpassung derselben an den lebendigen Nährboden stattgefunden hat.

In letzterer Beziehung möchte ich darauf hinweisen, dass unser lebendiger Körper nicht in allen seinen Theilen gleich lebendig ist. Er ist vielmehr an seiner ganzen äusseren und inneren Oberfläche mit einer fortlaufenden Schicht minder belebten, ja todten Stoffes überzogen, welcher aus Zellen hervorgegangen ist, die sich beim Absterben in Hornmasse oder Schleim umwandelten. Eine dünne Hornschicht deckt die äussere Haut, eine oft recht dicke Schleimschicht deckt die Schleimhäute, welche die Höhlen unseres Körpers vom Mund- und Naseneingang an auskleiden. In dieser Deck- und Schutzhülle finden, als in einem unbelebten organischen Stoffe, die Fäulnisspilze einen nicht ungeeigneten Nährboden, und in der That können Dutzende von Arten

derselben jeden Augenblick auch beim gesundesten Menschen z. B. in der Mundhöhle nachgewiesen werden. Anderseits aber stehen jene Stoffe als Umwandlungsproducte der thierischen Zelle der letzteren in Hinsicht ihrer natürlichen Beschaffenheit doch noch so nahe, dass sie als ein vorzüglicher Aufenthalt bezeichnet werden müssen, um gewisse Pilzarten, die sich im Uebrigen für die Anpassung an den lebenden Nährboden eigenen, auf diese Anpassung vorzubereiten.

Viele jetzt ansteckungsfähige Pilze mögen ihre Ansteckungsfähigkeit auf diesem Wege einer vorgängigen Anpassung an die todte Decke des lebenden Körpers erworben haben.

Wie dem aber auch sein möge: jetzt ist die Zeit der Anpassung für eine grosse Zahl derselben längst vorüber. Mehr als fünfzig Arten sind jetzt angepasst und zwar theilweise so gut, dass sie nur noch auf und in einem lebendigen Organismus zu leben vermögen. Dass unser Körper unter dieser Einwanderung leidet und vielleicht zu Grunde geht, wenn er von dem Pilzparasiten so behandelt wird, als ob er schon todt wäre, — das ist unsere Sache. Für den Pilz giebt es nur die eine Lebensfrage: Wie komme ich hinein?

Der Widerstand, welchen die pathogenen Pilze bei ihrem Eindringen in den menschlichen Körper finden, ist verschieden je nach den Punkten, an welchen der Einbruch versucht wird. Die äussere Haut, sowie die Schleimhaut der Lippen, der Wange und der Zunge sind durch ein dickes Lager derber Zellen geschützt. Empfänglicher für eine Pilzinvasion ist schon die zarte Schleimhaut des Bindesacks am Auge. Hier bringen einige von ihnen schwere Entzündungen zu Wege, so der Gonococcus (*Neisser*) die Blennorrhoea neonatorum, der Trachomcoccus (*Sattler*, *Michel*) die trachomatöse Conjunctivitis und so weiter. Je mehr wir aber nach innen kommen, desto mehr nimmt diese Empfänglichkeit zu. Schliesslich müssen wir zugestehen, dass es am völlig normalen Menschen Stellen genug giebt, die »von Natur offene Wege« nach dem Innern sind und welche denn auch von den krankmachenden Pilzen fleissig benutzt werden.

Da ist zunächst die Oberfläche der Mandel, deren epitheliale Decke stellenweise von auswandernden farblosen Zellen so dicht durchsetzt und aufgelockert ist, dass hier pathogene Pilze mit grösster Leichtigkeit haften bleiben und zugleich einen vorzüglichen Nährboden für ihre weitere Wucherung antreffen.

Demnächst kommen die mannigfachen Begünstigungen, welche der Einwanderung der Pilze durch die Nahrungsaufnahme geboten werden. Die Schleimhäute des Magens und Darmes sind ja von der Natur ausdrücklich so eingerichtet, dass die gegessenen Stoffe in das Blut des Menschen gelangen sollen. Die Pilze, so sollte man meinen, brauchen sich also den Speisen nur anzuschliessen, um in Gemeinschaft mit ihnen in das innerste Heiligthum des Lebens einzudringen. So bedenklich liegt die Sache indessen nicht.

Vor allzu spaltpilzreichen Genussmitteln warnt uns schon die Nase, die über dem Nahrungseingang Wache hält. Dazu kommt die löbliche Gewohnheit des Kochens der Speisen. Durch die anhaltende Siedhitze wird all' und jedes Leben, also auch das Leben der Pilze in unseren Speisen schonungslos zerstört. Drittens lässt auch der Magensaft nur Weniges lebendig passiren, darunter leider die Trichinen, denen es im Magensaft ganz wohl zu sein scheint. Gegen die meisten Spalt-

pilze ist er unerbittlich. Und dennoch giebt es Umstände und Sachlagen, welche es den Pilzen möglich machen, alle diese vortrefflichen Schutzwehren glücklich zu passiren und jenseits des Magens an solche Stellen zu gelangen, an welchen sie sich vermehren und in das Blut gelangen können.

Nur feste Nahrung z. B. bewirkt die Absonderung von Magensaft. Folglich können grosse Mengen Brunnenwasser, welche Typhus- oder Cholerabacillen enthalten, ohne Weiteres den leeren Magen passiren und in den Dünndarm gelangen. Aehnlich mag es bei der Ruhr sein. Tuberkelbacillen gelangen in der schleimigen Einhüllung des verschluckten Sputums glücklich durch den Magen hindurch. Auch das Milzbrandgift scheint mit den Speisen unversehrt in den Dünndarm gelangen zu können. Kurz, wir sehen, bei der Nahrungsaufnahme ist die Gefahr einer gleichzeitigen Aufnahme krankmachender Pilze schon recht nahe liegend.

Wie steht es nun mit der Athmung?

Leider auch nicht zum Besten. Dass Pilzkeime in der Luft herumfliegen und dass viele von den sogenannten Sonnenstäubchen, welche man im Lichtkegel eines Sonnenstrahls wahrnimmt, der durch eine kleine Oeffnung in ein dunkles Zimmer gelassen wird, Pilze sind oder Pilze im angetrockneten Zustande enthalten, ist bekannt. Nur wenn es mehrere Tage hintereinander geregnet hat, ist die Luft im Freien eine Zeit lang frei davon; in geschlossenen Räumen aber können wir sicher sein, mit jedem Athemzug eine Anzahl trockner aber wiederbelebungsfähiger Bacillen aufzunehmen. Glücklicherweise sind auch hier sehr sinnreiche Vorkehrungen getroffen, welche den Zweck haben, Staubtheilchen der Athmungsluft abzufangen und wieder hinaus zu befördern.

In der Nase stellt sich dem durch die Nasenlöcher eintretenden Luftstrom eine labyrinthische Anordnung von Scheidewänden entgegen, welche den Luftstrom zwingt, sich zu theilen und über eine unverhältnissmässig grosse Fläche auszubreiten. Viele Staubtheilchen bleiben an dieser feuchten Fläche haften und dies Haftenbleiben wiederholt sich auch weiterhin in den baumförmig verästelten Luftwegen und ist von einer Wiederausstossung des Staubes durch die Flimmerbewegung der Cilien des Cylinderepithels gefolgt. So werden auch die eingeathmeten Pilze zum grössten Theil wieder entfernt.

Ich sage »zum grössten Theil«, ich sage nicht »alle«. Wir kommen auch hier wieder an eine gewisse Grenze, wo uns die an sich vorzüglichen Schutzwehren des Körpers im Stiche lassen. Hat ein Pilzkeim die Luftwege glücklich passirt, ohne hängen zu bleiben, so wird er nicht wieder ausgestossen, sondern in das Lungengewebe aufgenommen.

Auf diese Weise kommen unzweifelhaft viele Allgemeininfectionen zu Stande, welche sich secundär in der Haut oder in anderen Organen localisiren. Es giebt aber auch so schneidige Feinde unter den eingeathmeten pathogenen Kokken und Bacillen, dass sie das zarte Epithel der Luftwege ohne Weiteres angreifen und zerstören.

Soviel im Allgemeinen über die Herkunft der krankmachenden Pilze und über die Art und Wege, wie sie an und in den menschlichen Körper gelangen. Diese Dinge haben deshalb ein grösseres Interesse für uns, weil sie die Grundlage für die Schutzmassregeln bilden, welche man den Seuchen gegenüber zu ergreifen hat und welche namentlich in der neuesten Zeit ein so wichtiger und beliebter

Gegenstand auch der nichtärztlichen Besprechung geworden sind. Kann hier doch jeder sein Scherflein zum Besten des Ganzen beitragen und schon dadurch, dass er sich selbst bewahrt, auch seine Mitmenschen vor Schaden hüten.

Gehen wir nun zu den Angriffen und Einwirkungen der pathogenen Pilze auf unseren Organismus über, so lassen sich diese in örtliche und in allgemeine sondern. Ein allgemeiner Angriff bereitet sich in dem Momente vor, wo die Keime gewisser pathogener Pilze in die Blut- und Säftemasse des Körpers eingedrungen sind und sofort beginnen, sich daselbst durch Theilung zu vermehren. Hat diese Vermehrung nach einer gewissen Zeit, der Incubationszeit, ein gewisses Mass erreicht, so tritt eine Allgemeinerkrankung auf, welche zumeist durch ein Fieber markirt wird, dessen grössere oder geringere Intensität für den Gesammtverlauf der Krankheit entscheidend wird. Gleichzeitig oder später treten örtliche Entzündungen auf, welche die Folge stattgehabter örtlicher Ansiedlungen der Pilze aus dem Blute sind. Hier also stossen wir auf eine erste Gruppe specifischer Entzündungsprocesse. Eine zweite wird durch diejenigen örtlichen Veränderungen constituirt, welche sich an der Stelle der ersten Invasion von aussen her, also in den Eintrittswegen der pathogenen Pilze entwickeln können. Die grosse Uebereinstimmung aber, welche sich dabei den primären und den secundären, von demselben Pilze verursachten Affectionen herausstellt, ist ein werthvoller Hinweis auf die einheitliche Natur der Krankheitsursache.

2. *Infectiöse Katarrhe und diphtherische Entzündungen.*

Findet die Ansiedlung pathogener Schizomyceten an den Schleimhautoberflächen der Körper statt, so sieht man häufig nur katarrhalische Entzündungen auftreten, welche sich von anderen Katarrhen durch die Anwesenheit der Entzündungserreger unterscheiden, welche freilich nur in der Minderzahl der Fälle bis jetzt nachgewiesen worden sind.

Als Paradigma möge hier die gonorrhoische Entzündung erwähnt werden, welche durch die Einnistung eines ziemlich grossen Diplococcus (Gonococcus-*Neisser*) bewirkt wird. Die in ihrem Bau ziemlich übereinstimmenden Epithelstrecken der Harnröhre und der Conjunctiva sind diesen Kokken besonders zugänglich. Nach *Bumm* geschieht die Einwanderung in den Kittleisten der Epithelzellen; sind die Kokken auf diesem Wege in das blut- und nervenreiche Parenchym der eigentlichen Schleimhaut gelangt, so beginnt eine heftige katarrhalische Entzündung mit abundanter Auswanderung von farblosen Blutkörperchen aus stark

Fig. 58. Gonorrhoischer Katarrh der Conjunctiva (Blennorrhoea, nach *Bumm*. *a*. Durchschnitt durch Epithel und Mucosa der Conjunctiva. *b*. Eiterkörperchen mit Gonokokken. *c*. Epithelzelle, welche ein kokkenhaltiges Eiterkörperchen umschliesst. $^1/_{500}$.

hyperämischen Gefässen (Fig. 58 *a*). Die Auswanderer verbreiten sich weiterhin im Parenchym, begegnen hier den Kokken und nehmen dieselben theilweis in sich auf. So beladen dringen sie theils zur Oberfläche, wo sie als mit Kokken beladene Eiterkörperchen im Secrete gefunden werden (Fig. 58 *b*, *c*), theils in die Lymphgefässe und Lymphdrüsen des Körpers, ja wahrscheinlich über diese hinaus in ganz fernliegende Organe, wo sie secundäre Entzündungen hervorrufen können.

Aehnlich wie hier dürften die Verhältnisse wohl bei andern infectiösen Katarrhen, Keuchhusten, Masern, Grippe etc. gelagert sein. Bei diesen aber müssen wir uns in Ermanglung sicherer Kenntnisse über ihre pflanzlichen Erreger auf den Sitz und andere typische Charaktere als Merkmale ihrer Specificität verlassen.

Weniger trüglich sind jedenfalls die Erscheinungen einer specifischen Schleimhautentzündung, wenn die Einnistung der pathogenen Pilze zur Abtödtung der Gewebe am Ansiedlungsorte, zur Verschorfung geführt und die darauf folgende Entzündung unter Anderem den Charakter einer »sequestrirenden resp. geschwürigen« bekommen hat.

Man pflegt Verschorfungen dieser Art im Gegensatz zu Aetzungs- und Verbrennungseschara als diphtherische zu bezeichnen und überall von Diphtherie[1]) zu sprechen, wo eine mikroparasitäre Gewebenekrose vorliegt. Es ist damit an sich noch nicht gesagt, dass diese nekrosirenden Mikroparasiten auch pathogene Mikroparasiten sein müssen. Selbst die gewöhnlichen Fäulnisspilze des Darminhalts können Gewebsnekrosen dann erzeugen, wenn die Schleimhaut nicht mehr die normale Widerstandskraft besitzt, sondern durch eine heftigere entzündliche Hyperämie und exsudative Infiltration geschwächt ist. Wir werden eine Diphtherie der Harnwege kennen lernen, die durchaus nichts Specifisches hat und bei den meisten specifischen Verschorfungen der Darmschleimhaut, bei Typhus, Dysenterie, Cholera etc., müssen wir es wenigstens dahin gestellt sein lassen, wieviel davon durch die pathogenen Schizomyceten dieser Krankheiten, wieviel durch nicht-pathogene erzeugt worden ist.

Eine gewisse Bestätigung dieser Anschauung finden wir in dem Umstande, dass die Infectionskrankheiten der Darmschleimhaut sämmtlich ein katarrhalisches und ein diphtherisches Stadium aufweisen. Man erhält den Eindruck, dass die Verschorfung erst dann eintritt, wenn die entzündliche Veränderung eine gewisse Intensitätsgrenze überschritten hat.

Auch die nahen Beziehungen derartiger Verschorfungen und Verschwärungen zur wirklichen stinkenden Fäulniss sind zu beachten. Man sagt, sie seien »gangränös, phagedänisch« geworden, wenn statt der oberflächlichen Nekrose ein brandiger Zerfall eintritt, welcher die ganze Umgegend des Geschwürs bis tief hinein in die benachbarte Bindegewebsstrecke zerstört. Eine brettähnlich harte Infiltration des Bindegewebes mit einem sulzig gelatinösen Exsudat kann dieser Zerstörung vorangehen, doch tritt sie auch ohne eine solche ganz direct ein.

Nur eine Schleimhauterkrankung wüsste ich zu nennen, bei welcher die Betheiligung der nicht pathogenen Mikrophyten so sehr zurücktritt, dass man das meiste, was man von Verschorfung und Gewebsnekrose sieht, ohne Bedenken auf

1) Nicht zu verwechseln mit der Unterart: Diphtheritis.

die Einwirkungen des specifischen Pilzes zurückführen kann. Es ist das die κατ' ἐξοχήν sogenannte Diphtheritis, welche am Isthmus faucium, am Kehlkopf und der Trachea, seltener auf granulirenden Wunden und anderwärts ihre charakteristischen Producte liefert.

Der pathogene Pilz der Diphtheritis ist uns noch nicht mit Sicherheit bekannt. Es scheint ein Micrococcus zu sein, der nur dem Menschen schadet und wahrscheinlich ziemlich difficile Lebensbedingungen hat, weil er in der Regel nur durch Ansteckung von Person zu Person sich fortpflanzt. Derselbe zerstört das Epithelium und ruft an seiner Stelle ein zellig-fibrinöses Exsudat hervor, welches alsbald der Coagulationsnekrose verfällt und eine weisslich-opake, ziemlich derbe und trockene Haut bildet, welche der Schleimhaut entweder als sogenannte »croupöse Pseudomembran« locker aufliegt oder als sogenannte »diphtheritische Membran« fester anhaftet. In beiden Fällen verhält sie sich wie der Gips zur Matrice. Die Anlagerungsfläche der Pseudomembran giebt jede Erhabenheit, jede Vertiefung der Schleimhautoberfläche im Abdruck wieder; die Pseudomembran stellt eine Röhre dar, wenn der Process die ganze Circumferenz des Schleimhautcanales einnahm, einen soliden Cylinder, wenn zugleich das Lumen des Canales sehr eng war, eine rundliche Platte, wenn der Process ein insulärer war. Ihrer Dicke nach variirt die Pseudomembran vom reif-ähnlichen Anfluge bis zur linienhohen Schwarte, nicht selten bemerkt man eine rothe Sprenkelung an ihr, welche auf kleine mit der Exsudation gleichzeitig eingetretene Extravasate zu beziehen ist.

Alle übrigen Eigenschaften der Pseudomembran wechseln mit dem Orte ihrer Bildung und finden zum Theil in den normalen Structurverhältnissen derselben ihre Erklärung. Dies gilt vor Allem von der histologischen Qualität des scheinbaren Fibrins, sowie von der Festigkeit, mit welcher die Membran auf der Schleimhaut haftet. In letzterer Beziehung findet sich an gewissen Orten, so am Isthmus faucium und an den Wundgranulationen, welche sich hierin wie eine Schleimhaut verhalten, ein ganz allmählicher Uebergang von der Bildung solcher Membranen, welche der Oberfläche aufgelagert sind, zu solchen, welche in der oberflächlichsten Schicht der Schleimhaut eingelagert sind. Das entzündliche Exsudat kann eben erstarren, noch ehe es die Oberfläche wirklich erreicht hat, und verwandelt dadurch eine äusserste bis liniendicke Schicht des Schleimhautparenchyms selbst in eine gelblichweisse Pseudomembran, welche folglich auch viel fester haftet, als das oberflächliche Product und nur durch eine sequestrirende Verschwärung gelöst werden kann.

Im günstigen Verlauf der Entzündung wird der Beleg abgestossen und nach kurzer Eiterung der normale Zustand retablirt. Im ungünstigen Falle kehrt der Beleg wieder, greift bei jeder Wiederkehr tiefer ein oder complicirt sich auch hier mit brandiger Zerstörung der Umgegend.

Neben diesen örtlichen Affectionen aber steht bei der Diphtheritis, wie bei allen diphtherischen Erkrankungen der Schleimhäute als ein mehr selbständiges Glied die eigentliche Infection, d. h. die Einwanderung des Krankheitsgiftes in die Blut- und Säftemasse des Körpers. Sie ist es, welche zur Schwellung der regionären Lymphdrüsen und zum Fieber die unmittelbare Veranlassung giebt und daher für den Gesammtverlauf der Krankheit von massgebender Bedeutung wird.

Ueber die Art und Weise, wie die pathogenen Pilze in das Bindegewebe ein-

dringen und sich darinnen verbreiten, giebt ein lehrreicher Versuch *Eberths* Aufschluss, zu welchem derselbe die Hornhaut von Kaninchen benutzte.

»Mit einer spitzgeschliffenen Nadel wird der Hornhaut des einen Auges (das andere dient zum Controlversuch) eine grössere Zahl oberflächlicher Stichwunden beigebracht und darauf frisches diphtheritisches oder pyämisches Exsudat in den Conjunctivalsack eingebracht. Darauf entsteht am zweiten Tage eine heftige eiterige Conjunctivitis, das Allgemeinbefinden der Thiere wird gestört, am 4. oder 5. Tage tritt der Tod ein. An der Hornhaut bemerkt man schon am zweiten Tage eine diffuse Trübung, aus welcher sich die Impfstellen als kleine graue Flecke und sternförmige Figuren abheben. Eine stärkere Vergrösserung aber (Fig. 59) be-

Fig. 59. Impfkeratitis: Eindringen niederster Organismen (Micrococcus) in die Spalträume des Hornhautgewebes. Der Impfstich (siehe Text) bei 150maliger Vergrösserung. Nach *Eberth*.

lehrt uns sofort, dass wir es hier mit einer dichten Anfüllung und ganz bedeutenden Erweiterung der Hornhautcanälchen durch Micrococcusmasse zu thun haben. Auch in kleinen verzweigten Ketten, sowie in zahllosen Exemplaren einzeln kommen die Micrococcuskörnchen im ganzen Gewebe der Hornhaut vor und bedingen die schon dem blossen Auge auffällige Trübung desselben, so dass wir uns in der That kaum eine bündigere und überzeugendere Anschauung über den Modus der Einwanderung und der örtlichen und allgemeinen Ausbreitung des Diphtheritispilzes in den Körper wünschen können.«

Dass es wirklich der Diphtheritispilz gewesen ist, welchen der hochverdiente Autor hier zum Wachsen gebracht hat, darf bezweifelt werden, da man mit gewöhnlichen Fäulnisskokken denselben Erfolg erzielen kann. Immerhin bleibt der Versuch als Demontratio ad oculos der Pilzinvasion von höchstem Werthe.

3. *Infectiöse Granulome.*

Endlich giebt es Pilze, welche durch eine nicht direct nekrosirende, sondern nur leicht alterirende, die Ernährung beunruhigende Einwirkung auf die Zellen ausgezeichnet sind. Es kommt dabei freilich mit auf die Zahl der an einem Ort vereinigten Pilze und auf die Dauer ihrer Einwirkung an. Je mehr ihrer sind und je länger sie ihren schädlichen Einfluss an Ort und Stelle geltend machen, um so mehr führen auch diese Pilze zur Nekrose der Gewebe, führen auch sie die Nothwendigkeit einer sequestrirenden Entzündung herbei. Im weiteren Umkreise dieser stärkeren Veränderungen, namentlich aber dann, wenn die Pilze in das Blut und die Lymphe aufgenommen und nur in wenigen Exemplaren hier und dort angeschwemmt wurden, treten jene schwächeren Einwirkungen in Form von höchst charakteristischen chronischen Entzündungen zu Tage. Als nächste Folge der pilzlichen Reizung ist eine eigenthümliche Schwellung und Kerntheilung der betroffenen zelligen Elemente anzusehen, welche an epitheliale Ausbildung erinnert (Epitheloide Zelle, specifische Typhus-, Lepra- etc. Zelle). Daran schliesst sich die Entwicklung von Granulationsgewebe, welches entsprechend der »localen bis punktförmig begrenzten« Wirkung des Entzündungsreizes scharf umschriebene, knotige, sagen wir geschwulstähnliche Ablagerungen bildet. *Virchow* hat diese Ablagerungen Granulationsgeschwülste genannt. Heute ist es üblich, sie als infectiöse Granulome zu bezeichnen.

Alle infectiösen Granulome sind einander bis auf einen gewissen Punkt ähnlich. Doch geht die Aehnlichkeit nicht soweit, dass man die Hauptformen nicht schon makroskopisch unterscheiden könnte.

An die Spitze der infectiösen Granulome wollen wir wieder eine Erkrankung der Conjunctiva stellen, welche neuerdings als parasitäre erkannt und zugleich ein gutes Beispiel typisch verlaufender Granulie ist.

Das Trachom der Conjunctiva (Aegyptische Augenentzündung) wird durch die Einnistung eines pathogenen Coccus verursacht, welche von *Sattler* entdeckt und von *Michel* zuerst in Gestalt einer rein weissen Zoogloeamasse auf Fleischpeptongelatine rein cultivirt worden ist. Derselbe bedarf einer gewissen Begünstigung durch Nebenumstände, wenn ihm die Einwanderung durch das Epithelium glücken soll. Zartheit des Epithelii, längeres Verweilen, d. h. ungestörte Arbeit an derselben Stelle fördert die Impfung. So kommt es, dass jugendliche Individuen mit Vorliebe befallen werden und dass regelmässig die ersten Trachomknötchen an der Umschlagsfalte der Bindehaut gefunden werden. Dieselben sind grauröthlich, rund, von Hirsekorngrösse und darüber, stehen reihenweise oder mehr flächenhaft nebeneinander, das Letztere namentlich in den spätern Stadien der Krankheit und an den Tarsalflächen. Sie bestehen ganz aus lymphoiden Zellen, zwischen denen man die wuchernden Kokken nachweisen kann. Anderweitige entzündliche Erscheinungen, namentlich katarrhalischer Art, sind gewöhnlich nicht vorhanden. Das Secret der Conjunctiva bleibt durchgängig schleimig. Wohl aber tritt später eine Art von Vernarbung des Neugebildes ein, infolge deren die Lidränder einwärts gewendet, die Tarsalränder muldenförmig gekrümmt und die ganze Conjunctivalfläche so reducirt wird, dass der Bulbus nicht mehr bedeckt werden kann und die Hornhaut trübe und trocken wird (Xerophthalmie).

Tuberculose. Unter Tuberkel versteht die heutige pathologische Anatomie ein gewisses ursprünglich grau durchscheinendes, später in der Regel gelbweisses und ziemlich trocknes, käseähnliches Entzündungsproduct, welches durch die Einnistung eines von *Koch* entdeckten äusserst kleinen Bacillus am Ort der Veränderung hervorgerufen wird. Die mikroskopische Form, in welcher die Ablagerung erfolgt, ist allerdings nicht selten diejenige eines Knotens oder Höckers (tuberculum) und damit die Beibehaltung des althergebrachten Namens der Tuberculose hinreichend motivirt. Besonders häufig und für die vom Blute und im ganzen Organismus stattgehabte Dissemination des Bacillus Kochii charakteristisch ist ein Entzündungsheerd von Mohnsamen- bis Hirsekorngrösse: der sogenannte miliare Tuberkel, welcher denn auch lange Zeit als das pathognomonische Merkmal der echten Tuberculose angesehen wurde. Der gegenwärtige Stand aber der Tuberkel-Lehre ist etwa folgender.

Breitet man ein Wenig von dem Auswurf eines Schwindsüchtigen in dünner Schicht auf einem Deckplättchen aus, so wird man nach geeigneter Färbung (s. d. Vorschriften der Methodologie) in dieser Schicht mehr oder minder zahlreiche — oft sehr grosse Mengen — von kleinen geraden Stäbchen bemerken, welche meist ganz einfach und glatt erscheinen, hie und da aber einen Zerfall in kleine, mehr rundliche Bruchstücke (Sporen?) zeigen (Fig. 60). Diese Stäbchen (Bacillus Kochii) sind die sichtbare Ursache der Tuberculose, das Tuberkelgift in Person. *Koch* hat den Tuberkelbacillus in grösseren Mengen rein gezüchtet und seine Lebensbedingungen dahin festgestellt, dass derselbe, um üppig zu wachsen, vor Allem einer ziemlich hohen Temperatur bedarf. Am besten gedeiht er bei der Temperatur unseres Blutes. Als Nährboden verlangt er Blutserum, welches, durch vorsichtige Erwärmung zum Gelatiniren aber nicht zum Coaguliren gebracht worden ist. Auf diesem wächst er in unscheinbaren, weisslichgrauen Schüppchen, welche bei mikroskopischer Untersuchung das Fig. 61 wiedergegebene charakteristische Ansehen haben. Stärkere Abkühlung sowohl als Erhitzung unterbricht den Theilungsprocess der Stäbchen, tödtet dieselben aber keineswegs. Sie sind im Gegentheil von grosser Lebenszähigkeit, und wenn der Staub, welchem ein getrocknetes und zerriebenes Sputum tuberculosum beigemengt war, nachträglich aufgewirbelt und eingeathmet wird, so kann dadurch eine neue Infection ohne Zweifel bewirkt werden.

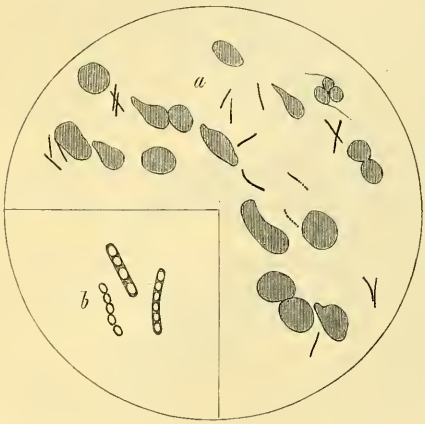

Fig. 60. Bacillus Kochii im Sputum eines Schwindsüchtigen. Daneben farblose Blutkörperchen. 1/500. b. Der Bacillus mit 1/18 Immersion.

Fig. 61. Der Bacillus Kochii in Reincultur auf Hammelblutserum. 1/500.

Dass der Bacillus Kochii in der That die Ursache der Tuberculose ist, beweist der Umstand, dass derselbe einem Kaninchen, Meerschweinchen oder einer anderen tuberkelfähigen Thierspecies eingeimpft unfehlbar eine specifische Entzündung und ein kachektisches Allgemeinleiden hervorruft, welches von der spontanen Tuberculose der betreffenden Thiere nicht zu unterscheiden ist. Auf den Menschen übertragen führt diese Lehre zu der Annahme, dass Alles, was wir bisher specifisch tuberculöse Entzündung nannten, vor Allem der miliare Tuberkel, auf die Einnistung desselben Spaltpilzes zurückzuführen ist.

Bei dieser Einnistung des Pilzes unterscheiden wir drei Etappen, nämlich: Die erste Ansiedlung, den Uebergang auf die regionären Lymphdrüsen und die Verbreitung über den Gesammtorganismus. Der ersten Ansiedlung entspricht die primäre, localisirte Tuberculose, die Infection der Lymphdrüsen kennzeichnet sich durch die sogenannte scrophulöse Entzündung und käsige Entartung dieser Organe, während die disseminirte Miliartuberculose die Verbreitung des Bacillus über den ganzen Organismus bedeutet.

Durch die von einem dickeren Epithel geschützte Oberfläche unseres Körpers vermag der Tuberkelpilz nicht einzudringen, durch frische Wunden hat man ihn neuerdings wiederholt eindringen sehen. Die Frage, ob er nicht in die Mündungen der Haartaschen eingerieben werden könne, wird uns beim Hautwolf (Lupus narium) beschäftigen. Seine Hauptansiedlungs- und Eingangspforten aber sind die Lungen und der Darm. Dort ist das Epithel zarter noch als das zarteste Endothelhäutchen, welches eine seröse Haut überkleidet, hier findet der Pilz die Resorptionswege der Darmschleimhaut auch für sich geöffnet.

Die Ansiedlung in der Lunge führt zur sogenannten tuberculösen Lungenschwindsucht. Die Resorption im Darm scheint bei jungen Kindern anstandslos, d. h. ohne geschwürige Erkrankung der Darmschleimhaut erfolgen zu können und führt dann sofort zu einer Verkäsung der Mesenterialdrüsen. Bei Erwachsenen geschieht sie nur im Anschluss an eine bestehende Lungenschwindsucht (verschlucktes Sputum) und vollzieht sich in den Formen der Darmschwindsucht.

Wir werden diese und andere Formen der localisirten Tuberculose im speciellen Theil noch eingehend zu studiren haben. Auch die Tuberculose der Lymphdrüsen wird uns daselbst beschäftigen. Letztere ist besonders deshalb wichtig, weil sie zwar eine Zeit lang die Invasion des Giftes durch Zuschwellung der Resorptionswege aufhält, anderseits aber auch die Bildung eines bleibenden Depots von Tuberkelgift bedeutet, von dem aus es sich unter günstigen Bedingungen über den ganzen Organismus verbreiten kann.

Die verkäste Lymphdrüse ist für den Organismus ein todter Theil, welcher an seiner Peripherie eine schleichende hyperplastische Entzündung, schwielige Verdickung des Bindegewebes etc. unterhält. Mitunter nun — bei fieberhaften Aufregungen des Gefässsystems, infolge von Traumen oder dergleichen — nimmt diese Periadenitis einen hitzigen Charakter an, es kommt zu flüssigen Ausscheidungen um den käsigen Heerd, eine Maceration desselben; mithin eine Isolirung der zahllosen in dem Käse eingebackenen Pilzkeime tritt ein und damit ist ein Impfmaterial gegeben, welches von den Wanderzellen des Bindegewebes aufgenommen und auf den ableitenden Lymphwegen weitergeschleppt wird. So gelangen die Tuberkelbacillen in das Blut. In anderen Fällen findet ein Durchbruch

tuberculöser Erweichungsheerde in benachbarte grössere Gefässe, in den Ductus thoracicus (*Ponfick*) oder die Venae pulmonales (*Weigert*) statt. Damit aber ist das Signal zum Ausbruch einer Allgemeinerkrankung gegeben, welche sich durch das Auftreten zahlreicher metastatischer Entzündungsheerde in den verschiedensten Organen des Körpers kenntlich macht.

In erster Linie sind es gewöhnlich die Lungen, dann die Leber, die Niere, die Milz und alle serösen Häute, an denen die disseminirte Tuberculose zum Vorschein kommt; ausserdem ist die Pia mater cerebro-spinalis mit Einschluss der Chorioides oculi disponirt. Ueberall sieht man die kleinen, grauweissen derben und gänzlich blutleeren Knötchen auftreten, welche den Ansiedlungsort eines Tuberkelpilzes und die örtliche Reaction bedeuten, welche seine Ansiedlung hervorrief.

Gehen wir nun zu einer Analyse der histologischen Einzelnheiten über, welche für die primären, secundären und tertiären Localisationen in den Hauptzügen übereinstimmend sind, so kann es uns nicht entgehen, dass alle tuberculösen Entzündungsheerde eine typische Verschiedenheit der inneren Anordnung erkennen lassen. Das Centrum der kugligen resp. die Axe der mehr strangförmigen Gebilde wird von grösseren, epithelähnlichen Zellen eingenommen, die ein stark lichtbrechendes, feinkörniges Protoplasma und mehrere glatte Kerne besitzen, welche oft deutlich paarweis gestellt sind. (Fig. 62. *1*). Forscht man weiter nach, so findet man fast immer inmitten dieser grösseren Zellen einige Exemplare von echten Riesenzellen mit zahlreichen wandständigen kernkörperchenhaltenden

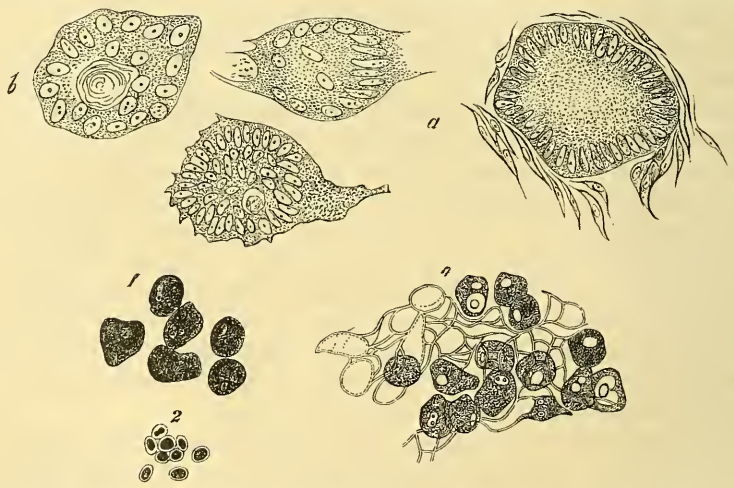

Fig. 62. Texturbestandtheile des miliaren Tuberkels. 1. Epitheloide. 2. Granulationszellen; rechts Reticulum mit epitheloiden Zellen. Oben Riesenzellen. *a.* aus einem älteren (fibrösen) Tuberkel. *b.* mit centralem Kalkkörper.

Kernen. (Fig. 62. *3*). Als Einschlüsse enthalten diese Gebilde bisweilen concentrisch-geschichtete Kalkkörper (Fig. 62, *3. b*). Riesenzellen und epitheloide Zellen sind nicht selten in ein feinfädiges Netzwerk eingesetzt, welches sich ohne scharfe Grenze in der umgebenden Grundsubstanz verliert (Fig. 62. *4*). Nach aussen aber sind die epithelartigen Zellen von einer breiten Zone gewöhnlicher Exsudatzellen

umgeben. (Fig. 62. 2). Nur in dieser letzteren finden sich noch wegsame Blutcapillaren, während solche weiter einwärts gänzlich obliterirt und selbst durch starken Injectionsdruck nicht zu füllen sind.

Suchen wir jetzt nach dem Bacillus Kochii, so werden wir ihn am ehesten in den erwähnten Riesenzellen antreffen. Das feingranulirte Protoplasma der letztern umschliesst in der Regel mehrere der zarten Stäbchen, welche ohne erkennbaren Plan darin vertheilt sind (Fig. 63). Man findet aber die Stäbchen auch frei zwischen den epithelartigen Zellen, hier einzeln, dort zu kleinen Gruppen vereinigt.

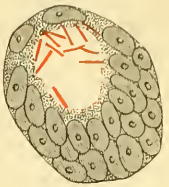

Fig. 63. Riesenzelle mit Tuberkelbacillen. 1/500.

Im Ganzen erwächst uns der Eindruck, als habe die Einwanderung und Ansiedlung des Bacillus in erster Linie eine Reizung der stabilen Zellen des Bindegewebes (Bindegewebszellen und Endothelien, vielleicht auch Epithelien) und eine Umwandlung derselben in die epitheloiden Tuberkelzellen veranlasst. Eine weitere Entwickelung in derselben Richtung habe einzelne dieser Elemente auf die Höhe der Riesenzellen getrieben. Dann aber sei eine zellige Exsudation hinzugetreten und habe den eigentlichen Körper des Granuloms gebildet.

Haben wir somit einigen Grund, den Bacillus Kochii verantwortlich zu machen für Alles, was die tuberculöse Entzündung bis zur Acme ihrer Leistungen Charakteristisches darbietet, so sind wir dazu noch mehr berechtigt in Ansehung der besonderen Art von regressiver Metamorphose, welche an den tuberculösen Entzündungsproducten einzutreten pflegt. Ich meine die käsige Nekrose, welche seiner Zeit ebenso einseitig, wie der miliare Tuberkel als das pathognomonische Merkmal der Tuberculose angesehen worden ist.

Bei der käsigen Nekrose wird ähnlich wie bei der Diphtheritis ein starres, gelbweisses Product geliefert, welches noch in späteren Stadien der Umwandlung, wenn beginnende Erweichung und Auflösung der anfänglich überaus festen Substanz eine mehr bröcklige oder schmierige Consistenz verliehen haben, eine auffallende Aehnlichkeit mit gewissen Käsesorten annimmt.

Die beginnende Verkäsung macht sich dem unbewaffneten Auge als eine weissliche Trübung des übrigens mehr durchscheinenden grauen Entzündungsproductes bemerkbar. Die histologische Untersuchung ergiebt eine Umwandlung der Zellen in undurchsichtige, körnige, starre und unscharf begrenzte Schollen, an denen mit den üblichen Färbemitteln kein Kern mehr nachgewiesen werden kann. An Schnitten bemerkt man häufig eine fasrige Zerklüftung des ganzen Materials. Wirbelartig sind diese Fasern um gewisse Punkte im Innern des Käseheerdes gruppirt. Ich glaube, dass hier ein misslungener Versuch zur Bildung von Narbengewebe vorliegt. Doch ist das Ganze so dicht zusammengepresst und selbst in den feinsten Schnitten so undurchsichtig, dass man es schliesslich aufgiebt, hier noch etwas Besonderes entwirren zu wollen.

Ist die käsige Nekrose perfect geworden, so bleibt das abgestorbene Material eine Zeit lang unverändert; nachgerade aber schreitet es zu weiteren chemisch-physikalischen Umwandlungen, die wir als »Erweichung des Käseheerdes« bezeichnen. Die geronnenen Eiweisskörper erfahren eine Art von Digestion und würden sich, wie wir dies an den grossen Käseknoten des Gehirns sehen, allmählich in eine klare,

grünlich gelbe Flüssigkeit auflösen, wenn nicht in der Regel vorher eine Eröffnung des Erweichungsheerdes nach aussen und eine Entleerung des halbzerfallenen Materials einträte. Diese halbzerfallenen bröcklig-breiigen Massen verdienen, wie oben angedeutet, am ersten den Vergleich mit Käse. Sie sind aber weniger charakteristisch, da ganz ähnliche Dinge durch Eindickung von Abscesseiter und zellenreiche Carcinome hervorgebracht werden können.

Dass die Verkäsung des tuberculösen Granuloms zum Theil wenigstens als specifische, durch die Bacillen bewirkte Verschorfung anzusehen sei, wird allgemein angenommen; doch glaube ich daneben immer noch eine gewisse Austrocknung der blutleeren Neubildung in Rechnung ziehen zu sollen. In dem fertigen Käse sind die Bacillen nicht nachzuweisen; desto üppiger wuchern zie in den wieder erweichten Stellen. Hier scheinen sie fast die Rolle von Fäulnissbacillen zu übernehmen, da die käsigen Massen von ihnen förmlich durchwuchert werden. Fig. 64

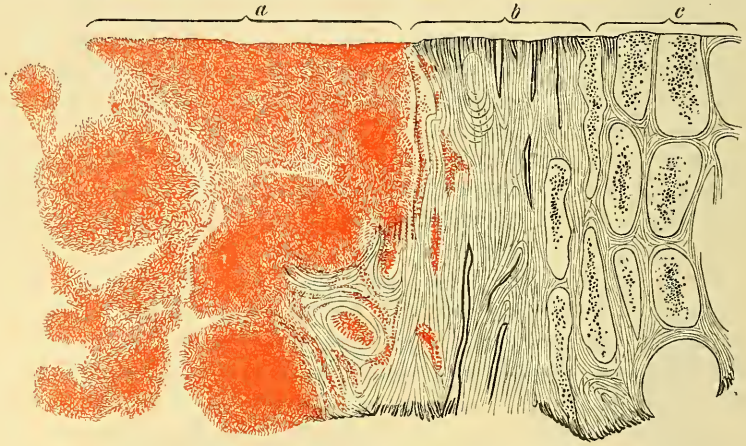

Fig. 64. Durchschnitt durch eine Cavernenwand. *a*. Käsig-bröcklige Innenfläche mit zahllosen Tuberkelbacillen. *b*. Schwielige Bindegewebswand. *c*. Alveoläres Parenchym. 1/300.

stellt den Wand-Durchschnitt einer tuberculösen Lungencaverne dar und zeigt uns am besten die enorme Vegetation des Bacillus Kochii an den Ueberresten verkästen Materials, welches die innere Oberfläche bedeckt. Bedenken wir nun, dass sich von dieser unserer Kunst unzugänglichen Stelle fort und fort Theile ablösen und mit ihren Unmassen von Bacillen dem Sputum beigesellen, so erkennen wir allerdings unsere Ohnmacht gegen die immer neue Verbreitung der Tuberculose etwas Erhebliches zu leisten. Betrachten wir aber auch die andere Hälfte des Bildes und vergessen nicht, dass sich jenseits der specifischen Verschorfung und Verschwärung eine relativ gesunde Entzündung etablirt, welche unter günstigen Umständen derbe Schichten neuen Bindegewebes liefert, und mit Hilfe desselben zu einer Abgrenzung und Ausstossung der specifischen Producte die Hand bieten wird. Für die Tuberculose isf es eine Erfahrungsthatsache, dass namentlich eine Hebung der gesammten Ernährung und Blutbildung diese örtlichen Heilbestrebungen zu unterstützen vermag und dass selbst vorgeschrittene Fälle von Lungenschwindsucht auf diesem Boden noch einer Besserung und Heilung zugänglich sind.

Lepra. Wir werden bei den Hauterkrankungen eine Dermatitis leprosa und bei dieser Gelegenheit die wichtigsten Daten der pathologischen Anatomie des Aussatzes überhaupt kennen lernen. Eine granulationsähnliche Wucherung des Bindegewebes stellt auch bei der Lepra die Acme des Gesammtprocesses dar. Dass diese aber ebenfalls unter dem Einfluss eines bacillären Krankheitsgiftes entsteht, ist zuerst von *Armauer Hansen* festgestellt. Dieser Autor hatte schon einige Jahre vorher auf das Vorkommen eigenthümlich grosser, bräunlicher und grobgekörnter Zellen in der leprösen Granulation hingewiesen. Nachdem sich nun herausgestellt, dass der Bacillus Leprae wesentlich intracellulär gedeiht, dürfte der Parallelisirung dieser Leprazellen mit den epithelioiden Tuberkelzellen nichts im Wege stehen. (Fig. 64). Nach den neuesten Forschungen würden die fast kuglig-runden Kolonien des Leprabacillus entweder über die Zellengrenze hinauswachsen oder zu einer gewissen Zeit die umschliessende Hülle sprengen. (Fig. 65. *c*).

Der Bacillus Leprae ist hinsichtlich seiner Lebensbedingungen ungleich enger begrenzt als der Tuberkelbacillus. Recht freudig wächst er eigentlich nur in der Haut der Menschen und verbreitet sich von hier aus längs der Nervenscheiden in das Innere überall das gleiche Granulom des Bindegewebes hervorrufend. Ihn künstlich zu züchten ist bis jetzt noch nicht geglückt, die Uebertragung auf Thiere (vordere Augenkammer) hat zwar die Infectiosität des Pilzes erwiesen, doch gingen die specifischen Entzündungs-Erscheinungen bald wieder zurück. Dass die Inoculation des Pilzes auf einen gesunden Menschen gelingen werde, ist wohl anzunehmen.[1]) Zweifelhaft aber bleibt es, ob auch durch die unverletzte Haut eine Uebertragung der Lepra erfolgen könne und auf welchem Wege überhaupt die Ansteckung gesunder Individuen erfolgt. Man nimmt im Allgemeinen an, dass die Vererbung der Krankheit mehr als die Ansteckung für den Fortbestand derselben verantwortlich zu machen sei.

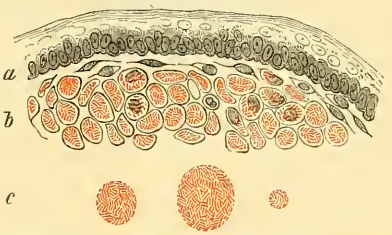

Fig. 65. Granuloma Leprae. *a*. Epidermis. *b*. Leprazellen mit Bacillen erfüllt. 1/300. *c*. Bacillenkolonien nach einem Präparat von *Unna*.

Mit dieser offenbaren Schwäche des Virus aber contrastirt die bekannte Thatsache, dass der Aussatz noch vor tausend Jahren eine der gefürchtetsten Geisseln des Menschengeschlechts war. Wahrscheinlich hat sich die Natur des Pilzes seither geändert. Er fristet jetzt nur noch an einigen Küsten Asiens und des Mittelmeers sowie in einigen Landschaften Norwegens sein Dasein. In Mitteleuropa kommen nur sporadische Fälle vor, welche meist von dorther importirt sind.

Syphilis. Die constitutionelle Syphilis unterhält im Körper eine Neigung zu Allem, was active Hyperämie, Entzündung und entzündliche Neubildung heisst. In den ersten Stadien der Krankheit sind es mehr die oberflächlichen Organe, äussere Haut und Schleimhäute, welche befallen werden, in den späteren Stadien werden auch die tiefer liegenden ergriffen; wir werden da insbesondere bei den Anomalien des Knochen- und Nervensystems, der Leber und des Hodens auf syphilitische Entzündungen stossen. Gewisse Eigenthümlichkeiten der Localisation, der

1) *Damsch*, Sitzung des Vereins für wissenschaftliche Heilkunde zu Königsberg. 7. 12. 1885.

Verbreitung und des Verlaufs zeichnen wohl alle diese Entzündungen aus; vorzugsweise aber nimmt ein Product unsere Aufmerksamkeit in Anspruch, welches gewöhnlich neben den einfacheren Formen, selten für sich allein geliefert wird; das sogenannte Gumma syphiliticum (Syphilom, *Wagner*). Man kann das Gumma ein specifisches Erzeugniss der Lues nennen, die anatomische Specificität liegt aber weniger in einer auffallenden Abweichung des Gummagewebes von den bekannten Typen der entzündlichen Neoplasie, als darin, dass sich innerhalb eines grösseren Heerdes von neugebildetem Keimgewebe ein umschriebener, mehr oder weniger kugeliger Knoten abgrenzt, welcher sich in seinen weiteren Metamorphosen von dem übrigen umgebenden Keimgewebe unterscheidet. Während letzteres zu faserigem Bindegewebe und zur Narbe wird, welche sich durch ein ausserordentlich kräftiges Retractionsvermögen auszeichnet, macht sich hier unter Beibehaltung der rundlichen Zellenformen, bisweilen unter Bildung eines anastomosirenden Zellennetzes, eine mehr schleimige Metamorphose der Grundsubstanz geltend. Der Accent ruht aber nicht auf der Bildung von Schleimgewebe, sondern dieses stellt hier offenbar nur eine Phase der langsamen Rückbildung dar. Die Zellen entarten fettig: an ihre Stelle treten runde oder sternförmige Fettkörnchenaggregate, welche sich als solche lange Zeit erhalten zu können scheinen. So resultirt denn ein elastisch-weicher, gelblich-weisser, rundlicher Knoten, welcher in einen Heerd von neugebildetem Bindegewebe eingebettet ist, die specifische syphilitische Geschwulst, der Tophus oder das Gumma syphiliticum. Frische Gummata können durch geeignete Medication zur vollständigen Resorption gebracht werden. Später wird der Knoten käsig, während das umgebende Bindegewebe zu einer derben, narbigen Schwiele wird, welche durch ihre Zusammenziehung die hochgradigsten Verunstaltungen der erkrankten Organe bewirken kann (Fig. 66).

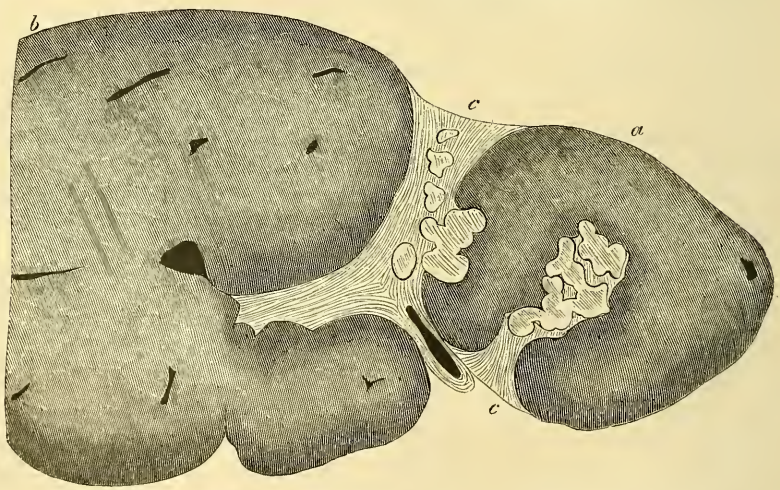

Fig. 66. Lebersyphilis. *a.* rechter, *b.* linker Leberlappen. *c. c.* Bindegewebsscheide, welche das Organ in der Richtung von der Porta zum Lig. suspensorium durchsetzt und Gummata enthält. $^2/_1$.

Ob es gerechtfertigt sei, schon die Induration des primären Schankergeschwüres als gummös zu bezeichnen, will ich nicht entscheiden. Der thatsächliche Befund (Fig. 67) ist der einer kleinzelligen Infiltration des Bindegewebes, welche

sich nicht sowohl durch die Menge der infiltrirten Zellen, als dadurch auszeichnet, dass diese Zellen sehr gleichmässig alle Interstitien füllen, welche zwischen den Gefässen einerseits und den Bindegewebsfasern anderseits vorhanden sind. Hierdurch wird eine Prallheit der Anfüllung erreicht, welche dem zufühlenden Finger als Härte erscheint, während anderseits die Gefässe wegsam bleiben und die Ernährung der Theile nicht ganz unterbrochen wird. Dieses unverrückte Stillstehen der zelligen Infiltration auf einem bestimmten Punkte der Entwickelung hat unstreitig etwas Eigenthümliches und erinnert an das Gummagewebe; indessen wird erst die noch ausstehende Entdeckung des Syphilispilzes eine einheitliche Anschauung ermöglichen. Dann werden wir auch erfahren, welchen Antheil an der Verschorfung und Verschwärung der Initialsclerose der Syphilispilz und eine etwaige Vermehrung desselben im Innern hat.

Fig. 67. Syphilitische Induration. Gefässlumina. *bb.* und alle hellen Stellen sind Bindegewebsbündel, welche durch ein gleichmässiges, kleinzelliges Infiltrat auseinandergedrängt werden. 1/300.

Dass alle secundär-syphilitischen Affecte vom Blute aus angeregt werden, ist namentlich durch die neuerdings statuirte isolirte Erkrankung der Hirngefässe in ein helles Licht gestellt worden. Nach *Heubner* giebt es eine specifisch-syphilitische Entzündung der Intima arteriarum, welche mittels hyperplastischer Verdickung dieser Haut zu partiellen Verschliessungen der Blutbahn führen kann.

Anmerkung. Dass die gummösen und sonstigen zelligen Infiltrate gern in den Scheiden der kleineren Gefässe auftreten und längs derselben vordringen, ist von mir schon vor vielen Jahren gelehrt worden. Ich stelle mir vor, dass der Syphilispilz, an dessen Existenz ich nicht zweifle, nur im engsten Anschluss an die Blut- resp. Lymphbahn existiren und wachsen kann. Wie er — abgesehen von der Vererbung — nur durch eine Wunde, also unter gewaltsamer Eröffnung der Blut- und Lymphgefässe, in den Menschen einzudringen vermag, so kann er später auch nur wieder unter Vermittlung eines Entzündungsprocesses hinausgelangen, welcher die Gefässwände lockert und porös macht. Der Arzt aber hat die Aufgabe, denselben theils im Blute abzutödten, theils vom Blute aus seine perivasculären Ansiedlungen anzugreifen. —

Rotz. Der Rotzbacillus wurde von *Löffler* entdeckt. Ein sehr dünnes aber verhältnissmässig langes Stäbchen ist durch Reinzüchtung und Ueberimpfung als die pathogene Pflanze für jene gefürchtete Krankheit der Pferde erkannt worden, welche mit einem Katarrh der Nasenschleimhaut zu beginnen und sich dann auf die Lungen und andere Körpertheile zu verbreiten pflegt. Das specifische Product des Rotzes aber ist ein gelblichgraues Knötchen von Hanfkorn- bis Linsengrösse, nicht immer regelmässig rund, sondern in Stränge auslaufend, welche sich als continuirlich ergriffene Lymphgefässe zu erkennen geben. — Wird diese Krankheit nicht im ersten Anlauf tödtlich, so stellt sich nachträglich wohl der chronische Rotz oder Wurm ein, welcher dadurch charakterisirt ist, dass die grössere Widerstandskraft des inficirten Organismus dem Pilz nur örtliche Ansiedlungen

erlaubt, die dann freilich um so grössere Granulomknoten zu Wege bringen (Wurmknoten). —

Auf den Menschen übertragen bringt das Rotzgift so heftige Entzündungen und ein so schweres Allgemeinleiden zu Wege, dass es in der Regel weder zu specifischen Granulomen noch zu einem chronischen Ablauf der Krankheit kommt.

Typhus. Als Typhuspilz hat zuerst *Eberth* ein kurzes, dickes Stäbchen beschrieben, welches er regelmässig in den Mesenterialdrüsen bei Typhus abdominalis (Fig. 68) fand. Dieser Befund ist allseitig bestätigt worden. Es ist auch nicht schwer, eine Züchtung des Pilzes auf Fleischpeptongelatine oder andere Nährböden auszuführen und bis zur Reincultur zu bringen. Eine solche ist von weisser Farbe, verflüssigt aber sehr bald den Nährboden, wie die richtigen Fäulnisspilze zu thun pflegen. Man dürfte auch das Richtige treffen, wenn man den Typhuspilz als einen etwas selteneren Fäulnisspilz definirt, der sich in allerhand Faulböden vermehren, der aber den anderen Fäulnisspilzen gegenüber das Feld nicht behaupten kann, sondern von ihnen überwuchert und erstickt wird. Besonders gern wächst er in Brunnenwasser, welchem etwas fäulnissfähige resp. faulende Substanz zugeführt wird. Daher die unbestritten häufigste Aufnahme des Typhusgiftes durch das Trinkwasser und das Auftreten der typhösen Entzündung im Darm, längs der Resorptionswege, an den Peyerschen Haufen, Solitärfollikeln und Mesenterialdrüsen.

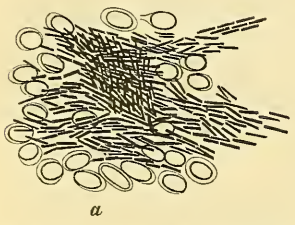

Fig. 68. Typhusbacillen-Kolonie aus der Milz. Bei *a* farblose Blutkörperchen. $^1/_{600}$. (Nach *Fränkel* u. *Simonds*, Typhusbacillen, Hamburg u. Leipzig, bei Voss.)

Die Acme der typhösen Veränderungen wird als markige Infiltration bezeichnet. Untersucht man dieses Infiltrat, so findet man auch hier wieder Zellen, welche sich dem einfachen Lymphkörperchen gegenüber durch die grössere Menge von Protoplasma auszeichnen (Fig. 69. *a*). Das Protoplasma der Lymphkörperchen kommt an Rauminhalt dem enthaltenen Kerne kaum gleich, während hier das Protoplasma mindestens ebensoviel, durchschnittlich aber etwas mehr Raum einnimmt als der Kern. Die Typhuszelle repräsentirt die niedrigste Stufe, gewissermassen den erstenAnsatz einer epithelialen Entwickelung, es scheint aber, dass dieser Anschwellung des Protoplasma vor Allem das Nachhaltige und Gediegene der epithelialen Entwickelung fehlt, da sich die Typhuszellen nur kurze Zeit auf jener Acme erhalten, um dann schleunigst regressiven Processen anheimzufallen.

Fig. 69. Aus einer Typhusdrüse. Schüttelpräparat. *a*. Typhuszellen. *b*. Gefässe mit Lymphzellen belegt.

Den Namen eines infectiösen Granuloms verdient die markige Infiltration vielleicht weniger als die früher betrachteten specifischen Entzündungsproducte. Dennoch ist sie auch makroskopisch wohl charakterisirt. Die röthlichweisse Farbe neben der geringen Consistenz der immerhin stark intumescirten lymphatischen Follikel ist geradezu mit keiner ähnlichen Schwellung zu verwechseln.

Was die röthlich-weisse, homogene Färbung anlangt, so erklärt sich diese aus dem Umstand, dass hier ein strotzend gefülltes Capillarnetz mit seiner dunkelrothen Farbe durch eine überall gleichartige, grosszellige Belegsubstanz hindurchschimmert: das Dunkelroth erscheint hierdurch überall gleichmässig in sogenanntes Fleischroth abgedämpft.

Die enorme Erweiterung der Capillaren und Uebergangsgefässe ist für die markige Infiltration ebenfalls recht bezeichnend. Wie man sieht (Fig. 69), schwindet die sonst doppeltcontourirte Wandung zu einem scharfen Strich, welcher das Parenchym vom Blute trennt; der Blutstrom scheint zeitweise geradezu ins Stocken zu gerathen, weil sich, wie bei langsamer Gerinnung des Blutes, die farblosen Blutkörperchen in kleinen Häufchen angesammelt haben und streckenweise ein Capillargefäss ganz allein erfüllen. Ecchymosen kommen trotzdem selten zu Stande, wahrscheinlich weil der Gegendruck des gewucherten Parenchyms zu stark ist.

Actinomycosis. — Nachdem einmal die pilzliche Natur so vieler acuter und chronischer Krankheitsprocesse festgestellt war, lag es nahe, überall Pilze zu suchen, wo die Krankheitserscheinungen einigermassen danach aussehen. Eine interessante Frucht dieser Bemühungen war der Nachweis, dass gewisse chronische, mit Eiterung und Granulation einhergehende Erkrankungen des Rindviehs durch einen Fadenpilz veranlasst werden, und dass die gleichen Erkrankungen — wiewohl seltener — auch beim Menschen vorkommen.

Ueber die Stellung des Pilzes im botanischen System ist man noch verschiedener Meinung. Während *Boström* ihn der Gattung Cladothrix unter den Spaltpilzen anreihen möchte, wird von anderer Seite an der zuerst empfohlenen Einreihung unter die Fadenpilze festgehalten.

Mit blossem Auge gewahrt man im Eiter, welcher sich aus Actinomycesfisteln entleert, gelbe Körner von wechselnder Grösse und einiger Resistenz. Dieselben erweisen sich bei oberflächlicher Untersuchung von strahligem Gefüge und zerfallen gern in keulenförmige Gebilde, von denen die grösseren durch Querscheidewände in ein dickeres Aussenglied und 2—3 schmaler werdende Innenglieder getheilt sind. (Fig. 70. *b*).

Fig. 70. Actinomyceskorn in der Lunge des Rindes. *a*. Kerne von umgebenden Granulationszellen. 1/500. *b*. Ein Glied der Strahlung (Sporenträger?) 1/1000.

An einem feinen Durchschnitt durch ein Actinomyceskorn (Fig. 70) bemerkt man in der Mitte ein überaus feinfädiges, zierliches Mycelium, welches von den erwähnten keulen- oder rübenförmigen Gliedern in strahliger Anordnung aufs Dichteste umstellt ist. Ich sehe bis auf Weiteres in jedem gelben Korn das Entwicklungsproduct einer einzelnen Pilzspore und nehme an, dass sich die terminalen

Glieder der Keulen als neue Sporen abschnüren und in der Umgebung weiter verbreiten. Ob ich mit dieser Annahme irregehe, wird wohl eine nahe Zukunft lehren.

Die Strahlenpilzsporen werden durch Mund und Nase aufgenommen. Demnächst siedeln sie sich entweder in der Mundhöhle oder im Darm oder in der Lunge an und rufen hier zunächst eine productive Entzündung, ein rundzelliges Fremdkörpergranulom hervor, welches sie von allen Seiten einhüllt. Diese Dinge würden makroskopisch kaum zu unterscheiden sein, wenn sie sich nicht demnächst vergrösserten durch fortgesetzte Aussaat keimfähiger Sporen in der Nachbarschaft. So schliesst sich Granulom an Granulom und es bilden sich ausgedehnte und zusammenhängende Infiltrate oder pilzlich ausgedrückt Kolonien, welche dann auch weitere Metamorphosen des Granulationsgewebes erkennen lassen, nämlich: Eiterung einerseits und schwielige Umwandlung des Granulationsgewebes anderseits. Die Eiterung führt erst zur Bildung zahlreicher Fistelgänge im Inneren der Gesammtgeschwulst, dann zum Aufbruch nach aussen. In dem ausfliessenden Eiter findet man dann die Actinomyceskörner, wie sie oben beschrieben wurden. Die schwielige Umwandlung kapselt den ganzen Heerd ein und durchzieht ihn nach allen Richtungen mit breiten Abgrenzungen, zwischen denen die Fistelgänge ihren labyrinthischen Verlauf nehmen.

3. Atrophie und Hypertrophie.

Der oberste Grundsatz einer weisen Diätetik lautet bekanntlich, dass nur derjenige ceteris paribus auf eine andauernde Gesundheit rechnen könne, welcher neben einer normalen Nahrungsaufnahme für eine normale Uebung aller seiner körperlichen Functionen Sorge trägt. Durch die Bethätigung der Function — denken wir an die Zusammenziehung der Muskelfaser, an die Secretion der Drüsenzellen etc. — werden in der functionirenden Zelle moleculare Substanzverluste und ungesättigte chemische Affinitäten erzeugt, welche durch die Einführung passender Nahrungsstoffe (Assimilation) wieder ausgeglichen werden. So lange dieser Ersatz regelmässig von Statten geht, reden wir von normaler Ernährung, Eutrophie. Im höheren Alter sinkt die Bethätigung unserer Körperfunctionen auf ein immer bescheidneres Mass, und damit Hand in Hand verkleinern sich auch die functionirenden Zellen, bis die Verkleinerung und Schwäche der Herzmuskelfasern den Tod herbeiführt. Umgekehrt sehen wir, dass das physiologische Wachsthum auf einer den Verbrauch übersteigenden Anbildung functionirender Elemente, sei es einer Vergrösserung, sei es einer Vermehrung derselben, beruht.

Dasselbe Gesetz nun, welches dies Wachsthum und die Involution des ganzen Organismus beherrscht, macht sich auch in den meisten von jenen Vergrösserungen und Verkleinerungen einzelner seiner Theile geltend, welche wir als Hypertrophien und Atrophien derselben bezeichnen. Hier wie dort handelt es sich um Zu- oder Abwachs der übrigens normalen histologischen Elemente.

Hier wie dort kommen Uebung und Nichtübung, ausreichende und nicht ausreichende Blutversorgung als ursächliche Momente in Betracht. Nur dass bei den

localen Formen von Dystrophie die Vermittlerrolle des Nervensystems bei der Ernährung deutlicher hervortritt. Indem das Nervensystem einerseits die Function der Theile anregt und steigert, anderseits den materiellen Nothstand wahrnimmt, welcher der arbeitenden Zelle und ihrer Arbeit selbst erwächst und darauf mit einer reichlichen Blutzufuhr antwortet — ist es in eminentem Masse geeignet, auf den Assimilationsprocess steigernd oder hemmend einzuwirken. Eine Steigerung der Assimilation eines Theiles wird am ehesten zu gewärtigen sein, wenn seine durch die motorischen Nerven bewirkte functionelle Inanspruchnahme die physiologischen Grenzen in etwas überschreitet und eine durch die sensibeln Nerven vermittelte mässige arterielle Hyperämie mit dieser Grenzüberschreitung Hand in Hand geht. Eine Minderung der Assimilation ist zu erwarten, wenn die physiologische Reizung unter das normale Mass sinkt, ebenso, wenn sie das normale Mass andauernd überschreitet. Im ersten Falle fehlt jener Antrieb für die Assimilation, welcher in dem materiellen Nothstand der ermüdeten Zelle gegeben ist, im zweiten übersteigt der Verbrauch der Zellen den gleichzeitigen Anwachs (Inactivitäts- und Ueberanstrengungsatrophie).

Dass es übrigens auch andere Ursachen der Atrophie und Hypertrophie giebt, als Störungen in der regulatorischen Einwirkung des Nervensystems auf die Ernährungsvorgänge, wird eine kurze Uebersicht der Hauptformen lehren.

Atrophie.

1. Neurotische Atrophie. Irreparable Zerstörungen peripherischer Nervenstämme, wie sie namentlich durch Schussverletzungen und deren Narben erzeugt werden, bringen neben motorischer und sensibler Lähmung Atrophie der peripheren Theile zu Wege. Zerstörung der motorischen Ganglienzellen in den Vorderhörnern des Rückenmarks führt zu Atrophie der Muskeln im Verbreitungsbezirk ihrer Axencylinderfortsätze. Atrophie einer Hemisphäre des Gehirns bewirkt Atrophie der gegenüberliegenden Körperhälfte etc.
2. Atrophie durch Nichtgebrauch. Mit der neurotischen am nächsten verwandt. Eine Extremität schwindet, wenn sie durch Gelenkentzündung dauernd unbrauchbar gemacht wurde. Die Orbita verkleinert sich mit der Zeit, wenn der Augapfel entfernt wurde, die Alveolarfortsätze schwinden, wenn die Zähne ausgefallen sind etc.
3. Atrophie durch mangelhafte Blutversorgung. Ein sehr umfängliches Gebiet, wenn wir jede Atrophie hierher rechnen wollen, welche auf einem Missverhältniss der thatsächlichen Ernährungseinrichtungen und des Nahrungsbedürfnisses der Theile beruhen, ein sehr kleines, wenn wir nur die eigentlichen Absperrungen des Blutes durch Embolie, Compression und andere Unterbrechungen des arteriellen Blutlaufs bedingten Fälle hierherziehen wollen.
4. Atrophie durch Druck. Jede anhaltende örtliche Belastung eines Organes, welche die Grenzen des normalen gegenseitigen Parenchymdrucks überschreitet, führt zu einer Volumsverminderung des Organs, welche von der am meisten gedrückten Stelle ausgeht. Hierfür werden wir bei den Krank-

heiten der verschiedensten Organe, besonders aber des Knochensystems und der Leber (Schnürleber, Muskatnussleber) sowie der Niere (Hydronephrose) zu berichten haben.

5. Intoxicationsatrophien. Sie werden durch Arzneimittel und Gifte hervorgebracht, welche eine specifische der Assimilation abträgliche Wirkung auf einzelne Gewebe oder Organe des Körpers haben. Der Schwund der Schilddrüse bei Jodgebrauch, die Atrophie der Extensores brachii bei Bleivergiftung. Hier würden auch die durch pathogene Pilze verursachten Atrophien in Betracht kommen.

Hypertrophie.

1. Das beste Beispiel einer einfachen neurotischen Hypertrophie ist die sogenannte Arbeitshypertrophie. Sie wird in besonders reiner Form an den Hohlmuskeln unsers Körpers, am Herz und am Detrusor vesicae beobachtet, wenn langsam wachsende Hindernisse der Auspressung hier des Blutes, dort des Harnes erwachsen.
2. An die Arbeitshypertrophie schliesst sich die vicariirende Hypertrophie an, welche durch die partielle Zerstörung eines drüsigen Organes in der restirenden Substanz, oder, wenn es zwei gleiche Drüsen giebt, nach Zerstörung der einen Drüse in der anderen erweckt wird. Dergleichen kommt in allen Drüsen vor, besonders aber an den Nieren, den Lungen, der Leber.
3. Auf eine gewisse Betheiligung des Nervensystems wird von den meisten Autoren der Riesenwuchs zurückgeführt, welcher nicht bloss den ganzen Körper, sondern auch einzelne seiner Glieder, besonders gern die eine oder die andere Extremität, Fuss und Bein, oder Hand und Arm betreffen kann. Man will besonders dicke Nervenstämme in die hypertrophischen Gliedmassen eintreten gesehen haben.
4. Die geschwulstmässige Hypertrophie, ein scheinbar ganz unmotivirter Wachsthumsprocess gehört schon nicht mehr zu den echten Hypertrophien, sondern zu den hyperplastischen Geschwülsten.
5. Der Druckatrophie steht eine Entlastungshypertrophie gegenüber, wenn wir z. B. die Vergrösserung eines Gelenkknorpels nach Hinwegnahme seiner Gegenüber so nennen wollen. Der Intoxicationsatrophie können wir auch eine Intoxicationshypertrophie entgegenstellen, insofern kleine Gaben von Arsenik eine bessere Ernährung der Muskeln und reichlicheren Fettansatz bewirken, kleine Gaben von Phosphor das Knochenwachsthum beschleunigen und anderes mehr.

4. Geschwulstbildung.

Allgemeines.

Da wir in diesem Capitel zum ersten Male der vielgebrauchten Bezeichnung »Geschwulst« (ὄγκος) begegnen, können wir nicht umhin, uns über den Inhalt und die Bedeutung derselben in Kürze Rechenschaft zu geben. Wir sind als

Aerzte um so mehr geneigt, einer Neubildung den Namen Geschwulst zu geben, je weniger sie die bekannten Eigenthümlichkeiten des Entzündungsprocesses zeigt, und zwar:

1. Je weniger ein Entzündungsreiz als ursächliches Moment nachgewiesen werden kann, je mehr die Neubildung den Charakter eines »Freiwillig-Entstandenen« hat. Dass hier, wie überall in der Natur, von einer wirklichen Spontaneität nicht die Rede ist, versteht sich von selbst. Aber wir sind noch so weit von einer klaren Einsicht in die ätiologischen Verhältnisse der Geschwülste entfernt, dass es mehr die Sache individueller Erfahrung und Ueberzeugung ist, welcher von den verschiedenen über diesen Punkt aufgestellten Meinungen man folgen will.

Mit staunenswerther Umsicht versucht es *Virchow* eine örtliche Reizung der Gewebe, sagen wir einen sehr schwachen Entzündungsreiz, als primum movens darzuthun. Dass ein solcher bei vielen Geschwülsten eine grosse Rolle spielt, werden wir sehen.

Nur getheilten Beifall fand die Ansicht *Cohnheims*, welcher jede Geschwulst auf eine bei der Entwickelung »verirrte« embryonale Anlage zurückführen möchte, was *Virchow* nur für einzelne Geschwülste (namentlich Enchondrome und Teratome) gelten lassen wollte.

Ich lege für meine Person besonderen Werth darauf, dass die Geschwülste meistens keine Nerven haben und sehe in einer local verminderten oder aufgehobenen Zügelung des Wachsthumstriebes der Zelle durch das Nervensystem den Hauptgrund der Wucherung. Diese locale Schwäche kann sowohl ererbt als erworben sein; das letztere hauptsächlich durch chronisch entzündliche Processe, Geschwüre, Narben etc. Wenn Geschwülste von angeborenen Warzen, Muttermälern und den Residuen einer gestörten Entwickelung ausgehen, so denke ich auch in diesen Fällen an eine Minderung der organisch-einheitlichen Beziehungen solcher Stellen zum übrigen Körper, welche ihren stärksten Ausdruck in der Nervenverbindung finden.

2. Je weniger ausgesprochen neben der Geschwulstbildung auch die übrigen Cardinalsymptome der Entzündung, als Schmerz, Röthe, Temperaturerhöhung hervortreten. Der Arzt hält es für einer besonderen Betonung werth und glaubt gern an eine Complication mit Entzündung, wenn eine Geschwulst Schmerzen verursacht oder wenn eine active Hyperämie mit Temperatursteigerung die Entwickelung derselben begleitet.

3. Je weniger eine Neubildung in sich die Bedingungen einer vollständigen Ausheilung enthält. Die Spontanheilung ist eine ganz eminente Eigenthümlichkeit der entzündlichen Processe. Es gehört aber mit zu unserer Vorstellung von einer Geschwulst, dass sie, sich selbst überlassen, weiter wachse, und wenn dies nicht geschieht, dass sie wenigstens einen mehr bleibenden Charakter habe. Wir könnten diesen Satz mit 1. zusammen auch so formuliren, dass wir sagten: Entzündungen entstehen nicht spontan, aber sie heilen spontan, Geschwülste entstehen spontan, aber sie heilen nicht spontan. Ich bin mir dabei wohl bewusst, Nichts weniger als ein Axiom ausgesprochen zu haben. Oft genug ist der Fall beobachtet worden, dass gestielte Geschwülste von selbst abfielen, will man doch selbst die freiwillige Abstossung ganzer Krebsknoten beobachtet haben.

Fragen wir nach dem natürlichen Grunde dieser, ich möchte sagen instinctiven Unterscheidung des Arztes, so können wir einen solchen nur in den oben (S. 12 ff.) näher erörterten Verhältnissen der histologischen Entwickelung finden. Die entzündliche Neubildung wird wesentlich durch den Zusammenlauf der mobilen Zellen des Blutgefäss-Bindegewebssystems am Orte der Reizung erzeugt, daher das schnelle Erscheinen und das beinahe spurlose Verschwinden derselben, die Geschwülste folgen in ihrer Entwickelung mehr den Regeln des physiologischen Wachsthums, daher das Bleibende, Organartige ihres Daseins.

Geschwülste sind Bethätigungen eines Wachsthums, welches die Grenzen des artlichen Entwickelungsplanes überschreitet; jede Geschwulst im engeren Sinne ist in erster Linie ein örtlicher, degenerativer Wachsthumsexcess. Der Ort i. e. das Muttergewebe und der Grad der Degeneration bestimmen den Charakter der Geschwulst und werden der wissenschaftlichen Eintheilung zu Grunde gelegt. (Vergl. Elemente pg. 60).

Ehe wir indessen zu der Betrachtung der einzelnen Geschwülste schreiten, wollen wir einige Bemerkungen über die makroskopischen Formen derselben und über ihr Verhältniss zum Gesammtorganismus vorausschicken. Es hängt in Beziehung auf die äussere Form Vieles vom Standorte der Neubildungen insbesondere davon ab, ob die Neubildungen mehr im Parenchym oder mehr an der Oberfläche der Organe ihren Sitz haben. Ich bin mir wohl bewusst, dass eine derartige Unterscheidung nicht in aller Strenge durchgeführt werden kann; indessen handelt es sich hier überhaupt nicht um scharf begrenzte, sondern um möglichst brauchbare Definitionen gewisser vom Arzte für das Bedürfniss des Arztes erfundener Kunstausdrücke, es handelt sich nicht um eine Eintheilung der Neubildungen, sondern um eine Uebersicht ihrer makroskopischen Formen:

A. Wenn die Neubildungen im Parenchyme der Organe ihren Sitz haben, so stellen sie sich dar:

1) als gleichmässige Vergrösserung des Organs in allen Dimensionen (Intumescentia), die Hypertrophie im ältesten und unwissenschaftlichsten Sinne des Wortes. Hierbei handelt es sich entweder um eine gleichmässige Vermehrung sämmtlicher das Organ constituirender Gewebe, oder um die Volumszunahme eines gleichmässig durch das ganze Organ vertheilten Structurelementes. Wenn es nicht gerathener wäre, den Ausdruck Hypertrophie überhaupt zu vermeiden, so müssten wir die erste Form als echte, die zweite Form als unechte Hypertrophie bezeichnen. Als Beispiel für jene mag hier die Arbeits-Hypertrophie der Muskeln Erwähnung finden, an welcher nicht bloss die Muskelfasern, sondern auch das Perimysium und die Gefässe theilnehmen, so dass sich bei der mikroskopischen Betrachtung der hypertrophische Muskel vom normalen nicht unterscheidet. Aehnlich verhält es sich mit gewissen Hypertrophien der Milz und Lymphdrüsen, dagegen sind als echte Hypertrophien alle jene gleichmässigen Anschwellungen zu bezeichnen, welche durch eine Vermehrung des interstitiellen Bindegewebes an Drüsen, Muskeln etc. erzeugt werden. Wie schwebend aber der ganze Begriff der Hypertrophie sei, ist daraus ersichtlich, dass auch gelegentlich die Fettinfiltration als Hypertrophie zugelassen wird.

2) als Knoten (Nodus). Unter Knoten versteht man eine umschriebene, runde oder rundliche Anschwellung. Es giebt Knoten von der verschiedensten Grösse, vom kaum sichtbaren Körnchen bis zur Grösse eines Manneskopfes. Die Grösse ist direct und allein proportional der Quantität des neugebildeten Gewebes. Spaltet man ein Organ, in welches ein Knoten eingebettet ist, so springt derselbe mehr oder weniger stark über die Schnittfläche hervor. Wir dürfen somit annehmen, dass der Knoten auf das umgebende, aber nicht betheiligte Parenchym

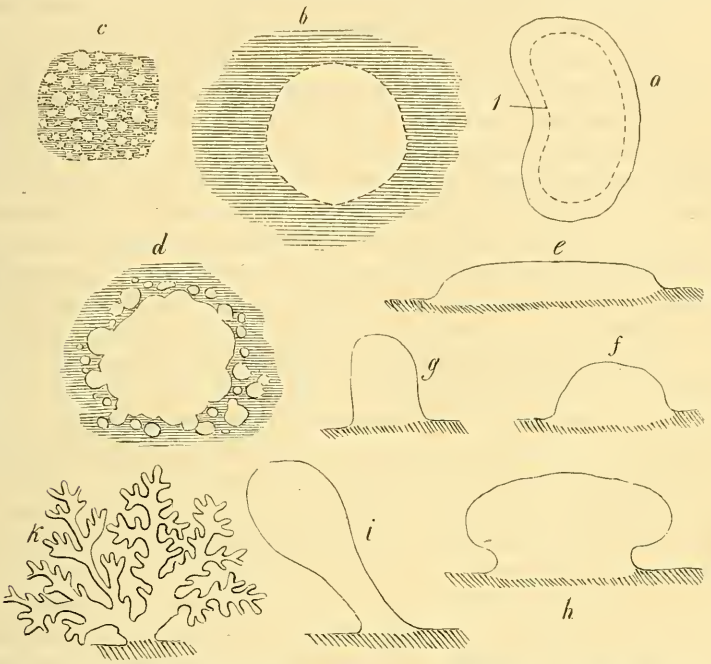

Fig. 71. Makroskopische Formen der pathologischen Neubildung. Schematisch. Das Schraffirte bedeutet das normale Parenchym. *a*. Die gleichmässige Anschwellung eines ganzen Organes. *a*1. Die normalen Grenzen. *b*. Der Knoten (Nodus). *c*. Die Infiltration. *d*. Wachsthum eines Knotens durch Infiltration. *e*. Die flache Anschwellung. *f*. Der Höcker (Tuber). *g*. Die Warze (Papilla). *h*. Der Pilz (Fungus). *i*. Die gestielte Geschwulst (Polypus). *k*. Die dendritische Vegetation (Papilloma).

mehr oder weniger zerrend, dehnend, aus einander drängend wirkt. Damit hängt auch zusammen, dass er sich gern in der Richtung des geringsten Widerstandes vergrössert, und dass er, wenn er an und in der Nähe der Oberfläche liegt, einen kugeligen Vorsprung veranlasst. Das Mehr oder Minder aller dieser Eigenschaften wird einerseits ebenfalls durch die Quantität des neugebildeten Gewebes, anderseits aber und zwar in umgekehrter Proportion durch die Quantität desjenigen Gewebes bestimmt, welches durch die Neubildung substituirt wird. Der Knoten drängt und protuberirt um so mehr, je geringer der verbrauchte Substanztheil des erkrankten Organes ist. Es giebt Knoten, welche, wenn sie eine gewisse, sehr mässige Grösse erreicht haben, schon aufhören, durch Fortpflanzung des Processes auf das anstossende Parenchym (durch Apposition) zu wachsen, und fortan durch Neubildung in ihrem Innern (centrales Wachsthum) sich vergrössern. Der Knoten

wird in solchen Fällen fast zum fremden Köper. Die oben erwähnte mechanische Insultation der Nachbarschaft wird so intensiv, dass sie zu einer chronischen Entzündung und Neubildung von Bindegewebe führt. Letzteres stellt sich, je grösser der Knoten wird, um so deutlicher als eine Kapsel dar, welche nur an einzelnen Punkten, nämlich da, wo die Gefässe hinüber- und herübertreten, in einer festeren Verbindung mit dem Knoten steht, im übrigen aber demselben eine feuchte, glatte, oft mit Pflasterepithel bedeckte Oberfläche entgegenstellt. Die Frage, wodurch diese Lockerung des ursprünglich ohne Zweifel bestandenen Zusammenhangs herbeigeführt werde, kann nur auf einem Umwege beantwortet werden.

Es herrscht, wie ich glaube, darüber keine Meinungsverschiedenheit, dass die Binnenräume des Bindegewebes, z. E. die Schleimbeutel, dadurch entstehen, dass sich die Organe in toto an einander verschieben, und der hierzu nöthige Spielraum durch eine partielle Erweichung der Bindesubstanz geschaffen wird. Das weitmaschige, areoläre Bindegewebe ist die untergeordnetste, die Gelenkhöhle ist die vollkommenste Einrichtung dieser Art. Der Bewegung eines inneren Organes an einem anderen ist aber unser Fall durchaus analog, indem eine Vergrösserung der Oberfläche des Knotens nicht ohne Verschiebung seiner Berührungspunkte mit den Nachbartheilen zu denken ist. Man balle die eine Hand zur Faust, lege sie in die geöffnete andere Hand und entfalte dann allmählich die Finger der geballten, so erhält man eine ungefähre Vorstellung dieses Vorgangs. Die Auffassungen der vorletzten Epoche unserer Wissenschaft weichen hierin ebenso von den unsrigen ab, wie die frühere Deutung der Bruträume in Zellen von der heutigen. Man liess die Kapsel als cystischen oder zelligen Hohlraum präexistiren und darauf das Neoplasma in dieselbe ergossen werden[1]).

3) als Infiltration. Wir begegnen hier demselben Worte zum zweiten Male, freilich in einem ganz anderen uneigentlichen Sinne. Wenn wir von einer Sarcominfiltration der Lunge, von einer Krebsinfiltration der Leber sprechen, so meinen wir damit eine gleichmässige Anschwellung und Verdichtung grösserer Abschnitte dieser Organe, welche durch eine Ablagerung der Neubildung in sehr zahlreichen, aber kleinen Heerden verursacht wird. Somit steht die Infiltration in der Mitte zwischen der gleichmässigen Anschwellung einerseits, und dem Knoten anderseits. Wir brauchen kaum zu bemerken, dass nach beiden Seiten hin alle möglichen Uebergänge existiren. Sind z. E. die Geschwulstheerde etwas grösser und mehr vereinzelt, so lassen wir die Infiltration zur Granulation werden, und wo es sich um einzelne umschriebene Geschwulstheerde handelt, wie zuweilen im Gehirn, sprechen wir von einem Geschwulstknoten. Ebenso ist regelmässig die Infiltration an der Grenze solcher Knoten zu finden, welche sich mehr durch peripherisches als centrales Wachsthum vergrössern. Man bemerkt hier schon mit Loupenvergrösserung neben einem kriechenden Vorwärtsdringen in die Nachbarschaft, bei welchem die Continuität mit dem Hauptknoten niemals unterbrochen wird, ein mehr sprungweises Vorrücken, welches dadurch geschieht, dass sich in geringerem Abstande von der Peripherie des Hauptknotens auf eigene Hand

1) Auf dieser Grundlage fusste die alte Eintheilung der Geschwülste in cystische und nichtcystische. Die cystischen waren zugleich die gutartigen, die nichtcystischen die bösartigen. Wir werden in der Folge sehen, inwieweit hier der ärztliche Instinct das Rechte getroffen hat.

neue Knötchen bilden, die sich nach allen Seiten vergrössern und endlich wieder mit dem Hauptknoten zusammenfliessen. Die Zone dieser Knötchen kann füglich als Infiltrationszone bezeichnet werden, und daher rührt die in Sectionsprotokollen übliche Phrase, dass bereits die Nachbarschaft eines Knotens infiltrirt sei.

Der Uebergang von der Infiltration zur gleichmässigen Anschwellung ist nur durch eine grössere Ausdehnung der infiltrirten Partien bestimmt. Ist das ganze Organ infiltrirt, so ist in der That nicht einzusehen, warum wir nicht von einer universellen Anschwellung desselben reden sollen.

B. Wenn die Neubildungen an der Oberfläche der Organe sitzen, so stellen sie sich dar:

4) als flache, beetartige Anschwellung. Dieselbe entspricht der gleichmässigen, allseitigen Vergrösserung parenchymatöser Organe und wird wie diese gelegentlich als Hypertrophie bezeichnet. Auch die Unterscheidung in echte und unechte Hypertrophie kehrt wieder. Was sie von jener unterscheidet, ist der Umstand, dass sie sich zwar über sehr grosse Strecken eines häutigen Organes verbreiten kann, aber doch nicht über das ganze, dass sie irgendwo an das Gesunde anstösst und dadurch eine räumliche Begrenzung erfährt, welche ihr auch die Bezeichnung »inselartige Anschwellung« eingetragen hat. Sie spielt bei vielen chronischen Entzündungen der äusseren Haut, der Arterienhäute, der Darmschleimhaut beim Typhus und bei vielen Krebsen eine Rolle.

5) als Höcker (Tuber). Je mehr bei gleichbleibender Grundfläche die Höhe einer circumscripten Anschwellung zunimmt, um so mehr wird dieselbe zum Höcker. Höhe und Profil des Höckers können in gewissen Grenzen variiren; ein sehr verlängerter Höcker wird Warze (Papilla) genannt. Die Basis aber bleibt immer der breiteste Theil des Höckers. Verkleinert sich die Basis eines Höckers, so müssen nothwendigerweise die Ränder desselben überhängend werden, die Neubildung erscheint

6) als Pilz (Fungus), oder

7) als gestielte Geschwulst (Polypus). Der Unterschied zwischen Fungus und Polyp beruht im Wesentlichen auf der verschiedenen Art und Weise, wie die Verkleinerung der Grundfläche des Höckers zu Stande kommt. Ist sie nur eine relative, d. h. durch überwiegende Wucherung in dem prominenten Theile des Höckers bedingte, so bedienen wir uns der Bezeichnung Fungus. Der Fungus hat einen breiten Stiel und einen flachen Kopf. Gesellt sich aber zu dieser relativen Verkleinerung der Basis auch eine absolute dadurch, dass der immer massiger werdende Kopf, sei es durch eigene Schwere, sei es durch andere Kräfte, welche ihn fortzubewegen streben, an seiner Basis zieht und zerrt, so verjüngt sich die letztere zu einem verhältnissmässig dünnen Stiele, es entsteht ein Polyp.

8) als dendritische Vegetation. Dies ist unstreitig die höchste Formentfaltung, welche eine circumscripte Erhebung des Niveaus erfahren kann. Wie der Name sagt, ist eine baumartige Verästelung der Grundplan derselben. Wir haben einen Stamm, wir haben Zweige, die unter verschiedenen Winkeln abgehen, und wir haben an den kleinsten Zweiglein gelegentlich Blätter oder Beeren. Die gleiche Anlage finden wir bekanntlich in den Drüsen mit verzweigtem Ausführungsgange, den sogenannten acinösen Drüsen, vor. Merkwürdig ist die formelle Uebereinstimmung in der ersten Entwickelung dieser Drüsen mit den von der äusseren

Haut und den Schleimhäuten ausgehenden dendritischen Vegetationen; wir werden sie bei der Betrachtung der letzteren näher ins Auge fassen. Hier genüge die Andeutung, dass, wie bei den acinösen Drüsen, so auch bei den dendritischen Vegetationen in den endständigen Structurbestandtheilen das Wesentliche der ganzen Bildung zu suchen ist. Als solches müssen wir den verlängerten Höcker, die Papille anerkennen. Und in der That verträgt sich keine andre Ansicht so gut mit dem bekannten Entwickelungsgange der dendritischen Vegetationen. Eine einfache Papille ist in jedem Falle der Ausgangspunkt. Diese treibt irgendwo an ihrer Oberfläche einen seitlichen Spross, eine neue Papille, hervor, welche mit der ursprünglichen eine Gabel oder einen Stamm mit zwei Aesten bildet. Diese Erscheinung wiederholt sich und wird so das einfache Motiv für die complicirteste baumförmige Gliederung eines Neoplasmas.

Wenn ich diese Uebersicht mit der Bemerkung schliesse, dass alle diese besprochenen Formbezeichnungen sehr flüssiger Natur sind und an den Grenzen überall in einander verschwimmen, so geschieht das namentlich darum, weil ich keine Gelegenheit versäumen will, um von Grund aus den vorhistologischen Irrthum zu zerstören, als ob mit der Beschreibung der makroskopischen Formen einer Neubildung irgend etwas über das Wesen derselben ausgesagt sei. Dieser Irrthum war so lange verzeihlich, als eingehendere mikroskopische Untersuchungen noch mit grösseren Schwierigkeiten zu kämpfen hatten als gegenwärtig; er war auch deshalb verzeihlich, weil allerdings gewisse Neubildungen die eine Form der anderen vorziehen, einige sogar nur als Fungus, als Polyp, als Warze etc. erscheinen; aber das schliesst nicht aus, dass andere ebensogut in diesen Formen auftreten können. Und was von der äusseren Form, gilt auch von den übrigen makroskopischen Eigenschaften, von der Grösse, Consistenz und Farbe der Neubildungen, welche in früherer Zeit mit demselben Unrecht als Eintheilungsprincipien verwerthet worden sind [1]). —

Anhangsweise müssen wir hier noch eines eigenthümlichen, anatomischen Structurelementes gedenken, welches sich zu den verschiedensten Neubildungen complicatorisch hinzugesellen kann, nämlich der Cyste. Cyste nennen wir jede scharf abgegrenzte, mit Flüssigkeit angefüllte Höhle von runder oder rundlicher Gestalt. Wenn in dieser Definition der Cystenwandung nicht erwähnt wird, so geschieht dies darum, weil eine besondere Cystenwand, ein Sack oder Balg, zwar in sehr vielen Fällen, aber doch nicht immer vorhanden ist. Auch der Inhalt der verschiedenen Cysten ist im höchsten Grade verschieden. Derselbe kann dünn und wasserklar, er kann aber auch mehr fettig, breiartig, ja er kann so dick sein, dass wir ihn kaum mehr als Flüssigkeit ansprechen können. Alles dieses hängt wesentlich von der Entstehungsweise der Cysten ab. Darnach unterscheiden wir:

a. Retentionscysten. Der Name sagt, dass diese Cysten durch Secretverhaltung zu Stande kommen, und wir können hinzufügen, dass es sich dabei ausschliesslich um solche Secrete handelt, welche im normalen Zustande an die freie Oberfläche des Körpers, an Haut und Schleimhautoberflächen gelangen, um da-

1) Namentlich in der Geschwulstlehre. Vergleiche hierüber *Virchow:* Die Lehre von den krankhaften Geschwülsten. Berlin, bei Hirschwald. 1864.

selbst entweder abzufliessen oder anderweit verbraucht zu werden. Die unerlässliche Vorbedingung einer Retentionscyste ist ein Recessus der Oberfläche, ein offen mündender und blind endigender Hohlraum, welcher durch irgendwelche ausserordentliche Bedingungen abgesperrt und dadurch zur Cyste wird, dass das ununterbrochen zufliessende Secret an Ort und Stelle zurückgehalten wird und sich je länger je mehr anhäuft. Dass in erster Linie die physiologischen Recessus der äusseren Haut und der Schleimhäute, ich meine die Ausführungsgänge und blinden Endigungen der tubulösen und acinösen Drüsen in Betracht kommen, liegt auf der Hand; dass sie indessen nicht allein in Betracht kommen, werden wir weiter unten zu zeigen haben.

Fragen wir, wodurch die Absperrung eines Drüsenausführungsganges überhaupt herbeigeführt werden kann, so treten uns da verschiedene Möglichkeiten entgegen. Die einfachste, aber seltenste Art der Absperrung ist die Verstopfung (Obturation). Feste Körper, welche wegen ihrer Grösse und Schwere nicht im Stande sind, das Lumen des Ausführungsganges zu passiren, entstehen fast immer als Niederschläge, Concretionen aus dem flüssigen Secret selbst, so die Gallen-, Harn- und Speichelsteine. Selten dringen Verstopfungsmassen von aussen in das Lumen der Drüsengänge ein, z. E. Echinococcusblasen. — Ferner kann durch Verklebung (Obliteration) des Ausführungsganges eine Absperrung desselben herbeigeführt werden. Aeusserer Druck und ein wunder, geschwüriger Zustand der Oberfläche, zumal wenn er von Narbenbildung gefolgt ist, disponirt zu dieser Art von Verschliessung, welche in ihren unvollkommenen Graden als Verengerung (Stenosis, Strictura) bezeichnet wird. Endlich ist äusserer Druck (Compression) an und für sich im Stande, den Ausführungsgang zu verengern, einzufalten und zusammenzuschnüren. Für die Geschichte der Neubildungen ist gerade diese Entstehungsmöglichkeit, welche sich späterhin mit der Obliteration zu compliciren pflegt, von der grössten Wichtigkeit. Nicht bloss, dass Neubildungen, welche um die Harnleiter, den Ductus choledochus und pancreaticus ihren Sitz haben, fähig sind, durch Compression und Constriction diese grossen Ausführungsgänge unwegsam zu machen und dadurch colossale Ectasien der höher gelegenen Abschnitte jener Schleimhautcanäle herbeizuführen, sondern dieser Process wiederholt sich auch im Kleinen, wenn eine Neubildung die Drüsensubstanz selbst betrifft. Einzelne Harnröhrchen, Milchcanälchen, Hodencanälchen etc. werden durch interstitielle Neubildungen abgeschnürt; das Secret sammelt sich; je länger dies dauert, um so mehr geht die ursprüngliche Form des abgesperrten Hohlraumes, etwa der cylindrische Tubulus, in eine runde oder rundliche Form über, es entsteht eine Cyste, deren Wandung also die ursprüngliche Wandung des Drüsencanälchens, deren Inhalt wenigstens im Initialstadium das Secret selbst ist.

Eine seltene, aber darum nicht weniger interessante Art von Retentionscysten stammt nicht von Drüsencanälchen ab, sondern von jenen spaltförmigen, unter einander communicirenden Räumen, welche zwischen dem Stamme, den Zweigen und Endpapillen dendritischer Vegetationen übrig bleiben. Auf den ersten Blick scheint es, als ob diese Zwischenräume nicht im mindesten zu Cystenanlagen geeignet seien.

Dieselben gehen nicht bloss frei in einander über, sondern stehen auch überall mit der Aussenwelt in so offener Verbindung, dass von einer Ausmündung oder gar

von einer Verstopfung dieser Ausmündung gar nicht die Rede sein kann. So ist es und so bleibt es, wenn eine dendritische Vegetation auf einer freien, ebenen Oberfläche ihren Sitz hat. Anders aber, wenn sie von der Oberfläche eines Hohlraumes ausgeht. Denken wir z. E. an ein Papillom, welches sich vom Orificium uteri externum in die Scheide hinein erstreckt. Hier wird ein Zeitpunkt kommen, wo die Geschwulst das Lumen dieses Canals so weit ausfüllt, dass die Wandungen desselben anfangen, einen seitlichen Druck auf die Geschwulst auszuüben, welcher um so stärker wird, je mehr die Geschwulst an Volumen gewinnt. Die Papillen neigen sich zusammen, berühren einander mit ihren convexen Oberflächen, zuletzt verwachsen sie in den Berührungslinien, und sofort zerfällt der offene Interpapillarraum in eine Anzahl kleiner, röhrenförmiger Recessus, welche sich von tubulösen Drüsen nur dadurch unterscheiden, dass sie auf dem Querschnitt nicht rund, sondern durch drei oder vier einspringende Bogenlinien, die convexen Oberflächen der zusammenstossenden und zusammengewachsenen Papillen, begrenzt sind. Zur Cystenbildung sind diese Röhren ebenso gut geeignet, wie der Drüsentubulus, denn es bedarf nur einer weiteren Einwirkung desselben äusseren Druckes, um gelegentlich den einen oder den anderen Interpapillarraum an seiner äusseren Mündung oder irgendwo in seiner Continuität abzusperren und damit die Entstehung einer Retentionscyste zu veranlassen.

Wir haben beiläufig gerade hier eine schöne Gelegenheit, wahrzunehmen, wie infolge der Flüssigkeitsansammlung jede andere Gestalt des Retentionsraumes in die Gestalt der Kugel überzugehen bestrebt ist. (Fig. 72.) Vor dem Beginn der

Fig. 72. Papilloma cysticum von der Portio vaginalis. Uebergang der Interpapillarspalten in Retentionscysten.

Retention zeigen die Interpapillarräume im Querschnitt drei- und viereckige Figuren mit eingebauchten Seiten und sehr spitzen Winkeln; Figuren, wie sie allemal beim Zusammenstoss cylindrischer Körper entstehen müssen. Schreitet die Flüssigkeitsansammlung voran, so öffnen sich einerseits die spitzen Winkel mehr und mehr, sie gehen in eine parabolische, und endlich in eine Kreislinie über; anderseits erfahren die vorgebauchten Seiten eine allmähliche Depression, der einspringende Bogen verliert sich endlich ganz, und indem sich diese beiden Bewegungen entgegenkommen, wird der Querschnitt zum Kreise, der Retentionsraum zur Kugel.

Es würde mich zu weit führen, wollte ich an dieser Stelle das physikalische Gesetz, welches diesen Vorgang beherrscht, im Detail entwickeln. Ich will mich mit dem Hinweis begnügen, dass von allen stereometrischen Körpern die Kugel derjenige ist, welcher bei gleicher Oberfläche das grösste Volumen einschliesst. So lange daher bei gleichbleibender Oberfläche der Rauminhalt eines Körpers wächst, wird dieser der Kugelgestalt zustreben müssen. So hier der Retentionsraum. Nebenbei — was wir an diesem einen Beispiele vor uns sehen, das macht sich in der Oekonomie des Organismus an sehr vielen Punkten geltend; ich erinnere nur an die Gestalt des Auges, der Gallen- und Harnblase, des Herzens etc.

b. Exsudationscysten. Auch die Exsudationscyste ist eine Absonderungscyste, in genetischer Beziehung ist sie aber gerade das Gegentheil der Retentionscyste. Der geschlossene Hohlraum wird hier nicht erst durch die Absperrung eines Recessus geschaffen, er ist präformirt. Schleimbeutel, Sehnenscheiden, seröse Säcke, Hirn- und Rückenmarkshöhlen bilden die Grundlagen der Exsudationscysten. Auch kommt die Flüssigkeitsansammlung nicht durch das Fortbestehen der normalen Secretion zu Stande, sondern durch eine das normale Mass überschreitende Ausschwitzung von Blutserum mit Salzen, Eiweiss, fibrinogener Substanz und Extractivstoffen in den verschiedensten Proportionen. Mit der pathologischen Neubildung haben die Exsudationscysten wenig zu schaffen; wir werden dieselben unter den verschiedensten, meist an den wässrigen Inhalt erinnernden Bezeichnungen als Hydrops, Hygroma, Hydatis etc. bei den Organerkrankungen kennen lernen. Von grösserer Wichtigkeit für die Neubildungen sind dagegen die

c. Extravasationscysten. Eine parenchymatöse Blutung kann sehr wohl der Ausgangspunkt für die Bildung einer Cyste sein. Freilich werden wir schwerlich bei einem Bluterguss, wo das Extravasat einen unförmigen, geronnenen Klumpen bildet und das benachbarte Parenchym keineswegs glatt und scharf begrenzt, sondern unregelmässig zerrissen und zertrümmert ist, die Bezeichnung Cyste in Anwendung bringen. Der hämorrhagische Heerd kann sich aber sowohl von vornherein als Cyste darstellen, wenn nämlich das Blut zwischen zwei an sich glatte Oberflächen, z. E. Knochen und Periost, Knorpel und Perichondrium ergossen wird und danach flüssig bleibt, wie er auch zur Cyste werden kann, wenn einerseits das angrenzende Parenchym eine bindegewebige Membran producirt, anderseits das Blut selbst durch eine Reihe von Metamorphosen bis auf geringe Ueberreste resorbirt und durch eine klare Flüssigkeit ersetzt wird.

d. Erweichungscysten. Wir haben unter den Involutionszuständen der Gewebe mehr als einen Process kennen gelernt, welcher zur Erweichung, zur Bildung einer pathologischen Flüssigkeit führt. Ich erwähne namentlich die fettige Entartung und die schleimige Erweichung, von denen jene unter Umständen eine pathologische Milch, diese eine wasserklare, schleim- und eiweisshaltige Flüssigkeit liefert. Ist der Abfluss oder die Resorption dieser Erweichungsflüssigkeit gehindert, so kann die locale Ansammlung derselben ohne Weiteres als Erweichungscyste imponiren; sie wird es aber namentlich dann thun, wenn eine scharfe, glatte Abgrenzung derselben stattfindet. Dass eine derartige Abgrenzung der Erweichungscyste nicht durch eine anatomisch trennbare Haut vermittelt wird, liegt in der Natur der Sache. Es kann aber sehr wohl der Anschein einer solchen Haut dadurch erweckt werden, dass die an der Grenze des Erweichungsheerdes

liegenden Texturelemente sich sämmtlich in dem gleichen Stadium der Metamorphose befinden und somit eine Schicht bilden, welche sich sowohl von dem intacten Parenchym als von der Erweichungsflüssigkeit unterscheidet.

So lange sich eine Erweichungscyste durch die weitere Verbreitung des Erweichungsvorganges auf die Nachbarschaft vergrössert, so lange sie mit einem Worte Nichts ist als Erweichungsheerd, fehlt ihr eine wirkliche Membran. Die Erweichungscyste kann aber späterhin eine Membran bekommen. In diesem Falle hört die Erweichung auf, das anstossende Gewebe schliesst sich organisch gegen den Erweichungsheerd ab. Wie alle Binnenräume des Körperparenchyms werden auch diese pathologisch neugebildeten durch ein continuirliches Bindegewebsstratum ausgekleidet, welches sich unter Umständen mit einem Epithel bekleidet und dann durchaus als Analogon etwa eines Schleimbeutels anzusehen ist. Fortan beruhen alle Veränderungen, welche der Cysteninhalt erfährt, auf dem Verkehr desselben mit den Blutgefässen der Membran; nimmt seine Quantität zu, so ist eine Ausscheidung aus dem Blute der Grund dieses Wachsthums. Die Erweichungscyste ist zur Absonderungscyste geworden.

Zum Schlusse wiederhole ich, was bereits in der Darstellung gelegentlich ausgesprochen wurde, dass für die Geschichte der Neubildungen in erster Linie die Retentionscyste, dann die Erweichungs- und Blutcysten, die Exsudationscysten aber so gut wie gar nicht in Betracht kommen. In der Benennung der Neubildungen pflegen wir die Complication mit Cysten durch Voransetzung der beiden Silben Cysto anzudeuten, also Cysto-Sarcoma, Cysto-Carcinoma etc.

Was die Beziehungen der Geschwülste zum Gesammtorganismus betrifft, so können alle Geschwülste durch ihren Sitz und die dadurch bedingte mechanische Beeinträchtigung lebenswichtiger Organe gefährlich werden. Es giebt aber eine Reihe von Geschwülsten, welchen wir einen an sich bösartigen Charakter, Malignitas, zuschreiben müssen.

Bösartig nennen wir diejenigen Geschwülste, welche nicht bloss für den Träger gefährlich sind, sondern welche das Leben des Trägers in einer ganz bestimmten Weise bedrohen, indem sie eine constitutionelle Krankheit veranlassen, welche mit dem gedeihlichen Fortbestande der Gesammternährung unvereinbar ist. Dieses Allgemeinleiden (Kachexie) zeigt sich in einer Prostration der Kräfte, Verminderung der Blutmenge, Dünnflüssigkeit des Blutes, Abmagerung, erdfahler Hautfarbe, profusen Schweissen, Diarrhöen, Blutungen etc., welchen der Patient schliesslich erliegt.

Die Frage, wie und wodurch die bösartige Geschwulst die Kachexie herbeiführe, harrt noch der befriedigenden Beantwortung. Diejenigen, welche die Geschwulst als primär örtliches Leiden ansehen, haben ein sehr begreifliches Interesse, den geschilderten Marasmus, welcher immer secundär ist, mit der constitutionellen Geschwulstkrankheit der Humoralpathologen zu identificiren und beide zusammengenommen von einer inficirenden Thätigkeit der bösartigen Geschwulst abhängig zu machen. Diese Vorstellung spricht uns deshalb ganz besonders an, weil wenigstens das eine über allem Zweifel erhaben ist, dass von der ersten Geschwulst aus eine Anregung zur Bildung neuer gleichartiger Geschwulstheerde ausgeht und sich allmählich über den ganzen Organismus verbreitet. Wir unterscheiden in

dieser Verbreitung des formativen Reizes, der sogenannten Infection, drei Zeitabschnitte.

Im ersten Zeitabschnitte erstreckt sich dieselbe nur auf die unmittelbare Umgebung des primären Geschwulstheerdes. Sie bewirkt, dass immer neue Heerde an der Peripherie gebildet werden, welche später mit dem Hauptheerd confluiren. Die peripherische Infiltration (S. 136) ist daher der stehende Wachsthumsmodus bösartiger Geschwülste. Dabei müssen wir annehmen, dass der Anstoss zur Neubildung der Neubildung selbst um eine Spanne Zeit voraufgeht. Dies lehrt uns die sogenannte Recidivfähigkeit der bösartigen Geschwülste. Gesetzt nämlich, wir haben, um dem Uebel Einhalt zu thun, die ganze Geschwulst sammt ihrer Infiltrationszone entfernt. Die Schnittfläche schien uns nach der Operation vollkommen im gesunden Gewebe zu liegen; nirgends konnten wir auch nur eine Spur bereits stattgehabter pathologischer Proliferation nachweisen. Dessenungeachtet werden wir in den meisten Fällen die traurige Erfahrung machen, dass an eben der Stelle, von welcher wir die erste Geschwulst entfernt haben, mithin von eben den Geweben, welche uns zur Zeit der Operation noch ganz normal schienen, nach einiger Zeit eine neue, gleichartige Geschwulst, das Recidiv, entsteht. Wir sind daher, wenn wir den nichtkraseologischen Standpunkt festhalten, zu der Annahme genöthigt, dass man es den Geweben eine Zeit lang makroskopisch nicht ansehen kann, ob sie Geschwulstkeime beherbergen oder nicht.

Das zweite Stadium in der Verbreitung einer bösartigen Geschwulst wird durch das Ergriffensein derjenigen Lymphdrüsen bezeichnet, welche die Lymphe der primär erkrankten Region aufnehmen. Dass es sich hierbei um den Transport einer erregenden Substanz in den Lymphbahnen handelt, kann keinem Zweifel unterliegen. Es fragt sich nur, was transportirt wird? Man könnte an Zellen denken. Bekanntlich werden selbst noch grössere Partikel, z. B. unlösliche Farbstoffe, welche beim Tättowiren in die verletzte Cutis eingerieben wurden, von den Lymphgefässen aufgenommen, den nächsten Lymphdrüsen zugeführt, um dort deponirt zu werden. Aber dürfen wir mit gutem Gewissen diese Analogie benutzen? Nach frischen Verwundungen klaffen die Lymphgefässe und sind dann wohl geeignet, körperliche Theile aufzunehmen; können wir dasselbe von den Lymphgefässen in der Umgebung einer Geschwulst auch nur vermuthen? Die Farbstoffkörnchen sind entweder schwere oder scharfe oder harte Körperchen, welche vermöge einer dieser Eigenschaften und gefördert durch das Reiben der tättowirten Hautstelle in jeder beliebigen Richtung in das weiche Parenchym des Körpers ein- und bis zu den Lymphbahnen durchdringen können; von den Zellen können wir das Gleiche nicht sagen. Wir müssen also diese Analogie verwerfen, damit aber freilich nicht die Möglichkeit, dass die Infection der Lymphdrüsen auf dem Transport von Zellen beruhen könne. Im Gegentheil, Dank der Entdeckung, dass jüngere Zellen vermöge ihrer amöboiden Bewegungen das Bindegewebe nach allen Richtungen hin durchsetzen können, brauchen wir jene Analogie nicht mehr und dürfen mit einer an Gewissheit grenzenden Wahrscheinlichkeit den Geschwulstelementen selbst oder solchen jüngern Zellen, welche mit ihnen in Berührung gekommen und von ihnen angesteckt sind, die Infection der Lymphdrüsen und des ganzen Körpers übertragen.

Die Erkrankung der Lymphdrüsen wird als ein Zeichen der Infectionsfähig-

keit einer Geschwulst und insofern als eine ungünstige Erscheinung angesehen. Daneben verschwindet der von verschiedenen Seiten hervorgehobene günstige Umstand, dass durch die Zuschwellung der Lymphbahnen in den Lymphdrüsen das schädliche Ferment verhindert wird, sich dem übrigen Organismus mitzutheilen. Wir werden an einer anderen Stelle das Detail derartiger Zuschwellungen kennen lernen und die grosse Wahrscheinlichkeit zugeben, dass durch dieselbe die Infection verzögert wird. Indessen kann doch nur von einer zeitweisen Verzögerung, nicht von einer Verhinderung die Rede sein.

Die dritte und letzte Propagationsperiode der Geschwulst belehrt uns, dass trotz der Aufopferung einiger Lymphdrüsen der ganze Organismus der krankhaften Disposition verfallen ist. Man nennt das secundäre Auftreten von Geschwulstheerden in anderen Provinzen des Körpers: Metastasenbildung. Ob wir zu dieser Benennung dadurch berechtigt sind, dass factisch körperliche Theile von dem ursprünglichen Geschwulstheerde und den ergriffenen Lymphdrüsen nach fernhin versetzt werden, unterliegt den bereits oben erörterten Zweifeln: im Blute, durch welches doch unstreitig der Transport gehen müsste, hat man bis jetzt trotz eifriger Nachforschung noch keine Geschwulstelemente angetroffen. Für die Erklärung der eigentlichen Kachexie dürfte es gerathener sein, zu der Annahme eines fermentativen, von den Geschwulstzellen bereiteten Körpers im Blute zu greifen.

Der Nichtkraseologe sieht in der geschilderten Ausstrahlung des Entwickelungsreizes von der Stätte der ersten Entstehung eine handgreifliche Darstellung des Verhältnisses, in welchem eine jede bösartige Neubildung zum Organismus steht. Der Vertheidiger der primären Constitutionsanomalie hat ihm gegenüber eine ungleich schwerere Stellung. Ich für mein Theil habe keine Veranlassung ihm dieselbe zu erleichtern. Ich habe einen Versuch veröffentlicht, die Malignität der Krebse und Sarcome aus ihrer örtlichen Destructivität zu erklären. (Festschrift der medicinischen Facultät zu Würzburg für das 40jährige Dienstjubiläum v. Rineckers. Leipzig, Engelmann 1877.)

Nachdem wir uns über den klinischen Begriff der Malignität verständigt haben, fragen wir, ob es anatomische Kennzeichen giebt, woran man die bösartigen Geschwülste erkennen kann, noch ehe sie sich durch Recidiv und Metastase als solche erwiesen haben, und antworten mit *Waldeyer*, dass im Allgemeinen die Geschwülste um so eher metastasiren, je blut- und saftreicher der Boden ist, auf welchem sie gewachsen sind, und je grösser die Zahl mobiler Zellen ist, welche sich entweder in den Geschwülsten oder in der nächsten Umgebung derselben befinden. Im Uebrigen wird es noch fort und fort unsere Aufgabe bleiben, durch genau histologische Untersuchungen jeder in unsere Hände gelangenden Geschwulst und möglichst sorgfältige Ermittelung der weiteren Schicksale des Falles den Schatz unserer Erfahrungen auf diesem so äusserst wichtigen Gebiete zu vermehren. Vor der Hand werden wir uns begnügen, bei jeder einzelnen Geschwulstspecies den Grad der Bösartigkeit, so weit die bisherigen Erfahrungen reichen, anzugeben. Es wird sich dabei zeigen, dass vor allen andern die »krebshaften« Neubildungen durch ihre Malignität ausgezeichnet sind, dass aber auch einigen histioiden Geschwülsten (namentlich Sarcomen und Enchondromen) eine gewisse Bösartigkeit zukommt, welche nicht immer durch Combination mit Krebs verursacht wird.

Ehe wir diesen wichtigen Punkt verlassen, liegt es uns ob, noch einige der

Malignität verwandte Begriffe, welche nicht mit Malignität verwechselt werden dürfen, ins rechte Licht zu setzen. Dies gilt zunächst von der Lebensgefährlichkeit überhaupt. Es kann eine Geschwulst recht wohl durch ihren Sitz, ihre Grösse, Schwere etc. einem Individuum nicht bloss die grössten Unbequemlichkeiten verursachen, sondern auch die directe Veranlassung zu dessen Tode werden, ohne dass ihr deshalb allein der Charakter einer malignen Geschwulst zugesprochen werden dürfte. Ein Fibroid der Prostata verschliesst den Ausführungsgang der Harnblase und führt den Tod durch Harnverhaltung herbei; ein Fibroid des Uterus wird durch Blutung lebensgefährlich, aber deshalb sind wir nicht berechtigt, die Geschwulst bösartig zu nennen. — Auch die Multiplicität einer Geschwulstbildung darf nicht an sich für Malignität angesehen werden. Wenn Sarcombildung an den verschiedensten Punkten des Skelets auftritt, wenn gleichzeitig am Schädeldach, an der Tibia, an der Clavicula und Wirbelsäule sich Eruptionsheerde befinden, so dürfen wir hieraus wohl schliessen, dass das ganze Knochensystem erkrankt sei, wir können eine Allgemeinkrankheit desselben, ähnlich wie bei den Hautausschlägen eine Erkrankung des ganzen Hautorganes vermuthen, aber irrig wäre es, wollten wir diese primäre Generalisation der Neubildung mit jener secundären identificiren, welche den bösartigen Geschwülsten eigenthümlich ist. Beide sind unabhängig von einander.

Was die Eintheilung und Benennung der Geschwülste anbetrifft, so bietet uns der Boden, auf welchem die Geschwulst gewachsen ist, das Gewebe aus welchem sie besteht und der nach beiden zu bemessende Grad der Degeneration, welcher sich in ihrem Wachsthum ausspricht, eine hinreichende Zahl von brauchbaren Unterscheidungsmerkmalen dar. Wir stossen da zunächst auf eine Reihe abnormer Zustände, welche sich als einfache Ueberschreitungen des normalen Wachsthums der Organe charakterisiren lassen. Es sind dies theils gleichmässige Vergrösserungen, theils einseitige Hervorragungen und Auswüchse, welche aber in Textur- und Structurverhältnissen mit dem Mutterboden durchaus übereinstimmen, also nur quantitative Entstellungen der betreffenden Organe bedingen. In der Benennung pflegen wir dieses Verhältniss durch die Präpositionen ὑπέρ und ἐκ auszudrücken, denen der Sprachgebrauch entweder das proliferirende Organ selbst (Hyperostose, Ecchondrose) oder auch das Wort Trophia und damit die Meinung anhängt, dass die Neubildung durch eine besonders günstige Ernährung entstanden sei (Hypertrophia). Wir verzichten aber besser auf dieses genetische Präjudicium und begnügen uns, den einfachen Thatbestand durch die Worte »Hyperplasie, hyperplastisch« auszudrücken. Wir werden die hyperplastischen Zustände der verschiedenen Organe bei den entsprechenden Capiteln des speciellen Theils abhandeln. Die Stellung, welche sie im Gebiete der pathologischen Neubildung überhaupt einnehmen, ist durch das Angeführte hinreichend bezeichnet.

Alle nicht hyperplastischen Geschwülste schliessen eine qualitative Abweichung von den normalen Entwickelungs- und Wachsthumsvorgängen in sich. Deshalb scheint es beim ersten Hinblick schwierig, sie dennoch auf den physiologischen Boden zu stellen. Es sind aber nicht sowohl wirklich vorhandene, als vielmehr künstlich erzeugte Schwierigkeiten, welche uns im Wege stehen; vor allem die hergebrachte Gewohnheit, das abweichende Quale als ein ἕτερον, ein Fremdes, in den Organismus Hineingetragenes anzusehen, ihm eine parasitische Existenz,

selbst eine Art von Persönlichkeit zuzuschreiben. Wir wollen dieser Anschauung nur die einmal eingebürgerte Bezeichnung »Heteroplasie« entnehmen, im Uebrigen aber den Grund jeder qualitativen Abweichung von der Regel des normalen Wachsthums, also den Grund der Heteroplasie in einem ungebührlichen Hervordrängen eines der beim normalen Wachsthum der betreffenden Stelle betheiligten Factoren suchen. Wir haben oben (pg. 12 ff.) nicht ohne Absicht die pathologischen Wucherungen des Epithels und des Blutgefässbindegewebeapparates als Paradigmata für die pathologische Neubildung überhaupt hingestellt. Diese beiden Gewebegruppen sind es nämlich, welche durch einseitigen Wachsthumsexcess die meisten heteroplastischen Tumoren hervorbringen. Wir können danach zwei grosse Abtheilungen von Geschwülsten bilden: Bindesubstanzgeschwülste und epitheliale Geschwülste, denen wir noch eine kleine Gruppe von Mischgeschwülsten anzureihen hätten.

Die Bindesubstanzgeschwülste gehen sämmtlich aus embryonalem, rundzelligem Bindegewebe hervor. Aus diesem bilden sich die geschwulstmässigen Ablagerungen von faserigem Bindegewebe, Knorpelgewebe, Fettgewebe, Schleimgewebe, Knochengewebe etc. genau nach dem Recept der physiologischen Entwickelung und werden dann als Fibroma, Chondroma, Lipoma, Myxoma, Osteoma etc. benannt. Ein einschneidender Unterschied aber erwächst aus dem verschiedenen Grade von Reifung, welchen das neugebildete Gewebe erlangt. Es giebt eine besondere Reihe von Geschwülsten, welche nur aus embryonalem Bindegewebe oder solchen Geweben bestehen, die wir als unreife Bindesubstanzen betrachten müssen, wie das Spindelzellengewebe und das lymphadenoide Bindegewebe. Diese Geschwülste unterscheiden sich nicht nur durch ihre Textur sondern auch durch ihre grössere Malignität von den erstgenannten und werden als Sarcome bezeichnet.

Die epithelialen Geschwülste werden am besten wie die Epithelien selbst, von denen sie ausgehen, als Plattenepitheliom, Cylinderepitheliom und Drüsenepitheliom unterschieden. Auch in diesen Gruppen lassen sich Geschwülste von geringerer Degeneration (Cancroide, Adenome) von Geschwülsten mit grösserer Degeneration (Carcinome) unterscheiden.

A. Bindesubstanzgeschwülste.

a. Mit vollkommener Gewebsreifung.

α. Das Fibrom.

Das gewöhnliche Fibrom (Fibroid, Dermoid) besteht aus einer faserigen, röthlich-weissen, straffelastischen und so dichten, derben, selbst harten Geschwulstmasse, dass sie beim Schneiden unter dem Messer knirscht. Die Texturelemente sind die des Narbengewebes. Wenn wir ein feines Fäserchen von der Schnittfläche abreissen und zerzupfen, so erstaunen wir über das enorme Volumen, welches dies Fäserchen annimmt, d. h. die enorme Zahl von noch feineren Fäserchen, in welche es sich zerlegen lässt. Das Mikroskop aber sagt uns, dass auch jedes der feineren Fäserchen erst ein Complex von ganz zarten, nur durch eine einzige, aber scharfe

Linie bezeichneten, feinsten Fäserchen ist (Fig. 73. *b*). Wie eine wohlgeflochtene Flechte einen ungleich geringeren Raum einnimmt, als ein aufgelöster Haarzopf, wenn auch beide gleichviel Haare enthalten, so müssen wir uns auch hier vorstellen, dass im Fibrom die feinen und feinsten Fäserchen ausserordentlich dicht zusammengepresst sind, bis sie durch unsere Nadel gelockert werden und dann erstaunlich viel Raum beanspruchen.

Zwischen den Fibrillen, welche aus leimgebender Substanz gebildet sind und die Bedeutung einer faserigen Intercellularsubstanz haben, werden die Zellen sichtbar (Fig. 73. *b*), in der Regel kleine, länglich-runde Gebilde mit glänzendem Kern. In Fig. 73. *a* habe ich diese Elemente bei sehr starker Vergrösserung abgebildet, vorzüglich deshalb, weil *Virchow* durch die grosse Aehnlichkeit derselben mit glatten Muskelfasern veranlasst worden ist, eine fibromusculäre Geschwulst als besondere Varietät des Fibroms aufzustellen. Ich bin weit entfernt, jene Aehnlichkeit in Frage ziehen zu wollen, eine histologische Grenzbestimmung zwischen Spindelzellen und glatten Muskelfasern ist in der That eine sehr missliche Sache, indessen halte ich es für sachgemäss, vorerst bei dem Vergleiche mit der embryonalen Neubildung, der Fibromspindeln mit den bekannten Spindelzellen des werdenden Bindegewebes stehen zu bleiben. Wir gewinnen hierdurch eine brauchbare Grundlage für das Verständniss sämmtlicher im Fibroide vorkommenden Structurelemente. Denn was bis dahin geschildert wurde, macht nur die Hauptmasse der Geschwulst aus; daneben finden sich: 1. Züge spindelzelliger Zellen, welche in verschiedenen Richtungen die Geschwulst durchsetzen, 2. rundliche Heerde von Keimgewebe, welche hie und da in die Continuität der Faserzüge eingesprengt sind. Ich halte Beides für Durchgangsbildungen, aus welchen sich das Fasergewebe ganz in derselben Weise entwickelt, wie die Narbe aus dem Keim- und Spindelzellengewebe. An einem Uterus fand ich zahlreiche Fibrome, von denen die grösseren vorwiegend aus Fasergewebe, die kleineren fast nur aus Spindelzellengewebe bestanden.

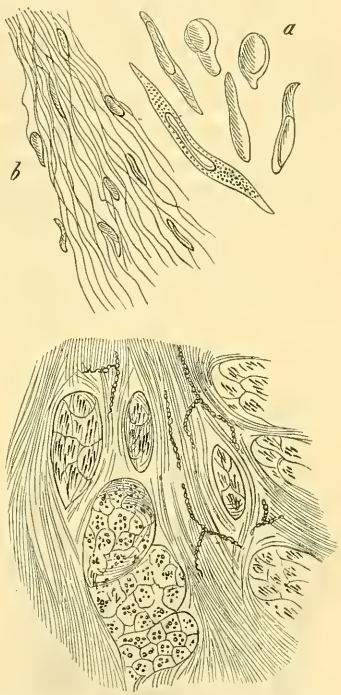

Fig. 73. Querschnitt eines Uterusfibroms. 1/300. *a*. Isolirte zellige Elemente. *b*. Aufgefasertes Fibromfascikel. 1/300.

Eine besondere Betrachtung verdient die Schnittfläche der Geschwulst. Die innige Verschlingung und Durchflechtung der Faserzüge verleiht derselben ein eigenthümliches Gepräge. Die mikroskopische Untersuchung (Fig. 73) detaillirt das Bild, welches das blosse Auge hat, ohne uns mit der Ursache dieser Anordnung bekannt zu machen. Bei einigen Fibromen scheint der Umstand von Bedeutung für die Anordnung der Geschwulstmasse, dass sich die Neubildung an den Gefässen und Nerven eines Theils besonders localisirt. So hat *Billroth* ein Fibroid

der Augenlider beschrieben und mir zur Nachuntersuchung überlassen, welches aus zahlreichen wurstförmigen Cylindern besteht, in deren Axe deutlich die Ueberreste von kleinen Nervenstämmchen sichtbar sind. Darauf fussend hat *Czerny* eine besondere Gruppe von Fasergeschwülsten als »plexiforme Geschwülste« ausgeschieden, indem er aus den Nervenverästelungen auch die Ramification der Gefässe als gelegentliche Ursache dieser auffallenden Structurverhältnisse proclamirte.

An dem gewöhnlichen Fibrom lässt sich eine Einwirkung des Gefässverlaufs auf den Verlauf der Faserbündel nicht constatiren. Viel wahrscheinlicher ist mir die Annahme, dass sich bei dem exquisit centralen Wachsthum des Fibroms die neue Geschwulstmasse zwischen die bestehenden Faserzüge einschaltet, dieselben aus einander drängt, und so durch wiederholte Auseinanderdrängung, nicht durch Umlagerung, der unvollkommen geschichtete Bau der Geschwulst bedingt wird.

Das Fibrom gilt mit Recht für eine der gutartigsten Neubildungen. Man kann dreist behaupten, dass das solitäre Fibrom, wenn es sich frei entwickeln kann und durch seinen Sitz nicht mit lebenswichtigen Organen in Conflict kommt, weder nützt noch schadet. Derartige Fibrome gehen mit Vorliebe von geformten Bindegewebsstratis, von Fascien, Häuten, der äussersten Schicht des Periostes, von den Nervenscheiden oder vom interstitiellen Bindegewebe der Organe aus. Bedenklicher sind einige Varietäten des Fibroms, welche wir als:

Myofibroma uteri bei dem weiblichen Sexualapparat, als
Fibroma cutis bei der Haut, und als
Fibroma cavernosum bei den Angiomen besprechen werden.

β. Angioma.

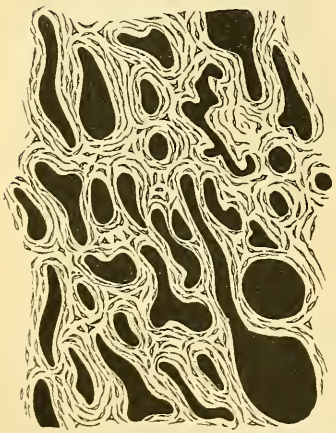

Fig. 74. Die Substanz der cavernösen Geschwulst in voller Entwickelung. $^1/_{300}$. Von einer cavernösen Geschwulst der Orbita.

1. Die cavernöse Geschwulst. Die Corp. cavernosa penis geben in ihrer als bekannt vorauszusetzenden Structur das physiologische Paradigma für die cavernöse Geschwulst. Wir sehen hier dasselbe Netzwerk von glänzenden, weissen Bindegewebsbalken, welches ähnlich einem Schwamme das Blut in weiten, schon mit blossem Auge sichtbaren Maschenräumen enthält (Fig. 74); wir finden dieselbe grosse Elasticität des Balkenwerkes, welche eine periodische stärkere und schwächere Anfüllung mit Blut und hierdurch ein entsprechendes An- und Abschwellen der Neubildung möglich macht; endlich habe ich mich durch eine Reihe eigens auf diesen Punkt gerichteter Untersuchungen davon überzeugt, dass auch die Entstehung des Schwell- oder Schwammgewebes hier wie dort die gleiche ist.

Ich bezeichne diese Entstehung der cavernösen Geschwulst als cavernöse Metamorphose. Denn ich bin zu dem Resultate gekommen, was übrigens von vorn herein erwartet werden konnte, dass ein jedes mit Blutgefässen versehene Gewebe

der Umwandlung in Schwellgewebe fähig ist. Die cavernöse Metamorphose ist insofern als ein secundäres Ereigniss anzusehen; auf der andern Seite aber ist der histologische Process, durch welchen die Umwandlung herbeigeführt wird, so entschieden ein Neubildungsprocess, dass über die Einreihung der cavernösen Tumoren unter die histioiden Geschwülste kein Zweifel bestehen kann. Dieser Process lässt ganz dieselben Transformationen der Gewebe erkennen, welche der Fibrombildung zu Grunde liegen, und ebendarum nimmt sich die von ihrem Blut befreite Geschwulstmasse ganz wie ein Fibroid aus.

Der Mechanismus der cavernösen Metamorphose ist schwer zu durchschauen. Wenn ein Raum von einem Netzwerk oder Balkenwerk durchsetzt ist, so wird stets auch der Theil dieses Raumes, welchen das Netzwerk nicht ausfüllt, die Gestalt eines Netz- und Balkenwerkes haben. Wenn wir zwischen Maschenwerk und Parenchym unterscheiden, so ist also jedes von beiden Maschenwerken für das andere Parenchym. Der Querschnitt von jedem Bälkchen des einen Maschenwerkes ist zugleich der grösste Umfang von einer Parenchyminsel des anderen und umgekehrt. Fasern, welche an dem einen Maschenwerk die Bälkchen der Quere nach umziehen, würden bei ihrer Verkürzung die Parenchyminseln des anderen verkleinern, deren Bälkchen verkürzen und verdicken. Fasern, welche der Länge nach an den Bälkchen des einen Maschenwerks angebracht sind, würden bei ihrer Verkürzung die Parenchyminseln des anderen vergrössern und die Bälkchen desselben verdünnen. — Wir können uns auch die ganze Masse eines Balkenwerkes eintheilen in eigentliche Balkensubstanz und tetraëdrische oder cubische Verbindungsstücke, welche drei oder vier zusammenstossenden Balken gemeinschaftlich angehören. Werden bei unverändertem Gesammtvolumen beider Maschenwerke die Balken des einen länger und dünner, so müssen nothwendig einerseits die eigenen Verbindungsstücke an Grösse abnehmen, anderseits die Balken des zweiten Maschenwerkes kürzer und dicker, die Verbindungsstücke desselben aber grösser werden.

Wenn man sich mit diesen allerdings etwas schwierigen stereometrischen Vorstellungen vertraut gemacht hat, so gelangt man zu einer sehr ungezwungenen Auffassung von dem Mechanismus der cavernösen Metamorphose. Es ist freilich nicht leicht, sich das von einem gewöhnlichen Blutgefässnetze durchzogene Parenchym als ein Maschenwerk mit runden Balken vorzustellen. Am ehesten gelingt es, wenn man sich mehrere Gefässe im Querschnitt vorstellt (Fig. 75. *a*), dann sind die mit punktirten Linien angedeuteten Kreise, welche man sich zugleich als Berührungslinien des Capillarbogens von *a* nach *a* denken kann, die Querschnitte der Parenchymbalken. Das Maschenwerk der Blutgefässe hat somit lange Balken und kleine Verbindungsstücke, das Maschenwerk des Parenchyms sehr dicke, aber verschwindend kurze Balken und colossale Verbindungsstücke.

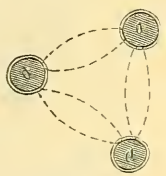

Fig. 75.

Die cavernöse Metamorphose nun kommt dadurch zu Stande, dass sich an einem umschriebenen Organtheil die Umwandlung von Keimgewebe in Spindelzellen- und faseriges Bindegewebe längs der Gefässwandungen entwickelt; hieraus folgt eine Retraction senkrecht auf die Axe der Parenchymbalken, in der Richtung der punktirten Kreise (Fig. 75), Verlängerung derselben, Verkleinerung der

Verbindungsstücke und als nothwendige Folge davon: Erweiterung der Gefässbahn, d. h. Verkürzung der Balken und Vergrösserung der Knotenpunkte desjenigen Maschenwerkes, welches durch das Blut gebildet wird.

Zur Erläuterung des Gesagten diene die Fig. 76, welche die Entstehung der cavernösen Geschwulst aus dem Fettgewebe darstellt. Man sieht drei Fettträubchen, welche uns ebenso viele Stadien der cavernösen Metamorphose vergegenwärtigen. Das am wenigsten veränderte Träubchen zeigt uns das bekannte Capillarnetz, welches hier nicht durch Injection, sondern dadurch deutlich wird, dass die Gefässwandungen mit zahllosen runden Bindegewebszellen bedeckt sind. Dass diese Zellen aus dem Blute ausgewanderte farblose Blutkörperchen seien, ist sehr wahrscheinlich, so dass sich der Process in dieser Beziehung als ein äusserst schleichender, auf die nächste Umgebung der Gefässe beschränkter Entzündungsprocess darstellt. In dem anstossenden Träubchen ist derselbe bereits soweit vorgeschritten, dass nur noch einzelne intacte Fettzellen übrig sind, alles Andere in Keimgewebe verwandelt ist. Längs der Gefässe beginnt die Umwandlung des Keimgewebes in faseriges Bindegewebe, die Lumina klaffen, namentlich an den Knotenpunkten.

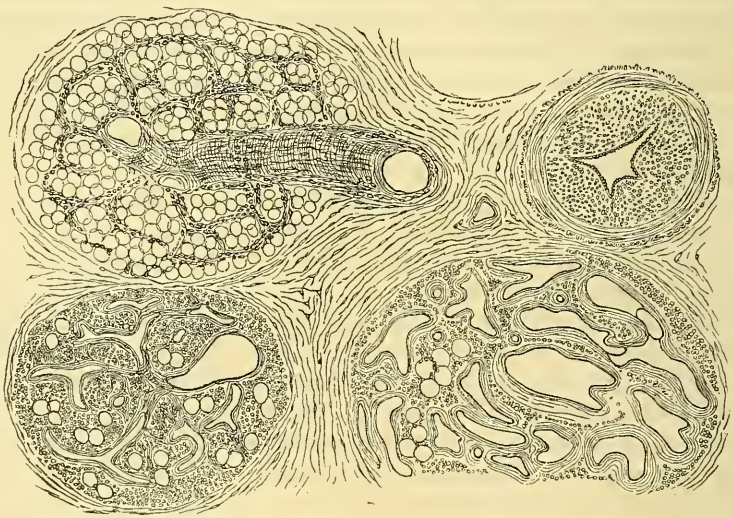

Fig. 76. Die Entwickelung der cavernösen Geschwulst im Fettgewebe. Drei Fettträubchen, die Entwickelungsstadien neben einander repräsentirend, rechts oben der Querschnitt einer Arterie. Aus dem Panniculus adiposus der Wange. $^1/_{300}$.

Das dritte Träubchen zeigt uns das Schwellgewebe in seiner Vollendung (vergl. Fig. 74), das frühere Parenchym ist in ein Balkenwerk verwandelt, zu welchem die Bluträume in einem ähnlichen quantitativen Verhältnisse stehen, wie das Parenchym zu dem Blutgefässnetz in dem am wenigsten veränderten Träubchen.

Die cavernöse Geschwulst kommt somit durch eine fibroide Degeneration des capillären Abschnittes der Blutbahn zu Stande, es ist ungerechtfertigt, dieselbe von einer Ectasie der Venen oder Arterien abzuleiten. Damit soll nicht gesagt sein, dass die grösseren zu- nnd abführenden Gefässe des degenerirenden Bezirkes un-

verändert bleiben. Eine enorme Verdickung der Wandung, ein geschlängelter Verlauf und dabei eine Ausdehnbarkeit, wie sie sich normal geradezu an keinem Gefässe mit Ausnahme der Arteriae helicinae findet, zeichnen namentlich die arteriellen Blutgefässe der cavernösen Geschwulst aus. Ueber ihr Verhältniss zu den Bluträumen des Schwellgewebes giebt unsere Abbildung ebenfalls Aufschluss. Sie münden in dieselben mit ebenso vielen Oeffnungen ein, als früher Capillarübergänge vorhanden waren. Der Blutgehalt des Schwellgewebes hängt direct von dem Grade ihrer Zusammenziehung ab. In unserem Präparat sieht man neben den drei entarteten Fettträubchen den Querschnitt einer grösseren Arterie. Das Gefäss ist stark zusammengezogen, die sehr verdickte Intima hat sich in vier Längsfalten geworfen, das Lumen ist klein, spaltförmig, wir begreifen, wie eine weitere Contraction der Ringfaserschicht dasselbe gänzlich verschwinden machen müsste. Ich kann aber versichern, dass dieselbe Arterie im Zustande grösster Ausdehnung etwa das Zwölffache ihres gegenwärtigen Lumens einnehmem würde.

Die cavernöse Geschwulst entsteht mit Vorliebe in den Fettgewebslagern des Organismus. Mehrmals habe ich die cavernöse Metamorphose im Innern eines Lipoms gesehen. Möglich ist sie, wie gesagt, in jedem Organe des Körpers, welches Blutgefässe hat, also mit Ausnahme des Knorpels, der Cornea, des Glaskörpers in allen. Nicht selten ist ein multiples Auftreten dieser Geschwulstform. Es sind Fälle verzeichnet, wo sich neben einer cavernösen Geschwulst der äusseren Haut cavernöse Geschwülste in den Muskeln und Knochen vorfanden.

Auch von einer Malignität der cavernösen Geschwulst darf geredet werden. Doch beruht diese Malignität regelmässig auf einer deutlich ausgesprochenen Complication mit melanotischem Sarcom, dessen Knötchen und Knoten sich in den Balken der cavernösen Geschwulst entwickeln. (*Rindfleisch*, Angioma melanodes, Sitzungsberichte der phys. Gesellschaft, Würzburg 1875.)

Von besonderem Interesse ist die cavernöse Metamorphose des Fasersarcoms. *Billroth* hat zuerst von einem »cavernösen Fibroid« gesprochen. Fibrome mit besonders weiten, klaffenden Gefässöffnungen können ein geradezu schwammartiges Ansehen haben. *Billroth* fand, dass die peripherisch wachsenden Nasenrachenpolypen vorzugsweise gern den cavernösen Habitus zeigen, und ich kann nach eigener Untersuchung bestätigen, dass die Entstehung des cavernösen Gewebes hier durchaus auf demselben histologischen Process beruht, welchen ich eben detaillirter beschrieben habe. Fig. 77 giebt einen senkrechten Durchschnitt durch die Peripherie eines cavernösen Fibroids. Aussen ein gefässreiches Keimgewebe, innen das bekannte Gebälk des cavernösen Gewebes, zwischen beiden die Uebergangsform. Wem daher die Identität des histologischen Processes nicht genügend erscheint, um die von mir hervorgehobene Vergleichung der Substanz der cavernösen Geschwulst mit der des Fibroms

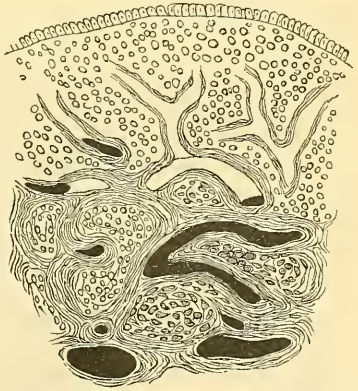

Fig. 77. Das cavernöse Fibroid. *Billroth.* 1/300. (Nasenrachenpolyp).

zu rechtfertigen, der dürfte sich aus dieser zweiten innigen Beziehung zu den Fibromen ein weiteres Motiv für dieselbe entnehmen können.

2. Die Telangiectasie. Dass die Angiome nicht etwa Geschwülste sind, welche durch einfache Gefässneubildung entstehen, dürfte schon aus der Beschreibung des cavernösen Angioms deutlich geworden sein. Auch bei der zweiten Hauptform des Angioms, der sogenannten Telangiectasie, handelt es sich nicht sowohl um Neubildungen von Gefässen, als um eine Neubildung an den Gefässwandungen. Eine echte Hypertrophie der Capillargefässe, ohne Vermehrung ihrer Zahl, verbindet sich in der Telangiectasie mit einer mehr oder weniger bedeutenden Verlängerung und Erweiterung des Lumens. Fig. 78. *a* zeigt uns einen feinen Durchschnitt der Geschwulstmasse. Die Gefässe sind quer und schräg getroffen. Ihre Lumina erscheinen von convex vorspringenden Bogenlinien begrenzt, Längsfalten entsprechend, welche sich beim gänzlichen Collaps der sehr weiten, aber schlaffen Gefässwandungen bilden müssen. Im ausgedehnten Zustande hat man sich die Lumina rund und mindestens von dem Umfange der Kreise zu denken, welche in diesem Bilde durch die einzelnen Spindelzellen beschrieben werden. Dann rücken auch die Kerne weiter aus einander, welche hier förmlich auf Haufen geschoben erscheinen.

Fig. 78. Telangiectasie (Angioma simplex, *Virchow*). *a*. Vom Querschnitt. *b*. Aus der Contiuuität eines Musculus arrector pili, welcher eine hypertrophische Capillare enthält. $^1/_{300}$.

Zerzupft man die Geschwulstmasse mit Staarnadeln, so gelingt es unschwer, die hypertrophischen Capillaren zu isoliren. Aber einzelnen Beobachtern ist hierbei der Unfall passirt, dass sie die kernreichen Schläuche nicht für das, was sie waren, sondern für etwas anderes, namentlich für Schweissdrüsencanäle gehalten haben. *Virchow* hat diesen Irrthum längst aufgeklärt: zum Ueberfluss aber habe ich in Fig. 78. *b* eine hypertrophische Capillare dargestellt, welche durch den Ort ihrer Entwickelung — die Continuität eines M. arrector pili — als Capillare hinreichend legitimirt ist. Hat man die Gefässe auf grössere Erstreckung isolirt, so erscheinen sie stets korkzieherartig gewunden, d. h. verlängert, auch wohl mit seitlicher Aussackung versehen. Das Zwischengewebe ist um so spärlicher, je mehr Raum die Gefässe für sich beanspruchen.

Die Telangiectasie kommt nur an der äusseren Haut vor, meist angeboren. Der lebhaft rothe Fleck (Feuermal, Naevus flammeus) ist von sehr verschiedener

Grösse, ein wenig über das Niveau der Hautoberfläche erhaben und meistens einer gewissen Anschwellung fähig. Ist die Geschwulst herausgeschnitten, das Blut ausgeflossen, so ist an ihr ein fein-lappiger Bau auffallend. Die Untersuchung zeigt, dass jedes dieser stecknadelkopfgrossen, weichen, blass-rosigen Läppchen einem ehemaligen Structurtheil der Haut, z. B. einer Schweissdrüse, einer Talgdrüse, einem Haarbalg, einer Hautpapille, einem Fettträubchen etc. entspricht, welche einander durch die überwiegende Metamorphose ihres Capillarnetzes in so hohem Grade ähnlich geworden sind, dass wir sie mit blossem Auge nicht zu unterscheiden vermögen.

Das stetige Wachsthum der anfangs meist sehr unscheinbaren Geschwulst giebt gewöhnlich Veranlassung zu einer frühzeitigen operativen Entfernung derselben. Daher wissen wir auch über die spätere Geschichte derselben nur wenig. *Virchow* nimmt einen directen Uebergang aus der angeborenen Telangiectasie in die cavernöse Geschwulst an. Nach ihm entsteht durch überwiegende Ectasie der Gefässe zunächst aus der einfachen Telangiectasie ein Naevus prominens. Dann verdünnt sich die Haut mehr und mehr, und es resultirt eine platt-rundliche Anschwellung mit sanft ansteigenden Rändern, welche wegen ihrer dunkelrothen Farbe und hügeligen Oberfläche zum Vergleich mit einer Erdbeere, Brombeere oder Maulbeere auffordert (Naevus morus, ficus). Alle diese Veränderungen setzen wohl voraus, dass das eigentliche Wachsthum der Telangiectasie in die Fläche und Tiefe aufgehört hat. Ich selbst besitze darüber keine Erfahrungen.

3. Lymphangiom. Wenn die cavernöse Metamorphose, welche wir oben als von den Blutcapillaren ausgehend beschrieben haben, von den Lymphcapillaren eines Theils ausgeht, so erhalten wir das Lymphangioma cavernosum, eine Geschwulst, welche selbstverständlich eine grosse äussere Aehnlichkeit mit der cavernösen Geschwulst hat. Auch sie gleicht, wenn ihr Inhalt (z. B. bei einer Exstirpation) ganz ausgeflossen ist, einem fibrösen Tumor; so glänzend weiss ist die Farbe, so derb die Beschaffenheit des contrahirten Parenchyms. Häufig aber kommt es nicht zu einer völligen Entleerung der cavernösen Räume, und dann kann man nicht allein den grob maschigen Bau mit blossen Augen erkennen, sondern man kann auch die gelbliche Lymphe in reichlicher Menge an den Schnittflächen auffangen.

Die Zunge, die Lippen und Wangen sind diesen Geschwulstbildungen am häufigsten ausgesetzt, woselbst sie zur sogenannten Makroglossie, Makrocheilie und zu einer knotigen oder mehr diffusen Verdickung der Lippen Veranlassung geben. Ich sah Lymphangiome secundär aus Lipomen hervorgehen, einmal auch ein Lymphangiom am Beckenperiost.

γ. Lipoma.

Das Lipom oder Fettgewächs enthält nicht bloss vorwiegend die charakteristischen Elemente des Fettgewebes, die Fettzellen, sondern ahmt auch die Structur der normalen Fettpolster des Körpers insofern nach, als diese Fettzellen zu kleinen, rundlichen Träubchen vereinigt sind, welche durch bindegewebige Scheidewände von einander getrennt werden. Eine gewisse Anzahl solcher Fettträubchen ist durch eine stärkere bindegewebige Membran zu einem gleichfalls rundlichen Lappen zusammengefasst, und diese Lappen sind es, in welche für das blosse Auge

die meisten Fettgewächse zerfallen. Auch der Panniculus adiposus zeigt einen lappigen Bau, aber niemals erreichen seine Fettläppchen (die Fettdrüsen der Autoren) die bedeutende Grösse, welche die einzelnen Lappen und Knollen eines Fettgewächses zu haben pflegen. In ähnlicher Weise unterscheidet sich die einzelne Zelle des lipomatösen Fettgewebes von der gewöhnlichen Fettzelle. Sie ist beträchtlich grösser, d. h. praller gefüllt mit einem zugleich flüssigeren, elainreicheren Fette.

Der Elementarvorgang bei der Entstehung der Lipome weicht insofern von der normalen Fettbildung ab, als bei dieser letzteren lediglich die stabilen Zellen des lockeren Bindegewebes als Depositäre des Fettes fungiren und zu Fettzellen werden, während beim Lipom, wie bei allen histioiden Geschwülsten ein stadium irritationis besteht, welches zunächst kleinere Heerde embryonaler Bildungszellen als Baumaterial für die Geschwulst liefert. Auch diese Bildungszellen werden durch Fettaufnahme zu Fettzellen, ein kleiner Heerd derselben zu einem Lipom-Fetträubchen, aber die Bildung erfolgt immerhin auf einem Umwege, welcher für unsere Auffassung der Fettgeschwulst als solcher wichtig ist.

Im Uebrigen ist das Wachsthum der Lipome ebenso evident, wie die Entstehung des normalen Fettgewebes an die nächste Umgebung, ich möchte sagen, die Aussenseite der nicht capillären Gefässe gebunden.

Jedes Fettträubchen hat ein eigenes Capillarnetz mit zu- und abführenden Gefässstämmchen. Dieses Capillarnetz sitzt einem benachbarten Complex grösserer Gefässe auf, wie ein Blatt dem Aste. An demselben Complex hängen aber auch in seinen weiteren Verzweigungen alle übrigen Läppchen und Lappen des Lipoms, so dass die Geschwulst nur an einer Stelle durch einen stärkeren Gefässstiel mit der Nachbarschaft verbunden ist. An ihrer ganzen übrigen Oberfläche ist sie durch ein weitmaschiges Bindegewebe oder gar durch eine glatte Bindegewebskapsel begrenzt: sie gehört also im eminenten Sinne zu den Geschwülsten mit centralem Wachsthum.

Dieselben Localitäten, an welchen die physiologische Fettinfiltration ihren Sitz hat, sind auch die bevorzugten Standorte des Lipomes, nämlich das subcutane, submucöse, subsynoviale, subseröse, subfasciale, intermusculäre und intraorbitale Bindegewebe. Von diesem Gesichtspunkte aus erscheinen die Lipome als partielle Vergrösserungen der normalen Fettgewebslagen, als Excrescentiae membranae adiposae (*Morgagni*), und wenn man diese als ein zusammenhängendes Fettgewebssystem und nicht als eine beliebige Quantität fettig infiltrirten Bindegewebes ansehen will, könnte man das Lipom zusammen mit der Polysarcie als eine hyperplastische Geschwulst ansprechen. Für mich ist die Polysarcie eine fettige Infiltration des vorhandenen Bindegewebes, das Lipom die fettige Infiltration einer Neubildung, welche aus eigenen Mitteln wächst.

Die Lipome wachsen wie die Papillome anfangs langsam, später immer schneller und schneller. Sie können eine namhafte Grösse erreichen. Geschwülste vom Umfange eines Manneskopfes und darüber sind gerade keine Seltenheiten. Dabei bringt es ihr centrales Wachsthum mit sich, dass sie sich sehr bald aus den umgebenden Weichtheilen hervor und nach der nächstliegenden freien Oberfläche drängen, die bedeckende Haut vor sich herschieben und endlich als Höcker oder Polypen über die Oberfläche hervorragen.

Je grösser ein Lipom ist, um so mehr darf man erwarten, dass es im Innern der Geschwulst zu weiteren Metamorphosen gekommen ist. Nicht selten findet sich eine chronisch entzündliche Hyperplasie und schwielige Umwandlung des Zwischenbindegewebes. Die Fettträubchen gehen infolge dieses Processes massenhaft zu Grunde, die übrigbleibenden Lappen sind durch breite Brücken fibrösen Gewebes von einander getrennt (Fibröses Lipom, Steatoma Mülleri). Häufiger sind regressive Processe. Die Verkalkung der faserigen Grundsubstanz der Fettträubchen spielt hier eine grosse Rolle. Durch diese bildet sich ein ausserordentlich feinmaschiges, schwammähnliches Kalkgerüst, welches die ganze Geschwulst oder grössere Abschnitte derselben durchsetzt und ihr eine ausserordentliche Härte und Schwere verleiht. Merkwürdiger noch ist die schleimige Metamorphose des Lipomgewebes und die dadurch mögliche Verwandlung einer Fettgeschwulst in eine Schleimgeschwulst (Myxoma). Bei sehr abgemagerten, durch lange Krankheit geschwächten Individuen findet man wohl das Fettgewebe des Herzens seines Fettes beraubt und dafür in einen eigenthümlich gequollenen ödematösen Zustand versetzt, welcher sich bei näherer Untersuchung als eine schleimige Infiltration ausweist. Ganz dasselbe kommt bei Lipomen, und zwar namentlich bei den grösseren, gestielten Lipomen der äusseren Haut vor. Die Geschwulstmasse erhält dadurch eine farblos durchscheinende, gallertartig zitternde Beschaffenheit, die von der Schnittfläche abfliessende Flüssigkeit enthält Mucin, so dass wir nicht umhin können, ihr einen myxomatösen Charakter zuzuerkennen und, wenn wirklich die ganze Geschwulst in dem gedachten Sinne entartet ist, dieselbe nicht mehr Lipom, sondern Myxom zu nennen (Collonema Mülleri).

Mit den Fibromen geniessen die Lipome mit Recht des Rufes einer entschiedenen Gutartigkeit. Ein gründlich exstirpirtes Lipom recidivirt niemals; niemals sind Metastasen auf benachbarte Lymphdrüsen oder innere Organe beobachtet.

δ. Enchondrom.

Wenn Knorpelgewebe in Geschwulstform an einer Stelle erscheint, wo unter normalen Verhältnissen kein Knorpel sein sollte, so nennen wir dies ein Enchondrom. Die Substanz des Enchondroms ist daher von jener eigenthümlichen elastischen Härte, jener opalinen, in dünnen Schichten durchscheinenden Farbe und Beschaffenheit, welche dem Knorpel zukommt. Was die mikroskopischen Verhältnisse betrifft, so unterscheidet bekanntlich die normale Histologie mehrere Arten von Knorpel, namentlich aber den Hyalinknorpel mit homogener und den Faserknorpel mit faseriger Grundsubstanz. Aber auch die Cornea giebt beim Kochen Chondrin, und wir können ihr Gewebe sehr wohl als einen Knorpel bezeichnen, dessen Zellenhöhlen sternförmig verästelt sind (Sternzellenknorpel).

Alle diese Texturen nun können sich neben einander im Enchondrom finden. Doch herrscht der hyaline Knorpel in der Regel vor. Eine der charakteristischsten und am meisten vorkommenden Anordnungen ist die, dass kleine, rundliche Inseln von hyalinem Knorpel an der Peripherie in Faserknorpel oder corneales Gewebe übergehen. Der Hyalinknorpel im Centrum unterscheidet sich in Nichts von dem bekannten physiologischen Typus. Die Zellen sind einzeln oder paar- und gruppenweise gestellt, so dass man sieht, dass der ersten Anlagebildung eine

Vergrösserung durch inneren Zuwachs gefolgt ist. Die Kapseln sind nicht immer deutlich; wo sie gänzlich fehlen, kündigt dies einen beginnenden Erweichungsprocess der Grundsubstanz an. Das Protoplasma der Zellen ist von wechselnder Gestalt. Am häufigsten sieht man kernhaltige Sterne, eine Form, die entweder aus einer reagentiellen Schrumpfung der Zellen hervorgeht oder durch die spontane Beweglichkeit des Protoplasmas zu erklären ist; das Letztere namentlich da, wo eine Umwandlung des hyalinen Knorpels im Schleimgewebe stattfindet. Die Ausläuferbildung geht dann mit dem Verschwinden der Kapseln und einer schleimigen Aufquellung der Grundsubstanz Hand in Hand. *Virchow* hat unter diesen Umständen ganz colossal lange Ausläufer einzelner Enchondromzellen beobachtet (*Virchow*, Archiv XXVIII. pg. 238). Nach der Peripherie der Knorpelinseln zu werden entweder die Zellen kleiner, flach, linsenförmig, die Grundsubstanz wird streifig, es treten in ihr feinere und gröbere Fasern auf, die den elastischen Fasern gleichen und durch ihre Starrheit auffallen (Faserknorpel). Oder aber die Zellen werden spindel- und sternförmig, anastomosiren mit einander und liegen offenbar in einem System feiner, mit Knotenpunkten versehener Canälchen, während die Intercellularsubstanz ihre homogene, durchsichtige Beschaffenheit beibehält (Sternzellenknorpel, corneales Gewebe). Mit diesen faserknorpeligen oder sternzellenknorpeligen Zonen berühren sich die benachbarten kleinsten Knorpelinseln und sind dadurch gruppenweise zu etwa erbsengrossen Knoten oder Läppchen vereinigt, in welche schon für das blosse Auge die ganze Geschwulst getheilt ist.

Wie aus dieser Schilderung des mikroskopischen Befundes hervorgeht, hat also auch das Enchondrom einen lappigen Bau; aber dies ist eine Lappung, welche sich sehr wesentlich von derjenigen des Lipoms oder gar des Papilloms unterscheidet. Die Läppchen des Enchondroms sind einander coordinirt; eines ist neben dem andern entstanden, und nur durch diese räumliche Nebeneinanderlagerung, nicht durch eine höhere Einheit, etwa eine gemeinschaftliche Gefässeinrichtung, ein Wachsthum durch innere Ausbildung, sind sie zu einem Ganzen vereinigt. Wenn es auffallend ist und auf eine organartige Structur hinzudeuten scheint, dass die einzelnen Läppchen der Knorpelgeschwulst eine gewisse Grösse nicht überschreiten, so hat dies seinen Grund in der einfachen Thatsache, dass der Knorpel überhaupt, auch in der normalen Anatomie, nicht in grösseren continuirlichen Massen abgelagert wird und — um mich teleologisch auszudrücken — auch nicht abgelagert werden darf. Der Knorpel wird als ein gefässloses Gewebe durch Transport der Ernährungsflüssigkeit von Zelle zu Zelle ernährt. Bei einer gewissen Entfernung von blutführenden Gefässen hört aber diese Ernährungsmöglichkeit auf, und wenn nicht neue Ernährungseinrichtungen auftreten, durch welche die centralen Partien versorgt werden, so müssen Ernährungsstörungen daselbst die nothwendige Folge jedes weiteren Wachsthums sein. Bei der Bildung des Knochensystems aus Knorpel finden wir daher die eigenthümliche Einrichtung, dass bei einem gewissen Volumen der knorpeligen Epiphysen Markräume mit Gefässen genau im Centrum derselben entstehen, was dann den Anstoss zur Bildung echten Knochens von dieser Stelle aus giebt (Epiphysenkern). Auch bei Enchondromen ist die Bildung von Gefässen und echtem Knochen beobachtet worden. Regel ist indessen, dass die einzelnen Knorpelportionen niemals eine so bedeutende

Grösse erreichen, dass sie nicht von der Peripherie aus bequem ernährt werden könnten.

Hierbei ist natürlich vorausgesetzt, dass das Bindegewebe, welches die Läppchen des Enchondroms zur Geschwulst zusammenfasst (Stroma), eine genügende Anzahl von Gefässen enthält, und dass in diesen Gefässen eine genügende Quantität Blutes ab- und zufliesst. In kleineren Geschwülsten, auch in der Peripherie der grösseren ist dies der Fall. Nicht so in den inneren Partien der grösseren. Es scheint vielmehr, dass hier durch den Wachsthumsdruck der Geschwulst die Gefässe veröden und obliteriren. Bei jedem Enchondrom von namhafter Grösse — es sind deren von 5 Pfd. Gewicht beobachtet worden — dürfen wir daher eine mehr oder weniger vollständige Verödung der inneren Gefässe und infolge davon weitere Metamorphosen der Geschwulstmasse voraussetzen.

Fast immer sind einzelne Theile des Enchondroms verkalkt. Der Knorpel zeigt dann die p. 52 ff. näher geschilderte Infiltration. Bald ist die Grundsubstanz, bald sind die Kapseln und Zellen der erste Angriffspunkt der letzteren. Für das blosse Auge resultirt immer eine opake, dunkelgelbe Farbe und körnig-bröckelige Beschaffenheit der infiltrirten Theile. Dass dieser Verkalkung gelegentlich, wie beim normalen Knochenwachsthum, eine wirkliche Verknöcherung folgt, wurde bereits erwähnt. Auch von der Umwandlung des Knorpels in Schleimgewebe war schon die Rede. Wir dürfen dieselbe nicht sowohl als einen regressiven Process, denn als einen Metaschematismus, die Umwandlung eines Gewebes in ein anderes an sich gleichwerthiges Gewebe ansehen, deren Resultat die theilweise oder gänzliche Ueberführung des Enchondroms in ein Myxom sein kann. Anders ist es mit derjenigen Erweichung des Enchondromknorpels, welche mit einer fettigen Metamorphose der Knorpelzellen, Umwandlung derselben in Fettkörnchenzellen etc. beginnt, wo sich hierzu eine schleimige Auflösung der Grundsubstanz hinzugesellt und auf diese Weise im Innern des Enchondroms Höhlen, fluctuirende Stellen, mit einem Worte Erweichungscysten bilden, die mit einer gallertartigen, fadenziehenden, stark mucinhaltigen Flüssigkeit erfüllt sind. Diese cystoide Entartung des Enchondroms (Enchondroma cysticum) dürfte allerdings als eine Folge von Ernährungsstörung aufzufassen sein.

Hiermit ist aber die Mannigfaltigkeit des anatomischen Befundes der Enchondrome noch nicht erschöpft. Wir müssen hinzufügen — leider noch nicht erschöpft. Es bleibt uns noch die Complication der Geschwulst mit Alveolarsarcom (vulgo Krebs wegen der analogen Structur) zu erwähnen. Gerade diese Complication hat dem Enchondrom jenen Nimbus einer gewissen Malignität verliehen, welche der Geschwulst an sich nicht zukommt. Auf die Combinationsgeschwulst von Enchondrom mit weichem Sarcom beziehen sich jene Mittheilungen, wo nach Exstirpation eines Enchondroms medullare Geschwülste theils an Ort und Stelle recidivirten, theils an anderen Punkten des Körpers zum Vorschein kamen. In solchen Fällen kann der bösartige Beisatz in der Regel schon an der primären Geschwulst erkannt werden. Man findet kleinere und grössere Knoten von medullarer Beschaffenheit längs der Gefässe im Stroma des Enchondroms vor — Uebrigens steht es fest, dass auch reine Enchondrome recidiviren können; mehrmals wurde ein Fortkriechen der Geschwulst längs der Lymphgefässe, Metastasirung auf die nächsten Lymphdrüsen, ja selbst auf innere Organe beobachtet.

Die Lunge ist in Beziehung auf innere Metastasen das Lieblingsorgan des Enchondroms. Indessen sind diese Metastasen einerseits ausserordentlich selten, anderseits bleiben sie immer nur ausserordentlich klein, wenn auch die ursprüngliche Geschwulst ganz colossal ist.

Drei Viertel bis vier Fünftel aller Enchondrome haben ihren Sitz am Knochensysteme, und hier wiederum hauptsächlich an den Diaphysen der Röhrenknochen. Wir werden seiner Zeit die grosse Mannigfaltigkeit in der Art des ersten Auftretens und der weiteren Entwickelung kennen lernen, welche das Enchondrom der Knochen auszeichnet; hier sei nur der einen Varietät: Osteoidchondrom (*Virchow*) gedacht, weil uns dieselbe ein wesentlich abweichendes Knorpelgewebe als Cardinalbestandtheil aufweist. Bei der Aufzählung der verschiedenen Knorpeltexturen wird in der Regel ein Gewebe nicht erwähnt, welches doch vermöge seiner anatomischen Beschaffenheit die begründetsten Ansprüche darauf hätte. Ich meine die eigenthümliche Species der Bindesubstanz, welche nach erfolgter Ablagerung von Kalksalzen echter Knochen genannt wird, vorher aber aus einer stark lichtbrechenden, dichten und homogenen Grundmasse besteht, in welcher die zukünftigen Knochenhöhlen noch eine mehr rundliche — sagen wir eine polygonale Gestalt und sehr kurze Ausläufer haben. Die Bälkchen des Osteophyts (s. Knochenkrankheiten) sind aus diesem Gewebe gebildet, in dünnen Lagen kleidet es die Markräume desjenigen Knochens aus, welcher im Begriff ist, aus dem spongiösen Zustande in den compacten überzugehen. Eine grosse Rolle spielt es bei der Heilung von Knochenbrüchen, indem es die Hauptmasse des sogenannten Callus bildet. Seine wahrhaft knorpeligen Eigenschaften kommen aber vor allen Dingen dann zur Wahrnehmung, wenn es wie in den Osteoidchondromen, Geschwülste und zwar nicht selten Geschwülste von colossalem Umfange herstellt.

Der Osteoidknorpel kann sich zwar auch unabhängig vom Knochensystem bilden, wie denn *Virchow* in einer vom Rücken exstirpirten Mischgeschwulst neben myxomatösen und lipomatösen Bestandtheilen auch solche fand, die sich als ausgezeichneter Osteoidknorpel erwiesen — gewöhnlich aber gehen die Osteoidchondrome vom Knochen aus. Sie beginnen hier ihr Wachsthum zwischen Periost und Knochenoberfläche, durchwuchern aber in der Folge sowohl das Periost als die compacte Rinde. Meist stellen sie spindel- oder birnförmige Anschwellungen der einen Extremität eines Röhrenknochens dar. An Humerus und Femur sind sie am häufigsten gesehen worden. Regressive Metamorphosen sind seltener als in allen bisher betrachteten Heteroplasmen. Dies hängt mit der sehr vollkommenen und in allen Theilen gleich guten Vascularisation zusammen, deren sich das Osteoidchondrom ebenso erfreut, wie das Osteophyt und der Callus. Die knorpeligen Bälkchen der osteoiden Substanz bilden ein zartes Stützwerk, in dessen Lichtungen selbst die zartesten Capillaren vor Wachsthumsdruck sicher sind. Nur eine Metamorphose wird begreiflicherweise wohl in jedem Osteoidchondrom beobachtet, ich meine die Ueberführung in wirkliches, echtes Knochengewebe. Daher knirscht das Osteoidchondrom unter dem Messer, oder wir müssen gar die Säge zu Hilfe nehmen, wenn wir die Geschwulst spalten wollen. Auf der Schnittfläche erkennen wir die verknöcherten Partien sofort an ihrer grossen Festigkeit und Härte; ist die ganze Geschwulst in Knochen übergegangen, so ist das Osteoidchondrom zum Osteom geworden.

Was die Gut- oder Bösartigkeit unserer Neubildung anlangt, so sind bis jetzt zu wenig Fälle bekannt geworden, als dass wir uns bereits ein sicheres Urtheil zutrauen könnten. Es scheint indessen, dass die Prognostik des Enchondroms auch auf diese seine Varietät Anwendung findet.

ε. Myxome oder Schleimgeschwülste.

Wenn wir Alles, was in dem Bisherigen über das Schleimgewebe gesagt ist, mit einem Blick umfassen, so leuchtet ein, dass dasselbe zwar als ein durchaus selbständiges und lebensvolles Glied der Bindesubstanzreihe zu betrachten ist, dass es aber überwiegend häufig durch eine secundäre Metamorphose aus anderen geschwulstbildenden Bindesubstanzen hervorgeht. Wir lernten ein Lipoma, ein Enchondroma myxomatodes kennen, und verstanden darunter Geschwülste, welche stellenweise in Schleimgewebe übergegangen sind. Hierbei wurde freilich aus dem Nebeneinander anatomischer Formen ein Schluss auf das Nacheinander derselben gemacht, doch bestätigen zahlreiche und sichere Beobachtungen die Möglichkeit einer myxomatösen Metamorphose des Knorpels, des Fettgewebes und des areolären Bindegewebes in dem Masse, dass sich jener Schluss gegenüber der Annahme einer umgekehrten Aufeinanderfolge ganz entschieden, derjenigen einer gleichzeitigen Entstehung der gemischten Gewebstypen wenigstens in den meisten Fällen empfiehlt. Dies erwogen, scheint es jedenfalls rathsam, nur solche Geschwülste Schleimgeschwülste zu nennen, welche durchweg und in allen Theilen aus Schleimgewebe bestehen. Dergleichen kommen zwar nicht eben häufig, aber doch so häufig vor, dass wir die von *Virchow* aufgestellte Gruppe der Myxome aufrecht erhalten können.

Die Begriffsbestimmung des Schleimgewebes, welches nur eine schleimhaltige oder eine schleimig erweichte Grundsubstanz verlangt, über Form und Beschaffenheit der zelligen Theile aber gar Nichts aussagt, lässt eine gewisse Anzahl histologischer Unterarten des Myxoms zu. Eine im Verhältniss zur Quantität der Grundsubstanz geringe Anzahl sei es runder, sei es sternförmig verästelter Zellen, lässt die optischen und physikalischen Wirkungen des Schleimstoffs pg. 39 am schönsten zur Geltung kommen. Das Myxoma hyalinum (Fig. 79) zeichnet sich daher durch seine farblos durchscheinende gallertartig zitternde Beschaffenheit am meisten aus. Nehmen die Zellen in der ganzen Geschwulst oder an einzelnen Stellen überhand, so tritt ein weisslich-markiger Zustand hervor — Myxoma medullare. Fettinfiltration der Zellen führt zum Myxoma lipomatodes.

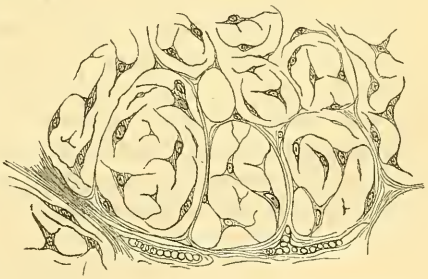

Fig. 79. Hyalines Myxom des subcutanen Bindegewebes in der Umgebung des Kieferwinkels. 1/300.

Auch dem Myxom kommt ein lappiger Bau, eine Zusammensetzung aus kleineren und grösseren Abtheilungen zu, welche durch bindegewebige Scheidewände von einander getrennt sind. Ueber eine Vascularisation ist bis dahin wenig bekannt geworden; Injectionen, welche ich selbst an einem faustgrossen, hyalinen

Myxom der Wange angestellt habe, lassen mich vermuthen, dass das Myxom an Capillargefässen arm ist, dass nur Gefässe grösseren Calibers vorkommen, welche in den starren Scheidewänden verlaufen.

Das Myxom bildet knotige Anschwellungen, welche schnell wachsen und hierdurch, sowie durch die grosse Weichheit ihres Gewebes zu Verwechslungen mit weichem Carcinom Veranlassung zu geben pflegen. Wie das Lipom, strebt auch das Myxom auf dem kürzesten oder leichtesten Wege nach der Oberfläche zu gelangen; hier bildet es höckerige oder fungöse Erhebungen und kann selbst zur pendulirenden, polypösen Geschwulst werden.

Das Unterhautzellgewebe am Oberschenkel, am Rücken, an den äusseren Genitalien des Weibes, sowie das intermusculäre Bindegewebe am Hals und Gesicht sind die bevorzugten Standorte des Myxoms; demnächst wird es am Knochen- und Nervensystem gefunden. Das Auftreten am Nervensystem ist nach *Virchow's* Beobachtungen nicht selten ein multiples in der Art, dass gleichzeitig an mehreren Punkten des bindegewebigen Perineuriums Myxomknoten gefunden werden. Prognostisch dürfte das Myxom, wenn wir das Sarcoma myxomatodes gehörig abzusondern wissen, zu den gutartigen Geschwülsten zu rechnen sein. Es kehrt nach gründlicher Exstirpation nicht wieder.

ζ. Osteom.

Von den knöchernen Geschwülsten gilt etwas Aehnliches, wie von den Schleimgeschwülsten. Das Knochengewebe ist zwar ein durchaus lebendiger, selbst verwandlungsfähiger Bestandtheil des Körpers, aber es ist wie das Schleimgewebe ein Terminalgewebe, d. h. es bildet in der Regel den Schlussstein einer Kette anderweitiger Metamorphosen. Die Stromata der Krebse können verknöchern. *Lücke* beschrieb sogar ein Epitheliom mit knöchernem Stroma; wir kennen ein Sarcoma ossificans, das Enchondrom und Osteoidchondrom können verknöchern, selbst die bindegewebigen Scheidewände des Lipoms sind ossificationsfähig, wir müssen also auch hier sagen: nur solche Geschwülste, welche durchweg und in allen Theilen aus Knochengewebe bestehen, dürfen als Osteoma bezeichnet werden. Wollen wir mit *Virchow* ein hyperplastisches und ein heteroplastisches Osteom unterscheiden, so gehört natürlich alles hierher, was wir von geschwulstmässigen Hyperplasien des Knochensystems (Exostosen) kennen lernen werden. Heteroplastische Osteome kommen sicherlich sehr selten vor.

θ. Myom.

Wir verstehen unter Myomen solche Geschwülste, in denen unzweifelhafte Muskelfasern den Hauptbestandtheil bilden. Je nachdem die Muskelfasern zu den glatten oder den quergestreiften gehören, unterscheidet man ein Leiomyoma von einem Rhabdomyoma. Ich habe aber die Erfahrung gemacht, dass gerade bei der geschwulstmässigen Production Uebergänge zwischen glatten und quergestreiften Muskelfasern vorkommen. So bestand ein grosses Myom des retroperitonealen Fettgewebes, welches ich zu untersuchen Gelegenheit hatte, aus spindelförmigen Zellen, welche quergestreift waren, ebenso ein Myom der Scheidenschleimhaut,

welches hartnäckig recidivirte. Reine Leiomyome zeigen durchaus die Texturverhältnisse musculöser Membranen, wenn sie am Darm, der Harnblase etc. vorkommen, und haben in diesem Falle natürlich auch einen mehr hyperplatischen Charakter. Ich behaupte, wer eine derartige Geschwulst einmal untersucht hat, wird vor jeder Verwechslung einfacher Spindelzellen mit Muskelfasern bewahrt sein. Die grosse Gleichartigkeit in der Grösse und Beschaffenheit der Zellen und Kerne, die dadurch bedingte straffe Zusammenfassung der Zellen zu elegant gebauten Faserzügen hat etwas höchst Bezeichnendes. Das makroskopische Verhalten, die Verflechtung der Faserzüge erinnert allerdings an das Fibroma. In einem Myom des Hodens fand ich Gruppen von Ganglienzellen und Nervenfasern (s. Hoden). Die reinsten Formen von Leiomyomen scheinen an der Brustdrüse, namentlich im Bereich der Warze vorzukommen (s. z. B. *Sokolow*, Virchow, Arch. LVIII, pag. 316).

η. Neurom.

Da die Bezeichnung Neurom für alle in den Verlauf eines Nervenstammes eingeschalteten histioiden Geschwülste gebraucht wird und besonders häufig für Fibrome und Myxome in Anwendung kommt, so müssen wir von diesen unechten Neuromen solche Geschwülste als echte Neurome abtrennen, die der Hauptmasse nach aus neugebildeten Nervenfasern und Ganglienzellen bestehen. Eine derartige Geschwulst von Hühnereigrösse ist einmal in dem Winkel zwischen Rippenwand und vorderer Circumferenz der Wirbelsäule beobachtet worden, doch ist die Vermuthung, dass es sich um ein hyperplastisches Ganglion Sympathici gehandelt habe, wegen des Ortes der Entwickelung nicht ganz auszuschliessen, und dann würde sich der Fall den öfter beobachteten circumscripten Hyperplasien der grossen Gehirnganglien (Thalamus opticus, Corpus striatum), sowie den aus Nervenfasern bestehenden spindelförmigen Auftreibungen der peripherischen Nerven, welche *Virchow* als echte Neurome bezeichnet und beschrieben hat, anreihen.

ι. Endotheliom.

Als Endothelium im Gegensatz zum Epithelium bezeichnen wir jenes in der Regel einschichtige Mosaik polygonaler Pflasterzellen, welches alle Binnenräume des intermediären Ernährungsapparates überkleidet, so die serösen Häute, die Intima vasorum, den Subduralraum etc. Eine locale Mehrbildung und Ablagerung von Endothelzellen als treibendes Motiv bei einer Geschwulstbildung rechtfertigt für eine derartige Geschwulst den Namen: Endothelioma.

Die Ablagerung der Endothelzellen geschieht in diesem Falle niemals in Form einer einfachen Stratification, wie man etwa vermuthen könnte, sondern in kugligen Ballen, die in ihrem Innern aufs Sorgfältigste concentrisch geschichtet erscheinen. Oft werden zwei und mehrere, bis zehn Schichtungskugeln zu einem grösseren unregelmässig rundlichen, ich möchte sagen — knolligen Körper vereinigt. In gleicher Weise geschieht auch die Zusammenfassung aller dieser secundären Ballen zu dem Gesammtkörper der Geschwulst.

Was aber fasst denn diese primären und secundären Endothelballen zusammen? Hier ist doch offenbar ein zweites Structurelement nothwendig, welches sich

kittartig zwischen den erstgenannten ausbreiten muss. Als dieses zweite Structurelement erscheint ein Stroma von Bindegewebe und Gefässen. Nehmen wir an, dass die erste Ablagerung der Endothelballen einen gewissen Reiz auf die Nachbarschaft ausübte und in Folge dessen eine Auswanderung farbloser Blutkörperchen eintrat, welche von einer mehr oder minder üppigen Gefässneubildung gefolgt war, oder lassen wir die Gewebsreizung der Endothelablagerung vorangehen oder beide gleichzeitig vor sich gehen, immer erhalten mir das nämliche Resultat einer Einwucherung des Bindegewebes in das endotheliale Product und eine dadurch bedingte Zusammenfassung desselben zu einem einheitlichen Geschwulstkörper.

Eine gewisse Aehnlichkeit der Structur zwischen dem Endotheliom einerseits und dem Epitheliom anderseits ist durch diesen Aufbau der Geschwulst allerdings gegeben, und es hat jahrelanger Bemühungen bedurft, um die Grenze zwischen beiden Geschwulstspecies zu ziehen. Doch ist man heutzutage im Ganzen einig.

Das Endotheliom an sich ist eine gutartige Neubildung; sie metastasirt wenigstens nicht, doch tritt sie gern multipel auf und recidivirt mit grosser Hartnäckigkeit, was auf eine krankhafte Disposition der betreffenden ganzen Körpergegend oder des betreffenden Systems als Ursache hinweist.

Am häufigsten sind Endotheliome im Innern des Schädelraumes. Vieles von dem, was man früher als Sarcom der Dura mater, der Pia mater, als Hirnkrebs beschrieben hat, gehört hierher, dazu die zahlreichen kleinen Geschwülste an der Pia mater basalis, welche wir bei der Specialbetrachtung des Nervensystems kennen lernen werden.

Eine Varietät des Endothelioms wollen wir hier besonders besprechen, welche vom lockeren Bindegewebe der Augenhöhle und der Umgegend des Auges am liebsten ausgeht und sich deshalb weniger gut in die Organpathologie einreihen lässt.

z. Cylindrom.

Wie ein ebenso interessantes als schwieriges Räthsel, welches der Zufall bald diesem bald jenem Forscher gestellt hat, präsentirt sich neben allen fundamentalen Discussionen über Krebs und Sarcom die Frage nach dem Wesen und der Natur einer Geschwulst, welche von *Henle* Siphonoma, von *Billroth* Cylindroma, von *Meckel* Schlauchknorpelgeschwulst, von *Friedreich* Schlauchsarcom, von *Förster* aber und dem jüngsten Untersucher derselben, *Köster*, Schleimcancroid genannt worden ist. Wie schon die grosse Zahl der Namen ahnen lässt, gehen die Ansichten der verschiedenen Untersucher über die Geschwulst weit aus einander. Darf man annehmen, dass es sich wirklich in allen untersuchten Fällen um dieselbe Neubildung gehandelt habe? Dafür spricht die übereinstimmende Entwickelungsstätte in den Gesichtstheilen des Kopfes, vornehmlich in der Augenhöhle und ihren Umgebungen, während zugleich der Umstand, dass die früheren Forscher sich vorzugsweise mit den absonderlichsten, nicht mit den wesentlichsten Producten der Neubildung beschäftigt haben, eine entschuldigende Erklärung ihrer Meinungsdifferenz liefern dürfte.

Jene absonderlichen Producte sind gewisse grössere hyaline Körper, die sich durch Zerzupfen leicht isoliren lassen und zunächst durch ihre merkwürdigen äusseren Formen imponiren (Fig. 80.). Neben vollkommenen Kugeln gewahrt man

mehr cylindrische, auch wohl keulenförmige und cactusartige Gestaltungen. Oft hat es den Anschein, als ob von einem gemeinschaftlichen Knotenpunkte aus die hyalinen Ketten nach verschiedenen Richtungen aus einander strebten etc. Die mancherlei Hypothesen über Entstehung und weitere Entwickelung dieser Körper, in denen sich meist die zeitweilig herrschenden histogenetischen Theorien spiegeln, kann ich an dieser Stelle unmöglich durchgehen; ich erwähne nur, dass die Auffassung *Billroth's*, wonach dieselben als perivasculäre Schleimgewebsscheiden oder deren Bruchstücke anzusehen sind, die meist verbreitete gewesen ist, bis neuerdings *Köster* auf Grund einer sorgfältigen Untersuchung über die Entstehungsgeschichte der ganzen Geschwulst die hyalinen Kugeln, Cylinder etc. als das Product einer secundären, hyalinen Metamorphose dargestellt hat, welche die Zellenbalken eines Cancroids der Lymphgefässe erfahren. Nach diesem Autor haben wir es in allen Fällen mit einer krebsähnlichen Zellenwucherung zu thun, welche sich in den Lymphgefässnetzen des befallenen Theiles einstellt. Die Endothelien der Lymphgefässe sind es, welche sich durch Theilung vermehren und unter Obliteration des Lumens Zellenstränge erzeugen, die sich natürlich ebenso verästeln und anastomosiren wie die Lymphgefässe selbst. Darauf beginnt die hyaline Degeneration, zunächst in der Axe der Zellenstränge. Man kann dieselbe sogar an einzelnen Zellen nachweisen, später aber confluirt das Product der Entartung zu jenen grossen Kugeln und Cylindern, welche höchstens noch durch die Anwesenheit und die sternförmige Anordnung einer feinkörnigen Substanz an ehemalige Zellengrenzen erinnern. Die hyaline Entartung kann bis zur gänzlichen Aufzehrung des Epithelkörpers führen, worauf ein relativ grosser hyaliner Cylinder in das bindegewebige Stroma eingebettet erscheint.

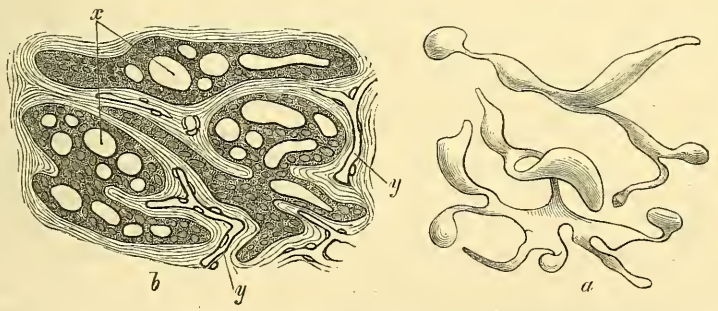

Fig. 80. Cylindrom. *a*. Die hyalinen Cylinder. *b*. Die Endothelkörper, hyaline Kugeln und Stränge einschliessend (*x*) im Querschnitt. *y*. Blutgefässe. $^1/_{300}$.

Das Cylindrom ist eine gern recidivirende, selten metastasirende Geschwulst und dürfte daher seinen Platz in der Nähe der Krebse wohl verdienen. Was aber ihre Stellung im System betrifft, so ist es insbesondere schwierig, die Grenzlinie zwischen dem Cylindrom nach den Epitheliomen hin festzustellen. Ich halte bis auf Weiteres das Cylindrom für ein recidivirendes Endothelioma hyalinum.

b. Bindesubstanzgeschwülste mit unvollkommener Reifung. Sarcome.

Wenn man die Farbe und Beschaffenheit irgend eines Sarcomes mit der Beschaffenheit und Farbe des Muskelfleisches vergleicht, so wird man schwerlich begreifen, wie diese Geschwülste den Namen Fleischgeschwülste (Sarcom von σάρξ, das Fleisch) bekommen konnten. Freilich nennt der Volksmund noch ganz andere Dinge Fleisch, als gerade Muskeln; er nennt vor Allem auch die Granulationen Fleisch, und wenn etwa der Name gerade im Hinblick auf diesen Sprachgebrauch gegeben wurde, so können auch wir die Vergleichung billigen, und zwar aus mehr als einem Grunde. Die Sarcome sind nämlich in sofern die interessantesten von allen Bindesubstanzgeschwülsten, als sie in geschwulstmässiger Ablagerung eine Gruppe von Geweben wiederholen, welche wir als Durchgangsgewebe bei der entzündlichen Neubildung kennen gelernt haben. Wir finden hier das rundzellige Bildungsgewebe der Granulationen nebst seiner lymphadenoiden Varietät (Caro luxurians), und das Spindelzellengewebe. In der Regel treffen wir mehrere von diesen jungen Geweben neben einander an, so jedoch, dass eines von ihnen die Hauptmasse der Geschwulst bildet, während die anderen in geringeren Mengen vorhanden sind. Die Benennung richtet sich nach dem Hauptgewebe, a potiori fit denominatio. Wir unterscheiden daher zwei Hauptkategorien von Sarcomen, nämlich: Rundzellensarcome und Spindelzellensarcome, denen wir die Pigmentsarcome als eine mehr selbständige Gruppe an die Seite stellen.

Die Nebengewebe sind dem Hauptgewebe niemals coordinirt, sondern stehen zu ihm in dem Verhältniss, dass sie entweder Vorstufen seiner Entwickelung oder durch weitere Metamorphosen aus ihm hervorgegangen sind. In diesen Metamorphosen wird nun genau dieselbe Reihenfolge innegehalten, wie bei der entzündlichen Neubildung: das Rundzellengewebe (Granulationsgewebe) steht an der Spitze; aus ihm geht zunächst das Spindelzellen- und weiterhin auch Fasergewebe hervor. Wir dürfen aber nicht verschweigen, dass mit den Geweben der entzündlichen oder embryonalen Bindegewebsneubildung die Reihe der Entwickelungsmöglichkeiten nicht erschöpft ist. Auch das Knorpel-, Schleim-, Knochen- und Fettgewebe kommen als Producte secundärer Umwandlung in den Sarcomen vor. Die Neubildung nimmt — so zu sagen — einen Anlauf zur Ausbildung der typischen Endgewebe. Aber immer wieder überwiegt die Tendenz zu einer masslosen Bildung von Zellen, deren Ausreifung unterbleibt. Knorpel-, Knochen-, Schleim- und Fettgewebe bilden untergeordnete Constituentien, und können nur zur Aufstellung von Varietäten Veranlassung geben.

Verschiedenheiten untergeordneter Art werden auch durch die ungleiche Grösse bedingt, welche die Rund- oder Spindelzellen der Sarcome erreichen. Die Grosszelligkeit einzelner Sarcome ist nur eine andere Ausdrucksform der intensiven Degeneration, welche hier das ganze Bildungsmaterial für das fortgesetzte Wachsthum der einzelnen Bindesubstanzzellen verwendet, ohne der gleichzeitigen Ausbildung von Grundsubstanz gerecht zu werden, welche der normale Entwickelungsgang fordert.

Man könnte eine grosse Reihe von Sarcom-Arten und -Unterarten aufstellen, wenn man alle diese Modificationen berücksichtigen wollte, welche meist durch

den Standort der Geschwulst bedingt werden. Ich halte es indessen für besser, hier nur eine kleinere Zahl typisch wiederkehrender Formen zu besprechen, die speciellen Sarcome einzelner Organe und Systeme aber für den speciellen Theil aufzubewahren. Dahin rechne ich das verknöchernde Sarcom des Periostes und das Riesenzellensarcom des Knochenmarkes, das Gliom der nervösen Centralorgane, die Cystosarcome der verschiedenen Drüsen etc. Auch alle feineren Nüancirungen der Hauptformen werden hier unberücksichtigt gelassen; mir ist es so vorgekommen, als ob beinahe jede Geschwulst dergleichen aufzuweisen habe, und ich möchte behaupten, dass genau dieselbe Geschwulst nur genau an demselben Punkte des Körpers wiedergefunden werden kann.

Sehr verschieden ist auch die Entstehung und das Wachsthum sowie die Beziehung zum Gesammtorganismus bei den verschiedenen Sarcomen. Wir haben alle Uebergänge von den gutartigen Faserkerngeschwülsten der Autoren, welche durch ihr centrales Wachsthum, ihre feste Abgrenzung gegen die Umgebung und ihre Derbheit und Dichtigkeit an das Fibrom unmittelbar sich anschliessen, und jenen überaus bösartigen, fast zerfliessend weichen rundzelligen Infiltrationen, welche der Kliniker als Markschwämme mit den weichsten und bösartigsten Krebsen in denselben Topf wirft. Wir müssen also auch in dieser Beziehung auf die specielle Schilderung verweisen.

a. Spindelzellensarcome.

1. Das kleinzellige Spindelzellensarcom (S. fusocellulare, durum) weicht am wenigsten von dem Paradigma der entzündlichen Neubildung ab, indem es sehr genau jenes Spindelzellengewebe der jungen Narben copirt, welches das stehende Zwischenglied zwischen dem Granulationsgewebe und dem Narbengewebe darstellt. Das charakteristische Texturelement ist eine kurze und schmale Spindelzelle mit länglich-rundem Kern, mit oder ohne Kernkörperchen. Das Protoplasma der Zelle ist fein granulirt, am dichtesten in der Nähe des Kernes; eine abgrenzende Membran ist nirgends mit Sicherheit nachzuweisen, an kleineren Zellen fehlt eine solche sicherlich.

In der Geschwulstmasse sind die Spindelzellen sehr regelmässig in der Weise aneinandergefügt, dass der spitze Winkel, welcher zwischen den verjüngten Enden zweier nebeneinander liegender Elemente übrig bleibt, von dem verjüngten Ende eines dritten ausgefüllt wird, welches hinter ihnen, resp. vor ihnen gelegen ist. Von einer Zwischensubstanz ist Nichts zu sehen, keinesfalls ist mehr davon vorhanden, als im Granulationsgewebe; aber diese minimale Quantität, welche eigentlich nur ein formloser, klebriger Zellenkitt ist, dürfte auch im Spindelzellengewebe nicht fehlen; mit ihrer Hülfe und vermöge der eben erwähnten harmonischen Zusammenfügung entstehen Züge von Zellen, bilden sich stärkere und schwächere Bündel, welche das nächsthöhere Structurelement des Spindelzellensarcoms abgeben. Die Anordnung derselben ist in den seltensten Fällen eine radiäre, so dass sämmtliche Bündel von einem central gelegenen Punkte ausgehen; häufiger schon ist eine grössere Anzahl solcher Orientirungspunkte gegeben und die verschiedenen Bündelsysteme verflechten sich in den verschiedenen, durch die Lage jener Punkte bestimmten Richtungen; gewöhnlich aber sind wir ausser

Stande, ein bestimmtes Princip anzugeben, nach welchem sich die Zusammenfügung der Bündel zu einem Ganzen vollzogen hat, und finden auf jedem Querschnitte (Fig. 81) Bündel, die der Länge nach, andere, die der Quere nach, und noch andere, die in einer mehr oder weniger schrägen Richtung durchschnitten sind. Man hat in dem Verlauf der Gefässe das bestimmende Motiv für den Verlauf der Zellenzüge gesucht; und nicht mit Unrecht. Niemals vermisst man in den stärkeren Fascikeln der Geschwulst ein in derselben Richtung ziehendes grösseres Gefäss. Weiterhin allerdings vertheilen sich die Gefässe mehr netzförmig wie in anderen Parenchymen, durchbrechen die secundären Zellenzüge in allen denkbaren Richtungen. Dabei haben sämmtliche, auch die grösseren Gefässe des Sarcoms, so gut wie gar keine eigene Wandung und stellen sich auf den Querschnitten erhärteter Präparate wie ausgegrabene Canäle und Bohrlöcher dar.

Fig. 81. Spindelzellensarcom. Klaffende Gefässlumina. Die Zellenzüge theils längs, theils quer durchschnitten. 1/300.

Das kleinzellige Spindelzellensarcom liebt die bindegewebige Membran, Fascien, Gefäss- und Nervenscheiden, das subcutane und submucöse Bindegewebe, kurz, es hat dieselben Standorte wie das Fibrom, wird auch oft genug (z. B. am Uterus) neben Fibromen gefunden. Zudem kann man in jedem kleinzelligen Spindelzellensarcom solche Stellen nachweisen, wo das Spindelzellengewebe in faseriges Bindegewebe übergeht; es giebt Geschwülste, welche halb aus diesem, halb aus jenem zusammengesetzt sind, so dass eine bis an Identität streifende Verwandtschaft dieser Geschwülste angenommen werden muss.

Die Geschwulst ist wohl immer gutartig.

2. Das grosszellige Spindelzellensarcom ist mehr als eine blosse Varietät des kleinzelligen. Der wichtigste Punkt, in welchem es sich von jenem unterscheidet, ist die vorwiegende Entwickelung, welche der einzelnen Zelle, wenn auch nicht allen einzelnen Zellen zu Theil wird. Die Spindelzellen können die sehr respectable Dicke von 0,015‴ und eine so enorme Länge erreichen, dass die beiden Pole bei zweihundertmaliger Vergrösserung noch durch drei Gesichtsfeldbreiten getrennt sind. Da, wo der grosse länglich-runde, mit glänzendem Kernkörperchen ausgestattete Kern liegt, ist die Zelle am dicksten. Das Protoplasma ist in der Nähe des Kernes feinkörnig und weich, nach aussen zu mehr homogen; eine Zellenmembran kann nicht nachgewiesen werden, nur die Ausläufer zeigen eigentlich eine so bedeutende Festigkeit und ein so starkes Lichtbrechungsvermögen, dass man sie für starr gewordenes Protoplasma halten muss. Was die Zahl der Ausläufer anlangt, so liegt es im Begriff der Spindelzelle, dass zwei die Regel bilden; ausnahmsweise kommen drei und mehrere vor, was der Zelle den Charakter einer Sternzelle verleiht.

Aus diesen Zellen setzen sich in recht typisch entwickelten Spindelzellensarcomen grössere Züge, Blätter und Fascikel zusammen, welche entweder von einer gemeinschaftlichen Basis geradlinig nach allen Richtungen hin ausstrah-

len (Radiärsarcom, Blättersarcom), oder sich mannigfach durchflechten (Balkensarcom).

Gehen wir den Structurverhältnissen sorgfältiger nach, so werden wir zu der Ueberzeugung geführt, dass die Blutgefässe mit ihren Verästelungen für die innere Gliederung der Geschwulstmasse in ähnlicher, aber noch entschiedenerer Weise massgebend sind, wie beim kleinzelligen Spindelzellensarcom. In jedem der erwähnten bald mehr rundlichen, bald mehr abgeplatteten, bandförmigen Fascikel, aus denen die Geschwulst ziemlich lose zusammengefügt ist, finden wir ein stärkeres, axial verlaufendes Gefäss, um welches die Geschwulstmasse eine Scheide oder einen Mantel bildet. Dieser Mantel ist keineswegs überall gleichmässig dick, sondern zeigt Anschwellungen und Vorsprünge, in welche hinein dann secundäre Gefässschlingen abbiegen. Die austretenden Venen haben einen interfasciculären Verlauf. Zerzupfen wir ein Fascikel, so gelingt es leicht, von der Oberfläche desselben ein feines Häutchen zu isoliren, an dessen gegen den Fascikel schauender Seite gewisse Mengen kernführenden Protoplasmas gefunden werden. Hie und da bildet das letztere grössere Anhäufungen, und man kann an ihm nicht bloss Kerntheilung, sondern auch die Abgrenzung von Zellen wahrnehmen, so dass ich nicht umhin kann, dieses Häutchen als die eigentliche Matrix, den Wachsthumsort des Fascikels anzusehen. Die untergeordneten Unregelmässigkeiten in dem Contour des Fascikels würden sich dann aus den erwähnten Anhäufungen grösserer Mengen kernführenden Protoplasmas erklären.

Fig. 82. Grosszelliges Spindelzellensarcom, nach *Virchow*.

Diese Geschwülste können einen recht beträchtlichen Umfang erreichen, ohne dass es zu einer weiteren Modification ihrer Textur und Structur käme. Das enorme Wachsthum der Zellen tritt gewissermassen vicariirend für die rechtzeitige Entwickelung faseriger Intercellularsubstanz ein, und wenn wir mit *Max Schultze* in der letztern nur umgewandeltes Protoplasma sehen wollen, so haben wir hier den Fall eines massenhaft erzeugten, aber nicht verwendeten Baumaterials vor uns.

Die grosszelligen Spindelzellensarcome gehen von Fascien und Membranen, selten vom interstitiellen Gewebe drüsiger Organe aus. Sie sind von beschränkter Malignität und werden durch eine rechtzeitige Exstirpation in der Regel ein für allemal entfernt. Natürlich dürfen sie nicht mit strahlig gebauten Krebsen und Medullarsarcomen verwechselt werden.

Als einzige Varietät des grosszelligen Spindelzellensarcoms ist eine Geschwulst

zu bezeichnen, welche in der Wangenhaut und in der Mamma beobachtet wird und im Wesentlichen auf einer Combination des rundzelligen mit dem spindelzelligen Typus beruht. Breite Faserzüge spindelförmiger Zellen gehen von einem oder mehreren Punkten aus; wo diese Faserzüge auseinander weichen, bildet das rundzellige Gewebe die Ausfüllungsmasse. Diese Anordnung habe ich in Fig. 83 abgebildet. Hier sieht man, wie die colossalen Spindelzellen mit ihren langen Leibern und noch längeren Ausläufern längliche Maschenräume umgrenzen, in welchen die runden Zellen eingebettet liegen.

Fig. 83. Grosszelliges Sarcom. Eine Stelle, an welcher colossale parallel geordnete Spindelzellen mit Rundzellen gemischt sind. *a*. Rundzellen. *b*. Gefäss. 1/300.

b. Rundzellensarcome.

1. Das granulationsähnliche R. (Sarcoma globocellulare simplex) schliesst sich in seinen Textur- und Structurverhältnissen am nächsten an das Vorbild des Granulationsgewebes an. Dem unbewaffneten Auge präsentirt sich eine gelbliche oder röthliche, homogene, elastisch weiche Geschwulstmasse; von der Schnittfläche lässt sich durch Schaben mit der Messerklinge ein spärlicher Saft gewinnen, welcher fast ganz klar ist oder doch nur wenige Zellen enthält. Die Zellen sind klein, rund und enthalten verhältnissmässig grosse, scharf contourirte und mit Kernkörperchen versehene Kerne (Fig. 84). Das Protoplasma ist nur in geringer Menge vorhanden, dabei vollkommen nackt; wir müssen zur Erhärtung der Geschwulst und Karminfärbung unsere Zuflucht nehmen, um es überhaupt deutlich zu machen und uns zu überzeugen, dass wirklich zu jedem der scheinbar freien Kerne ein Zellenkörper gehört.[1])

Fig. 84. Rundzellensarcomgewebe.

Die Structur des granulationsähnlichen Rundzellensarcoms weicht nur in quantitativer Beziehung von der Structur der Fleischwärzchen ab. Die Gefässe sind zum Theil weiter, dickwandiger, wo sie sich aber in Capillargefässe auflösen, sind diese ebenso zart, oft nur von einer einfachen Zellenlage gebildet, wie wir dies bei den Granulationsgefässen sahen. Die Zwischenräume zwischen den Gefässen sind überall gleichmässig von den runden Zellen und der spärlichen, weichen und formlosen Grundsubstanz des Keimgewebes erfüllt. In seltenen Fällen beobachtet man eine höhere Gliederung des Ganzen, welche an die Papillosität der Granulationen erinnert, nämlich eine

1) *Virchow* ist geneigt, das Phänomen der scheinbar freien Kerne einer grossen Fragilität der Zellenkörper zuzuschreiben, und macht bei dieser Gelegenheit eine Bemerkung, welche für die praktische Histologie sehr zu beherzigen ist (Geschwülste, S. 204): Diese Gebrechlichkeit der Zellen ist so auffällig, dass ich seit längerer Zeit in jedem Falle, wo eine frisch untersuchte Geschwulst überwiegend aus grossen, nackten Kernen mit grossen glänzenden Kernkörperchen zu bestehen scheint, bis auf Weiteres vermuthe, es liege ein Sarcom vor.

radiäre Streifung und vorwiegende Spaltbarkeit der Geschwulstmasse in radiären Richtungen. Wir werden diese fasciculirten Rundzellensarcome, welche am liebsten vom Periost ausgehen, seiner Zeit als Sarcoma ossificans näher besprechen.

Das granulationsähnliche Rundzellensarcom geht am häufigsten von Bindegewebsmembranen aus: das Periost und die Hüllen der Nervencentra sind sein Lieblingssitz, indessen müssen wir uns darauf gefasst machen, denselben gelegentlich auch in anderen Theilen, namentlich in der äusseren Haut, in Schleim- und serösen Häuten, selbst in Drüsen zu begegnen. Dasselbe tritt in zahlreichen Varietäten auf, welche durch den Standort bestimmt erscheinen.

2. Das Sarcoma lipomatodes. Das Fettsarcom zeigt die Eigenthümlichkeit, dass sich die Zellen desselben durch Fettinfiltration in Fettzellen umwandeln. Diese Umwandlung betrifft immer eine beschränkte Zahl der vorhandenen Elemente; da aber der Glanz und die Grösse, welche die einzelnen Zellen dadurch erhalten, das Auge besticht, so kann es leicht den Anschein gewinnen, als ob wenigstens die grosse Mehrzahl der Sarcomzellen zu Fettzellen geworden wäre. Von einer weitgehenden Aehnlichkeit mit echtem Fettgewebe kann trotzdem nicht die Rede sein, die Ungleichmässigkeit der Infiltration und der Umstand, dass man sehr kleine und sehr grosse Fettzellen bunt durcheinander und niemals zu Träubchen vereinigt findet, schliesst jede Verwechselung mit Lipom aus.

3. Das Sarcoma myxomatodes. Dass man in rundzelligen Sarcomen hier und da kleine Portionen Schleimgewebe eingesetzt sieht, ist ein ziemlich häufiges Vorkommniss. Eine durchscheinende, gallertartig zitternde Beschaffenheit verräth derartige Stellen schon dem blossen Auge; das Mikroskop weist in der Regel eine reichliche Quantität schleimiger Grundsubstanz mit zahlreich eingebetteten runden, nicht anastomosirenden Zellen nach. Die schleimige Erweichung der Grundsubstanz darf füglich als eine secundäre Metamorphose angesehen werden, zu welcher alle rundzelligen Sarcome disponirt sind. Insofern sich dieselbe aber frühzeitig einstellen und über grössere Abschnitte einer Geschwulst verbreiten kann, wird der Name »Schleimsarcom« gerechtfertigt. Ja, das Schleimgewebe kann so dominiren, dass wir versucht sein könnten, an eine vollkommene Schleimgeschwulst, ein Myxom, zu denken, wenn nicht noch einige unveränderte Stellen, namentlich aber die jungen Entwickelungen an der Peripherie der Geschwulst und auffällige Metastasen die sarcomatöse Natur desselben ausser Zweifel setzen. Ein äusserst rapides Wachsthum, welches den Schleimsarcomen zukommen soll, mag dadurch vorgespiegelt werden, dass der Schleim wegen seines ausserordentlichen Quellungsvermögens ein ungleich grösseres Volumen einnimmt, als die spärliche Grundsubstanz des Sarcoms, aus der er sich entwickelt.

Schleimige Metamorphose und Fettinfiltration finden sich nicht selten neben einander vor und gerade diese Geschwülste können ein colossales Volumen erreichen.

Neben dem lockeren Bindegewebe der Extremitäten ist auch das subperitonäale Bindegewebe ein bevorzugter Standort des Schleimsarcoms.

4. Das alveoläre R. (*Billroth*, Sarcoma carcinomatodes) repräsentirt einen höheren Grad degenerativer Selbständigkeit der Zellen, welcher einerseits mit der Vereiterung einer entzündlichen Textur verglichen werden kann, anderseits aber an jene schärfere Entgegensetzung zwischen bindegewebigen Theilen und Zellen-

aggregaten erinnert, die wir beim Krebs finden werden. Charakteristisch für diese Form ist das Auftreten rundlicher Zellenballen, welche durch keine eigentliche Grundsubstanz mehr zusammengehalten werden, sondern ähnlich den Eiterkörperchen in einem minimalen Abscess von einer entsprechend grossen Lücke des Bindegewebscontinuums aufgenommen werden. Damit ist nicht gesagt, dass diese Zellen den Eiterkörperchen auch äusserlich ähnlich wären; sie sind vielmehr erheblich grösser, haben bläschenförmige, runde Kerne mit glänzenden Kernkörperchen und streifen in dieser Richtung mehr an den epithelialen Habitus, welchen sie in einzelnen Fällen sogar täuschend nachahmen. Ich gebe hierauf mehr, als mir von manchen Seiten her zugestanden werden wird, indem ich die Formation geradezu als eine carcinomähnliche Entartung des Sarcoms anspreche (Sarcoma carcinomatodes). Wir dürfen meines Erachtens nicht länger daran festhalten, die alveoläre Structur, welche sich bisher mit dem klinischen Begriff des Carcinoms deckte, ausschliesslich aus dem präformirten Gegensatz zwischen Bindegewebe und Epithel hervorgehen zu lassen. »Stroma« und »zellige Einlagerung« können auch auf andere Weise hergestellt werden, und »epithelioid« ist noch nicht »Epithel«, wenn man sich auch darüber Gedanken machen konnte, weshalb diejenigen Zellen, welche sich in mehr organischer Weise, langsam und nicht plötzlich wie die Eiterkörperchen von dem Mutterboden ablösen, jedesmal diese Neigung zu einer mehr epithelialen Entwickelung zeigen. Denn dies ist eben der Unterschied zwischen einer wirklichen Vereiterung und dieser imitirten, dass wir hier vor der Hand noch kein Recht haben, die besagten Zellenballen als vollkommen aus der Nutrition des Körpers ausgeschiedene Elemente anzusehen. Ihr längerer Bestand ohne fettige Entartung bürgt uns hierfür.

Fig. 85. Alveoläres Rundzellensarcom, pigmentirt. *a*. Mit kleinen Alveolen und breitem Balkenwerk. *b*. Alveole, aus welcher der zugehörige Ballen von Rundzellen herausgefallen. *c*. Gefäss mit pigmentirten Endothelien. *d*. Grosse Alveole und *e*. Spindelzellen, ein zartbalkiges Stroma bildend.

Das Sarcoma carcinomatodes kommt an den verschiedensten Punkten des intermediären Ernährungsapparates vor, am häufigsten am Knochensystem, am Auge, in der Unterhaut. Eine durch den Pigmentgehalt seiner Zellen ausgezeichnete, höchst maligne Abart desselben ist der sogenannte Pigmentkrebs (Sarcoma alveolare pigmentatum). Der äussere Habitus und die vorläufige Diagnose ist durch

die grosse Weichheit der Geschwulst einerseits, die dunkle Färbung anderseits bestimmt. Durchforschen wir sie mikroskopisch, so finden wir neben der Alveolarstructur, welche als Höhepunkt der Entwickelung erscheint (Fig. 85), mehr oder weniger ausgedehnte Partien, welche uns frühere Entwickelungsstadien der Geschwulst zur Anschauung bringen. Am gewöhnlichsten ist eine Infiltration des Bindegewebes mit pigmentirten Rundzellen, welche durch heerdweise Anhäufung direct in die medullare Formation übergeht. In anderen Fällen hat offenbar eine ausgesprochene Sarcomstructur, und zwar häufiger die spindelzellige als die rundzellige, längere Zeit für sich bestanden, ehe es zur Bildung der charakteristischen Zellenballen kam. Wir werden daher zu der Ansicht geführt, dass die Melanosen überhaupt unter einander sehr nahe verwandt sind, eine Ansicht, welche wir bei Gelegenheit des vulgo sogenannten Pigmentsarcoms näher verfolgen wollen.

5. Das lymphdrüsenähnliche R. (Sarcoma lymphadenoides, molle) verdankt seine geringere Consistenz in erster Linie dem Umstande, dass seine zelligen Elementartheile weniger innig und unmittelbar mit einander verbunden sind, als die Zellen des gewöhnlichen Granulationsgewebes. Mit Leichtigkeit kann man hier durch Abstreifen der Schnittfläche einen zellenreichen Saft gewinnen, dessen mikroskopische Betrachtung uns Rundzellen zeigt, welche durch grosse, ovale, schwach lichtbrechende und mit einem punktförmigen Kernkörperchen versehene Kerne ausgezeichnet sind. Erhärtet man die Geschwulst und pinselt einen feinen Abschnitt derselben aus, so findet man zwischen den Zellen ein zartes intercelluläres Netzwerk, welches lebhaft an das Reticulum der lymphatischen Follikel, der Darmmucosa und der Caro luxurians erinnert (Fig. 86). Dieses Netzwerk spannt sich zwischen den weiten, dünnwandigen Capillargefässen aus und giebt der ganzen Structur einen gewissen Halt, während es anderseits die Anhäufung reichlicher Flüssigkeit neben den Zellen gestattet und die Isolirung der letzteren begünstigt.

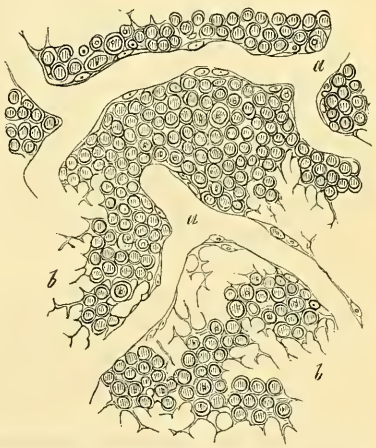

Fig. 86. Rundzelliges Sarcom. *a*. Gefässlumina. *b*. Parenchym, zum Theil ausgepinselt, so dass die erhärtete Grundsubstanz als zierliches Strickwerk zum Vorschein kommt. 1/300.

Das in Rede stehende Sarcom geht am häufigsten von dem subcutanen, subfascialen und intermusculären Bindegewebe des Oberschenkels aus. Demnächst müssen die Lymphdrüsen als bevorzugte Standorte desselben bezeichnet werden. Hier aber tritt der eigenthümliche Fall ein, dass die Uebereinstimmung des Baues den Anatomen veranlassen könnte, das Sarcom als eine, wenn auch sehr monströse Hyperplasie der Lymphdrüsen aufzufassen, während doch der klinische Charakter (hochgradige Malignität) eine vollkommene Uebereinstimmung mit dem weichen Sarcom aufweist (Siehe Lymphdrüsen).

Das *grosszellige Rundzellensarcom* ist eine Varietät des lymphdrüsenähnlichen. Es zeigt uns eine beinahe epitheliale Ausbildung der Zellen neben einem entsprechend grossmaschigen Intercellularnetz (Fig. 87). Diese Geschwulst ist

sehr weich, hirnmarkähnlich und wird deshalb leicht mit der folgenden Species verwechselt.

Ich habe dieselbe am Muskelsystem gefunden, wo es in grossen Zeiträumen mehrmals recidivirt, um sich schliesslich nach Art eines sehr bösartigen Tumors zu generalisiren.

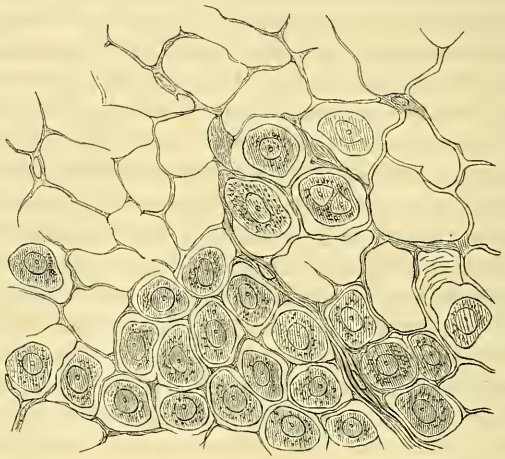

Fig. 87. Das grosszellige Rundzellensarcom. $^1/_{300}$.

6. Das medullare Rundzellensarcom, der Markschwamm, (Sarcoma encephaloides) zeigt uns die höchste Stufe sarcomatöser Degeneration. Nur auf die Bildung immer neuer Massen von Zellen scheint es der Natur anzukommen. Darüber wird die Ausbildung der Zelle, wird jeder Versuch einer Textur und Structur des Neugebildes vernachlässigt. Die Zellen sind klein und hinfällig; in dem weissen Saft, den man in reicher Menge von der Schnittfläche gewinnen kann, sieht man neben frei herumschwimmenden Kernen und anderen Zellentrümmern, Fetttröpfchen und allerhand Körnchen um verhältnissmässig wenige ganz gut erhaltene Rundzellen. Man muss zur künstlichen Erhärtung des Präparates seine Zuflucht nehmen, um sich zu überzeugen, dass dennoch die Geschwulst aus Zellen und zwar aus nichts als Zellen zusammengesetzt ist. Rundzellen bilden die milchweisse und oft zerfliessendweiche Hauptmasse der Geschwulst. Die Form derselben ist niemals ein scharf umschriebener Knoten, sondern richtet sich wenigstens eine Zeitlang nach den Umrissen des Organes, aus dem sie entstanden ist. Denn das Wachsthum des Markschwammes ist ein exquisit infiltratives. Ueber seine allererste Entstehung ist nichts bekannt. Wir constatiren immer nur ein centrifugales Fortschreiten der kleinzelligen Infiltration. Jeder kleinste Zwischenraum im Bindegewebe, jede Lymphspalte wird mit Zellen ad maximum gefüllt; in Nerven- und Gefässscheiden dringen dieselben vor; sie drängen sich in den Sarkolemmschlauch der Muskelfasern ein und setzen sich an den Platz der schwindenden contractilen Substanz; in die einzelne Fettzelle dringen sie ein und bringen den Fetttropfen zum Schwund, alle Texturen, alle Structuren werden aufgelöst, es bleibt nichts übrig als ein einheitliches Continuum von kleinen Rundzellen, welches, wie wir sahen,

auch keinen sicheren Bestand hat, sondern sich verhältnissmässig schnell durch fettig-schleimige Degeneration auflöst. (Vergl. die Fig. 88.)

Der Markschwamm ist eine der bösartigsten Neubildungen. Er recidivirt hartnäckig, selbst nach den ausgiebigsten Exstirpationen; dabei ist der Kräfteverfall ein so schneller, dass der Patient das zweite Stadium der Invasion seines Körpers, die Metastasenbildung, in der Regel gar nicht erlebt. Nur die regionären Lymphdrüsen pflegen frühzeitig miterkrankt zu sein.

Es geht vom Zwischengewebe der Muskeln, verschiedenen Drüsen, namentlich dem Hoden, von den Lymphdrüsen, dem Periost aus und bildet locale Varietäten, die wir seiner Zeit kennen lernen werden.

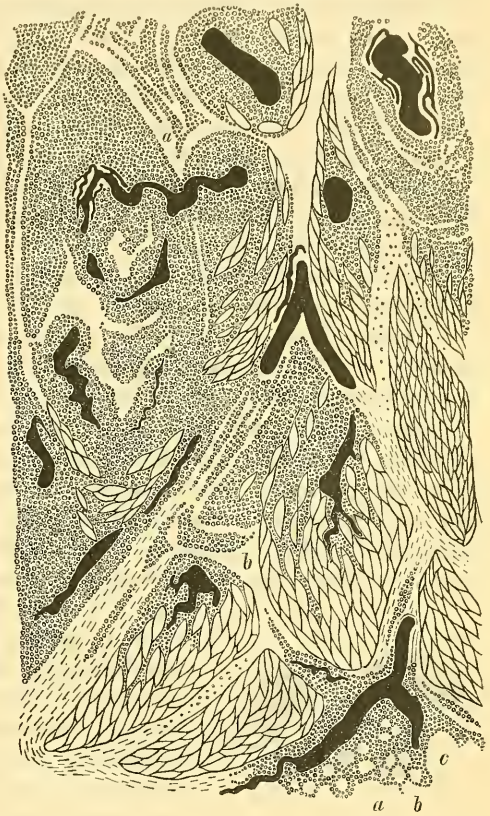

Fig. 88. Markschwamm der Muskeln. Vom Gastrocnemius eines Knaben. Infiltrationszone des Markschwamms. Die Erklärung im Text und im Speciellen Theil (Geschwülste des Muskelsystems). *a.* Sarcom. molle. *b.* Infiltration der Muskelbündel. *c.* Infiltration des Fettgewebes. 1/50.

c. Pigmentsarcome.

Wir haben oben (pg. 42) die Pigmentdegeneration in ihren Einzelnheiten kennen gelernt und gesagt, dass wir diese Kenntniss wesentlich dem Studium der Pigmentgeschwülste verdanken. Jetzt ist es Zeit dieser interessanten Geschwulstgruppe etwas näher zu treten. Wir haben dieselben bis auf Weiteres in den Rahmen der Sarcome eingefügt, fühlen uns aber bewogen, ihnen innerhalb dieses Rahmens eine besondere, selbständige Stellung zuzuerkennen.

Rund- und Spindelzellen bilden in der That die anatomische Grundlage aller Pigmentgeschwülste, dem gegenüber aber erscheint die Pigmentirung und Pigmententartung dieser Zellen ein so hervortretendes und klinisch so eminent wichtiges Kriterium, dass wir darüber die Unterschiede der morphologischen Grundlage weniger hoch anzuschlagen pflegen. Der Arzt stellt die Diagonose: Melanose und meint damit eine abnorme Bildung, Anhäufung und im Ganzen nachweisbare Ausscheidung von Pigment, die mit einer zum Tode führenden Kachexie und Anämie Hand in Hand geht. Die gleichzeitige Entstehung einer oder mehrer Pigmentgeschwülste wird verschieden gedeutet. Gewiss liegt es nahe und gewissermassen im Zuge der Zeit hier wie überall die Geschwulst als das primäre

Leiden und als die nächste Ursache der melanotischen Kachexie anzusprechen. Aber selbst der entschiedenste Antikraseologe, *Virchow*, ist gerade für den Fall der Pigmentgeschwülste nicht abgeneigt an diejenigen Concessionen zu machen, welche das constitutionelle Leiden als das Primäre und die Geschwulst für den zu Tage tretenden Ausdruck einer allgemeinen Disposition zur Mehrbildung von Pigment ansehen.

Damit stimmen auch die ätiologischen Erfahrungen überein, welche für die äussere Haut wenigstens eine überschüssige Pigmentbildung als prädisponirendes Moment nachweisen. Jene äussert sich entweder in der Hervorbringung schwarzer Warzen, welche direct zu melanotischen Sarcomen entarten können, oder in einer bald mehr umschriebenen braunen und schwarzen Fleckung der Haut. Die eigenthümliche Prädisposition der weniger pigmentirten Geschöpfe, z. B. der Schimmel, zum Sarcoma melanodes macht ebenfalls den Eindruck einer vicariirenden, auf einen Punkt cumulirenden und deshalb mit einer gewissen Gewebsreizung verbundenen Pigmentablagerung.

Kurz wir müssen versuchen die örtliche Mehrbildung von Pigment ebensowohl als Motiv zur Geschwulstbildung wie als eine ererbte Eigenschaft der neugebildeten Geschwulstzellen anzusehen. Wie ungezwungen diese beiden Bestimmungen neben einander bestehen können, beweist der von mir studirte elementare Vorgang bei der Entstehung eines Pigmentsarcoms.

Man sieht in den Papillen einer eben zur Pigmentgeschwulst sich erhebenden Hautstelle stern- und spindelförmige schwarze oder dunkelbraune Zellen, Wo die Entartung begonnen hat, erscheint das braune oder schwarze Pigment je einer Zelle zu einer Kugel geballt und der Kern der bezüglichen Zelle ist in Theilung begriffen. Es macht durchaus den Eindruck, als ob der Kern der Zelle nebst einem unveränderten Protoplasmarest durch das Anwachsen und die Ablösung der Pigmentmasse entlastet wären und nun zu wuchern begönnen (Entlastungswucherung). Ich will die Bedeutung dieser einfachen Beobachtung nicht übertreiben. Aber niemand wird leugnen, dass sie den Vorgang der »Irritation der Zelle durch die Pigmentablagerung« in ziemlich plausibler Weise erklärt und anderseits begreiflich finden, dass die so entstandenen zunächst farblosen Geschwulstelemente als »Töchter einer Pigmentzelle« im höheren Alter gleichfalls Pigment zu bilden anfangen.

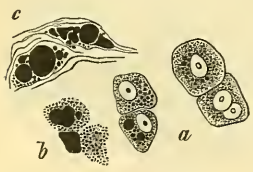

Fig. 89. Pigmentdegeneration der Sarcomzellen.

Sehen wir nun, wiefern die Geschichte des Pigmentsarcoms diese Anschauungen rechtfertigt.

Das Pigmentsarcom geht bei weitem am häufigsten von den innern Häuten des Auges, demnächst von der äussern Haut aus: beides Punkte wo schon normal eine gewisse Pigmentinfiltration zelliger Elemente beobachtet wird.

Am Auge ist es nicht das Pigmentepithel der Retina, sondern es sind die sternförmigen Bindegewebszellen der Chorioides, aus denen das rund- oder spindelzellige Pigmentsarcom erwächst. Die Haut hat ihr Pigment normal in den untersten Zellen (des Rete Malpighi. Niemals aber geht von diesen eine Pigmentgeschwulst aus, sondern stets von den Bindegewebszellen des Papillarkörpers, wenn diese — wie beim schwarzen Muttermaal — abnormerweise Pigment enthalten.

Die Geschwulst, welche sich nunmehr bildet, braucht nicht sofort und in allen Theilen pigmentirt zu sein. Die meisten — vielleicht alle — Sarcomzellen haben einen pigmentlosen Jugendzustand. Es giebt aber auch Pigmentsarcome von beträchtlicher Grösse, welche vorerst nur durch ein schwarz- und braunstreifiges, gefleckles oder scheckiges Ansehen ihren wahren Charakter verrathen. Die tief braunschwarze Sepiafarbe stellt nur den höchsten Grad der Pigmentinfiltration dar.

Gegenüber den erörterten allgemein pathologischen Beziehungen der melanotischen Geschwülste tritt die anatomische Stellung derselben mehr in den Hintergrund. Das, was vulgo Pigmentkrebs genannt wird, ist oben (pg. 170) als rundzellig-alveolares oder medullares Pigmentsarcom bereits beschrieben worden. Die übrigen Pigmentgeschwülste gehören in der Regel zu den Spindelzellensarcomen. Diese sind im Allgemeinen von derberer Consistenz und blättrigem oder fasciculärem Gefüge. In der ausgesprochenen Neigung, Oberflächenerhebungen, Tubera und Fungen zu bilden, welche übrigens auch dem rundzelligen Sarcom eigen ist, spricht sich ein wohlzubeachtender Gegensatz gegen die destructiven Carcinome aus,

Eine fibromatöse Beschaffenheit kommt nach *Virchow* nur den oben erwähnten schwarzen Fungositäten der Schimmel zu, welche sich auch durch ihre Benignität sehr wesentlich von allen anderen, stets malignen Melanosarcomen unterscheiden.

Die untergeordnete Bedeutung der histologischen Beschaffenheit gegenüber dem Pigmentgehalt der Melanosen spricht sich auch darin aus, dass die Metastasen nicht immer denselben Charakter haben wie die Primärgeschwülste. Sie sind meist rundzellig, weich und färben sich viel schneller schwarz als die Primärgeschwulst.

Hat die Melanose erst längere Zeit bestanden und sich durch eine allgemeine rauchgraue Färbung der Haut und die anhaltende Ausscheidung von Melanin durch die Nieren documentirt, so findet man nicht selten neben körnigem Melanin im Blute auch eine braune körnige Pigmentirung der Gefässendothelien, welche übrigens im Bereich der Geschwulst selbst schon früher eintritt.

B. Epitheliale Geschwülste.

Den Hauptinhalt dieses Abschnittes wird die Aufstellung allgemeiner Gesichtspunkte über das Wesen, die Entstehung und die Verwandtschaften der sogenannten »Carcinome« bilden. Wir verstehen unter »Carcinom« eine die Organe des Körpers destruirende, nach der Exstirpation gewöhnlich recidivirende und metastasirende, also maligne Neubildung. Freilich kommen diese Eigenschaften auch gewissen Sarcomen zu, und es wäre äusserst erwünscht, wenn es ein bestimmtes anatomisches Merkmal gäbe, an welchem wir das Carcinom als solches erkennen und von anderen destruirenden und malignen Neubildungen unterscheiden könnten. Man hat sich nun gewöhnt — und man hält noch heute an dieser Gewohnheit fest — eine gewisse Eigenthümlichkeit des Baues, die so-

genannte alveolare Structur, als ein nothwendiges Erforderniss zu der Diagnose: Krebs anzusehen. Wir wollen damit sagen, dass wir das Wesen der carcinomatösen Entartung in einer heerdweisen, in bestimmten Richtungen vordringenden Zelleneinlagerung suchen, welche mit Nothwendigkeit dahin führt, dass das zwischen diesen Zelleneinlagerungen übrig bleibende Parenchym des untergehenden Organes die Form eines Gerüstes, eines Balken- oder Strickwerkes (Stroma) annehmen muss, dessen Maschenräume (Alveolen) durch die Form und Grösse der eingelagerten Zellenaggregate bestimmt werden. Es liegt auf der Hand, dass diese Structur besonders geeignet ist, grosse Mengen von freien Zellen zu beherbergen, was wir als wirksamstes Motiv zowohl für das örtliche Wachsthum einer Geschwulst, als für die Infection des ganzen Organismus ansehen müssen. Die scheinbare Willkür, mit der man den alveolaren Bau als anatomisches Kriterium des Krebses proclamirt, erhält somit ihre Rechtfertigung, aber eine neue Schwierigkeit ergiebt sich, wenn wir erwägen, dass dann auch die alveolaren Sarcome als Carcinome bezeichnet werden müssten, Geschwülste also, deren »Durchsetztsein mit Zellenhaufen« wir für etwas Secundäres halten und mehr mit der Vereiterung entzündlicher Gewebe parallelisiren zu müssen glaubten. Die meisten Chirurgen acceptiren diese Consequenz und verstehen unter Carcinom im Wesentlichen einen klinischen Charakter, der sich anatomisch nur unvollkommen, d. h. nur in der obligaten Alveolarstructur ausspricht. Warum sollen wir aber nicht Sarcom nennen, was Sarcom ist, wenn es auch ein bösartiges Sarcom ist? Was hindert uns, seinen malignen Charakter durch ein entsprechendes Epitheton anzudeuten? Nennen wir also nur diejenigen pathologischen Heteroplasien Carcinome, bei welchen die alveolare Structur auf einer primären Entgegensetzung des Eingelagerten und des Stromas beruht, nämlich auf dem Gegensatz von Epithel und Bindegewebe. Diese gehen entweder von den epithel-bekleideten Aussenflächen des Körpers, von Haut und Schleimhäuten oder von den secernirenden Drüsen aus. Sie beruhen auf einem degenerativen Wachsthum des Epithelgewebes.

Wir haben bereits oben pg. 12 die degenerative Vermehrung der echten Epithelien kennen gelernt und sind ebenda jenem fundamentalen Kriterium näher getreten, welches die Mehrbildung epithelialer Zellen zur carcinomatösen macht. Dieser fundamentale Vorgang bei der Entstehung der Carcinome ist das »Hineinwachsen« des Epithels in das subepitheliale Bindegewebsstratum der Häute oder in das interstitielle Bindegewebe der Drüsen. Die Art und Weise des Hineinwachsens ist ausserordentlich verschieden. Der Gesammteindruck einer carcinomatösen Destruction, z. B. die Betrachtung eines senkrechten Durchschnittes bei schwacher Vergrösserung scheint die Annahme zu rechtfertigen, dass es sich dabei um eine krankhafte Nachahmung desjenigen histologischen Processes handelt, welcher der Entwickelung der offen-mündenden Drüsen vorsteht. Wir sehen nämlich hier wie dort epitheliale Zellenaggregate, welche in Form von Zapfen oder Strängen von der Unterfläche des Epitheliums ausgehen und sich in die auseinanderweichenden Faserzüge des Bindegewebes einnisten. Auch zeigen sich lebhafte Theilungsvorgänge an den constituirenden Elementen dieser Zellenaggregate, so dass in diesen beiden Hauptpunkten eine unleugbare Uebereinstimmung mit dem Drüsenwachsthum verhanden ist. Dennoch hat die Anschauung, dass die

Carcinombildung in einer ungeordneten und regelwidrigen Nachahmung des physiologischen Drüsenwachsthums bestehe, nur eine beschränkte Berechtigung. Für die Carcinome der offen-mündenden Drüsen freilich dürfen wir sogar mit Betonung darauf hinweisen, dass alle nur denkbaren Uebergänge zwischen der Drüsenhypertrophie und dem Drüsencarcinom zu finden sind. Die neueste Zeit hat diese Zwischenformen gründlicher kennen gelehrt und den Namen Adenom erfunden, um eine Geschwulst zu bezeichnen, welche weder einfache Hypertrophie noch Carcinom ist. Dieses ist wenigstens die verbreitetste Auffassung; einige Autoren freilich schieben den Begriff Adenom auf der erwähnten Scala hin und her, indem sie ihn bald mehr der Hypertrophie, bald mehr dem Carcinom annähern; dass aber ein derartiges Hin- und Herschieben überhaupt möglich ist, beweist eben das Vorhandensein der Scala.

Schwieriger aber ist die generelle Auffassung der Carcinome, welche von der Epidermis oder den Schleimhautepithelien ausgehen. Auch hier nämlich existirt eine unverkennbare Wechselbeziehung hyperplastischer und carcinomatöser Zustände. Es ist z. B. eine bekannte Erfahrung, dass jene umschriebenen Hauthypertrophien, welche wir als Warzen und Papillome bezeichnen, die Fähigkeit haben, in Epithelcarcinom überzugehen. Dieser Uebergang wird rein anatomisch in folgender Weise vermittelt. Die Papillarhypertrophie bedingt eine mehr oder minder grosse Niveauverschiebung derjenigen Fläche, in welcher Epithel und Bindgewebe sich berühren. Die steil aufgerichteten Seitenflächen der vergrösserten oder neu entstandenen Papillen begrenzen tiefe, spaltenförmige Einsenkungen zwischen den Papillen. Der epitheliale Ueberzug der Papillen ist zugleich eine epitheliale Auskleidung der Interpapillarspalten, und so lange sich dieses Verhältniss durch eine genügende Desquamation der älteren Epithelzellen constant erhält, ist der hyperplastische Charakter der Geschwulst gewahrt. Es liegt aber auf der Hand, dass eine genügende Desquamation um so weniger möglich ist, je mehr sich die Papillen verlängern und namentlich, je reicher ihre dendritische Verästelung ausfällt. Der seitliche Druck, welchen die Spitzen der breit verästelten, aber auf schmaler Basis vereinigten Papillen ausübt, schliesst zugleich von oben her die Interpapillarspalten und bewirkt eine allmählich steigende Anhäufung von Epithelzellen in ihnen. Bald erscheint das Epithelium in den tieferen Theilen der Geschwulst nicht mehr als eine Auskleidung, sondern als eine solide Ausfüllung der Interpapillarspalten. Als solche beginnt sie nunmehr an verschiedenen Punkten gegen das bindegewebige Substrat vorzurücken. Es erscheinen länglich-runde Epithelzapfen, welche von der Unterfläche der Epidermis aus in die Cutis erst protuberiren, dann tiefer und tiefer eindringen. Damit ist der carcinomatöse Zustand gegeben. Man kann diese Zapfen mit den Epithelzapfen bei der Drüsenbildung zwar vergleichen, doch liegt hierzu eine dringende Nothwendigkeit nicht vor, und es wird sich weiter unten fragen, ob nicht bei den Haut- und Schleimhautkrebsen die äussere Form des nach innen wachsenden Epithels vielmehr durch die vorwiegende Ausbreitung desselben in den Richtungen des geringsten Widerstandes, z. B. durch das Hineinwuchern in die Lymphbahnen, gegeben wird.

a. Drüsen-Epitheliome.

Giebt es überhaupt eine ganz unzweideutige, echte Hypertrophie der Drüsen? Wenn wir von einer echten Drüsenhypertrophie 1. eine absolute Uebereinstimmung, des Baues und der Textur mit der normalen Drüse, 2. eine entsprechend vermehrte Function verlangen, so dürfte diesen beiden Anforderungen wohl nur in der Lactationshypertrophie der Milchdrüse und jener gleichmässigen Vergrösserung einer Niere und einzelner Leberlappen genügt sein, welche gemeinhin als vicariirende Hypertrophie bezeichnet wird, weil sie infolge von Verödung der anderen Niere oder des übrigen Leberparenchyms aufzutreten pflegt. Hier sind die Nierentubuli verlängert, die Leberzellen eines Acinus vermehrt und das Capillarnetz hat eine entsprechende Erweiterung erfahren, so dass nur das unbewaffnete Auge die Volumszunahme der Nierenfascikel oder Leberacini taxiren kann, das Mikroskop aber eine vollkommene Uebereinstimmung mit dem Normalen constatiren muss. Auf die Lactationshypertrophie der Milchdrüse werde ich im speciellen Theil zurückkommen.

Alle übrigen sogenannten Drüsenhypertrophien haben ihre Absonderlichkeiten. Da ist zunächst eine Gruppe, bei welcher man stets im Unklaren bleibt, wieviel von der Vergrösserung auf Rechnung des pathologischen Wachsthums der Drüsentubuli, und wie viel auf Rechnung einer gleichzeitigen Ectasie derselben zu setzen sei. Die Hypertrophie der Schleimdrüsen bei Katarrhen des Magens und Dickdarms, der Trachea und der Bronchien gehört hierher. Die Wucherung der subepithelialen Bindegewebsschicht, welche bei keinem Schleimhautkatarrhe fehlt, bedingt eine Zuschwellung der dieselbe durchsetzenden Ausführungsgänge und verhindert die freie Entleerung des Secretes, so dass von vorn herein eine gewisse Retentionsectasie sämmtlicher Binnenlumina des Drüsenkörpers mitspricht. Daneben spielt das selbstthätige, d. h. durch Theilung der Epithelzellen vermittelte Wachsthum der Drüsen eine mehr oder weniger untergeordnete Rolle. Es kann sich auf eine nothdürftige Auskleidung des allmählich zur Schleimcyste entartenden Drüseninnern beschränken. Fälle dieser Art finden in den Atheromen der Talgdrüsen ein Analogon, wo wir ja unzweifelhaft mehr Epithel haben, als zur Auskleidung des Binnenraumes einer Talgdrüse erforderlich ist, nirgends aber — es sei denn, dass das Atherom in Epithelialkrebs umgeschlagen wäre — ein centrifugales Sprossentreiben der Epithelschicht.

Hieran schliessen sich zunächst solche Fälle, wo zwar nicht an einem selbständigen Auswachsen des secernirenden Parenchyms, wohl aber daran gezweifelt werden kann, ob die neuen Tubuli noch als echte, d. h. functionsfähige Drüsentheile anzusehen seien. Sowohl Talg- als Schweissdrüsen können an umschriebenen Stellen der Haut eine monströse Entwickelung erfahren und — namentlich die ersteren — sehr umfangreiche, fungöse Geschwülste bilden, ohne dass sich an der Oberfläche eine reichlichere Secretion bemerklich machte. Bei der Talgdrüsenhypertrophie zeigt sich ausserdem eine entschiedene Abweichung der Structur, indem eine überwiegende Verdickung der bindegewebigen Drüsenbälge Platz greift. Eine noch stärkere Betonung dieses Momentes führt zum subepithelialen Sarcom der Drüsen, z. B. der Mamma, für welches deshalb von *Billroth* die Bezeichnung Adenoidsarcom in Anspruch genommen worden ist.

Mit der gänzlichen Ausserachtlassung der physiologischen Zwecke einer Drüsenbildung beginnt das Gebiet derjenigen Geschwülste, welche ich Adenome nenne. Das Adenom besteht, abgesehen von einem Stroma, aus Epithelzellen, welche durch ihre Anordnung sofort an die epithelialen Auskleidungen der tubulösen oder acinösen Drüsen erinnern. Meist sind die Zellen um eine centrale Axe gruppirt, als wenn sie das Lumen eines wirklichen Tubulus umschlössen, aber das Lumen fehlt entweder ganz, oder es ist nur stellenweise vorhanden, mit Schleim- oder Colloidmasse verstopft und sicherlich nicht in offener Communication mit dem Ausführungsgange der Drüse. Es scheint der Natur überhaupt nur um eine ungemessene Production neuer Drüsenschläuche zu thun zu sein; was aus diesen später wird, scheint ihr gleichgültig. Dass zu einem regelrechten Drüsenparenchym auch eine ebenmässige Entwickelung des Blutgefäss-Bindegewebssystems vonnöthen ist, scheint sie zu vergessen, und so wird, je länger, je mehr, eine ausserordentlich zellenreiche Geschwulstmasse geschaffen, welche aber zu arm ist an gefässtragendem Bindegewebe, als dass die Ernährung überall ausreichend von Statten gehen könnte, und welche deshalb in sich selbst die Ursache des späteren Zerfalls entwickelt.

Wir kennen bis jetzt ein Adenom der Leber, der Milchdrüse, des Ovariums und der Schleimdrüsen des Rectum. Nur bei dem letztgenannten ist die Grenze gegen den Cylinderepithelialkrebs schwer zu ziehen (s. unten). Bei den übrigen bietet uns einerseits die Entwickelungsweise, anderseits das klinische Verhalten brauchbare Unterscheidungszeichen vom Carcinom dar. Das Adenom bildet wohlumgrenzte, kugelige Knoten, welche eine verhältnissmässig kleine Partie normalen Drüsenparenchyms ersetzen, aus der sie eben hervorgegangen sind. Der einzelne Knoten hat somit ein centrales Wachsthum, er verdrängt die Nachbartheile mehr, als er sie infiltrirt. Das Leberadenom kapselt sich geradezu ein. Ausserdem darf das Adenom als eine mehr gutartige, nicht recidivirende und metastasirende Neubildung angesehen werden, wenn auch über diesen Punkt die Acten eben erst eröffnet sind.

Das Drüsencarcinom mit seinen zahlreichen Varietäten bildet den natürlichen Abschluss der histologischen Entwickelungsreihe, welche wir bis dahin betrachten. Denken wir uns das selbständige Wachsthum der Drüsenepithelien noch üppiger und allgemeiner, die reguläre Ausbildung von echten Drüsenschläuchen noch mehr vernachlässigt zu Gunsten einer desto schnelleren Durchwucherung des interstitiellen und umgebenden Bindegewebes, so erhalten wir in der That ein ungefähres Bild des Drüsencarcinoms, dessen einzelne Züge wir freilich noch einer detaillirteren Erörterung unterwerfen müssen.

Dass die Neubildung von den Drüsenepithelien ausgeht, ist neuerdings durch zahlreiche Untersuchungen festgestellt. Die Zellen vermehren sich durch Theilung. Zunächst füllt sich wohl immer das Lumen der respectiven Tubuli und Acini, und statt ihrer erhalten wir solide Zellengruppen, welche aber sofort nach allen Richtungen hin Auswüchse treiben und mit diesen in das benachbarte Bindegewebe eindringen. Hier aber beginnen bereits die zahlreichen Varietäten der Drüsencarcinome, von denen wir die wichtigsten folgen lassen.

Das *weiche* Carcinom (C. medullare, encephaloides, bisher vielfach mit dem weichen Alveolarsarcom vereinigt) producirt die meisten, wenn auch nicht immer

die grössten Krebszellen. Dieselben erweisen sich durch ihren runden, bläschenförmigen Kern mit deutlichem glänzendem Kernkörperchen als echte Abkömmlinge des Darmdrüsenblattes und bilden vielfach gewundene und mit kolbigen Anhängen besetzte Cylinder, welche man am besten zu Gesicht bekommt, wenn man den von einer frischen Schnittfläche ausgepressten Saft (Krebsmilch) im Serum untersucht (Fig. 90). An diesen Zellencylindern kann man die Grenzen der einzelnen Elemente nicht wahrnehmen. Das macht, das Protoplasma der letzteren ist vollkommen nackt, so dass mit der unmittelbaren Aneinanderlegung eine optische Continuität aller Protoplasmen erzeugt wird. Es scheint, dass das schnelle Eintreten der fettigen Metamorphose eine höhere Entfaltung des epithelialen Typus hindert, denn selten trifft man eine grössere Zelle, in deren Protoplasma nicht bereits die ersten Fetttröpfchen sichtbar wären. Je zahlreicher dann die Fetttröpfchen werden, desto besser markiren sich die sonst schwer sichtbar zu machenden Umrisse der Zelle. Die Umwandlung zu Körnchenkugeln mit fettigem Detritus scheint ganz in der bekannten Weise vor sich zu gehen. Von specifischen Bestandtheilen der Krebsmilch hat bis jetzt weder mit dem Mikroskop, noch auf chemischem Wege irgend etwas nachgewiesen werden können. Das klare farblose Serum enthält gelöste Albuminate und Albuminoide, unter diesen vielleicht Fermentkörper, die uns indessen noch gänzlich unbekannt sind.

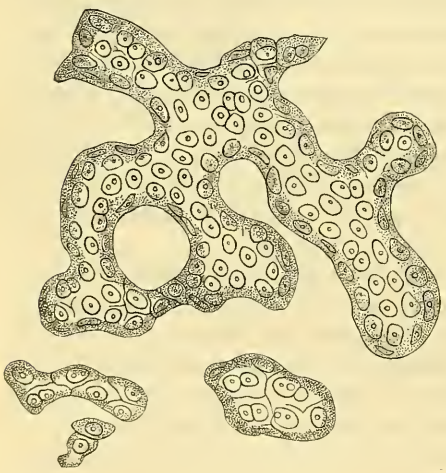

Fig. 90. Zellenaggregate aus dem Safte eines weichen Brustkrebses. Nach *Billroth*.

Fig. 91. Ausgepinseltes Stroma des weichen Drüsenkrebses. *a*. Krebszellencylinder im Durchschnitt. *b*. Stromabalken. *c*. Eine einzelne Spindelzelle, welche von einem Balken quer zum andern gespannt ist und durch Abscheidung von Grundsubstanz längs ihres Protoplasmas den Anstoss zur Bildung eines neuen Stromabalkens giebt. *d*. Rundzelliges Infiltrat im Innern von Stromabalken, $^1/_{300}$.

Betrachten wir, was zurückbleibt, nachdem die Krebsmilch ausgeflossen ist, suchen wir die Räume auf, in welchen dieselbe vor dem Ausfliessen enthalten war, so begegnen wir dem zweiten Factor jeder carcinomatösen Structur, dem Stroma des Krebses (Fig. 91). Um das Stroma möglichst vollkommen zur Anschauung zu bringen, ist es nothwendig, von verschiedenen Stellen der Geschwulst dünne Schnitte abzunehmen, um dieselben auszupinseln; dann stellt sich uns ein bindegewebiges Gerüst dar, dessen Balken oder Bälkchen länglich-runde und so

grosse Lumina einschliessen, dass die kürzesten Durchmesser derselben die Breite der stärksten Balken wenigstens um das Doppelte, die der mitteldicken aber wenigstens um das Fünffache übertreffen. Es ist hierin schon angedeutet, dass weder die Dicke der Balken, noch die Grösse der Maschenräume bei allen Krebsen dieselbe ist, dass man aber von einem gewissen Verhältniss zwischen Balkenbreite und Maschenweite reden kann. Die Proportion ist von Wichtigkeit bei der Unterscheidung einzelner Carcinomformen von einander.

Was den feineren Bau betrifft, so sind die dickeren Stromabalken in der Regel aus einem streifigen Bindegewebe gebildet, in welches zahlreiche spindelförmige Zellen eingebettet sind. Diese Balken sind im Querschnitt nicht rund, sondern drei-, vier- und mehrflächig, die Flächen concav, die Kanten zugeschärft. Letztere setzen sich hie und da in dünne Membranen fort, welche die Maschen theilweise oder ganz überspannen. Im Ganzen erhält man den Eindruck einer fortgesetzten Rarefaction des Stromas durch den wachsenden Inhalt der Alveolen, und eine solche ist auch wenigstens für die ersten Entwickelungsstadien des Carcinoms, wo es sich noch an die räumlichen Grenzen der Drüsenläppchen bindet, pure zu acceptiren. Später, wenn die entarteten Läppchen und Lappen zu grösseren Knoten zusammengeflossen sind und diese bereits anfangen durch Infiltration in die Umgebungen der Drüsen vorzudringen, tritt auch eine Neubildung von Stromabalken in den älteren Geschwulsttheilen auf, welche damit beginnt, dass sich einzelne spindelförmige Zellen quer durch grössere Alveolen hinspannen und so den Mittelpunkt und die Richtung für die Anlagerung bindegewebiger Intercellularsubstanz abgeben (Fig. 91. *c*).

Weiche Drüsencarcinome sind bis jetzt an der Speicheldrüse, Milchdrüse, Hoden, Eierstock, Prostata, Thyreoidea, Nasenschleimhaut und Leber beobachtet worden. Ob und in wieweit das weiche Carcinom des Magens von den Drüsen ausgeht, bleibt einstweilen noch dahingestellt.

Die weichen Drüsencarcinome sind äusserst maligne Geschwülste, besonders in sofern sie schneller als alle übrigen die Gesammternährung untergraben und durch Kachexie tödtlich werden. Metastatische Eruptionen werden in der Regel nur an den zugehörigen Lymphdrüsen beobachtet.

Das *telangiectatische* Carcinom (eine Form des sogenannten Fungus haematodes). In sofern Blutgefässe einen integrirenden Bestandtheil jedes Drüsenstromas ausmachen und dies, wie wir gesehen, unmittelbar in das Stroma des Drüsenkrebses übergeht, so ist leicht zu ermessen, dass auch jedes Drüsencarcinom wenigstens primär gefässhaltig sein muss. Im Allgemeinen nun theilen diese Gefässe die Schicksale des Stromas, d. h. sie werden rareficirt, so lange das Wachsthum der Epithelmassen ein überwiegendes ist, und erfahren selbst eine reiche Entwickelung, wenn jene durch fettige Metamorphose erweicht und aufgelöst werden. Es giebt aber Carcinome, — und diese verdienen mit Recht als telangiectatische bezeichnet zu werden, — bei denen von vornherein die Gefässentwickelung dominirt. Ich fand bei einem sehr schnell wachsenden Hodenkrebs das Stroma ganz und gar aus Gefässramificationen gebildet. Fig. 92 repräsentirt ein Bruchstück dieses Stromas. Den zweiten Contour, welcher die Gefässwand überall in einiger Entfernung begleitet, halte ich für die Wand eines einscheidenden Lymphgefässes, wie sie von *Ludwig* und *Tomsa* auch am normalen Hoden gefunden worden sind.

Ebenda habe ich auch die von *Rokitansky* beschriebene Gefässbildung aus »Kolben« aufs Schönste beobachtet und mich überzeugt, dass diese Kolben ein vollgültiges Aequivalent der blinden Anhänge des Gefässsystems sind, welche wir bei der tertiären Gefässbildung (pg. 16) kennen gelernt haben. Die allerdings blind endigenden Kolben wachsen auf einander zu und verschmelzen, wenn sie sich berühren, zu einer neuen Capillarschlinge (Fig. 93).

Alle telangiectatischen Carcinome sind durch den häufigen Befund parenchymatöser Blutungen schon für das blosse Auge wohl charakterisirt. Blutheerde

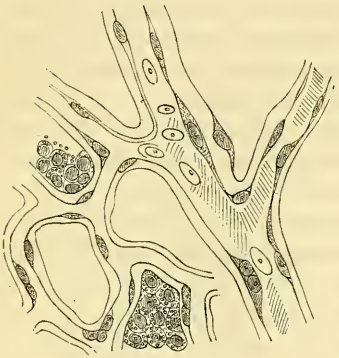

Fig. 92. Ausgepinseltes Stroma eines sehr schnell wachsenden Carcinoms des Hodens. 1/300.

Fig. 93. Aus weiten Capillaren gebildetes Stroma eines telangiectatischen Hodencarcinoms mit blindendigenden Anhängen. 1/300.

von der Grösse eines Stecknadelknopfes bis zu der eines Hühnereies und darüber, Blutheerde in allen Stadien der regressiven Metamorphose, Blutcysten und pigmentirte Stellen in allen Formen und Grössen kennzeichnen die Schnittfläche dieses Fungus haematodes. In Beziehung auf Malignität schliesst sich das telangiectatische Drüsencarcinom dem weichen unbedingt an.

Das *sarcomatöse* Carcinom zeigt uns eine Combination von Krebs und Sarcom, in welcher das degenerative Wachsthum auf die Spitze getrieben wird. Stellen wir uns vor, dass das Epithelsystem einer offen-mündenden Drüse in derselben Weise entartet, wie beim weichen Drüsencarcinom, während gleichzeitig das interstitielle Bindegewebe sarcomatös degenerirt, so erhalten wir eine Mischgeschwulst, von welcher wir es zunächst unentschieden lassen müssen, ob sie den Sarcomen oder den Carcinomen zuzuzählen sei. Ich zähle sie zu den Carcinomen, weil sich die sarcomatöse Beimischung nur in der primären Eruption zeigt, während die Recidive und Metastasen sich in der Regel als reine, weiche Drüsencarcinome darstellen. Ihr Lieblingsstandort ist unstreitig Hoden und Niere. Ich behaupte, dass die Mehrzahl der weichen Hodencarcinome ein sarcomatöses Stroma

besitzt. Die Balken derselben bestehen aus den charakteristischen spindelförmigen Zellen und sind oft so dick, dass man über mehrere Gesichtsfelder hin vergeblich nach den eingelagerten Krebszellen sucht, wenn man seinen Schnitt absichtlich durch die derberen Theile der Geschwulst legte.

In Beziehung auf Malignität schliesst sich auch diese Geschwulst dem weichen Drüsencarcinom an. Bemerkenswerth ist der colossale Umfang, den das Carcinoma sarcomatodes erreichen kann. Es sind Nieren von 10, Hoden von 14 Pfd. Gewicht beobachtet worden.

Das *harte* Carcinom (einfaches Carcinom, Scirrhus, Bindegewebskrebs) unterscheidet sich von den beiden vorhergehenden durch so hervorragende Eigenthümlichkeiten der Structur sowohl als der Entwickelung, dass wohl mancher meiner Fachgenossen die Einregistrirung desselben unter die Drüsencarcinome nur ungern zugeben wird. Wie das gewählte Epitheton sagt, zeichnet sich dasselbe vor den verwandten Neubildungen vorzugsweise durch die grössere Consistenz der Geschwulstmasse aus. Die Consistenz einer Krebsgeschwulst wird durch das quantitative Verhältniss der zelligen Infiltration einerseits und des Stromas anderseits bedingt. Auch das Carcinoma simplex verdankt seine grössere Festigkeit dem Umstande, dass die Balken seines Stromas dicker und die Zwischenräume für die Krebsmilch kleiner sind, als beim weichen Drüsencarcinom. Doch ist bei ihm eine gewisse Scala der Härtegrade zu constatiren, welche einerseits durch Alter und Entwickelungsepoche, anderseits durch die Eigenthümlichkeiten des Sitzes bedingt werden. Es giebt harte Drüsencarcinome, welche durchweg von einer solchen Festigkeit sind, dass es grosser Gewalt bedarf, um sie in Stücke zu zerreissen, Carcinome, welche beim Schneiden unter dem Messer knirschen (durities eburnea; Scirrhus). Diese Carcinome sehen glänzend weiss aus und erweisen sich bei der mikroskopischen Untersuchung aus einem dichten, feinfaserigen Bindegewebe gebildet, welches in wenig zahlreichen Spältchen und Alveolen die Krebszellennester enthält.

Nicht selten finden sich neben einander härtere und weichere Partien, so zwar, dass eine centrale Härte ringsum von einer weniger harten bis geradezu weichen Peripherie umgeben ist. Schon die Betrachtung mit blossem Auge führt zu der Vermuthung, dass diese Anordnung auf einer Altersverschiedenheit der centralen und der peripherischen Geschwulstpartien beruht. Der äusserste Saum der stets in exquisiter Knotenform auftretenden Geschwulst wird durch eine Zone kleinster grauröthlicher Heerde gebildet, welche in das anstossende normale Parenchym eingesprengt sind. Dann folgen grössere und immer grössere Heerde derselben Art, welche confluiren und so die auf dem Durchschnitte wallartig prominirende Hauptmasse der Geschwulst bilden. Weiter nach innen werden gewisse weisse Streifen, als welche sich die grösseren Balken des Krebsstromas präsentiren, deutlicher, das röthlich-graue Infiltrat verliert sich, oder es tritt dafür eine gelbe Zeichnung hervor, welche von der Umwandlung der Krebszellen in Fettkörnchenkugeln herrührt (Carcinoma reticulatum, *Müller*). Auch die Gefässe des Stromas, von welchen man in dem Geschwulstwalle selbst sehr wenig wahrnimmt, treten jetzt deutlich hervor und bedingen neben den weissen Balken des Stromas und den gelben Pünktchen der Fettmetamorphose eine rothe Strichelung und Tüpfelung. Noch weiter nach innen endlich verschwindet auch diese Charakte-

ristik, und es zeigt sich ein glänzend weisses, hartes Narbengewebe, welches vom Centrum aus mit langen radienartigen Zügen in die Geschwulst hineingreift. Wir unterscheiden sonach schon mit blossem Auge vier Zonen, welche ebenso vielen Stadien des Krebsprocesses entsprechen; die Entwickelungszone, die Zone der Acme, der regressiven Metamorphose und der Vernarbung.

Das Mikroskop bestätigt diese Deutungen des freien Auges durchaus. In Fig. 94, *a*, *b*, *c*, *d* sind vier mikroskopische Bilder wiedergegeben, wie man sie bei der Untersuchung feiner Abschnitte aus den erwähnten vier Zonen der Geschwulst erhält. Fig. 94. *a* ist von der Peripherie eines kleinen Knötchens der Entwickelungszone entnommen und wurde früher so gedeutet, dass man annahm, jede der

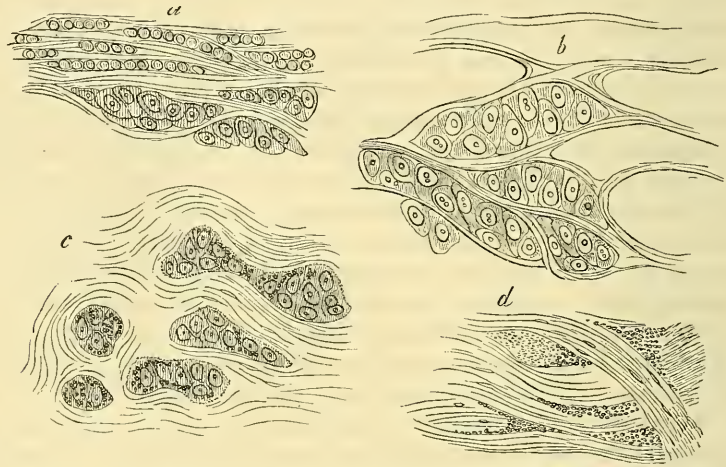

Fig. 94. Carcinoma simplex mammae. *a*. Entwickelung der Krebszellen. *b*. Ausgebildetes Carcinomgewebe (vergl. auch die folgende Abbildung). *c*. Beginnende Vernarbung; zugleich eine Darstellung des Verhältnisses von Stroma und Zellen beim Scirrhus. *d*. Krebsnarbe. $^1/_{300}$.

hier sichtbaren Reihen von kleinen Rundzellen sei die Nachkommenschaft einer an derselben Stelle präexistirenden Bindegewebszelle und zugleich die Vorstufe eines Krebszellenaggregates, wie man deren unmittelbar daneben antrifft. Jetzt hat man diese Entwickelungskette zerrissen. Man betrachtet die Rundzellenreihen als ausgewanderte farblose Blutkörperchen und bemüht sich darzuthun, dass die Krebszellennester aus den präexistirenden Epithelien der Drüsensubstanz hervorgehen. Ich halte dieses Bemühen für aussichtslos, sofern man nämlich darauf hinaus will, sämmtliche Krebszellen geradezu als »Abkömmlinge der Epithelzellen« anzusehen. Dagegen räume ich einerseits ein, dass sich auch beim harten Drüsenkrebs die Drüsenepithelien durch Theilung vermehren und dadurch eine, wenn auch nur mässige Vergrösserung der Acini oder Tubuli bewirken, anderseits, dass die ersten Krebszellennester in der nächsten Nachbarschaft der Drüsenepithelien zu entstehen pflegen, so dass die Annahme einer »epithelialen Infection«[1]) der im Bindegewebe

1) Nach *Klebs*. Ich kann nach unendlich oft wiederholtem Studium der Entwickelungszone des Scirrhus diese Position nicht aufgeben zu Gunsten der ausschliesslich epithelialen Entstehung der Krebszellen, welche hier etwas entschieden Gesuchtes hat. So etwas lässt sich aber nur angesichts guter Präparate durch Rede und Gegenrede ausfechten.

angehäuften Rundzellen allerdings sehr nahe liegt. Nach meiner Auffassung handelt es sich beim harten Drüsencarcinom um eine langsam verlaufende Wucherung der Häutchenzellen, deren Producte sich statt wieder in Bindegewebe in Epithelialgebilde verwandeln. Als erste Ursache dieser Wucherung, wenigstens als dasjenige Moment, welches den Wucherungsproducten ihre eigenthümliche Entwickelungsrichtung ertheilt, ist das active Verhalten der Drüsenepithelien anzusehen. Das letztere ist und bleibt also auch hier die eigentliche Quelle der Erkrankung, wenn auch die quantitative Leistung desselben unbedeutend ausfällt. In welcher Weise die Mittheilung der epithelialen Entwickelungsrichtung an das entzündliche Infiltrat erfolgt, muss freilich noch dahingestellt bleiben, doch hat, wie bereits angedeutet wurde, die Annahme Manches für sich, dass einzelne junge Epithelzellen in die Zwischenräume des benachbarten Bindegewebes eindringen und die hier befindlichen indifferenten Endothelzellen anstecken.

Fig. 94. *b* stellt die Acme der Entwickelung dar. Durch die raumfordernde Zellenbildung sind die Bindegewebsfasern auseinandergedrängt und stellen jetzt die Balken und Bälkchen eines derben Stromas dar; auf ihnen und in ihnen verästeln sich die Blutgefässe des Krebses, von deren Weite und Ausfüllung die Intensität des röthlichen Tones in der Färbung der Geschwulst bestimmt wird.

Dass die regressive Metamorphose, welcher die Krebszellen anheimfallen, und durch welche sie schliesslich zu Grunde gehen, die Fettumwandlung ist, geht schon aus der Untersuchung des abgestrichenen Saftes einer Krebsgeschwulst hervor. Man findet darin neben einander alle Stadien des gedachten Processes (pg. 22) von dem Auftreten der ersten Fetttropfen im Protoplasma bis zur gänzlichen Auflösung des Zellenleibes. Wo man mit blossem Auge gelbe Strichelchen und Punkte erkennt (Carcinoma reticulatum Mülleri), zeigt uns das Mikroskop vorzugsweise Körnchenkugeln. Auf Querschnitten tritt mehr die mit der Abnahme der Zellen Hand in Hand gehende Verdickung der Stromabalken hervor. In Fig. 94. *c* sehen wir eine Carcinomstructur, welche dem sogenannten Scirrhus eigenthümlich ist, welche aber als vorübergehender Zustand bei jedem Carcinoma simplex gefunden wird. Die Balken sind ausserordentlich dick, aus einem kurzfaserigen, mit spindelförmigen Zellen versehenen Bindegewebe gebildet. Nach der vollständigen Auflösung und Entfernung des zelligen Infiltrates kommt dieses Bindegewebe zur Alleinherrschaft. In der Krebsnarbe, dem ältesten Theile der Krebsgeschwulst, sehen wir Faserzüge in allen möglichen Richtungen einander kreuzen und durchsetzen; hie und da deutet ein Rest von fettigem Detritus die Stelle an, wo früher Krebszellen lagen; im Uebrigen hat die Krebsnarbe keinerlei Eigenthümlichkeiten, welche sie vor jedem anderen Narbengewebe auszeichneten (Fig. 94. *d*).

Mit der Narbenbildung endigen die localen Productionen des Krebses; es ist der gleiche Ausgang, welchen wir bei der entzündlichen Heteroplasie als Heilung bezeichnen; dessenungeachtet können wir nicht sagen, dass der Krebs durch Narbenbildung heile; denn während diese Heilung im Centrum vor sich geht, werden an der Peripherie der Geschwulst immer neue Abschnitte der befallenen Drüse in die verderbliche Metamorphose hineingezogen, so dass die Narbenbildung stets weit hinter der Infiltration zurückbleibt.

Das harte Drüsencarcinom kommt am häufigsten und in mehreren Varietäten

in der weiblichen Brust, demnächst an der Drüsenschicht des Magens und an den dazu gehörigen Lymphdrüsen vor.

Ueber den Zeitpunkt der ersten Metastasenbildung lässt sich nichts Gewisses aussagen, doch pflegen dieselben regelmässig innerhalb Jahresfrist zu erfolgen. Fälle, in welchen ein gründlich exstirpirtes hartes Drüsencarcinom kein locales Recidiv gesetzt hätte, werden berichtet und gehören jetzt nicht mehr zu den grössten Seltenheiten.

Das *colloide* Carcinom (C. alveolare, Gallertkrebs). Eine weiche, gallertartig zitternde, vollkommen durchscheinende Geschwulstmasse von heller Honigfarbe bildet den Gallertkrebs. Seinem Wesen nach ein harter Drüsenkrebs, unterscheidet er sich von diesem seinem nächsten Verwandten durch das Eingreifen der colloiden Entartung in den Gang der Entwickelung. Die colloide Entartung bedingt das eigenthümliche Aussehen, die Structur und die sonstigen Lebenseigenschaften der Geschwulst.

Was zunächst die Structur anlangt, so ist diese, wie schon die vielgebrauchte Bezeichnung Alveolarkrebs andeutet, das Prototyp einer alveolaren Anordnung. Ein Maschenwerk mit höchst regelmässig runden Augen bildet das Stroma, und wenn wir der Ursache dieser auffallenden Regelmässigkeit nachgehen, so finden wir dieselbe in dem Umstande, dass jede Portion der stark quellenden Colloidsubstanz, wie eine Flüssigkeitsansammlung im geschlossenen Raum, der Kugelform zustrebt, mithin ein Parenchym, welches wie dieser Krebs ganz mit Colloidportionen durchsetzt ist, eo ipso die Gestalt eines mit kreisrunden Augen versehenen Stromas annehmen muss. — Haben die Colloidkugeln eine gewisse Grösse erreicht, so üben sie bei weiterer Volumszunahme einen atrophirenden Druck auf die Scheidewände aus, welche sie trennen; zwei und mehrere Kugeln confluiren mit einander und liegen in einem Raume, dessen ursprüngliche Gestalt sich durch allmähliche Erniedrigung der Scheidewände verwischt, um der Kugelgestalt zuzustreben, so dass schliesslich ein einziger, grösserer, aber ebenfalls rundlicher Alveolus entsteht. An einem dünnen Durchschnitte (Fig. 95) zerfällt demnach die ganze Geschwulstmasse in eine Anzahl grösserer und kleinerer, den Colloidkugeln entsprechender Kreisflächen, welche durch bindegewebige Scheidewände getrennt sind.

Weniger einfach gestaltet sich die Beantwortung der Frage nach der Herkunft der Colloidsubstanz. Dass ein Theil derselben durch die regressive Metamorphose der Krebszellen erzeugt werde, mag einstweilen unangefochten bleiben, weil man in allen kleineren Alveolen je eine Gruppe von epithelioiden Elementen antrifft, welche in den grösseren fehlen, ohne dass an ihre Stelle etwas Anderes als Colloidsubstanz getreten wäre, und weil man an einzelnen dieser Zellen die pg. 40 beschriebene Colloidmetamorphose thatsächlich beobachten kann. Dass aber auf diesem Wege alle Colloidsubstanz entstünde, kann ich nicht zugeben.

Werfen wir einen vorurtheilsfreien Blick auf das so charakteristische histologische Bild des Gallertkrebses (Fig. 95) und bemerken, wie die in den Alveolen enthaltenen Gruppen von Krebszellen ursprünglich der Alveolarwand anliegen, dann aber durch immer zahlreichere Schichten von Colloidsubstanz von der Wand abgedrängt werden, ohne vor der Hand an Zahl zu- oder abzunehmen, wie sie endlich verschwinden und verschwimmen, wenn schon Dutzende von Colloid-

schichten aufgelagert sind, so erwächst uns ganz von selbst die Ueberzeugung, dass der grösste Theil der Colloidsubstanz an der Grenze von Bindegewebe und Epithel ausgeschieden wird, ohne dass dabei die fertigen Epithelzellen in irgend nennenswerther Weise activ betheiligt wären. An eine directe Transsudation aus dem Blute ist natürlich nicht zu denken, weil das endosmotische Aequivalent der Colloidsubstanz gleich Null ist. Dagegen würde sich die Anschauung entschieden empfehlen, dass wir in der Colloidsubstanz ein metamorphosirtes Bildungsmaterial epithelialer Zellen vor uns haben, etwa einen Eiweisskörper, welcher bei anderen Krebsen zur Vermehrung der Zahl der Zellen verbraucht sein würde. Wir können nicht umhin, in diesem Falle an die von *Arnold*[1]) behauptete Entstehungsweise der Epithelzellen aus amorphem Material zu denken, weil sich die Colloidanhäufung, wenn *Arnold* Recht behalten hätte, sehr ungezwungen als eine Anhäufung und Umwandlung jener amorphen Bildungssubstanz hätte erklären lassen. Die concentrische Schichtung der Colloidsubstanz deutet auf eine gewisse Periodicität des Abscheidungsvorganges, der fettig körnige Detritus, welcher die Grenzen der einzelnen Schichten bezeichnet, muss wohl als ein Nebenproduct der Colloidbildung angesehen werden.

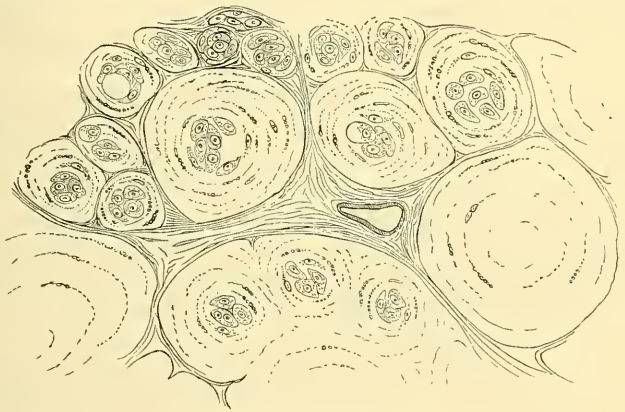

Fig. 95. Carcinoma gelatinosum. $^1/_{300}$.

Dass sich auf den Septis und Stromabalken des Alveolarkrebses Gefässe ramificiren, unterliegt keinem Zweifel; aber diese Gefässe sind weder zahlreich noch weit und tragen selbst bei vollkommener Injection wenig zur Färbung des Ganzen bei, so dass der Colloidkrebs stets den Eindruck einer sehr blutarmen Geschwulst macht. Für den Krankheitsverlauf und die Gefahren, welche dem Patienten durch den Colloidkrebs bereitet werden, ist dieses Verhältniss insofern von Wichtigkeit, als Blutungen von der Oberfläche eines aufgebrochenen, ulcerirenden Colloidkrebses weder häufig noch reichlich sind.

In Beziehung auf Malignität nimmt der Gallertkrebs eine eigenthümliche Stellung ein. Es ist ein Krebs, welcher eine ausserordentliche Infectionsfähigkeit per contiguum besitzt. Die an seinen Grenzen fortschreitende Infiltration des Binde-

1) *Arnold*, Virchow's Archiv XLVI. pg. 168.

gewebes nimmt oft geradezu colossale Dimensionen an. Dagegen sind Metastasen an entfernteren Punkten etwas Seltenes, ebenso Affectionen der benachbarten Lymphdrüsen, welche meist unversehrt bleiben.

Standort: Magen, Dickdarm, Leber, Eierstock, Brustdrüse.

b. Haut- und Schleimhaut-Epitheliome.

Wenn man alle Unterschiede der Consistenz, Farbe und Textur in Betracht ziehen wollte, so dürften sich schwerlich zwei an verschiedenen Stellen des Haut- und Schleimhautsystems entnommene Epithelialcarcinome finden, welche als vollkommen identische Neubildungen angesehen werden könnten. So gross ist der Einfluss des Mutterbodens gerade auf die Entwickelung der epithelialen Carcinome. Wir müssen uns an dieser Stelle genügen lassen, zwei Hauptkategorien aufzustellen, welche den beiden Hauptarten des Epitheliums entsprechen, das Plattenepithelialcarcinom und das Cylinderepithelialcarcinom. Jenes kommt »vorzugsweise« an den mit Plattenepithel, dieses an den mit Cylinderepithel bekleideten Häuten vor, doch ist insbesondere dem Plattenepithelkrebs der Zutritt zu den Schleimhäuten, welche Cylinderepithel tragen, z. B. zur Magenschleimhaut, nicht verwehrt.

Der Plattenepithelkrebs (Epitheliom, Epidermidalkrebs, Cancroid) bildet eine weissliche, dichte und saftarme Geschwulstmasse, welche auf der Schnittfläche entweder ganz homogen aussieht, oder deren feinerer Bau sich doch nur andeutungsweise erkennen lässt. Der betastende Finger erfährt einen beträchtlichen, aber stumpfen, unelastischen Widerstand; übt man von der Seite her einen stärkeren Druck aus, so dringen an der Oberfläche milchweisse, gewundene Fädchen hervor, welche man sehr passend mit den sogenannten Comedonen verglichen hat, die sich aus den Talgdrüsen der Nasenhaut ausdrücken lassen. Dieselben lassen sich im Wasser leicht zertheilen; es entsteht eine Zellenemulsion, ähnlich der Krebsmilch; die aufgeschwemmten Zellen aber sind sämmtlich echte Pflasterepithelien, man könnte dieselben ebenso gut für Epithelzellen der Mundhöhle halten. Gewisse untergeordnete Eigenthümlichkeiten in der Form der einzelnen Zelle kommen zweckmässiger bei der Betrachtung des Durchschnittes zur Sprache. Die Kerne sind stets sehr gross, eiförmig, mit doppelten Contouren und einem oder mehreren grossen und glänzenden Kernkörperchen versehen.

Wenn das Epitheliom der äusseren Haut und der Schleimhäute nicht aus Warzen oder Blumenkohlgewächsen hervorgeht (pg. 177), so stellt es sich uns zunächst immer als eine flache, beetartige Anschwellung und Verhärtung dar. Dieselbe dringt bei weiterem Wachsthum sowohl in die Tiefe vor, als sie sich der Fläche nach ausbreitet. Hat sie am Orte der ersten Entstehung ein gewisses Maximum erreicht, so erfolgt hier der Aufbruch. Die von Anfang an etwas höckerige Oberfläche wird rauh, es entstehen zahlreiche Erosionen, Löcher und Spalten, aus denen sich ein weisser, geruchloser Atherombrei mit Eiter gemischt entleert. Hierauf sinkt die Geschwulst in ihrer Mitte ein, es entsteht eine Vertiefung, welche fortan entweder von vertrocknetem Secret oder, wenn dieses entfernt wurde, von nekrotisirenden Fetzen stehengebliebenen Gewebes bedeckt

ist. In dieser Entwickelungsphase ist also das Epitheliom ein Geschwür mit verhärtetem Grunde und verhärteten, wallartig aufgeworfenen Rändern. An der Peripherie des Geschwüres erkennen wir das stetige Vordringen der Infiltration auf die Nachbarschaft, an dessen indurirten Rändern können wir den Höhepunkt der Entwickelung studiren, während nach innen zu der Zerfall der Neubildung und die in einzelnen Fällen sehr deutlichen reparatorischen Processe zur Wahrnehmung kommen.

Beschäftigen wir uns zunächst mit der Entwickelung des Carcinoms, so empfiehlt es sich in dieser Beziehung, die erste Entstehung von der weiteren Verbreitung zu unterscheiden. Um den Ausgangspunkt genauer festzustellen, eignen sich am besten senkrechte Durchschnitte von genügender Feinheit, welche wir durch den Geschwulstwall eines Epithelioms der äusseren Haut legen (Fig. 96). Schreiten wir in der Betrachtung dieses Schnittes von aussen nach innen, von *c* nach *a* fort, so ist das Erste, wodurch sich der Beginn der Geschwulstbildung bemerklich macht, eine auffallende Vergrösserung der Talgdrüsen. Dieselben werden länger, breiter, dabei an ihrem blinden Ende unförmig knotig und kolbig.

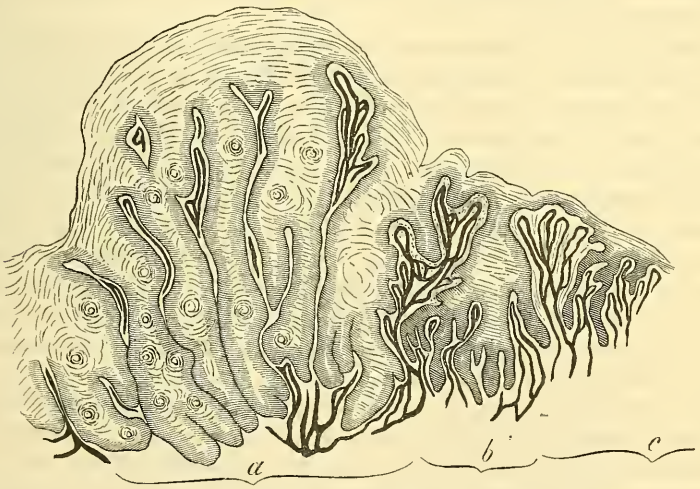

Fig. 96. Von der Entwickelungsgrenze eines Epithelialkrebses der äusseren Haut. *a*. Die Geschwulstmasse in voller Entwickelung: Epithelialzellencylinder, längsdurchschnitten mit Perlknoten. *b*. Eine vergrösserte Talgdrüse. *c*. Beginnende zapfenförmige Verlängerung der Epidermis nach innen. $^1/_{150}$.

Hart an der Grenze der Geschwulst (*b*) zeigt sich ein Exemplar von geradezu colossalen Dimensionen, und bei einer unbefangenen Betrachtung will es uns scheinen, als ob die Tubuli der angeschwollenen Drüse sich in Nichts von den benachbarten Zapfen der cancroiden Neubildung (*a*) unterschieden. Die Aehnlichkeit wird namentlich dadurch bewirkt, dass bei der Verlängerung und Verdickung des Drüsenfundus der Charakter eines Secretionsorganes völlig verloren geht; wir vermissen das centrale Lumen, die Oeltropfen, wir sehen nur dichtgedrängte Epithelzellen, und zwar Epithelzellen von einer Grösse, welche für Talgdrüsenepithelien durchaus abnorm ist.

Wenn es somit glaubhaft wird, dass das Epitheliom der Haut von den Talgdrüsen ausgehen könne, so dürfen wir doch auf der anderen Seite nicht vergessen, dass dieses »Ausgehen von den Talgdrüsen« nur als Theilerscheinung einer durchgreifenden Grenzverrückung zwischen Epithelium und Bindegewebe zu betrachten ist. Einmal verdanken wir *Thiersch*[1]) die Mittheilung über ein Epitheliom, welches in sehr demonstrabler Weise von den Schweissdrüsen ausging, anderseits kann man bei jedem Epitheliom sehen, dass nicht die Drüsen allein bei der Bildung der Cancroidzapfen betheiligt sind. Von den am weitesten in das Bindegewebe vorgeschobenen Punkten, von den Bergen des Rete Malpighi, welche in den Thälern des Papillarkörpers stecken, dringen gleichfalls kolbige Verlängerungen des Epithels in die Tiefe ein, und gerade dieser Vorgang, welchem sich die Verlängerung der bereits bestehenden epithelialen Ausstülpungen der Drüsen unterordnet, ist die allgemeine Signatur aller primären Epitheliombildung. Nicht als Drüsen also, sondern als Appendicular gebilde der Epidermis, nehmen die Talg- und Schweissdrüsen an der Wucherung Theil. Sie verlieren ihren drüsigen Charakter und verwandeln sich in das, was sie bei ihrer Entstehung waren, in solide Zellenaggregate, welche zapfenförmige Anhänge der unteren Epidermisfläche bilden.[2])

In Bezug auf das Wachsthum der Epithelsprossen und ihr Eindringen in das bindegewebige Substrat der Epidermis sind die Ansichten der Autoren, wie schon angeführt, sehr getheilt. Nach *Thiersch*, *Billroth* und Anderen wachsen die Epithelsprossen ausschliesslich durch Theilung der in ihnen enthaltenen Epithelzellen, nach *Köster* ist das Wachsthum ein appositionelles und erfolgt durch eine entsprechende Metamorphose der Endothelien des Lymphgefässsystems, in dessen Hohlräumen die Epithelzapfen ausschliesslich sich verbreiten und vordringen. Ich meinerseits kann weder die ganze auffällige Thatsache übersehen, dass in den Epithelsprossen lebhafte Kern- und Zellentheilungen vor sich gehen, noch die sprechenden Bilder ignoriren, welche man erhält, wenn man nach *Köster's* Vorschrift den Geschwulstwall gewisser flacher Epithelkrebse der Cutis parallel der Oberfläche schneidet und untersucht.

Fig. 97 zeigt uns in der That das oberflächliche Lymphgefässreticulum der Cutis in seiner ganz charakteristischen Configuration, aber mit Epithelzellencylindern ausgefüllt. Die Lymphgefässe geben hier unzweifelhaft den Weg und die Richtung für das Vordringen der Epithelsprossen an. Damit ist freilich nicht gesagt, dass sie dies bei allen Carcinomen thun, wir werden uns vielleicht bescheiden müssen, in dem interessanten Funde *Köster's* nur den mikroskopischen Ausdruck jener bekannten Thatsache wieder zu finden, dass die Krebse und Sarcome drüsiger Organe, z. B. der Niere, der Hoden, der Lymphdrüsen vorzugsweise gern

1) *Thiersch*, Der Epithelialkrebs. Leipzig, Engelmann, 1865.

2) An Epitheliomen des Digestionstractus habe ich mich auf das bestimmteste überzeugt, dass die mit Cylinderepithel versehenen, schlauchförmigen Drüsen der Schleimhaut dieselbe Rolle spielen, wie die Talgdrüsen der äusseren Haut. Sie vergrössern sich nach innen und ändern ihren Charakter in der Art, dass sie das Lumen verlieren und dann solide Zellenmassen darstellen, die zunächst aus indifferenten, dann aus echten Phasterepithelzellen zusammengesetzt sind. Diese Beobachtung ist kürzlich von *Knoll* (Virchow's Archiv LIV. pag. 378) für die Epitheliome des Larynx bestätigt.

in die Blut- und Lymphgefässlumina einbrechen und in ihnen sich ausbreiten. Dennoch handelt es sich hier um eine sichere Beobachtung, welche uns in sehr einleuchtender Weise den Modus des Ein- und Vordringens gewisser Carcinome in das Parenchym der Organe erläutert. Mit diesem Theil der *Köster*'schen Aufstellung würde sich auch das von *Thiersch* behauptete selbständige Wachsthum der Epithelsprossen vertragen. Nur die appositionelle Vergrösserung durch die metamorphosirten Endothelien der Lymphgefässe würde sich mit letzterem nicht vertragen. Ich habe in dieser Beziehung stets vor Einseitigkeit des Urtheils gewarnt und sehe mich auch jetzt nicht veranlasst, die vermittelnde Auffassung aufzugeben, welche ich bisher festgehalten habe. Ich unterscheide beim Epithel, wie z. B. auch beim Knorpel, ein primäres und secundäres Wachsthum; jenes bestehend in der Hinzufügung junger und kleiner Zellen an der Grenze des Epithels gegen das Bindegewebe, dieses in einer Vergrösserung und mehrmaligen Theilung der mittleren Zellen des Epithelialstratums. Ich beziehe auf ersteres die Verlängerung und Verbreiterung, auf letzteres die jedem Mikroskopiker bekannte plötzlich einsetzende Verdickung des jungen Stratums. Diese Unterscheidung halte ich auch heute noch aufrecht. Das eigentliche Weiterkriechen der Epithelsprossen geschieht durch Apposition junger Zellen an den vorgeschobensten Punkten. Die nachfolgende Verdickung und Umwandlung in einen derben Epithelzapfen ist eine Folge der Zellentheilung in der Axe der Epithelsprossen. Es fragt sich nur, ob jene Apposition junger Zellen an der Peripherie der Zapfen vom Epithel ausgeht oder, wie *Köster* will, durch gewucherte Endothelien besorgt wird. Nach den pg. 103 gegebenen neueren Darstellungen des normalen und regenerativen Epithelwachsthums muss ich mich bis auf Weiteres für das Erstere aussprechen.

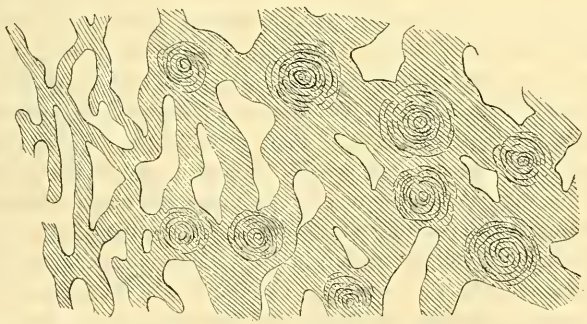

Fig. 97. Flächenschnitt durch die Entwickelungszone eines Epithelialcarcinoms der Haut. Verbreitung der Epithelzapfen im Lymphgefässsystem. Nach *Köster*.

Kommen wir nun zur Structur der Geschwulst (Fig. 96. *a*), so bemerken wir sofort, dass die Hauptmasse derselben durch eben jene cylindrischen Zellencylinder, die sogenannten Epithelzapfen, gebildet ist. Dieselben haben im Durchschnitt eine Dicke von 0,6 Mm. und in der Regel eine beträchtliche Länge, welche man freilich selten ganz zu Gesicht bekommt; sie theilen sich gabelig, einmal, aber auch mehrmals, bis zur vollkommen baumförmigen Verästelung. Charakteristisch ist die Anordnung der Epithelzellen auf dem Durchschnitt des Zapfens (Fig. 98). Es findet sich nämlich, wie an der Hautoberfläche selbst, an der Grenze

gegen das Bindegewebe, also an der Peripherie des Zapfens eine Schicht kleiner, länglich-runder, oft auch bräunlich gefärbter Elemente, an welche sich nach innen zu die entwickelten Pflasterepithelzellen anschliessen. Diese füllen den Raum vollständig aus; Alles passt an einander, in einander. Dabei bemerkt man überall die Tendenz zu einer concentrischen Schichtung.

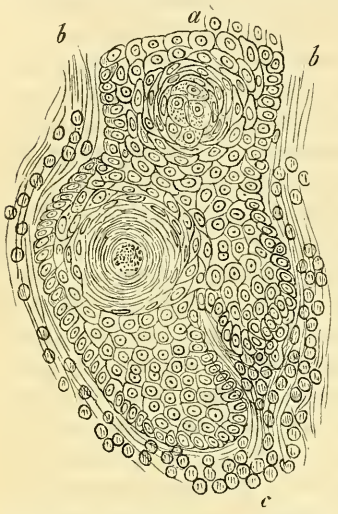

Fig. 98. Durchschnitt eines Epithelzellencylinders bei 500facher Vergrösserung. *a*. Der Cylinder selbst mit der charakteristischen Stratification seiner Zellen, und mit jüngeren und älteren Perlknoten. *b*. Das bei *c* sehr zellenreiche Stroma.

Wir dürfen wohl annehmen, dass bei der immerhin erschöpflichen Ausdehnung des infiltrirten Parenchyms die Zapfen nur eine gewisse Dicke erreichen können. Hört dennoch die Anbildung neuer Zellen nicht auf, so muss nothwendiger Weise ein Mangel an Raum eintreten, es muss ein Druck im Innern der Geschwulst eintreten, welcher ebensowohl die Zapfen selbst, als das bindegewebige Stroma zwischen den Zapfen betrifft. Ich halte diesen sogenannten Wachsthumsdruck für ein höchst wichtiges Moment in der Lebensgeschichte aller infiltrativen Neubildungen: in sofern er nämlich auch auf die interstitiellen Gefässe comprimirend wirkt, erschwert er die Circulation des Blutes, stört die Ernährung der Theile und wird dadurch in der Regel die Hauptveranlassung für den Eintritt rückgängiger Metamorphosen. Auch für das Epitheliom kommt er in diesem Sinne in Betracht; ausserdem aber möchte ich ihn bei der erwähnten Tendenz zur Schichtung betheiligt denken, welche die Zellen im Innern der Epithelzapfen zeigen, und welche in der Bildung der sogenannten Perlkugeln oder Perlknoten gipfelt.

Die Perlkugeln (Fig. 98) entstehen dadurch, dass von Strecke zu Strecke in der Axe der Epithelzellen sich an eine oder zwei kuglig bleibende Epithelzellen die benachbarten Elemente zwiebelschalig anlagern und dabei so platt werden, dass man wie bei den Haaren und Nägeln nur noch einen schmalen Schattenstrich als optischen Ausdruck einer auf der Kante stehenden Zelle wahrnimmt. Grosse Quantitäten von Zellen werden in dieser Weise auf einen kleinen, kugeligen Raum zusammengepresst, das Ganze bekommt ein homogenes, intensiv gelb leuchtendes Aussehen, was an die Farbe der Haare erinnert. Der einzelne Perlknoten kann zu namhafter Grösse anwachsen; in der Varietät: Perlkrebs oder besser Hornkrebs lernen wir sogar eine Epitheliomform kennen, wo schliesslich das ganze Epitheliom in eine gewisse Anzahl von Perlknoten umgewandelt wird.

Eine andere interessante, aber, wie es scheint, nicht eben häufige Umwandlung, welche die Zellen des Epithelioms erfahren, ist diejenige in Riffzellen. So nennt man nach *Max Schultze*, der sie zuerst sah, diejenigen Epidermidal-Zellen, welche an ihrer ganzen Oberfläche mit sehr vielen, aber nur bei starker Vergrösserung sichtbaren, leistenartigen Vorsprüngen besetzt sind; mit diesen stossen benachbarte Zellen an einander und stellen eine festere Verbindung ihrer Leiber unter einander her.

Das zweite, niemals fehlende Structurelement des Epithelioms ist ein bindegewebiges Stroma. Mit Rücksicht auf die Walzenform derjenigen Körper, mit welchen es sich in den vorhandenen Raum theilt, müssen wir uns dasselbe als ein bienenwabenartiges Gerüst vorstellen, dessen offene Enden nach aussen gerichtet sind. Das Stroma ist zunächst das verschobene und auseinandergedrängte Parenchym der Cutis, resp. der Mucosa selbst; keine bindegewebige Textur widersteht auf die Dauer der stetig wirkenden mechanischen Gewalt, welche die sich einbohrenden Epithelzapfen entwickeln. Trotzdem verhält sich das Bindegewebe keineswegs nur leidend. Vielmehr muss jenes Einbohren selbst als ein Entzündungsreiz betrachtet werden. Daher finden wir namentlich an den Punkten, wo die Epithelzapfen am meisten wachsen, vor der Spitze derselben eine üppige Zellenwucherung (*c*), überhaupt ist das Stroma reich an jungen Elementen: es ist auch zu eigenem Wachsthum, insbesondere zu papillären Excrescenzen geneigt.

Das Stroma trägt die Gefässe des Epithelioms, und diese theilen in jeder Beziehung dessen Schicksale; sie obliteriren, wenn das Stroma atrophirt, sie erweitern sich, wenn das Stroma eine productive Thätigkeit entfaltet (s. unten). Fig. 96 zeigt zugleich eine wohlgelungene Injection der Gefässe, welche nach den Vorschriften von *Thiersch* veranstaltet wurde.

Wir kommen zur Rückbildung des Epithelkrebses. Die Bedingungen derselben entwickeln sich mit der Geschwulst selbst. Es ist bereits angedeutet, wie durch den Wachsthumsdruck die Circulation und damit die Ernährung in grösseren oder kleineren Abschnitten der Geschwulst Störungen erfahren kann. Diese Störungen werden sich in der Regel auf denjenigen Punkten zuerst geltend machen, wo an sich ungünstige Ernährungsverhältnisse bestehen. Dieses sind aber die centralen Partien der Epithelzapfen. Je dicker nämlich die Epithelzapfen werden, um so mehr entfernen sich die hier gelegenen Zellen von dem Boden, welcher sie erzeugt hat und ernähren sollte. In gleichem Sinne wirkt der Umstand, dass gerade diese Zellen die zuerst entstandenen und darum die ältesten von allen sind, so dass wir die Erscheinungen der regressiven Metamorphose regelmässig in der Axe des Epithelzapfens auftreten sehen. Es handelt sich dabei meistens um eine fettige Degeneration der Epithelien, welche zur Bildung zahlreicher atheromatöser Abscesse führt. Diese sind ursprünglich von einander getrennt, confluiren aber allmählich zu einer einzigen, den Zapfen der Länge nach durchsetzenden Höhle. Man erkennt dergleichen Höhlen schon mit blossem Auge an der Oberfläche des Epithelioms als gelblich-weisse, comedonenähnliche Punkte. Schliesslich erfolgt der Durchbruch nach aussen, die hohlgewordenen Zapfen öffnen sich und entleeren ihren Inhalt an der Oberfläche. Hierauf sinkt die Geschwulst zusammen und die Verschwärung, jene oben erwähnte Absonderung von Eiter und Atherombrei, beginnt.

Das Epitheliom zählt nicht unter die bösartigsten Neubildungen. Es sind wenigstens Fälle verbürgt, wo ein gründlich, d. h. mit möglichst geringer Schonung der Umgebung exstirpirtes Epitheliom niemals recidivirte. Die Regel ist dies freilich nicht. Meist wird binnen Jahresfrist die Narbe der Sitz einer neuen analogen Geschwulstbildung. Dagegen sind eigentliche Metastasen allerdings ein verhältnissmässig seltenes Ereigniss. Am ehesten noch leiden die nächstgelegenen Lymphdrüsen, die inneren Organe aber erst, wenn das Primärleiden so colossale Dimensionen angenommen hat, dass dagegen die geringfügigen metastatischen Erkran-

kungen gar nicht ins Gewicht fallen. — Die Metastase wird wahrscheinlich in allen Fällen durch das Einwandern junger Epithelzellen bewirkt, welche am Orte ihrer Ansiedelung eine epitheliale Infection der autochthonen Elemente des Blutgefäss-Bindegewebssystems bewirken.

Der Cylinderepithelialkrebs. Man hat sich bis in die neueste Zeit darüber nicht verständigen können, ob die *Lieberkühn*'schen Krypten des Digestionstractus wirklich als tubulöse Drüsen oder ob sie in der That nur als Krypten, d. h. blindsackförmige Recessus der Oberfläche und nur zur Vergrösserung derselben bestimmt seien. Die Bedenken gingen hauptsächlich von der Histologie aus, welche darthat, dass diese sogenannten Drüsen bis in ihren Fundus hinein mit demselben Cylinderepithel bekleidet seien wie die freie Oberfläche und die auf derselben angebrachten Papillen. Die Thatsachen der pathologischen Histologie sind keineswegs geeignet, diese Zweifel zu bannen, denn die einzige Affection, von welcher wir in dieser Richtung Aufschluss erwarten könnten, der Cylinderepithelkrebs des Digestionstractus, zeigt eine so gleichmässige Betheiligung des Krypten- und des Papillarepithels, ein solches Handinhandgehen von Niveauerhebung und Niveauvertiefung an der Epithel- und Bindegewebsgrenze, dass es absolut unmöglich ist, eine scharfe Grenze zwischen beiden zu ziehen. So ist es denn auch erklärlich, dass dieselbe Neubildung eben sowohl als destruirendes Papillom (*Förster*), denn als proliferes Adenom (*Klebs*) aufgefasst werden konnte.

Die Kenntniss der feinen Vorgänge bei der Entwickelung des Cylinderepithelkrebses verdanken wir den beiden genannten Autoren. Das erste Glied der Veränderung ist wohl stets eine Vertiefung und reichere Gliederung der Drüsentubuli. Dabei ist es aber wichtig, zu constatiren, dass diese von vornherein, ich möchte sagen geflissentlich, den Charakter einer Oberflächenvergrösserung zur Schau trägt, indem es sich dabei niemals um solide Zellenzapfen im Sinne des Plattenepithelioms, sondern stets um Ausbuchtungen des bestehenden Drüsenlumens handelt, welche mit einer einfachen Schicht von Cylinderzellen überzogen sind. Demnächst geht die Neubildung zur positiven Vergrösserung der Oberfläche, d. h. zur Erzeugung papillöser Excrescenzen an den Wandungen der Hohlräume über. Höchst interessant sind in dieser Richtung die Angaben von *Klebs*, welche darthun, dass sich aus dem Fundus der Drüsentubuli spitze und kolbige Auswüchse erheben, welche zunächst ganz aus Epithelzellen gebildet sind (Fig. 99). Später findet man reich gegliederte Papillen, welche nach allen Richtungen, insbesondere auch nach einwärts wachsen und dadurch zur Destruction der befallenen Theile beitragen. Früher schon hat sich die freie Oberfläche der Schleimhaut durch mehr oder minder üppige papillöse Wucherung an dem Process betheiligt. Ueberhaupt aber ist die freie Oberfläche als Locus minoris resistentiae zu betrachten, weshalb sich die Geschwulst in toto stets als eine erst beetartige, später fungöse Oberflächenerhe-

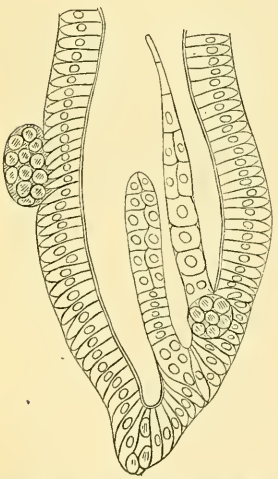

Fig. 99. Von einem Adenom des Digestionstractus. Copie nach *Klebs* (Handbuch der patholog. Anatomie Fig. 4).

bung darstellt. Um den complicirten Bau derselben recht zu würdigen und insbesondere die papillösen Wucherungen von den ebenfalls mit Cylinderepithel bekleideten Septis der Ausbuchtungen und Recessus zu unterscheiden, sind nur Zerzupfungspräparate oder Schnitte von einer gewissen Dicke brauchbar, weil an sehr feinen Durchschnitten ein fortlaufender Contour von Berg zu Thal, von Thal zu Berg hinüberführt, aber die Concavität oder Convexität der epithelbekleideten Leisten nicht zur Anschauung kommt (Fig. 100).

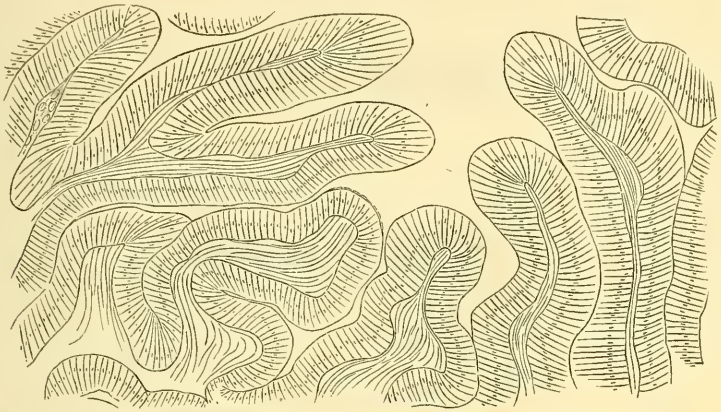

Fig. 100. Vom Durchschnitt eines Cylinderepithelialkrebses des Magens. $^1/_{300}$.

Ich weiss, dass beinahe alle Schleimhäute, insbesondere auch die Kehlkopf-, die Uterus-, die Blasenschleimhaut und andere ihre besonderen Epithelialkrebse haben, welche sich in ähnlicher Weise von den Haupttypen des Platten- und des Cylinderepithelkrebses unterscheiden, wie die Uebergangsepithelien dieser Theile von dem einfachen Plattenepithel der Haut oder dem einfachen Cylinderepithel des Magens und Darmes, doch verweise ich in Beziehung auf diese feineren Nuancen auf die Erörterungen des speciellen Theils.

Specieller Theil.

I. Anomalien des Blutes.

Vorbemerkungen.

Die Stellung des Blutes in der Pathologie wird durch seine physiologische Bedeutung bedingt. Das Blut vermittelt den Stoffwechsel des Organismus. Es ist das Ernährungsfluidum, welches jedem einzelnen Theile des Körpers die für seine Existenz unentbehrlichen Nahrungsbestandtheile zuführt und dafür von den Theilen die unbrauchbaren und schädlichen Producte der mit der Ernährung verbundenen chemischen Vorgänge wegführt. Letztere gelangen mit dem Blute in die Excretionsorgane, wo sie aus dem Organismus entfernt werden. Von dieser Seite betrachtet, ist also das Blut ein Sammelplatz von verschiedenen chemischen Körpern, welche dem Stoffwechsel bereits gedient haben oder doch dienen werden, von Körpern, welche sich jedenfalls nur vorübergehend hier aufhalten und dadurch dem Blute selbst eine Unbeständigkeit der chemischen Zusammensetzung ertheilen, für welche nicht das Blut selbst, sondern die Organe des Körpers verantwortlich sind.

Aber auch, wenn man das Blut als Organ des Körpers betrachtet, ist es den übrigen Organen gegenüber ein wandelbares Element. Dass wir überhaupt ein Recht haben, das Blut neben die übrigen Organe des Körpers zu stellen, unterliegt keinem Zweifel. Einmal entsteht es in der Area vasculosa aus Keimgewebe, gleichberechtigt neben den übrigen Organen, ausserdem aber hat es seine specifischen Zellen, die Blutkörperchen, welche die ganz specifische Function haben, den Sauerstoff der atmosphärischen Luft in sich zu binden. Dass diese Zellen eine flüssige Intercellularsubstanz haben, dass das Blut überhaupt eine Flüssigkeit ist, darf uns nicht in dieser Auffassung beirren. Aber diese Texturbestandtheile sind wenig beständiger Natur. Das Blut gilt wohl mit Recht für dasjenige Gewebe, welches seine Verluste am schnellsten wieder ersetzt, welches überhaupt seine

morphologischen und chemischen Bestandtheile am schnellsten wechselt. Dabei bereitet es seine constituirenden Elemente nicht in sich selbst, sondern bezieht seine Zellen aus den Lymphdrüsen der Milz und aus dem Knochenmarke, sein Eiweiss aus dem Verdauungsprocesse. Auch hier sind bestimmte Organe für die Beschaffenheit des Blutes verantwortlich.

Die normale Menge und Beschaffenheit des Blutes beruht also einmal auf der regelmässigen Zumischung und Verwandlung der histogenetischen Blutbestandtheile, ferner auf dem regelmässigen und ungehinderten Zu- und Abgange der mehr transitorischen Nahrungs- und Excretstoffe, endlich darauf, dass keine ungehörigen und schädlichen Stoffe von irgend einer Seite her in das Blut aufgenommen werden. Jede Störung in dieser Beziehung wird eine Mass- oder Mischungsveränderung und damit einen krankhaften Zustand des Blutes hervorbringen.

Von diesen krankhaften Zuständen des Blutes unterliegt allerdings nur ein kleinerer Theil der anatomischen Betrachtung, nämlich nur diejenigen, welche auf Anomalien der sichtbaren, in der farblosen Blutflüssigkeit aufgeschwemmten Theile beruhen. Das gesunde Blut enthält nur: 1. die rothen Blutkörperchen, runde Scheiben mit beiderseitiger centraler Depression, etwa viermal so breit als dick, ohne Kern, ohne Membran (?), aus einem farblosen Protoplasma (Stroma) und einer rothgelben, flüssigen Substanz (Hämoglobin) zusammengesetzt (Fig. 101. *c*); 2. die farblosen oder weissen Blutkörperchen, welche im Blute gesunder Menschen so sparsam gefunden werden, dass auf 450 rothe nur ein farbloses Blutkörperchen kommt. Diese Zellen sind membranlos, haben ein feingranulirtes Protoplasma und deutliche Kerngebilde. Entweder sieht man einen einfachen, runden, relativ grossen Kern oder 2—5 kleinere, glatte und glänzende Kerne. Ihre Form ist inconstant, da sie in ausgezeichneter Weise die Fähigkeit zu spontaner Bewegung besitzen; im todten Blute sind sie kugelig. Es sind also Zellen, welche den Zellen des Keimgewebes und des Eiters durchaus ähnlich und von ihnen durch anatomische Merkmale kaum zu unterscheiden sind; 3. die zuerst von *Zimmermann* entdeckten und dann immer wieder entdeckten farblosen, ganz schwach contourirten Gebilde, welche wegen ihrer Kleinheit und Blässe nur mit sehr starken Vergrösserungen gesehen werden können (Fig. 101. *e*), jetzt »Blutplättchen« genannt.

Fig. 101. Blutbestandtheile. *a*. Hämatoblasten aus dem Knochenmark. *a,* Die Entstehung der kernlosen rothen Körper nach mir, *a,,* nach *Malassez*. *b*. Poikilocyten (Quincke). *c*. gewöhnliche rothe Blutkörperchen. *d*. Mikrocyten und Hämatoglobulintröpfchen. *e*. Blutplättchen und Nadelfibrin (nach *Eberth* und *Schimmelbuch*). 1/500.

Zu diesem normalen Schwimmmaterial fügt aber die Pathologie noch eine Reihe mehr oder weniger fremdartiger körperlicher Beimengungen, als Pigmentkörnchen, Fetttröpfchen, Parasiten etc., welche dyskrasische Zustände von sehr verschiedener pathologischer Dignität erzeugen und hier nur mit Auswahl besprochen werden können, weil sie in den Rahmen ganz fernliegender Krankheitsbilder gehören, in denen die Betheiligung des Blutes nur eine secundäre und selbstverständliche Sache ist.

Was aber ganz ausdrücklich an dieser Stelle zu besprechen ist, das sind alle jene abnormen Blutzustände, welche durch eine fehlerhafte, sei es zu reichliche, sei es zu kärgliche oder qualitativ unvollkommene Zumischung der rothen und farblosen Blutkörperchen erzeugt werden.

Plethora und Anämie.

Ob es Leute giebt, die zuviel rothe Blutkörperchen haben? Eine schwer zu beantwortende aber nicht unwichtige Frage. Ihnen könnte man ja mit dem besten Gewissen eine Portion ihres Blutes abzapfen, um sie einem blutarmen Mitmenschen einzuspritzen (Transfusion). Ich würde nur vorschlagen, solche Leute nicht als krank, sondern als »übergesund« anzusehen. Häufiger ist jedenfalls der entgegengesetzte Zustand, bei welchem es an rothen Blutkörperchen fehlt. Das »Weniger« an rothen Blutkörperchen ist das Wesentliche, die »Essenz« bei allen »essentiellen« Anämien; es ist aber auch das wichtigste Ingredienz bei jenen complicirten Blutentmischungen, wo der Mangel an rothen Blutkörperchen durch das Hervordrängen einer andern Erscheinung, z. B. die Ueberhandnahme der weissen Zellen verdeckt wird. Der Mangel an rothen Blutkörperchen ist jedenfalls das klinisch einigende Band der ganzen Reihe.

Anaemia simplex. Wenn man einem Meerschweinchen durch eine reichliche Blutentziehung etwa ein Viertheil seiner Gesammtblutmenge entzieht, so findet man schon am nächsten Tage reichlich, am reichlichsten aber am dritten Tage nach der Operation in seinem Blute Blutkörperchen von ungewöhnlicher Kleinheit, sogenannte Mikrocyten (Fig. 101. *d*). Die Mikrocyten sind dunkelgelb bis bräunlichroth gefärbt, dunkler als normale Blutkörperchen. Ihre Grösse ist verschieden und steht insofern in einem bestimmten Verhältniss zur Farbe, als die kleineren Mikrocyten gewöhnlich die dunkleren sind. Von Gestalt sind sie alle kuglig, und dieser Umstand erklärt wohl am besten das ganze Phänomen. Die rothen Blutkörperchen haben ihre gewöhnliche Gestalt verändert. Dieselbe Masse, welche vordem in eine flache Scheibe ausgebreitet war, hat sich zu einer Kugel zusammengezogen; sie erscheint jetzt zwar kleiner, aber zugleich dicker und daher dunkler gefärbt als vorher.

Die Bedeutung des Phänomens ist noch nicht klar. Es kommen derbe Abspaltungen kleiner, kugelrunder Portionen von Blutkörperchensubstanz vor, wie man sie ähnlich bei Behandlung des Blutes mit starken Harnstofflösungen beobachtet. Man hat deshalb an Blutkörperchenzerfall gedacht. *Hayem*, dem wir die meisten Details über die Mikrocythämie verdanken, möchte umgekehrt in den Mikrocyten junge in der Entwickelung begriffene Blutkörperchen erblicken. Ich halte den mikrocytären Zustand der rothen Blutkörperchen für eine Gestaltveränderung, welche wieder vorübergehen kann. Bei unserem blutarmen Meerschweinchen können schon wenige Tage nach der Mikrocythämie die Formenverhältnisse der Blutkörperchen wiederum normale sein. Als eine vorübergehende, seltener andauernde Erscheinung kommt sie gelegentlich bei allen sogenannten essentiellen Anämien vor.

Chlorosis. Eine numerische Abnahme sämmtlicher oben genannter Gebilde ist das wesentliche Kennzeichen der chlorotischen Blutmischung. Diese Abnahme betrifft alle Formbestandtheile gleichmässig, so dass die Verhältnisszahl der farblosen zu den farbigen Blutkörperchen keine Aenderung erfährt.

Das Blut als Ganzes erscheint dünnflüssiger und heller, wenn man will, wässriger als normal, es hinterlässt bei der Verdunstung einen ungleich geringeren Procentsatz festen Rückstandes; dies Alles aber nicht, weil das Blut mehr Wasser, sondern weil es weniger Zellen enthält. Wo die Farbe des Blutes für die Farbe eines Organes tonangebend ist, z. B. an Schleimhäuten (Conjunctiva), in gewissen Regionen der äusseren Haut, da macht sich eine Blässe geltend, welche der ganzen Krankheit den Namen der Bleichsucht eingetragen hat.

Hinsichtlich der Aetiologie der Chlorosis besteht noch einiges Dunkel. Soviel ist gewiss, dass die chlorotische Blutmischung nicht auf einem vorschnellen Zugrundegehen, nicht auf einer Atrophie der Blutkörperchen beruht, sondern auf einer mangelhaften und ungenügenden Ergänzung der ausgelebten und ausscheidenden Zellen durch junge, lebenskräftige Elemente. Ob wir aber im Weiteren eine functionelle Störung der blutzellenbereitenden Organe, der Milz und des Knochenmarks, ob wir eine Störung der entfernteren Factoren der Blutbildung, z. B. der Chylification, anklagen sollen, wissen wir nicht. Besondere Beachtung verdient die Ansicht *Virchow's*, wonach die Aplasie des Blutes häufiger mit einer gewissen Aplasie des ganzen Circulationsapparates, namentlich des Herzens und der arteriellen Gefässe zusammenfällt (s. unten), so dass die Chlorosis als eine angeborene und nicht in dem Masse als eine erworbene Krankheit anzusehen wäre, wie es gewöhnlich geschieht.

Anaemia progressiva, perniciosa. Binnen wenigen Monaten Abnahme der Blutmenge bis auf $^1/_6$ ja $^1/_{10}$ der Norm. Allgemeine Ernährungsstörung, fettige Degeneration des Herzfleisches, Tod durch Herzlähmung.

Bei der Section zeigt sich die gesammte hämatoblastische Substanz, d. h. Knochenmark und Milz, überfüllt mit rothen, kernhaltigen Blutkörperchen, den Vorstufen der rothen kernlosen Blutkörperchen. Aber warum unterblieb ihre völlige Ausgestaltung zu den kernlosen Scheiben und ihre Austreibung aus den Blutbildungsstätten? Das letztere doch wohl deshalb, weil die Triebkraft des Herzens nicht genügte, sie aus dem Mark auszutreiben.

Anaemia splenica. Bis zum Tode führende Abnahme der Blutmenge neben gleichzeitiger Anschwellung der Milz auf ein vielfaches der normalen Grösse.

Wurde hier das gesammte Körperblut in der Milz zurückgehalten? Und durch welche Kräfte zurückgehalten? Die Milz ist contractil; vielleicht haben wir eine Milzlähmung vor uns; doch kommt auch hier die Triebkraft des Herzens in Frage.

Anaemia pseudoleucaemica. Anhäufung farbloser Zellen in den Lymphdrüsen, die gruppenweise zu umfänglichen Tumoren anschwellen. Dabei Abnahme der Blutmenge ohne Vermehrung der farblosen Zellen.

Leukämie.

Die leukämische Dyskrasie besteht in einer Alteration des numerischen Verhältnisses der weissen zu den rothen Blutkörperchen. Wir haben oben die mittlere Verhältnisszahl von weiss zu roth auf 1 : 450 angegeben. Eine mässige Vermehrung der farblosen Zellen liegt innerhalb der Gesundheitsbreite und kann unter Anderem nach jeder grösseren Mahlzeit constatirt werden. Wächst aber die Anzahl der weissen Blutkörperchen gegenüber den rothen so sehr, dass z. B. auf 10 rothe ein farbloses kommt, ja, dass schliesslich rothe und farblose Blutkörperchen zu gleichen Theilen im Blute aufgeschwemmt sind, so wird dieser Zustand schon dem blossen Auge als eine Entfärbung des Blutes ins Weissliche, Himbeerfarbene bemerklich, und wir haben ein Recht, von »weissem Blut«, von Leukämie zu reden. Dieser höchst interessante Krankheitszustand wurde zuerst im Jahre 1845 gleichzeitig von *Virchow* und *Bennett* beschrieben; dem deutschen Pathologen gebührt aber das Verdienst, ihn sofort in seiner wesentlichen Bedeutung erkannt und erläutert zu haben. Nach *Virchow* haben wir es hier in erster Linie mit einer gesteigerten Zufuhr farbloser Zellen zum Blute zu thun, einer Zufuhr, für welche pathologische Zustände derselben Organe verantwortlich sind, von denen aus auch unter normalen Verhältnissen die farblosen Zellen in das Blut eingeführt werden.

Betrachten wir aber die farblosen Zellen in einem der Ader frisch entnommenen Blutstropfen (Fig. 102), so erkennen wir, dass dieselben offenbar von sehr verschiedenem biologischen Werthe sein müssen, da man wenigstens drei verschiedene Arten unterscheiden kann, nämlich Fig. 102. *b* grosse Zellen mit grossen, kernkörperchenhaltigen, oft doppelten Kernen, welche den grosszelligen Elementen des Knochenmarks gleichen; Fig. 102. *d* Rundzellen, welche kleiner sind als gewöhnliche farblose Blutkörperchen und häufig zerfallende Kerne besitzen; Fig. 102. *c* etwas grössere farblose Zellen, welche nach *Ehrlich* »eosinophil« sind, d. h. ihr Protoplasma nimmt die Eosinfärbung an, und nähert sich dadurch der Substanz der rothen Blutkörperchen, so dass wir wohl nicht fehl gehen, in ihnen Hämatoblasten des Knochenmarks zu erblicken, welche ihre physiologische Aufgabe nicht erfüllt haben, sondern in der Ausbildung der rothen Blutkörperchen auf halbem Wege stehen geblieben sind.



Fig. 102. Leukämie. Erklärung im Text. $^1/_{500}$.

Mir scheint demnach, dass neben der vermehrten Zufuhr auch ein längeres Bestehen des farblosen Zustandes, eine Nicht-Umwandlung der farblosen Körperchen in farbige eine bedeutende Rolle spielt.

Die Leukämie ist regelmässig mit Veränderungen der blutbereitenden und lymphatischen Organe vergesellschaftet. In erster Linie stehen hier das Knochenmark und die Milz. Das Knochenmark scheint in jedem Falle mitergriffen, da wo man — wie an der Wirbelsäule, am Sternum, an den Epiphysen und kurzen Knochen — ein rothes Mark finden sollte, sieht das Mark weisslich bis eiterweiss aus und ist von zerfliessender Consistenz.

Weit über die Hälfte aller Leukämien sind von einer Milzschwellung begleitet, seltener sind die Lymphdrüsen erkrankt. (Vgl. die betreffenden Abschnitte).

Im Grossen und Ganzen bieten uns diese Organe eine »hyperplastische Vergrösserung« dar, welche allerdings colossale Dimensionen annehmen kann. Mit diesen hyperplastischen Zuständen der blutbereitenden Organe ist aber die pathologische Anatomie der Leukämie noch nicht erschöpft.

Von Jahr zu Jahr mehren sich die Befunde leukämischer Veränderungen an den verschiedensten Organen des Körpers. Am längsten bekannt sind die leukämischen Tumoren der Leber und der Niere, welche wir bei den betreffenden Capiteln des speciellen Theils betrachten werden. Dazu kommen aber gewisse umschriebene markweisse, zellige Infiltrate im subserösen und intermusculären Bindegewebe, im Gewebe der Retina und an anderen Orten. Dass es sich bei diesen Tumoren um Neubildung lymphatischen Drüsengewebes handele, mithin um eine einfache Heterotopie desselben Processes, welcher in Milz und Lymphdrüsen besteht, ist meiner Meinung nach unrichtig. Was wir sehen, ist eine an Blutung grenzende und factisch bis zur Blutung gehende Auswanderung von Blutkörperchen in das lockere Bindegewebe, welches die Gefässe umgiebt. Zu deutlich erinnern die makroskopischen Formen der Neubildung, z. B. an der Niere, an die typischen Formen, welche Blutheerde daselbst anzunehmen pflegen, zu häufig kommen neben der sogenannten Neubildung wirkliche Blutungen (Retina) vor, zu wenig erwiesen ist die Uebereinstimmung des Baues der leukämischen Neubildung mit dem Bau der Lymphdrüsen, als dass nicht die obige Hypothese ihren Reiz verlieren sollte. Anderseits liegt es sehr nahe, die bekanntlich so ausgesprochene, gefährliche Disposition zu Blutungen aus Darm und Nase, welche wir bei der Leukämie finden, mit analogen Vorgängen im Parenchym der Organe zusammenzustellen. Die grössere Reibung, welche das leukämische Blut infolge seines vorwiegenden Gehaltes an klebrigen farblosen Zellen mit den Gefässwandungen haben muss, könnte sehr wohl als nähere Ursache dieser Blutungen angesehen werden. Wenn man an das *Cohnheim*'sche Experiment denkt (p. 88, Fig. 47), so kann man sich leicht vorstellen, wie jene Vermehrung der farblosen Blutkörperchen namentlich an etwa gereizten Stellen bald eine besonders dichte Austapezierung des Gefässlumens mit diesen Elementen, bald eine völlige Obturation zur Folge haben könnte, wie in dem einen Falle eine verlangsamte Strömung mit desto reichlicherer Auswanderung, im anderen eine collaterale Fluxion mit nachfolgender Blutung die Folge sein und wie gerade die graduelle Variabilität des anatomischen Processes überall sehr gut mit der graduellen Variabilität der Ursache übereinstimmen würde.[1])

1) *Ollivier* und *Ranvier* (Comptes rendus 1866 t. III, 4. série pag. 246), (Archives gé-

Melanämie.

In der ***melanämischen Dyskrasie*** kommen unter den gewöhnlichen aufgeschwemmten Bestandtheilen des Blutes Pigmentkörper vor, welche sich bei exquisiteren Fällen in jedem dem Herzblut entnommenen Präparat nachweisen lassen. Es sind Schollen von höchst unregelmässigen, nicht näher zu beschreibenden Gestalten aus gelben, braunen, vorzugsweise aber schwarzen Körnchen zusammengesetzt; die meisten von ihnen sind nur klein, kleiner wenigstens als rothe Blutkörperchen, andere sind grösser, einzelne überschreiten den Umfang der rothen Blutkörperchen um ein Namhaftes.

Hie und da lässt sich an den schwarzen Klümpchen eine durchsichtige, farblose Hülle unterscheiden, welche die Unebenheiten der Oberfläche ausgleicht. Farblose Blutkörperchen haben von ihrer bekannten Fähigkeit, kleine feste Körper in sich aufzunehmen, Gebrauch gemacht und sich demgemäss mit dem feinen Pigment beladen. Mit Salzsäure und darauf mit gelbem Blutlaugensalz behandelt zeigt das Pigment seinen Eisengehalt durch Blauwerden an.

Ich habe mich im allgemeinen Theil (p. 65 ff.) ausführlich über die Bildung pathologischer Pigmente aus Hämatin verbreitet. Das dort Gesagte findet seine Anwendung auch auf die melanämischen Pigmentschollen. Sie entstehen aus Blutfarbstoff, sind metamorphosirtes, condensirtes und in Form von Körnchen ausgeschiedenes Hämatin. Die Bedingungen und der Ort der Entstehung können mit Bestimmtheit bis jetzt nicht angegeben werden.

Das melanämische Pigment bildet sich weitaus am häufigsten unter dem Einfluss des Wechselfiebers. Nach *Arnstein* (V. A. LXI), *Kelsch* (Arch. d. phys. norm. et path. 1875) und *Marchiafava* (Fortschritte der Medicin 1884, 85) bilden sich die Pigmentkörnchen während des Fieberanfalls aus den circulirenden Blutkörperchen. Nach unserer früheren Ansicht war es die mächtig geschwollene Milz, in welcher sich — begünstigt durch eine an Stillstand grenzende Verlangsamung der Blutströmung — die Pigmentmassen bilden.

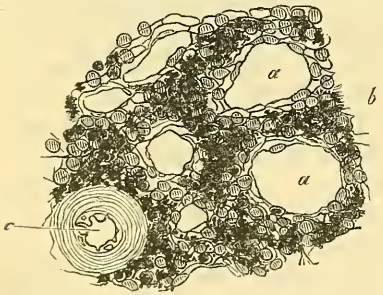

Fig. 103. Die melanämische Milz. Querschnitt von der Mitte des Organes. *a*. Die cavernösen Milzvenen. *b*. Die intervasculären Stränge mit dem Pigment. *c*. Ein Ast der Milzarterie. $^1/_{300}$.

Ausser im Blute finden wir nämlich regelmässig auch in verschiedenen Organen die schwarzen Pigmentmassen vor. Unter diesen Organen steht die Milz obenan. Bei der Milz tritt die Pigmentirung in den intervasculären Strängen der Pulpa, also in denjenigen Regionen des Organismus auf, wo das Blut am langsamsten strömt. Hier wird ab und zu schon unter normalen Verhältnissen die Bildung von blutkörperchenhaltenden und Pigmentzellen beobachtet. Bei der Pigmentmilz liegen in den intervasculären Strängen (Fig. 103. *b*) die schwarzen

nérales 1869) sind zu gleichen Anschauungen über die Entstehung der leukämischen Neubildungen gekommen. Ich selbst habe (Sitzungsberichte der physikalisch-medicinischen Gesellschaft, Würzburg 1875) keilförmige leukämische Heerde der Lunge beschrieben, welche sichtlich durch Emigration entstanden waren.

scholligen Massen so dicht, dass schon für das blosse Auge die Milz eine schiefrige bis schwarze Farbe erhält (die milza nera der italienischen Wechselfieberdistricte).

Von hier aus würden also nach unserer früheren Annahme die Pigmentschollen in das Blut gelangen. Wir wissen, dass ein blutdichter Abschluss der intervasculären Stränge gegen die cavernösen Milzvenen (Fig. 103. *a*) nicht stattfindet; bei jeder neuen Fluxion könnten also und würden die Pigmentschollen von der Stätte ihrer Bildung losgerissen werden und in das Blut übertreten, wo ihre Anwesenheit die melanämische Dyskrasie verursachte.

Nach der neueren Auffassung würde die Milz als Filter wirken. Die im Blute schwimmenden Pigmentkörnchen würden in der Milz in ähnlicher Weise abgefangen und deponirt, wie die Zinnoberkörnchen, welche man einem Versuchsthiere in die Blutbahn gespritzt hat. Diese findet man ebenfalls in erster Linie in der Milz wieder, demnächst im Knochenmark und in der Leber, weniger in andern Organen. Da nun auch das malanämische Pigment in derselben Häufigkeitsscala deponirt wird und hier ebenfalls nächst der Milz das Knochenmark und die Leber als Hauptdepositionsorte auftreten, so gewinnt hierdurch die *Arnstein*'sche Hypothese an Wahrscheinlichkeit ganz bedeutend. Wenn man sich übrigens sagt, dass doch auch das Milzblut als »circulirendes« anzusehen sei und dass es von dem in den Arterien und Venen kreisenden durch nichts abgesperrt ist, so wird man einräumen, dass wenn innerhalb der Blutbahn doch vielleicht irgend ein Ort als bevorzugte Rückbildungsstätte der rothen Blutkörperchen erkannt werden sollte, die Milz hierzu die grösste Anwartschaft hat.

So weit das Blut geht, so weit gehen auch die schwarzen Bröckel. Sie werden in allen Organen des Körpers gefunden, am meisten aber in denjenigen, welche sich durch die Engigkeit ihrer Capillaren auszeichnen, z. B. im Gehirn. Hier können nicht alle Pigmentschollen frei passiren. Die grösseren unter ihnen bleiben stecken. Es kommt zu Gefässzerreissungen hinter den verstopften Stellen, zu Blutung, Entzündung und Erweichung, kurz zu einem Ensemble anatomischer Veränderung, welches von den schwersten klinischen Erscheinungen begleitet ist. Auch die Wundernetze der Niere sind dem freien Durchwandern der Pigmentschollen nicht günstig, wenigstens finden wir nächst dem Gehirn am häufigsten in diesem Organe eine melanämische Pigmentirung, schwarze Pünktchen und Strichelchen in der Corticalsubstanz, welche der Lage nach den Malpighi'schen Körperchen und den Vasa afferentia entsprechen.

Parasiten.

a. Pflanzliche.

Wir haben im allgemeinen Theil (pg. 115 ff.) die Angriffe geschildert, welche die pathogenen Pilze auf die Gewebe unseres Körpers ausführen und die zahlreichen specifischen Entzündungen kennen gelernt, welche die Folge dieser Angriffe sind. Nur flüchtig konnten wir bei dieser Gelegenheit auf dasjenige Moment hinweisen, welches anatomisch zwar am wenigsten ausgesprochen für den Gesammtverlauf der Pilzkrankheit aber von entscheidender Wichtigkeit ist, ich meine die Infection des Blutes durch die in dasselbe aufgenommenen Pilze.

Bei einigen Infectionskrankheiten ist es gelungen, die im Blute befindlichen pathogenen Pilze direct nachzuweisen. Das beste Beispiel bleibt hier noch immer das *Spirillum Obermeieri*, welches sich während des Fieberanfalls beim sogenannten Rückfallstyphus vorfindet (Fig. 104). Es sind das sehr feine aber deutlich sichtbare Spiralfäden von 8—14 Windungen, welche sich in dem Blutserum noch eine Zeitlang bewegen, wenn man das Präparat schnell unter das Mikroskop bringt. Sobald aber der Anfall vorüber ist, sind auch die Spirillen verschwunden. Aehnlich verhält es sich mit den Veränderungen der rothen Blutkörperchen bei Malaria, welche *Marchiafava* und *Celli* neuerdings beschrieben haben. Diese Autoren beschreiben eine bewegliche Monade, welche sich besonders während des Fieberanfalls im Innern zahlreicher rother Blutkörperchen zeigt und deren Zerstörung bewirken soll.

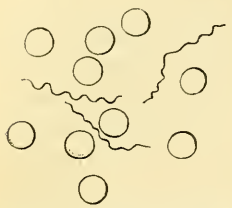

Fig. 104. Recurrensspirillen nach einer Photographie. Die rothen Blutkörperchen mögen als Massstab der Grösse dienen.

Fragen wir uns nun, wo bleiben diese Dinge, welche das Blut noch kurz zuvor überschwemmten, so müssen wir wohl zuerst an die farblosen Blutkörperchen denken, welche ihre Fähigkeit kleine Körperchen zu umschliessen und eventuell aufzufressen, auch den pathogenen Pilzen gegenüber zur Geltung bringen dürften (Phagocytismus). Es scheint sogar nicht unwahrscheinlich, dass manche Pilzspecies auf diese Weise an einer weiteren Entwickelung im Blute gehindert werden. — Nächst den farblosen Blutkörperchen kommt die Milzpulpa als natürlicher Filtrirapparat für fremde in das Blut gelangte Körper in Betracht. Milzschwellungen sind nicht bloss beim Typhus und Wechselfieber, sondern bei noch vielen andern Infectionskrankheiten ein gewöhnliches Ereigniss, und dürften doch kaum anders als durch eine specielle Reizung dieses Organes durch den pathogenen Pilz zu erklären sein.

In dritter Linie kommen die schon erwähnten secundären Ablagerungen der Pilze in den Organen in Betracht, wobei sich eine besondere Vorliebe der einzelnen Species für das eine oder das andere Organ geltend macht. Wächst dann der Pilz an solchen Stellen weiter, so kann er dadurch die Kraft gewinnen, von einem solchen Orte aus den Organismus von Neuem zu überschwemmen, was bei einigen chronischen Infectionskrankheiten gewiss häufig vorkommt (Syphilis, Tuberculose), bei acuten aber Rückfälle der Krankheit erzeugen könnte.

b. Thierische.

Distomum haematobium. Gehört zu den Plattwürmern (Trematodes). Das Männchen, 1,2—1,4 cm lang, hat einen abgeplatteten, aber rinnenartig zusammengebogenen Körper, in dessen Höhlung das völlig cylindrisch gestaltete Weibchen hineinpasst und darin auch häufig gefunden wird.

Das Distomum haematobium ist eine Plage der Oberägypter und Abessinier. Sie scheinen vom Darm aus in das Blut einzuwandern und von hier aus ihre Eier in die Schleimhaut des Harnapparates und des Darmtractus abzulegen. An diesen Orten bringt die Entwicklung der Embryonen Verschwärungen zu Wege und wird so eine Hauptursache für gewisse in Aegypten häufige Nieren- und Steinkrankheiten.

II. Anomalien des Circulationsapparates.

Missbildungen.

Als eine angeborene Anomalie des Circulationsapparates müssen wir zunächst den Fall betrachten, wo das ganze System gegen den übrigen Organismus in der Entwickelung zurückbleibt. Dies zeigt sich vor Allem in einem zu *kleinen Herzen* und verhältnissmässiger Kleinheit und Zartwandigkeit der Aorta und ihrer Hauptäste. Genauer besehen sind sämmtliche, auch die kleineren arteriellen Gefässe und alle Venen schwächer gebaut, als sie sein sollten. Dieser Zustand, welcher vorzugsweise beim weiblichen Geschlecht vorkommt, complicirt sich fast immer mit einer so mangelhaften Entwickelung des Blutkörpers (Chlorosis pg. 199) und der Sexualorgane; welche von diesen drei Störungen aber als die primäre, welche als die secundären anzusehen seien, muss dahin gestellt bleiben. Eine besondere Beachtung verdient die häutige Stelle des Septum ventriculorum, welche hier immer besonders gross und zu aneurysmatischer Ausbuchtung disponirt ist (siehe unten).

Eine zweite Gruppe von angeborenen Anomalien beruht auf einer Störung in der ersten Entwickelung des Herzens und der aus ihm entspringenden Gefässstämme.

Bekanntlich entsteht das Herz als gerader, contractiler Schlauch in der Mittellinie des Fruchthofes. Man unterscheidet an ihm (Fig. 105) drei Anschwellungen, den Sinus venarum communis, den Ventrikel und den Bulbus aortae, sowie eine grosse Anzahl paariger Gefässbogen, welche aus dem letzteren entspringen. Es ist in der beigegebenen Figur durch Schraffirung angedeutet, welche von diesen Gefässbogen in der Folge eingehen, und welche zu bleibenden Gefässstämmen werden, auch dass eine von vorn nach hinten wachsende Scheidewand den Truncus anonymus von der Carotis und Subclavia sinistra abspaltet. Die letzteren Gefässe verschieben sich alsdann auf den Arcus aortae, bis

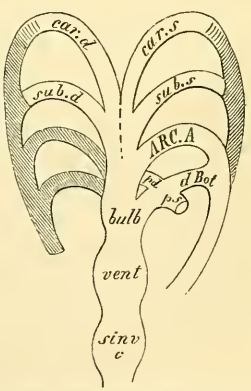

Fig. 105. Schematische Zeichnung der ersten Anlage des Herzens und der grossen Arterienstämme.

sie diejenigen Punkte erreicht haben, an welchen sie beim ausgebildeten Thiere entspringen (Fig. 106). Die Strecke des Arcus von der Subclavia sinistra bis zum Ductus arteriosus Botalli wird Isthmus aortae genannt.

Abweichungen von diesem Hergang bei der ersten Entstehung der grossen Gefässstämme sind nicht selten. So kann die Abspaltung des Truncus anonymus weitergehen als bis zum Arcus, sie kann in den Aortenbulbus hineinreichen. Auf diese Weise erhalten wir eine *doppelte Aorta ascendens*, deren kleinerer rechter Arm freilich nichts anderes ist, als der selbständig gewordene Truncus anonymus.[1]) — War die Ablösung der Carotis sinistra von der Subclavia sinistra eine unvollständige, so resultirt auch für diese beiden Gefässe ein gemeinschaftlicher Stamm, ein *linker Truncus anonymus*. Sodann kommt es vor, dass der drittletzte Bogen rechterseits nicht zur Subclavia dextra wird, sondern zur Carotis dextra, der viertletzte rechterseits zur Carotis sinistra, der viertletzte linkerseits zur Subclavia sinistra, so dass dann links ein Gefässstamm übrig ist, rechts eine unversorgte Extremität. Es ist, als ob sich das Gefässblatt und das animale Blatt an einander verschoben hätten. Die Natur hilft sich in diesem Falle dadurch, dass sie das überschüssige Gefäss hinter dem Oesophagus und der Trachea hindurch zur rechten oberen Extremität schickt: *die rechte Subclavia entspringt unterhalb der linken.* — Endlich setze ich schon in diese frühe Zeit der Entwickelung die angeborene Verengerung, resp. *Verschliessung der Aorta descendens, die*

Stenosis isthmica Aortae. Man findet an derjenigen Stelle der absteigenden Aorta, an welche sich das Ligamentum Botalli ansetzt, eine scharf markirte Einziehung des ganzen Gefässrohrs. In den meisten der bis jetzt bekannt gewordenen Fälle war das Lumen ganz verschlossen. Dafür hatte sich mittels der Anastomose zwischen der Intercostalis prima, Mammaria interna, Dorsalis scapulae, Subscapularis, der Thoracica und der A. epigastrica ein Collateralkreislauf zwischen Aorta ascendens und descendens hergestellt. Ich bin der Ansicht, dass diese Obliteration, welche von *Rokitansky* specieller als eine Obliteration des Isthmus aortae bezeichnet wird, noch vor der Scheidung des Herzens in eine rechte und eine linke Hälfte zu Stande kommt, also zu einer Zeit, wo das Blut noch durch den Ductus arteriosus Botalli in die Aorta descendens gelangen konnte (Fig. 105), weil eine Schrumpfung der Aorta trotz des hohen Blutdruckes mit allen Erfahrungen im Widerspruch stehen würde, welche wir bei den Aneurysmen machen werden.

Mit der theilweisen Verödung des Aortenbogensystems geht die Sförmige Krümmung des Herzschlauchs parallel. Diese ist bestimmend für die Lagenentwickelung des Herzens. Denn von dem Momente an, wo sie vollzogen ist, bemerkt man die untere Schleife dieses S, die spätere Herzspitze, nach links gewendet, wir sehen den Venensinus von rechts unten und hinten einmünden und die Aorta nach rechts oben und vorn austreten, um dann mit der zweiten Windung des S nach hinten in den Arcus überzugehen (Fig. 106).

---

1) Nachdem wir jetzt durch *Kölliker* erfahren haben, dass das Herz aus zwei symmetrischen Hälften zusammenwächst, könnte man hier auch an eine unvollständige Verwachsung denken.

Fragen wir nach dem inneren Zusammenhange dieser Erscheinungen, so ist die Antwort nur mit einem Umschweife zu geben. Wir müssen davon ausgehen, dass sich jede Flüssigkeitssäule, welche unter stärkerem Drucke durch eine elastische Röhre getrieben wird, spiralig dreht. Es ist leicht, sich hiervon zu überzeugen, wenn man an einem Wasserhahn, aus dem das Wasser mit grosser Kraft und Fülle ausströmt, einen verhältnissmässig engen Gummischlauch ansetzt und den Ausflussstrahl beobachtet. Schon dem einfachen, cylindrischen Strahl kann man die Rotation ansehen, wenn man ihn möglichst von vorn oder hinten betrachtet; sobald man aber die Ausflussöffnung leicht zusammendrückt und dadurch länglich macht, bemerkt man die Drehung des flachen Strahls auch von der Seite. Uebrigens kann man sich das Experiment ersparen, da man dasselbe ohne Weiteres bei jedem Urinlassen anstellt. Nur wenn die Kraft des Detrusor vesicae nicht hinreicht, den Urin unter dem gewöhnlichen Drucke durch die Harnröhre zu treiben, verschwindet die spiralige Windung des Harnstrahls, und dieses Verschwinden wird daher als ein Symptom der beginnenden Blasenlähmung bezeichnet. Alles Gesagte aber findet seine volle Anwendung auf den Blutstrom in den Gefässen. Die Blutsäule dreht sich spiralig, oder, was dasselbe ist, sie verhält sich wie ein nach einer Seite hin gewundener cylindrischer Körper und theilt diese Eigenschaft als ausschlaggebenden Hauptbestandtheil dem ganzen Gefässe mit.

Fig. 106. Das embryonale Herz nach vollendeter Sförmiger Einknickung. Die Gefässstämme des Arcus in ihrer bleibenden Anordnung. Ductus arteriosus Botalli.

Nach welcher Seite hin ein Körper gewunden ist, ob er in eine Links- oder eine Rechtsspirale gespannt ist, zeigt sich unter Anderem, wenn man ihn durch geradlinige Annäherung zweier nicht zu ferner Punkte zur Knickung bringt. Legt man z. B. ein Taschentuch der Länge nach zusammen, dreht es stark von links nach rechts, hält es senkrecht vor sich hin und versucht die mit der Hand gefassten Endpunkte des gedrehten Tuches einander zu nähern, so fällt sofort eine Schleife heraus, die mit der Krümmung nach links sieht. Ganz so wie dieses Taschentuch verhält sich der Herzschlauch bei der Annäherung des Aortenbulbus an den Venensinus. Der nach links gewandten Schleife entspricht die Herzspitze, während dem unteren Stück die Vena inferior, die Aorta dem oberen entspricht. Der Herzschlauch knickt sich also nicht wie ein glatter, sondern wie ein von links nach rechts gedrehter Cylinder. Wir dürfen also annehmen, dass bei den meisten Individuen die Blutsäulenspirale von links nach rechts geht, und dass daraus die gewöhnliche Linkslage des Herzens resultirt.

Inzwischen giebt es Fälle, wo diese Rotation im entgegengesetzten Sinne geschieht. Dann krümmt sich der Herzschlauch wie ein von rechts nach links gedrehter Cylinder, die Herzspitze fällt nach rechts und die Folge davon ist eine vollständige Umkehr der unsymmetrischen Eingeweide, welche sich erst nach dem Herzen bilden. ***Situs viscerum inversus:*** Die Leber liegt links, die Milz rechts, die Cardia liegt rechts, der Pylorus links, die rechte Lunge hat zwei, die linke Lunge drei Lappen etc. Man könnte vielleicht hieraus zugleich abnehmen, dass

die Asymmetrie des Herzens für alles Unsymmetrische, was der Thierleib hat, verantwortlich zu machen ist.

Eine neue Phase der Herzentwicklung vollzieht sich mit der Scheidung des gemeinschaftlichen Stammes der beiden Hauptarterien, welche durch ein von links, hinten und oben nach vorn, rechts und unten wachsendes Septum bewirkt wird. Dieses Septum soll mit der gleichzeitig von unten heraufwachsenden Scheidewand der Ventrikel zusammentreffen. Bisweilen aber wird dieser Anschluss verfehlt, was zur Folge hat, dass die in foetu ungleich mächtigere Aorta den Löwenantheil am gemeinschaftlichen Truncus erhält, während die Pulmonalarterie verkümmert. Die weite Aortenmündung kommt sowohl über dem rechten als über dem linken Ventrikel zu stehen, entspringt aus beiden Ventrikeln, während das halbheraufgewachsene Ventrikelseptum etwas nach links gedrängt erscheint.

Minder klar liegen die Verhältnisse, wenn das in Rede stehende Septum truncorum zwar gebildet wird und auch den Anschluss an das Ventrikelseptum erreicht, die Theilung aber dennoch und zwar in dem Sinne ungleich ausfällt, dass die Pulmonalarterie und ihr Conus ventricularis zu eng und klein gerathen. Meist findet man in solchen Fällen locale Veränderungen des Endocardium und der Valvulae pulmonales, welche zu sehr an die extrauterinen Klappenfehler erinnern, als dass man den Gedanken einer fötalen Endocarditis ganz von sich weisen könnte. Weisse, zarte Bindegewebszüge spannen sich an, wenn wir den aufgeschnittenen Conus auseinanderzubiegen versuchen. Die Klappen erscheinen gewöhnlich kraus, in Falten gelegt, als wenn sich die Basis verkleinert habe, der sie angeheftet sind. Die Musculatur ist nicht selten concentrisch hypertrophisch, so dass man mit Recht von einer myo-endocardialen Conusstenose sprechen konnte.

In beiden Fällen — mag das Septum truncorum den Anschluss an das Septum ventriculorum erreicht haben oder nicht — resultirt die

Stenosis cordis dextri congenita und bildet den Mittelpunkt jener Circulationsstörung, welche wir als Blausucht (Cyanosis κατ' ἐξοχήν) bezeichnen. Die Verengerung des Lumens ist in der Regel eine so hochgradige, dass nur wenig zum völligen Verschluss fehlt. Der Hauptzufluss des kleinen Kreislaufes ist aufs Höchste beeinträchtigt. Woher empfangen die Lungen ihr Blut? Sie empfangen einmal überhaupt weniger Blut, als sie sollten, das Blut häuft sich im Venensysteme des grossen Kreislaufes an, der Hauptgrund jener permanenten Athemnoth, in welcher sich diese Individuen befinden. Dasjenige Blut aber, welches die Lungen durch die stenotische Pulmonalarterie nicht empfangen, empfangen sie von der Aorta und zwar theilweise durch den offenbleibenden Ductus arteriosus Botalli, theilweise durch die Bronchialarterien, deren Anastomosen mit dem kleinen Kreislaufe sich in diesem Falle beträchtlich erweitern. Die Aorta wird entweder aus beiden Ventrikeln gespeist, oder es wird — bei geschlossener Herzscheidewand — auch der rechte Ventrikel umgangen, indem das venöse Blut aus dem rechten Vorhofe direct durch das weit offen bleibende Foramen ovale in das linke Herz einströmt und von da in die Aorta gelangt. Indessen liegt es auf der Hand, dass alle diese Einrichtungen, selbst wenn sie zur möglichsten Vollkommenheit gediehen sind, doch nur eine kümmerliche Ausgleichung der Störung herbeiführen können. Denn wie im einkammerigen Fischherzen, so wird hier in

der Aorta das arterielle Blut mit dem venösen gemischt. Die Lunge erhält nur halbvenöses Blut und kann um so viel weniger zur Entfernung der Kohlensäure aus dem Gesammtblut beitragen. Das Blut wird also venöser, es wird kälter und dunkler sein als normal. Dazu kommt die bereits erwähnte Anhäufung des Blutes im Venensystem des grossen Kreislaufes, die unausbleibliche, aber hier besonders stark hervortretende Folge jeder Störung, welche die Blutbewegung im Herzen erfährt. Die Venen der extremsten Körpertheile, der Lippen, Augenlider, Nase, Ohren, der Hände und Füsse sind fortwährend strotzend gefüllt, so dass die blaue, livide Färbung jener Theile zu den pathognomonischen Merkmalen unserer Krankheit gehört.

Das ***Offenbleiben des Foramen ovale,*** welches bei der Stenose des rechten Herzens niemals fehlt, kann auch gelegentlich ohne irgend eine andere Affection des Herzens vorkommen und scheint in geringeren Graden überhaupt keine pathologische Bedeutung zu haben.

Zu den Entwickelungsstörungen müssen endlich noch eine Reihe Unvollkommenheiten an den häutigen Theilen des Herzens gerechnet werden, welche im Allgemeinen unschuldiger Natur sind und sich nur gelegentlich zu einer gefahrbringenden Höhe entwickeln; dahin gehören das nichtentzündliche Klappenaneurysma und die nichtentzündliche Klappendurchlöcherung.

Klappenaneurysma. Wir verstehen unter Klappenaneurysma im Allgemeinen jede umschriebene Ausbuchtung in der Continuität eines Klappensegels. Zustände derart haben in der Regel mit der Endocarditis gar nichts zu schaffen. Es sind sack- oder taschenförmige Ausstülpungen der Klappe, an welchen beide übrigens ganz normale Lamellen derselben theilnehmen. Der Eingang befindet sich immer auf derjenigen Klappenseite, auf welcher bei geschlossener Klappe der stärkere Druck lastet, die Tasche auf der entgegengesetzten. An den Aortenklappen gelangt man vom Sinus Valsalvae aus in das aneurysmatische Säckchen, an den Zipfelklappen von der Ventricularhöhle. Uebrigens kommen in der Umgebung der Herzostien auch an anderen Stellen Ausbuchtungen der Wand vor, welche den in Rede stehenden vollkommen analog sind, wenn man sie auch streng genommen nicht Klappenaneurysmen nennen kann. So an den Abgangsstellen der Kranzarterien und am Boden des innern Sinus Valsalvae. Die letztere, beiläufig am häufigsten vorkommende von diesen Ausstülpungen bildet ihre Tasche in das rechte Herz hinein und zwar bald oberhalb, bald unterhalb, bald zwischen die Blätter des gegenüber befestigten Tricuspidalklappensegels. Dieselben drei Möglichkeiten gelten für das Aneurysma der häutigen, fleischlosen Stelle des Septum ventriculorum, welches ebenfalls hierher gehört (pg. 205). Es kann sich vom linken Ventrikel aus oberhalb, zwischen die Blätter und unterhalb des linken Zipfels der Tricuspidalklappe in das rechte Herz vorschieben. Ich habe den Fall beobachtet, dass gleichzeitig ein kirschengrosses Aneurysma des Sinus Valsalvae an der oberen und ein erbsengrosses Aneurysma des Septum pellucidum an der unteren Fläche jenes Zipfels bestand.

Die unschädliche Klappendurchlöcherung. Auch hinsichtlich der Perforation der Klappen ist es nothwendig, die entzündliche Zerstörung der

eigentlichen Klappensegel von einer unschädlichen Durchlöcherung zu unterscheiden, welche man sehr häufig an den freien Rändern der Semilunarklappen findet. Letztere beruht auf einer Rarefaction desjenigen Theils der Klappensegel, welcher jenseits der eigentlichen Schlusslinie liegt, und ist nach meiner Ansicht nichts anderes, als eine Annäherung des Semilunarklappentypus an den Typus der Zipfelklappen.

Werfen wir nämlich einen Blick auf die anatomischen Einrichtungen, durch welche dem Blute verwehrt wird, in eine rückläufige Strömung zu gerathen, so unterscheiden wir darin sofort einen doppelten Typus, den Typus der Semilunar- und den Typus der Zipfelklappen. Ich werde über diese typische Verschiedenheit mit zwei Worten hinweggehen. Die Semilunarklappen sind Duplicaturen der Intima, deren jede in einem mit der Convexität stromaufwärts gerichteten Halbkreis vorspringt: die Endpunkte dieser Befestigungslinien stossen in demselben Querschnitte des Gefässes aneinander. So entstehen Taschen, deren äussere Oberflächen sich bei der Anfüllung mit Blut an einander legen und so den Verschluss zu Stande bringen. In der Eigenthümlichkeit des Ursprungs ruht hier die Garantie, dass das Klappensegel sich nur in einer Richtung mit dem Blutstrom bewegen kann. Bei den Zipfelklappen dagegen finden wir in einem Querschnitt des Gefässes bewegliche Segel wie Thorflügel angeheftet, welche sich, wenn es bloss auf die Ursprungslinie ankäme, nach beiden Seiten hin umschlagen würden; inzwischen können auch sie dem Blutstrom nur in einer Richtung nachgehen, weil die durch die Sehnenfäden bewirkte Befestigung ihres freien Randes das Umschlagen in den Vorhof hindert.

Es wäre gewiss wunderbar, wenn die Natur, welche so einfach in ihren Mitteln ist, hier wirklich zwei principiell verschiedene Ventile hätte und nicht vielmehr die Verschiedenheit der anatomischen Einrichtung auf der Abwandlung eines und desselben zu Grunde liegenden Principes beruhte. Als solches erscheint mir das Princip der Semilunarklappen, nicht bloss wegen seines ungleich häufigeren Vorkommens (Venenklappen), sondern auch deshalb, weil wir an der in Rede stehenden unschädlichen Durchlöcherung eine Modification der Semilunarklappe im Sinne der Zipfelklappe vor uns haben.

Wir können diese Durchlöcherung, wie ein Blick auf die beigegebene Abbildung zeigt, auch als eine theilweise Ablösung des freien Saumes vom Nodulus Arantii bis zur Anheftungsstelle betrachten. Der freie Saum aber hat beim Klappenschluss die Bedeutung eines Retinaculums: er hindert ein zu weites Zurückgehen des Klappensegels. Man darf nur die Spitze des Zeigefingers in einen Sinus Valsalvae einführen, um zu constatiren, dass die Klappentasche am Eingange enger ist als in der Schlusslinie, d. h. dass der freie Rand der Klappe eine kürzere und geradere Verbindungslinie zwischen dem Nodulus Arantii und der Gefässwand darstellt, als die Schlusslinie. Der freie Rand der Klappe wirkt also als Retinaculum, ganz wie die Sehnenfäden der Zipfelklappen. Für diese Function ist natürlich Alles, was von Klappenfläche zwischen dem freien Rande und der Schlusslinie liegt, unnütz. In dem Schwinden dieser Zwischenpartie bis auf einige Verbindungsbrücken wird also nur die functionelle Selbständigkeit des freien Randes anerkannt.

In hochgradigen, übrigens nicht so seltenen Fällen von marginaler Klappendurchlöcherung wird eine noch weiter gehende Annäherung des Semilunarklappentypus an den Typus der Zipfelklappe dadurch herbeigeführt, dass sich die Ursprungsstelle des Klappenrandes von der Ursprungsstelle der Schlusslinie trennt. Sofort entspringen die halben Ränder je zweier an einander stossender Klappensegel nebst ihren feinfadigen Verbindungsbrücken zur Schlusslinie von einem unterhalb der eigentlichen Klappeninsertion gelegenen Punkte des Gefässes. Diese räumliche Entfernung derjenigen Punkte, an welchen die Retinacula der Klappensegel entspringen, von dem durch die Klappe zu verschliessenden Gefässquerschnitt und die dadurch herbeigeführte Möglichkeit, das Klappensegel in immer geraderer Richtung, also immer wirksamer festzuhalten, ist das oberste Princip beim Zipfelklappenverschluss. Was die Papillarmuskeln des Herzenz sind, das sind bei der hochgradigen Durchlöcherung der Semilunarklappen (Fig. 107)

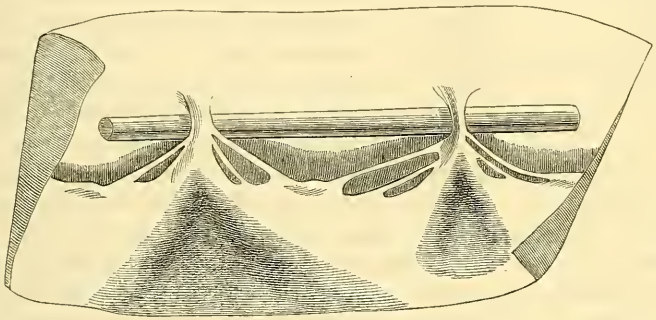

Fig. 107. Gefensterte Semilunarklappe der Pulmonalarterie. Natürliche Grösse.

jene Bündel von Sehnenfäden, welche sich über einen Glasstab spannen, den man von dem einen Sinus Valsalvae über den Ursprungspunkt der Klappenschlusslinie hinweg in den anderen führen kann. Der Ursprungspunkt der Klappenschlusslinie kann jetzt immer weiter wandaufwärts rücken, ohne Gefahr für die Zuverlässigkeit des Klappenschlusses. Das eigentliche Klappensegel kann immer ebener und zipfelmässiger werden, indem der Nodulus Arantii an der alten Stelle festgehalten wird und die beiden Schenkel jeder Schlusslinie einen immer weniger stumpfen Winkel mit einander bilden, wie an dem abgebildeten Präparat ebenfalls ersichtlich ist. Kurz die unschuldige Durchlöcherung oder Fensterung der Semilunarklappen ist nur ein Bindeglied zwischen dem Semilunar- und dem Zipfelklappentypus.

1. Krankheiten der Arterien und Venen.

Der pathologischen Histologie der Arterien und Venen lasse ich eine kurze Betrachtung der normalen Texturverhältnisse vorangehen. Wie von vornherein zu erwarten steht, sind alle Gefässe des Körpers nach einem übereinstimmenden Plane gebaut, und dieser lässt sich am besten genetisch entwickeln. Es sei *a*—*b*

(Fig. 108) eine Capillargefässschlinge, α—β die Grenze eines im Wachsthum begriffenen Organes. Das Blut strömt unter einem gewissen Druck, mit einer gewissen Spannung der Gefässwand von *a* nach *b*. Wir wollen diesem Druck, dieser Geschwindigkeit und dieser Spannung jeder den Werth 1 beilegen. Rückt durch das fernere Wachsthum des Organes die Grenze desselben von α—β nach γ—δ, so genügt die Capillarschlinge *a*—*b* nicht mehr zur Ernährung des vergrösserten Gefässterritoriums. Es entsteht eine neue Capillarschlinge *c*—*d*. Diese wächst wie jedes Gefäss des Organismus aus einem bereits bestehenden Gefäss hervor. Es sei, was sehr wohl möglich ist, mit seinen beiden Schenkeln in die Capillarschlinge *a*—*b* ganz in derselben Weise eingepflanzt, wie die Capillarschlinge *a*—*b* in ihr eigenes Muttergefäss. Mit der Vergrösserung der Blutbahn geht eine Vermehrung des Blutes Hand in Hand, so dass das Blut in *c*—*d* sofort mit derselben Geschwindigkeit, demselben Druck und derselben Spannung der Wand strömt, wie früher in *a*—*b*. Für *a*—*b* aber haben sich diese Werthe geändert. Fassen wir den Querschnitt *a* ins Auge, so strömt jetzt durch diesen nicht bloss dasjenige Blut, welches die Capillarschlinge *a*—*b* mit der Spannung, dem Druck und der Geschwindigkeit 1 füllt, sondern auch dasjenige, welches die Capillarschlinge *c*—*d* füllt. Es wird also, vorausgesetzt, dass *c*—*d* ebenso lang und so weit ist als *a*—*b*, bei *a* der Druck, die Geschwindigkeit und die Spannung 2 herrschen. Denken wir uns diese Betrachtung weiter geführt, lassen wir mit dem weiteren Wachsthum des Organes immer neue und neue Capillargsfässe aus den alten hervorgehen, so werden in ganz entsprechender Weise auch der Druck, die Geschwindigkeit und Spannung in den zu- und abführenden Gefässen zunehmen, es werden an die Widerstandsfähigkeit der Querschnitte *a* und *b* immer grössere Anforderungen gestellt. Wir können erwarten, dass infolge hiervon die Gefässwand dünner, das Lumen weiter werden möchte. Das Lumen wird auch in der That weiter, die Wandung wird aber nicht dünner, sondern hier greift ein eigenthümliches, das Wachsthum des gesammten Gefässsystems beherrschendes Gesetz ein, vermöge dessen den erhöhten Ansprüchen an Widerstandsfähigkeit des Gefässquerschnittes durch eine Verdickung der Wand entsprochen wird (Hypertrophie und Dilatation). Die Gefässwand wird dicker, der eine Schenkel unserer Capillarschlinge wird zur zuführenden Arterie, der andere zur abführenden Vene.[1])

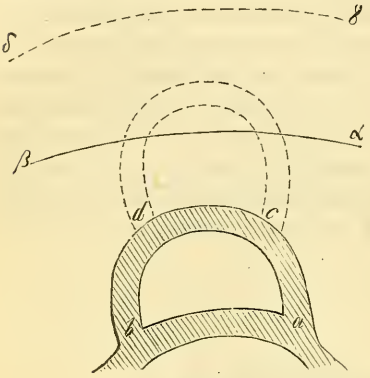

Fig. 108.

1) Streng genommen passt unser Schema nur für diejenigen Gefässeinrichtungen, bei welchen ein Capillarbezirk nur ein zuführendes und ein abführendes Gefäss besitzt, für Wundernetze. Wenn dasselbe auf alle Gefässeinrichtungen des Körpers passen soll, so muss noch hinzugefügt werden, dass durch Anastomosen unter den benachbarten Capillargebieten die Bildung grösserer und endlich ganz grosser Gefässbezirke ermöglicht wird, indem etwa die Arterie des einen Stromgebietes Blut für beide zuführt, die Vene das Blut aus beiden Stromgebieten zum Herzen zurückführt. Dergleichen Modificationen können natürlich den Hauptinhalt unserer Betrachtung nicht alteriren.

Den histologischen Process, durch welchen ein Capillargefäss zu einer kleinen Arterie oder Vene wird, hat noch Niemand gesehen. Wir müssen hier wie so oft aus dem Anblick dessen, was im Werden oder was geworden ist, unsere Schlüsse ziehen. Die Wandung eines Capillargefässes besteht aus einer homogenen, glashellen, von Strecke zu Strecke mit Kernen besetzten Membran. Durch Behandlung mit salpetersaurem Silberoxyd lässt sich nachweisen, dass die Membran aus harmonisch an einander gefügten Platten zusammengesetzt ist, in deren ungefähren Mittelpunkten je ein Kern mit etwas weichem Protoplasma angefügt ist. Die Platte selbst kann als eine dünne Schicht erhärteten Protoplasmas angesehen werden. Die Capillarmembran steht in ununterbrochenem Zusammenhange mit einer etwas dickeren Glashaut, welche an allen Arterien und Venen, selbst an der Aorta noch an der Grenze zwischen der inneren und mittleren Gefässhaut gefunden wird und auf Querschnitten ausser ihrem stärkeren Glanz sofort an einem regelmässig welligen Doppelcontour zu erkennen ist, da sie wegen ihrer geringeren Elasticität die Lumenveränderungen des Gefässes nicht durch Verdickung und Verdünnung, sondern durch Faltung und Entfaltung mitmacht. (S. Fig. 41. *b*). An der inneren Oberfläche dieser Haut entsteht die Intima und das Gefässepithelium, an der äusseren die Muscularis und Aventitia. Das Baumaterial wird von den Capillarzellen geliefert, welche sich durch Theilung vermehren, wie man an den sogenannten Uebergangsgefässen leicht wahrnehmen kann.

Die Intima der grösseren Arterien und Venen zeigt uns sowohl auf dem Querschnitt als auf dem Längsschnitt dasselbe Bild, die *Henle*'schen gestreiften Lamellen, welche sich bei fünfhundertfacher Vergrösserung (Fig. 109) als feingestreifte, wellig gebogene Lagen von Bindegewebsgrundsubstanz darstellen, in deren Zwischenräumen linsenförmige plattgedrückte Zellen Platz finden. Da, wo diese Zellen liegen, sind die einander zugewendeten Oberflächen der Grundsubstanz von homogener, stark glänzender Beschaffenheit und in der Art doppeltcontourirt, so dass dadurch der Anschein einer

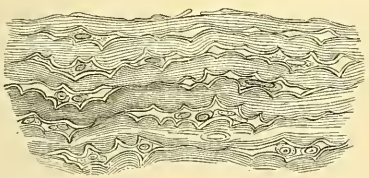

Fig. 109. Vom Durchschnitt der Tunica intima der Aorta. Die Erklärung im Text. $^1/_{500}$.

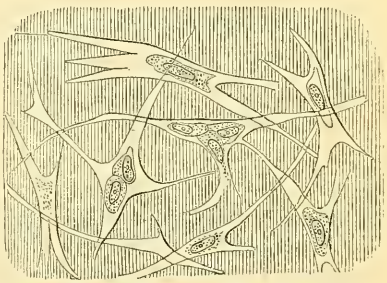

Fig. 110. Vom Flächenschnitt der Tunica intima der Aorta. Die Erklärung im Text. $^1/_{500}$.

eigenen Zelleneinhüllung entstehen kann. Diese Auffassung gewinnt noch mehr Wahrscheinlichkeit, wenn man auf dem Flächenschnitte (Fig. 110) sieht, wie sehr die genannte Eigenthümlichkeit der Grundsubstanz wirklich mit der Einlagerung zusammenhängt. Die Zellenlücken mit ihrer Auskleidung erscheinen hier als sternförmig verästelte, unter einander anastomosirende Gebilde. Das ganze Verhältniss erinnert sehr an die Einkapselung der Knorpelzellen. Doch fragt es sich, ob die sternförmigen Kapseln der Intima geschlossene Behälter sind: jedenfalls finden sich bei den Neubildungen, welche von der Intima ausgehen, die neugebil-

deten Zellen auch ausserhalb der »Bindegewebskörperchen« und müssen also entweder nicht aus diesen Zellen hervorgegangen, oder sie müssen aus den Kapseln entwichen sein. Wir wollen sie bis auf Weiteres für ausgewanderte farblose Blutkörperchen, die Kapseln aber für geschlossen halten.

In Beziehung auf die beiden äusseren Gefässhäute kann ich mich kürzer fassen. Die aus glatten Muskelfasern gebildete Media giebt den eigentlichen Körper aller grösseren Gefässe ab. Den kleinsten Arterien und Venen verleihen die querlaufenden, kernhaltigen Spindeln ein höchst charakteristisches geringeltes Ansehen, bei den stärkeren Gefässen liegen die Muskelfasern bündelweise in einem Fachwerk von elastischen, gefensterten Lamellen. Drei bis zehn und mehr Hauptlamellen, durch gleiche Zwischenräume von einander getrennt, liegen der Oberfläche des Gefässes parallel und werden mit der nächstfolgenden inneren, resp. äusseren durch schräg verlaufende Brücken verbunden. Auch diese Brücken sind gefenstert, so dass sich die Muskelbündel aus einem Fach in das anstossende fortsetzen können. — Die Adventitia besteht zum grösseren Theil aus welligem Bindegewebe, welches mit Gefässen und elastischen Elementen reich durchsetzt ist. Ausnahmsweise (bei den grösseren Venen) kommen daselbst längsverlaufende, glatte Muskelbündel vor.

a. Entzündung.

α. Acute Entzündung.

Thrombo-Arteriitis et Phlebitis acuta. Die Erscheinungen der acuten Gefässentzündung schliessen sich unmittelbar an die Geschichte der Blutgerinnung in den Gefässen an, indem sie sich mit grosser Vorliebe, aber auch fast ausschliesslich nur da einstellen, wo ein erweichendes Blutgerinnsel der inneren Oberfläche einer Vene oder Arterie anliegt und die Gefässhäute durch die diffundirenden Producte der Erweichung reizt. Dieses Verhältniss ist so häufig, dass es *Dupuytren* seiner Zeit veranlasst hat, die Reihenfolge der Processe umzukehren und die acute Entzündung der Gefässhäute als Ursache, die Blutgerinnung als Folge aufzufassen.

Für das unbewaffnete Auge sind selbst erhebliche und ganz durchgreifende Texturveränderungen, wie sie die acute Entzündung hervorbringt, wenig auffallend. Wir constatiren eine Hyperämie der Vasa vasorum, vorzugsweise an der Grenze der Media und Adventitia, eine Verdickung der Häute auf das Drei- und Vierfache, so dass entzündete Venen auf dem Querschnitt nicht von gewöhnlichen Arterien zu unterscheiden sind. Die innere Oberfläche zeigt statt der normalen Glätte eine trübe, opake, bis sammetartige Beschaffenheit. Oft bemerkt man kleine Eiteransammlungen, welche pustulöse Erhebungen der Intima bewirken. Das Mikroskop weiss über den Zustand eines so veränderten Gefässes viel mehr zu berichten. Die ganze Gefässwand ist in einem entzündlichen Infiltrationsprocess begriffen. Tausende von jungen Elementen, welche man ohne Weiteres als Eiterkörperchen ansprechen darf, finden sich zwischen den Fasern der Adventitia, zwischen allen Schichten der Muscularis, zwischen den gestreiften Lamellen der Intima. In der Adventitia habe ich neben den Zellen gelegentlich auch grössere Anhäufungen einer gallertartigen, ungeformten Masse gefunden, die ich für geronnene Lymphe halte; eben da, aber auch in den äusseren Schichten der Muskel-

haut kommen Extravasate vor, welche dem Gefässverlauf auf grössere oder geringere Erstreckung hin folgen. Die Eiterbildung in der äussersten Haut schreitet nur in einzelnen Fällen zu abscessähnlicher Confluenz des Eiters fort. Diese Abscesse erscheinen als lange Streifen rahmigen Eiters, die das Gefäss begleiten und nicht mit Gefässen verwechselt werden dürfen, welche mit erweichter Thrombusmasse erfüllt sind. Die Betheiligung der Intima ist weniger constant, ich möchte sogar behaupten, dass in der Mehrzahl der Fälle die Intima die am wenigsten veränderte Gefässhaut ist. Sie ist nämlich hinsichtlich ihrer Ernährung so sehr auf das im Gefäss circulirende Blut angewiesen, dass mit dem Eintritt der Gerinnung geradezu ihr Hauptnahrungsquell abgeschnitten und sie selbst der Nekrose preisgegeben ist. Da aber auch die Ernährung von aussen, durch die eitrige Infiltration der Media in Frage gestellt ist, so darf das passive Verhalten der Intima als ein Mangel an Lebensenergie und Nahrungsmaterial aufgefasst werden, und diese Auffassung wird durch die Beobachtung bestätigt, dass im weiteren Verlaufe des Processes nicht selten eine wirkliche Nekrose und Ablösung der Intima von der Media eintritt.

Ausser bei der Arteriitis und Phlebitis thrombotica sind wir selten in der Lage, von einer acuten Entzündung der Gefässwandungen zu reden. Indessen erinnere ich daran, dass die Gefässe durch ihre bindegewebige Adventitia mit dem gesammten Bindegewebe der Organe zusammenhängen, dass recht verstanden die Gefässwandungen ein Theil dieses Bindegewebes sind, und daher an allen, auch den acuten Entzündungen der Organe den innigsten Antheil nehmen können. Wir werden sogar sehen, wie bei vielen Entzündungen innerer Organe, z. B. der Pia mater, der Nieren, die Gefässhäute selbst und die nächste Nachbarschaft der Gefässe den Hauptsitz der Veränderungen bilden.

Beispiele:

Arteriitis umbilicalis. Bei einem Neugeborenen hat eine septische Infection der Nabelwunde stattgefunden. Der Tod ist unter den Erscheinungen einer acuten Blutvergiftung, begleitet von gelblicher Färbung der Hautdecken eingetreten. Man findet bei Eröffnung der Bauchhöhle eine strangförmige Anschwellung einer oder beider Arteriae umbilicales, welche an der Nabelwunde beginnt. Das Netz der Vasa vasorum injicirt. Nach dem Aufschneiden der Arterien zeigt sich das Lumen theils mit einem entfärbten Blutgerinnsel, theils mit Eiter gefüllt; die Intima trüb und rauh, die Media und Adventitia steif infiltrirt.

Pylephlebitis. Der Stamm der Pfortader und einige ihrer Aeste sind mit erweichten Thromben mehr oder minder gefüllt, die Intima an diesen Stellen rauh, sammtartig, stellenweise nekrotisch. Abscesse rings um die thrombirten und entzündeten Gefässe (siehe Leberabscess).

β. Chronische Entzündung.

Endoarteriitis chronica deformans. Die Vorstellung, dass es sich bei dieser Krankheit, welche auch der atheromatöse Process genannt wird, um eine Entzündung handele, ist bereits alt. Man hielt eine eigenthümlich durchscheinende Substanz, welche sich über das Niveau der Intima erhebt, und welche, wie sogleich gezeigt werden soll, die verwandelte Intima selbst ist, für eine ent-

zündliche Ausschwitzung, den ganzen Process für eine exsudative Entzündung. Der Einwand, dass das Exsudat in seiner Eigenschaft als Liquor sanguinis gar keine Veranlassung habe, gerade dann zu gerinnen, wenn es sich der Mutterflüssigkeit wieder beimischt, lag allerdings sehr nahe. *Rokitansky* trat daher mit der Behauptung hervor, dass die fragliche Substanz zwar geronnenes Fibrin, aber nicht aus den Vasa vasorum ausgeschwitzt sei, sondern sich auf der entzündeten Stelle der Gefässwand aus dem vorbeiströmenden Blute niedergeschlagen und aufgelagert habe. Aber auch diese Fassung erwies sich mit der Zeit als unhaltbar. *Lobstein* und nach ihm *Virchow* lehrten uns das Wesentliche des Processes in einer Veränderung des Parenchyms der Intima zu suchen und davon dasjenige auszuscheiden, was etwa infolge davon im Blute aufgelagert ist.

Den Ausgangspunkt aller weiteren Metamorphosen bilden nämlich gewisse flache, beetartige, ebene, seltener hügelige Anschwellungen der inneren Arterienhaut. Dieselben erheben sich selten mehr als eine Linie über das Niveau der Oberfläche und sind von sehr unregelmässigen äusseren Begrenzungen: an der Abgangsstelle der Gefässe umgreifen sie diese ringförmig. Ihre Farbe und Consistenz ist ziemlich wechselnd, doch kann man sie im Allgemeinen als bläulich oder röthlichgrau und knorpelähnlich bezeichnen, selten findet man eine mehr gallertartige oder schleimige Beschaffenheit.

Was den mikroskopischen Befund anlangt, so will ich zunächst noch einmal hervorheben, dass man sich an senkrechten Durchschnitten durch die Grenze der Anschwellung überzeugen kann, wie die äusserste, gewöhnlich am wenigsten veränderte Lamelle der Intima in ununterbrochener Continuität auf die Oberfläche der Anschwellung übergeht, dass wir also nicht eine Auflagerung, sondern eine evidente Verdickung dieser Membran vor uns haben (Fig. 111. *a*—*c*). Weiterhin

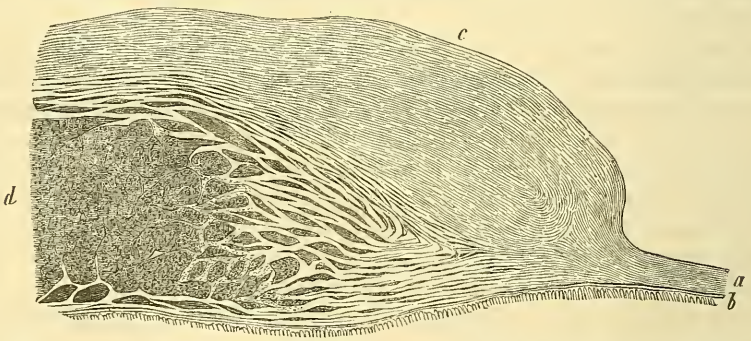

Fig. 111. Endoarteriitis chronica. Durchschnitt durch eine sclerotische, innen bereits fettig entartete Anschwellung der Intima. 1/25. *b*. Grenze der Media und Intima. *a*. Intima. Bei *c* dieselbe hyperplastisch verdickt, bei *d* zum atheromatösen Abscesse zerfallen. Das Nähere im Text.

steht soviel fest, dass wir es hier mit einem Neubildungsprocesse in und aus dem Bindegewebe der Intima zu thun haben, welcher zur Vermehrung dieses Bindegewebes geführt hat: zahllose junge Zellen sind überall zwischen den Lamellen vertheilt; hie und da findet man grössere Anhäufungen derselben.[1]) Diese Zellen-

1) Dass Einwanderung farbloser Blutkörperchen aus dem vorbeiströmenden Blute bei der endarteritischen Infiltration betheiligt sei, ist zuerst von *Hertz* behauptet worden.

nester sind die Ausgangs- und Mittelpunkte für neue Systeme concentrisch geschichteter Bindegewebslamellen, welche sich zwischen die vorhandenen einschalten, dieselben aus einander drängend. Mit der Neubildung der Zellen nämlich geht eine entsprechende Neubildung faseriger Grundsubstanz Hand in Hand, niemals überwiegt die Zahl der Zellen so sehr, dass ein etwa eiteriges Verhalten resultirte. Eher findet man stellenweise eine weiche, selbst schleimige Beschaffenheit der Grundsubstanz verbunden mit einer netzförmigen Anordnung der Zellen, also Schleimgewebe; im Ganzen aber können wir nicht umhin, die grosse Aehnlichkeit der Neubildung mit der normalen Textur der Intima zu betonen, somit das erste Stadium der Veränderung, die sogenannte Sclerose der Intima, als eine entzündliche Hyperplasie aufzufassen.

Die entzündliche Hyperplasie der Intima stellt zugleich die Acme des ganzen Processes dar. Wie es bei so vielen pathologischen Neubildungen geschieht, tritt auch hier mit der Zeit ein Missverhältniss zwischen den Ernährungsmitteln und der Masse dessen ein, die zu ernähren ist. Die Intima ist gefässlos. Sie bezieht ihre Nahrung zum Theil aus dem vorüberströmenden Blute. Die Vasa vasorum, deren kein grösseres Gefäss entbehrt, dringen nur bis in die Media vor. Wird daher die Intima dicker, so müssen diejenigen ihrer Schichten am ehesten Nahrungsmangel leiden, welche am weitesten von den ernährenden Oberflächen entfernt sind, mithin die mittleren, aber der Media näheren. Zwei Formen der regressiven Gewebsmetamorphose werden hier neben einander beobachtet. Die eine, am weitesten verbreitete, ist eine fettige Entartung der Zellen, verbunden mit Auflösung der Grundsubstanz. Das unbewaffnete Auge bemerkt im Innern der sclerotischen Erhebung, hart an der Media, gelblichweisse, opake Streifen, welche der Oberfläche parallel verlaufen und sich zu einem mehr gleichmässigen, gelben Fleck vereinigen. An Stelle dieses findet man bei weiter vorgeschrittener Veränderung einen kleineren oder grösseren Erweichungsheerd, welcher mit einem ebenfalls gelblichen, schmierigen, auch wohl bröckligen Brei erfüllt ist. Reichliche Beimengungen von krystallinischem Cholesterin verleihen diesem sogenannten Atherombrei ein glitzerndes Ansehen. Hat der Erweichungsheerd durch fortschreitende Einschmelzung des sclerotischen Gewebes einen grösseren Umfang erreicht, ist er z. B. nur noch von einer dünnen Lage unveränderter Intima gegen den Blutstrom hin abgeschlossen, so nennen wir ihn einen atheromatösen Abscess. Derselbe wird zum atheromatösen Geschwür, wenn schliesslich die Bedeckung an der dünnsten Stelle einreisst, der Atherombrei sich dem Blutstrom beimischt und dadurch der Boden des Erweichungsheerdes blossgelegt wird.

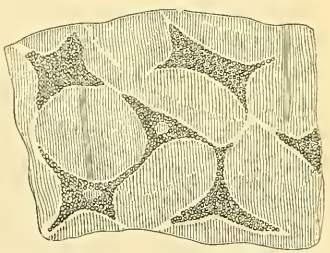

Fig. 112. Fettig degenerirte Bindegewebszellen der innersten Gefässhaut. 1/500.

Die Figuren 111 und 112 sollen das histologische Detail der Atherose erläutern. In Fig. 112 sehen wir bei starker Vergrösserung, das sich die Fettmetamorphose der Intimazellen als eine Anfüllung der sternförmigen Binnenräume ihres Bindegewebes mit Fetttröpfchen darstellt. Es scheint aber, dass diese präformirten Lücken die Sammelpunkte des gesammten, auch aus den jungen, mehr

zerstreuten Zellen hervorgehenden fettigen Detritus werden; denn auf dem senkrechten Durchschnitt eines atheromatösen Abscesses, dessen eine Hälfte Fig. 111 wiedergiebt, erscheint der fettige Detritus als ein Infiltrat, welches spindelförmige Räume füllt und die auf einander liegenden Lamellen der Intima von einander abhebt. Diese Spindeln entsprechen der Lage nach ohne Zweifel denjenigen Punkten, an welchen die Zellen zwischen die Lamellen der Intima eingeschaltet sind (Fig. 109. 110). Je mehr sich hier der Detritus anhäuft, desto länger und dicker werden (auf dem Querschnitt) die Spindeln; die Lamellen aber werden weiter und weiter aus einander gedrängt und gehen endlich durch Erweichung zu Grunde; hierauf confluirt der fettige Detritus ohne Weiteres zu einem fettigen Brei, welcher die Erweichungshöhle füllt (Fig. 111 links).

Die Form und Grösse der atheromatösen Geschwüre ist natürlich ebenso mannigfaltig, wie diejenige der sclerotischen Anschwellungen. Es sind ursprünglich sinuöse Geschwüre, d. h. man kommt durch eine kleine Oeffnung mit der Sonde in einen Raum, durch welchen die Oberfläche auf eine grössere Strecke hin unterminirt ist. Dieser Raum ist die frühere Abscesshöhle; er kann mit geronnenem Blute mehr oder weniger ausgefüllt sein, in der Regel ist er es nicht. Die dünne Membran, welche ihn noch bedeckt, hat übrigens eine Neigung, sich von der Einrissstelle her unter Erweiterung des Einrisses nach den Rändern zu aufzurollen, seltener löst sie sich in Fetzen ab; in jedem Falle ist das offene atheromatöse Geschwür eine so bedeutende Unebenheit der Oberfläche, dass es leicht der Sitz von Gerinnselbildung, ja von längeren Thromben wird, welche an der Gefässwand herabhängen.[1])

Auch der zweite regressive Process, welcher neben der Atherose beobachtet wird, beginnt regelmässig in der Tiefe der sclerotischen Intima. Eine Imprägnation der Grundsubstanz mit Kalksalzen, also Verkalkung, ist die wesentliche Erscheinung desselben. Es entstehen dadurch knochenähnliche Platten von verschiedener Form und Grösse, oft so gross, dass sie z. B. den ganzen Arcus Aortae in ein einziges knöchernes Rohr verwandeln. Eine ziemlich häufig wiederkehrende Anordnung ist die, dass zahlreiche kleinere, sogar nur einen halben Zoll lange und breite Knochenscherben hie und da in die Intima eingebettet sind, welche man beim Betasten des Gefässes sofort durchfühlt. Schält man sie aus ihrer Umhüllung aus, so zeigen die meisten eine der Krümmung des Gefässes entsprechende schüsselförmige Vertiefung und scharfe Ränder. Letztere sind es, welche am ehesten durch die bedeckenden Schichten der Intima hindurch zur Oberfläche dringen und so vorspringende rauhe Leisten bilden, an welchen wiederum Gelegenheit für Thrombenbildung gegeben ist. Dass grössere Knochenlamellen durch die fettige Entartung des umgebenden Parenchyms mehr oder weniger abgehoben werden, kommt ziemlich häufig vor, doch scheinen gänzliche Abtrennungen selten zu sein.

1) Ich bemerkte innerhalb eines ziemlich vollständig erweichten atheromatösen Heerdes eine kleine knopfförmige weiche Masse, welche Blutgefässe enthielt und aus der Media herausgewachsen war. Weitergehend fand ich unter derselben sclerotischen Platte noch eine ganze Reihe solcher Knöpfchen. Sie bestanden, abgesehen von den Gefässschlingen, aus hyalinem Schleimgewebe mit fettig entarteten Zellen. 20. Juli 1867.

Ich habe mich nicht davon überzeugen können, dass hier eine wirkliche Knochenbildung vorliegt, worauf die übliche Bezeichnung des Zustandes als einer Verknöcherung hindeutet. Die Lamellen der Intima sind einfach verkalkt und lassen sich durch Extraction mit verdünnter Salzsäure zu ihrem früheren Zustande zurückführen; ihre Zellen aber sind zu Grunde gegangen, niemals habe ich etwas gefunden, was die anatomische Dignität eines Knochenkörperchens hätte beanspruchen können.

Wir kommen nun zu der wichtigen Frage nach der Ursache und Entstehung der Endarteriitis chronica.

Köster hat (Sitzungsberichte der niederrheinischen Gesellchaft in Bonn v. 20. Dec. 1875 und Berliner klin. Wochenschrift 1876, No. 31) einen erfolgreichen Versuch gemacht, die Vasa vasorum für die Endarteriitis chronica verantwortlich zu machen. Hyperämie und Exsudation in den Ernährungsterritorien einzelner Vasa vasorum führen zu den geschilderten hyperplastischen Zuständen an der überdeckenden Intima. Ich habe schon 1867 gefässreiche Granulationen im Boden eines atheromatösen Geschwürs gefunden (s. die Anmerkung auf S. 218), doch traute ich dieser Wahrnehmung keine grössere Tragweite zu, da ich nicht glaubte, dass die Intima hinsichtlich ihrer Ernährung auch auf die Vasa vasorum angewiesen sei. Inzwischen habe ich mich vollständig von der Richtigkeit dieser Ansicht überzeugt. Löst man von einem bestimmten Stück einer mässig entarteten Aorta die Intima einerseits und die Adventitia anderseits ab und lässt beide Häute parallel neben einander auf einer Glastafel eintrocknen, so überzeugt man sich, dass die sclerotischen Platten in Form, Grösse und Länge genau mit gewissen hyperämischen Flecken der Adventitia correspondiren. Die chronische Enarteriitis erhält durch diese Rückverlegung des Reizzustandes in die äusseren Häute eine verwandtschaftliche Beziehung zu den mit gleichzeitiger Perivasculitis einhergehenden specifischen Entzündungsprocessen, zur syphilitischen und tuberculösen Arteriitis und Phlebitis, welche wir später verfolgen wollen. Für die gewöhnlichen Fälle des Arterienatheroms ist indessen an eine specifische Entstehung nicht zu denken. Für diese suche ich das ursächliche Moment in der mechanischen Dehnung durch den Blutdruck und den anatomischen Alterationen der Gefässhäute, welche sich theils aus der Dehnung im Allgemeinen theils aus der besonderen Zerrung ergeben, welche die Gefässe an ihren Befestigungspunkten erfahren.

Bei den Autoren finden wir höheres Alter, männliches Geschlecht, Excesse in Baccho angegeben, also das bekannte Register, welches immer gezogen wird, wenn jemand durch die Stürme und die Arbeit des Lebens schadhaft geworden ist und dahinwelkt. Ich möchte die Sache nur präciser fassen und sagen: Das menschliche Leben, wie es nun einmal ist, bereitet besonders dem Manne so viele das physiologische Mass überschreitende Aufregungen mit beschleunigter Schlagfolge des Herzens, dass bei einer grossen Zahl von Individuen die dadurch bedingten Drucksteigerungen im Aortensystem von Anfang der dreissiger Jahre an einen bleibenden Effect in einer allmählich zunehmenden Erweiterung der Aorta haben.[1])

Bis zum dreissigsten Lebensjahre wächst der Mensch. So lange werden auch

1) Thiere leiden an dieser Krankheit nicht.

die unphysiologischen Erweiterungen noch in das Wachsthumsprogramm aufgenommen und ausgeglichen. Dann überwiegt die Erweiterung und statt des normalen Wachsthums tritt eine subinflammatorische Wucherung ein, welche als eine Reaction auf die mechanische Ueberdehnung angesehen werden darf. Dass dem so sei, erhellt am besten aus der Localisation des Processes am Gefässrohr. Mit jeder Dehnung ist naturgemäss eine gewisse Verlängerung des Gefässes und eine Verschiebung in der Richtung der Pulswelle intendirt. An dieser Verschiebung aber werden die Gefässe durch die Befestigung der an ihnen abgehenden Aeste in den benachbarten Parenchymen gehindert. Mithin werden die Abgangsstellen der kleineren Arterien von den grösseren, z. B. der Arteriae intervertebrales von der Aorta, zugleich die Punkte einer besonders accentuirten Dehnung oder sagen wir gradezu Zerrung sein, und wenn wir sehen, dass gerade sie es sind, an welchen sich die Endarteriitis chronica vorzugsweise zu localisiren pflegt, so wird uns das in unserer Ansicht über die Hauptursache dieser Krankheit nur bestärken können. Die Wirkung der von mir angenommenen Ueberdehnung lässt sich zunächst in einem doppelten Verhalten der Gewebe der Gefässwandzellen verfolgen. In einer progressiven Metamorphose, welche von den durch die Ueberdehnung gereizten Vasa vasorum ausgeht und welche die Hyperämie der Adventitia, wie die Sclerose der Intima nach sich zieht. Sodann in einer regressiven Metamorphose, welche das passive Verhalten der Wandungselemente dem gesteigerten Blutdruck gegenüber einfach wiederspiegelt. Als solche ist das Atherom im engeren Sinne, d. h. die fettige Degeneration der Intima, später auch der Media zu betrachten. Die letztere erscheint häufig als eine ganz selbständige Erkrankung an solchen Stellen des Gefässrohrs, welche besonders starken Dehnungen ausgesetzt sind, also am Anfangstheil der Aorta oder an den zartwandigen Hirn- und Augengefässen bei renaler Hypertrophie des linken Ventrikels, an den Hirncapillaren bei Typhus, Geisteskrankheiten etc.

Die fettige Usur der Intima, wie *Virchow* diese entzündungslose Fettumwandlung genannt hat, beginnt unmittelbar an der inneren Oberfläche und schreitet (wahrscheinlich sehr allmählich) von innen nach aussen fort, die Intima wird Schicht für Schicht zerstört. Die Affection tritt übrigens immer nur in kleinen, scharf umschriebenen Flecken auf. Sie wird häufig bei sonst ganz gesunden Individuen gefunden. Trotzdem können wir nicht leugnen, dass durch sie die Haltbarkeit der Gefässe direct bedroht wird. Ist die Intima an einer, wenn auch noch so kleinen Stelle vollkommen zerstört, so lehrt die Erfahrung, dass die musculöse Media trotz ihrer Dicke dem Blutdruck nicht zu widerstehen vermag. Diese Muskelfasern weichen auseinander, es entsteht ein Querriss, durch welchen das Blut hervordringt und unter Durchbruch der Adventitia nach aussen gelangt.

Bei der fettigen Usur der Aorta sieht man nach dem Aufschneiden und Abspülen der Aorta, vornehmlich dicht über den Klappen und im aufsteigenden Theil des Gefässes, eine zierliche mattgelbe Zeichnung der Intima, welche sich aus unregelmässig verlaufenden kurzen Bogen, Strichen und Punkten zusammensetzt. In spiegelndem Lichte erscheint die Intima an der kranken Stelle sammtartig opak. Uebrigens kann das ganze Gefäss von normaler Elasticität und Weite sein.

Ob die von mir angenommene ursächliche Ueberdehnung eine bleibende

wird und ob im concreten Falle neben den geschilderten Veränderungen der Gefässwand eine Erweiterung oder eine Verengerung des Lumen besteht, das hängt in erster Linie von der normalen Weite des befallenen Gefässes und von schwer zu verfolgenden die Erweiterung begünstigenden oder erschwerenden Umständen ab, in zweiter Linie selbstverständlich von der Art und Grösse der Veränderungen selbst. Das Aortenatherom zeigt uns die Aorta vom Ursprung bis zur Gabelung etwa auf das Anderthalbfache des normalen Calibers erweitert. Die Erweiterung ist aber unregelmässig, am stärksten im Bereich des Arcus. An den mittelstarken Arterien (Iliaca externa, femoralis, poplitea) bedingen die sclerotischen Verdickungen der Intima ebenso oft eine Verengerung als eine Erweiterung des Gefässlumens; an den kleineren Arterien z. B. des Fusses und der Hand, den Aesten der Coronariae cordis ist die Verengerung Regel. Offenbar kämpft hier der Blutdruck einerseits und das Contractionsbestreben des neugebildeten intimalen Bindegewebes anderseits. Je enger die Röhre ist, desto mächtiger ist im Verhältniss zum Lumen und zum Blutdruck die Dicke der gewucherten Intima, desto erfolgreicher auch ihr Contractionsbestreben. Dem grossen Caliber und dem Blutdruck der Aorta gegenüber bedeutet die Durchwucherung der Intima eher eine Lockerung ihres Gefüges, eine Widerstandsverminderung, wie wir unter Anderem auch bei der Aneurysmenbildung sehen werden; von einer erfolgreichen Contraction des neugebildeten Bindegewebes kann hier nicht die Rede sein.

Die ***Verkalkung der Tunica media*** ist eine ziemlich häufige Complication der chronischen Endoarteriitis, die aber auch als selbständige Krankheit auftreten kann. Dieselbe findet sich nicht sowohl in denjenigen Regionen des Arteriensystems, welche der Hauptsitz der Endoarteriitis sind, in der Aorta und ihren Hauptästen, sondern in der relativ sehr dicken Muskelhaut der Arterien kleineren und kleinsten Calibers, in den Arm-, Bein- und Kopfschlagadern und ihren Verästelungen. Es handelt sich hier ebenfalls um eine einfache Petrification; die Muskelspindeln füllen sich mit Kalksalzen an und kommen als Muskelfasern wieder zum Vorschein, wenn man etwa die Kalksalze durch Säure auflöst.

Die Rigidität der grösseren Arterien wird gewöhnlich schon intra vitam an den grossen Gefässen der Arme und Beine unschwer diagnosticirt. Nachdem man die Gefässe mit der Adventitia ausgeschält hat, erscheinen sie mässig erweitert, die verkalkten Theile starr und eckig hervortretend, die unverkalkten schlotternd. Man ist übrigens auch ohne Mikroskop in der Lage, ein Urtheil über den muthmasslichen Sitz der Verkalkung zu fällen, da die deutliche Querringelung der infiltrirten Partien nur auf die Querfaserzüge der Muscularis bezogen werden kann (Fig. 113).

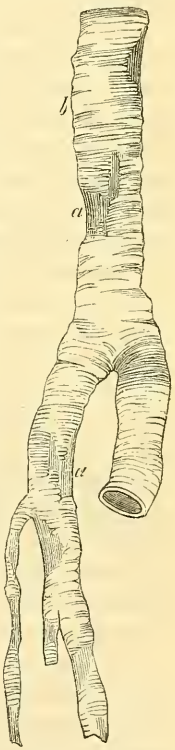

Fig. 113. Arteria cruralis nebst ihren Verzweigungen, in ihrer Media verkalkt. Unvergrössert.

Was nun den Sitz der Endoarteriitis chronica betrifft, so geht, denke ich, aus dem bisher Mitgetheilten bereits die vorwiegende Betheiligung der Aorta und

ihrer Hauptäste hervor. Dies entspricht der von mir vermutheten Aetiologie des Processes der generellen Ueberdehnung des Aortensystems bei zu häufig oder anhaltend gesteigerter Schlagfolge des Herzens. Was aber für das ganze Arteriensystem gilt, gilt auch für die Arterien eines einzelnen Organes, wenn demselben ungewöhnliche Arbeitsleistungen und dem entsprechende Arbeitshyperämien zugemuthet werden. So kann die Aorta gesund sein, während sämmtliche Arterien eines einzelnen Organes der Endarteriitis verfallen sind. Nun sind bekanntlich Hirn, Herz und Niere vor allen anderen Organen solchen physiologischen und pathologischen Ueberreizungen ausgesetzt (geistige Ueberanstrengung, Alcohol), weshalb wir denn auch gerade an diesen Organen der isolirten Erkrankung der arteriellen Gefässbahn am häufigsten begegnen. Wenn die Kranzarterien des Herzens atheromatös gefunden werden, pflegt meistens der Anfangstheil der Aorta miterkrankt zu sein.

Von den anatomischen Bildern, welche sich bei der Section bieten, seien hier nur diejenigen der Aorta und der Hirnarterien erwähnt. Die Arteriosclerosis renum et cordis finden bei den Herz- und Nierenerkrankungen ihren Platz.

Atherom der Aorta. Beim Aufschneiden bieten die eingesprengten Kalkplatten der Scheere oft erheblichen Widerstand. Biegt man darauf die Schnittränder zurück und breitet das Gefäss auf einer ebenen Grundlage aus, so treten die Veränderungen der Intima, welche oft kaum einen Quadratzoll des Gefässes intact gelassen haben, deutlich hervor. Sclerotische Platten, atheromatöse Geschwüre im bunten Durcheinander. Dazwischen glatte, schüsselartig vertiefte, harte, weiss oder buttergelb gefärbte Stellen, welche sich leicht aus der Continuität der Intima herausschälen lassen (Knochenlamellen), kleine glatte Thromben hie und da den Rauhigkeiten anhaftend. Die Lumina der abgehenden Gefässe von sclerotischen Platten theils wallartig umgeben, theils einseitig verengt und zu schmalen Spalten verzogen.

Beim Atherom der Arterien an der Hirnbasis, dieser für die Aetiologie des blutigen Hirnschlags besonders wichtigen Affection unterscheiden wir eine fleckweise Sclerose der Hauptstämme, welche bei der Dünnwandigkeit der intracraniellen Arterien schon in den nicht aufgeschnittenen Artt. vertebrales, basilaris, corp. callosi, fossae Sylvii etc. sichtbar ist. Die sclerotischen Stellen sind gelbweiss, hart und bedingen leichte Einschnürungen des Gefässes, namentlich, wenn sie an Theilungsstellen sitzen. Die weniger veränderten Strecken sind erweitert. Mit der Sclerose der Hauptstämme aber ist eine fettige Usur und Erweiterung der kleineren Aeste verbunden, welche zu Zerreissungen derselben und Blutergüssen in die Hirnsubstanz Veranlassung giebt.

Fragen wir uns, welchen Einfluss werden die bis dahin geschilderten Veränderungen der Gefässwand auf die Bewegung des Blutes in den Gefässen haben? so ist offenbar, dass durch jede einzelne derselben und also auch durch ihr Zusammenwirken eine Herabsetzung der Strömungsgeschwindigkeit in allen Organen des Körpers bewirkt werden muss. Hieran liessen sich sehr wohl Betrachtungen über die Verlangsamung des Stoffwechsels knüpfen, welche das höhere Alter mit sich bringt, über Gicht und Fettlebigkeit, über Nieren- und Leberleiden, Concrementbildungen etc. Handgreiflicher sind jedenfalls die Störungen, welche die Erstarrung und Verengerung der kleineren Gefässe gelegentlich hervorbringen

können. Unterhalb der erstarrten und verengerten Gefässe muss sich ja das Blut langsamer bewegen als normal, und wenn sich — was leicht geschehen kann — auch noch Thrombose des verengten Lumens hinzugesellt, so wird es still stehen und auf diese Weise Nekrose und Nekrobiose des betreffenden Parenchyms verursacht werden.

γ. Specifische Entzündung.

Die Localisation der Infectionskrankheiten in der Wandung der Blutgefässe führt zur Vasculitis specifica. Wie bei jeder eigentlichen Gefässentzündung sind auch hier die Entzündungsproducte nicht neben der Gefässwand, sondern in der Gefässwand abgelagert, so jedoch, dass in erster Linie die Adventitia, in zweiter erst die Intima und Media als Ablagerungsstätte in Betracht kommen.

Vasculitis tuberculosa. Im allgemeinen Theil wurde darauf hingewiesen, dass die secundären Localisationen des Tuberkelbacillus, welche der disseminirten oder allgemeinen Miliartuberculose zu Grunde liegen, an den kleineren Gefässen zu erfolgen pflegen. Der classische Ort für die Kenntnissnahme dieser Vasculitis tuberculosa ist das basale Arteriensystem des Gehirns, besonders das Gerüst der Arteria fossae Sylvii. Fig. 114 zeigt die tuberculösen Auftreibungen der Adventitia, welche namentlich an den Theilungsstellen der Gefässe ihren Sitz haben. Die inneren Gefässhäute werden in diesem gewöhnlichsten Falle erst secundär ergriffen und von der tuberculösen Wucherung durchbrochen. Wenn man ein tuberculöses Gefäss der Länge

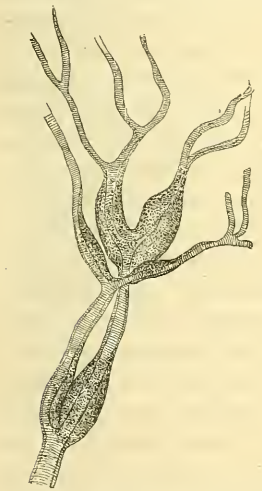

Fig. 114. Ein Aestchen der Arteria fossae Sylvii mit seinen Ramificationen tuberculös entartet. Die miliaren Knötchen, welche sich in der Adventitia entwickelt haben, comprimiren zum Theil das Lumen des Gefässes.

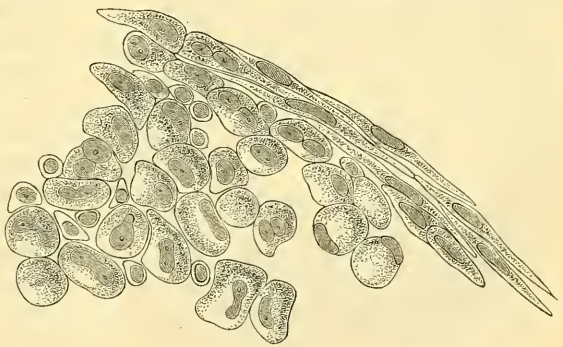

Fig. 115. Muskelfasern, die sich in Tuberkelzellen zu verwandeln scheinen.

nach aufschneidet und die innere Oberfläche betrachtet, so bemerkt man an der Stelle, wo ein solcher Durchbruch stattgefunden hat, statt der bekannten Längsfalten der Intima und der Querstreifung, welche durch die Muskelfasern hervorgebracht wird, eine scharf umschriebene Lücke, durch welche das kleinzellige Gewebe des Tuberkels hineinragt. Wiederholt aber ist es mir bei genauerer Untersuchung derartiger Stellen vorgekommen, als ob die epitheloiden Tuberkelzellen nicht von ausgewanderten farblosen Blutkörperchen stammten, sondern direct aus einer entsprechenden Umwandlung der Muskelfasern selbst hervorgingen. Ich

habe deshalb schon früher die genaue Copie einer solchen Stelle beigefügt und stelle den etwas befremdlichen Befund, der inzwischen durch *Baumgarten's* Untersuchungen in Beziehung auf andere Parenchymzellen (z. B. Leberzellen) bestätigt ist, abermals zur Discussion.

An stärkeren Gefässen, insbesondere an den Venae pulmonales, wurden von *Weigert* auch Tuberkeleruptionen der Intima gefunden. Dieselben hatten zur Bildung nicht nur miliarer und käsiger Protuberanzen in das Gefässlumen, sondern auch zur Erweichung und Verschwärung der Käseheerde geführt, so dass auf diese Weise eine Zumischung von Tuberkelbacillen zum Blute stattfinden musste. Ob dieser Vorgang auch an kleineren Venen in der Nähe tuberkulöser Erweichungsheerde vorkommt und etwa den Weg zeigt, auf welchem die hämatogene Miliartuberculose gewöhnlich zu Stande kommt, konnte bis jetzt nicht festgestellt werden.

Vasculitis syphilitica. Dass es auch eine syphilitische Gefässentzündung im engeren Sinne giebt, hat zuerst *Heubener* gelehrt. Wir wussten wohl schon lange davon, dass tertiäre syphilitische Wucherungen vorwiegend längs der Gefässscheiden erfolgen. Dass aber auch grössere Arterien ihre eigene syphilitische Entzündung besitzen, wussten wir nicht. Nach *Heubener* muss ein Theil der so häufig an den basalen Hirnarterien vorkommenden endoarteritischen Processe als syphilitische Endoarteriitis gedeutet worden. Von der gewöhnlichen Endoarteriitis zeichnet sich nach *Heubener* u. Anderen die syphilitische Form dadurch aus, dass die neugebildeten Bindegewebslagen nicht verfetten oder verkalken, sondern Schicht auf Schicht bilden bis zur erheblichen Verengerung, ja selbst zum Verschluss des Lumens (Endoarteriitis obliterans).

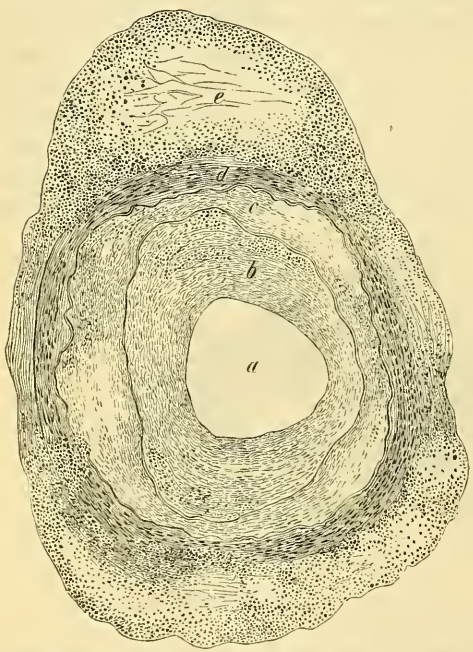

Fig. 116. Endoarteriitis und Periarteriitis syphilitica. *a.* Lumen. *b. c.* Bereich der gewucherten Intima Zwischen *b* und c eine neugebildete homogene Grenzmembran. *d.* Muscularis, stellenweise durch die Wucherung der Adventitia zerstört. *e.* Syphilomknoten in der entzündlich verdickten Adventitia.

Dabei ist ein Umstand von allgemeinerem histologischen Interesse.

Bekanntlich wird die normale Intima von der unterliegenden Muscularis durch eine ziemlich dicke homogene Grenzmembran geschieden, die nach den Längsfalten zu schliessen, welche sie am contrahirten Gefäss bildet, nicht sehr elastisch ist. Sie gehört zur Intima, denn, wenn sich über der

alten Intima — wie es bei unserem Process geschieht — nachgerade das hinreichende Material für eine neue Intima gebildet hat, so constituirt sich diese neue Intima in der Art, dass sich zwischen ihr und der alten Intima abermals eine homogene Grenzlamelle bildet (Fig. 116 zwischen *b* und *c*).

Eine perivasculäre Wucherung kann bei der syphilitischen Endoarteriitis sowohl fehlen als vorhanden sein. In unserem Falle (Fig. 116. *c*) besteht eine diffuse granulomatöse Infiltration der Adventitia mit zahlreich eingelagerten Gummata.

b. Erweiterung der Gefässe.

a. Der Arterien.

Aneurysma verum nennen wir eine auf ein kurzes Stück der Aorta oder einer Arterie beschränkte Erweiterung, an welcher alle drei Häute des Gefässes betheiligt sind. Da wir an der erweiterten Stelle, im Bereich des »aneurysmatischen Sackes«, ausnahmslos die Erscheinungen der chronischen Arteriitis antreffen, so liegt es nahe die Entstehung des wahren Aneurysmas auf eine locale Minderung der Widerstandskraft des Gefässes zurückzuführen, welche ihrerseits durch die entzündlichen Wucherungsprocesse in der Wandung bedingt ist.

In Beziehung auf die äussere Form der Aneurysmen unterscheide man nur die gleichmässige cylindrische oder spindelförmige Auftreibung des Arterienrohrs von der einseitigen, sackförmigen Ausbuchtung. Das cylindrische Aneurysma wird zum invaginirenden, wenn sich der aneurysmatische Sack nach einer oder beiden Seiten hin über die anstossenden Enden des nicht erweiterten Gefässes herüberschlägt. Aehnliche Modificationen kommen auch am sackförmigen Aneurysma vor. Schlägt sich der Sack nur nach der einen Seite herab, so wird seine Höhlung von dem Gefässlumen durch eine halbmondförmig vorspringende Leiste geschieden sein, schlägt er sich nach oben und unten oder nach allen Seiten zugleich um, so erhalten wir die Form des mit einem Halse aufsitzenden Aneurysmas.

Das histologische Interesse knüpft sich hauptsächlich an die Frage: wie verhalten sich bei der allmählichen Erweiterung des Arterienrohrs die verschiedenen Structurbestandtheile desselben, wie verhält sich die Intima, wie die Media und wie die Adventitia?

Erwähnt wurde schon, dass die Intima regelmässig durch Endoarteriitis in einen hyperplastischen Zustand versetzt ist, und dieser bewirkt, dass die Membran, ohne eine erhebliche Verdünnung zu erfahren, an der Erweiterung theilnimmt, Aneurysmen von 4—6 Zoll Durchmesser können mit einer hinreichend dicken, ja mit einer stellenweise mehr als normal dicken Innenhaut ausgekleidet sein. Die verschiedensten Stadien des atheromatösen Processes kommen auf ihr neben einander vor, doch tritt die Verkalkung in den Vordergrund; man hat schon Kalkplatten gefunden, welche den halben, ja den ganzen Umfang des Aneurysmas umspannten und es in eine knöcherne Trommel verwandelten. Häufiger findet sich eine mosaikartige Pflasterung mit kleineren Kalkplatten, welche sich gern an den Rändern ablösen und dann den ersten Anstoss zum Absatz von Blutgerinnseln geben. Die fettige Entartung, welche weniger verbreitet zu sein pflegt, ist nichts desto weniger von der grössten Wichtigkeit. Durch fettige Entartung nämlich, insbesondere durch das atheromatöse Geschwür, wird schliesslich doch die Intima

an der einen oder anderen Stelle defect, die Haltbarkeit des Aneurysmas in bedenklicher Weise gefährdet.

Die mittlere Gefässhaut verhält sich vom Beginn der Ausweitung an vollkommen passiv. Die Querbündel der glatten Muskelfasern weichen auseinander und lassen breiter und immer breiter werdende Interstitien zwischen sich. Darauf gehen sie durch fettige Metamorphose zu Grunde. Sobald ein Aneurysma der Aorta die Grösse einer Faust erreicht hat, hält es schon sehr schwer, noch Spuren und letzte Ueberreste der Media nachzuweisen.

Dagegen kann man von der Adventitia im eigentlichsten Sinne des Wortes sagen, dass sie »für den Riss« bürgt. Der Druck des wachsenden Aneurysmas wirkt auf diese Membran, wie überall ein mässig wachsender oder oft wiederholter Druck auf ein Stratum von ungeformtem Bindegewebe wirkt; es erregt in ihr eine chronisch entzündliche oder, wie man sagt, reactive Hyperplasie. Ein derbes, dichtes Bindegewebe umgiebt daher das Aneurysma an allen Seiten; es tritt einerseits in die etwaigen Defecte der inneren Häute ein, andererseits vermittelt es die Verwachsung der äusseren Oberfläche des Aneurysmas mit benachbarten Organen.

Die Betheiligung der Adventitia hat also einen durchaus salutären Charakter. Aber auch ihre Mittel sind erschöpflich. Einmal ist sie nicht im Stande, durch ihre Verdickung das Wachsthum des Aneurysmas aufzuhalten. Sie giebt regelmässig und an allen Punkten dem Blutdrucke nach und kann niemals den Grad von Widerstandsfähigkeit erreichen, welcher durch die combinirte Kraft einer normalen Intima und Media erzielt wird. Wie gross aber auch die Ansprüche sind, welche an die Widerstandsfähigkeit der Wandung gestellt werden, zeigt sich in dem Conflicte des Aneurysmas mit dem Knochensystem. Drängt ein Aneurysma der Aorta ascendens gegen das Brustbein oder ein Aneurysma der Aorta thoracica gegen die Wirbelsäule an, so geht zunächst Alles zu Grunde, was sich zwischen Knochen und Blut befindet. Intima, Media und Adventitia, mediastinales Bindegewebe und Periost verschwinden spurlos unter dem Druck der gegen einander strebenden Gewalten. Darauf giebt der Knochen nach; langsam zwar, so dass die vollkommen entblössten Ueberreste oft weit in das Lumen des Aneurysmas vorspringen, aber er schwindet doch. Das Knochengewebe macht dabei eine eigen-

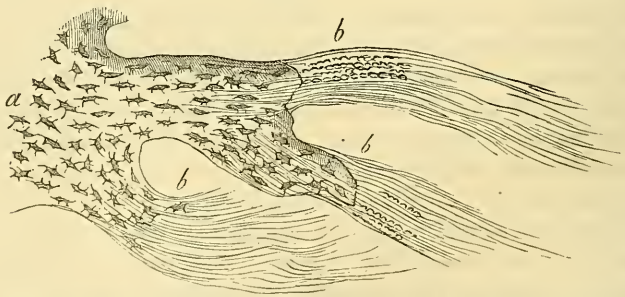

Fig. 117. Bindegewebsmetamorphose der Knochen. Ein Splitter von dem durch ein andrängendes Aneurysma aortae atrophirenden Brustbein. *a*. Normales Knochengewebe. *b*. Entkalktes und in fibrillärem Zerfall begriffenes Knochengewebe. $^1/_{300}$.

thümliche aus Fig. 117 ersichtliche, faserige Metamorphose durch, die nicht als Neubildung, sondern nur als ein Act des Zerfalls und der Auflösung angesehen

werden kann. Das Resultat ist ein Knochendefect. Das Aneurysma aortae ascendentis verursacht nicht selten ein gänzliches Fehlen des Manubrium sterni, des oberen Theiles des Brustbeinkörpers und des Sternalendes der Clavicula; das Aneurysma aortae descendentis verursacht halbkugelige Defecte in einem oder mehreren Körpern der Wirbelsäule.

Eine zweite Störung für die salutären Leistungen der Adventitia erwächst aus dem Umstande, dass die Leistungen, welche zum grossen Theile auf einer Fortsetzung des hyperplastischen Processes auf das benachbarte Bindegewebe beruhen, nur so weit reichen können, als das Bindegewebe reicht. Jede freie Oberfläche, gegen welche das Aneurysma vordringt, kann für den Patienten verhängnissvoll werden, indem sie zu einer Berstung des Aneurysmas Veranlassung giebt. Die Pleuraoberfläche ist in dieser Beziehung weniger gefährlich, weil die Pleurahöhle ein Binnenraum des Bindegewebes ist, dessen Oberflächen leicht mit einander verwachsen. Durch diese Ueberleitung des Aneurysmas auf die Lunge wird die tödtliche Katastrophe vorläufig hinausgeschoben. Dieselbe tritt erst dann ein, wenn beide Pleurablätter durchbrochen und dadurch das luftgefüllte Lungenparenchym und die kleineren Bronchien eröffnet worden sind. Viel schneller kommt es zur Ruptur derjenigen Aneurysmen, welche gegen die grossen Luftwege oder die Trachea selbst vordringen. Aneurysmen der Aorta ascendens durchbrechen schliesslich die äussere Haut: andere Eröffnungspunkte sind der Oesophagus, der Herzbeutel, die Art. pulmonalis, selten das Peritoneum und das retroperitoneale Bindegewebe.

In der Höhle des Aneurysmas kommt es sehr gewöhnlich zur Bildung von Thromben. Unebenheiten der inneren Oberfläche bilden in der Regel den Ausgangspunkt. Doch spielt auch die Verlangsamung des Blutstroms eine Rolle, daher sich die Gerinnung vorzugsweise leicht in sackförmigen, gehalsten Aneurysmen einstellt. Der Aneurysmenthrombus ist stets von exquisit geschichtetem Bau: die äusseren Lagen, welche sich zuerst abgesetzt haben, sind meist vollkommen entfärbt, faserig, derb, wie jedes Blutgerinnsel wird, wenn es einem anhaltenden Drucke ausgesetzt ist, niemals sind auch nur Andeutungen einer Organisation zu bemerken. Daher führt auch die Thrombose der Aneurysmen, obwohl sie das Lumen direct verkleinert, doch nur in sehr seltenen Fällen zu einer spontanen Heilung des Aneurysmas. Dergleichen ist höchstens in ganz abgesackten Aneurysmen kleinerer Arterien beobachtet worden. Meistentheils erweist sich die thrombotische Ausfüllung einer Aneurysmenhöhle als ungenügend, um dem Blutstrom zu widerstehen. Berstet der Sack, so wird der Trombus zerwühlt und das Blut findet zwischen den Trümmern den Weg nach aussen. Auch eine Erweichung des Aneurysmenthrombus kommt vor, wodurch die Gefahr der Ablösung und Embolie herbeigeführt wird.

Aneurysma verum Aortae. Die wahren Aortenaneurysmen entspringen nicht, wie hie und da irrthümlich angegeben wird, einfach von der Convexität des Aortenbogens, sondern an mehreren aufeinanderfolgenden Punkten einer spiralig verlaufenden Linie, welche an dem vorderen Umfange des Aortenbulbus beginnt, am aufsteigenden Theil allmählich nach rechts rückt und die Convexität dicht vor der Abgangsstelle des Truncus anonymus überschreitet, von hier ab aber sehr gestreckt an dem hinteren und inneren Umfange der Aorta descendens hinabzieht.

Diese Linie ist keineswegs identisch mit den Punkten des geringsten Widerstandes, welchem die Erweiterung von aussen begegnet, da sie sich vielfach geradezu gegen die Wirbelsäule richtet. Sie ist vielmehr die durch die spiralige Drehung des Aortenblutstroms modificirte »Brandungslinie« des letztern gegen die Aussenwand des Aortenbogens. (Fig. 118).

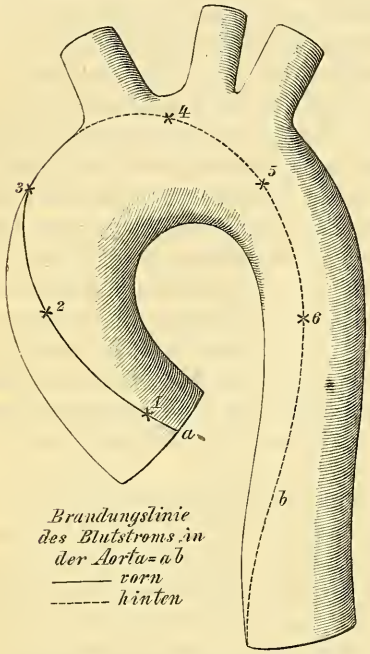

Fig. 118. Die Brandungslinie der Aorta.

Das erste Aortenaneurysma wölbt sich direct gegen den Stamm der vorliegenden Arteria pulmonalis. Es erzeugt frühzeitig Hypertrophie des rechten Ventrikels, relative Insufficienz der Valvula tricuspidalis, Venenpuls, und führt gelegentlich zum sofort tödtlichen Durchbruch in den Herzbeutel.

Das zweite Aortenaneurysma ist das am häufigsten vorkommende Aneurysma der aufsteigenden Aorta. Es ist eine anfangs sehr flache, dann mehr und mehr sackartig werdende, ja sogar in einem kleineren Extrasack gipfelnde Hervorwölbung der vorderen Aortenwand gegen das Sternum. Das Sternum wird in der Regel an der Grenze zwischen Körper und Manubrium erreicht und mit einem circa 3–4 Cm. im Durchmesser haltenden Loch durchbrochen, worauf sich die weitere Entwickelung resp. Berstung des Aneurysmas gegen die äussere Haut richtet.

Das dritte Aneurysma dringt von der Convexität des Arcus nach rechts gegen die Lunge vor. Der Pleuraraum wird durch adhäsive Entzündung überbrückt. Die Eröffnung des meist gehalsten Aneurysmas geschieht in die arrodirten kleinen Bronchien der Lungenspitze, die tödtliche Blutung erscheint als Hämoptoe.

Das vierte Aneurysma des Aortenbogens geht von einem zwischen Truncus anonymus und Carotis sinistra gelegenen mittleren Punkt geradewegs nach hinten und oben gegen die Trachea. Kaum hühnereigross geworden, perforirt das meist gehalste Aneurysma in die Trachea. Das fünfte Aneurysma gehört bereits der absteigenden Aorta an. Es wölbt seinen Scheitel zwischen Subclavia sinistra und Isthmus Aortae von links her gegen die Wirbelsäule. Oft sitzt es einer mehr cylindrischen Erweiterung der gesammten Aorta dicht vor dem Isthmus auf. Die folgenden Aneurysmen der Aorta descendens richten sich sämmtlich mehr oder weniger gegen die Wirbelsäule. Natürlich aber dringen sie im Knochen langsamer vor als neben demselben, und so kommt es, dass sich allmählich eine stärkere Spannung einstellt zwischen demjenigen Theil der Aneurysmenwand, welcher im Knochen liegt, und dem übrigen Sack. Endlich reisst an der Verbindungsstelle der Sack ab und es kommt zu einer tödtlichen Blutung in die Pleurahöhle. Nur die dicht über dem Diaphragma liegenden Aneurysmen gerathen mit ihrem Scheitel in die auseinander-

weichenden muskulösen Theile der seitlichen Rumpfwand, und können in diesem günstigen Terrain schliesslich eine colossale Grösse erreichen, ohne zu perforiren.

Aneurysma verum A. carotidis. Die Carotis communis ist dicht vor ihrer Gabelung in interna und externa zu aneurysmatischer Erweiterung prädisponirt. Die vielfach wechselnden und für einander vicariirenden Füllungszustände der Hirngefässe einerseits und der Gesichts- und Halsgefässe anderseits scheinen bei dieser Prädisposition ihre Hand im Spiele zu haben. *L. Meyer* führt darauf auch das häufige Vorkommen einer bulbösen Erweiterung dieser Stelle bei Geisteskranken zurück (Virchow's A.). Die Intima ist gewöhnlich einfach hyperplastisch ohne secundäre Veränderungen der sclerotischen Platten. Der Umfang des Sackes überschreitet selten den eines Hühnereis.

Aneurysma verum A. popliteae. Die gleiche Ectasie an der Art. poplitea unmittelbar vor ihrer Auflösung in die drei Hauptäste. Andauernde Compression dieser Hauptäste bei aufrechter Haltung des Körpers (mit durchgedrückten Knien) soll das Zustandekommen dieses Aneurysmas begünstigen.

Aneurysma arteriarum ad basin cerebri. Man findet als Ursache einer tödtlichen Blutergiessung an der Basis cranii ein geborstenes Aneurysma der Arteria basilaris, carotis, corporis callosi, vertebralis etc. vor. Das Aneurysma erweist sich als ein schlaffhäutiger kirschkern- bis kirschengrosser Sack, welcher aus der hyperplastischen, aber nachträglich stark attenuirten Intima, einigen noch restirenden Querfaserzügen der Media und der Adventitia besteht. Das Aneurysma pflegt der Basilaris oder einer anderen der genannten Arterien seitlich anzusitzen. Oft sind neben den geborstenen noch mehrere kleinere Aneurysmen in anderen Stellen desselben Gefässes vorhanden.

Anhang: Aneurysma anastomoticum (cirsoides). Sämmtliche Aeste der Art. auricularis posterior (selten diejenigen einer anderen Arterie) sind verlängert und erweitert. Sie erscheinen geschlängelt, zickzackförmig, bis geknickt. Die convexen Seiten jeder Biegung hie und da bis zum sackförmigen Aneurysma ausgebuchtet. Intima normal. Die verdickte Adventitia fasst die ganze Ectasie zu einer flachen, pulsirenden Geschwulst der Kopfschwarte zusammen.

Aneurysma spurium. Als falsches oder unechtes Aneurysma wird jeder Zustand von localer Erweiterung des Arterienrohrs bezeichnet, bei welchem nicht alle drei Häute betheiligt sind, oder das »Mehr« von Raum, welches zu dem Arterienlumen hinzukommt, ein neben der Arterie gelegener, sei es präexistirender, sei es mit Gewalt erzeugter Hohlraum ist.

Aneurysma traumaticum. Schlag und Stoss, welcher eine oberflächlich gelegene Arterie trifft, kann, wahrscheinlich durch Quetschung und Lähmung der Media, eine locale Ausstülpung der Intima durch die auseinander weichenden Faserzüge der mittleren Haut zur Folge haben. Dergleichen Aneurysmen kommen namentlich an den über den Schädel verlaufenden Arterien vor. Wichtiger sind die durch Verletzung der Arm- und Schenkelschlagader beim Aderlass oder durch einen unglücklichen Zufall (namentlich beim Schnitzen) entstehenden Aneurysmen. Hierher gehören folgende Unterarten:

a. Das An. spurium antibrachii diffusum, welches beim Aderlass aus der Vena mediana durch Mitverletzung der Art. brachialis zu Stande kommt. Das

Blut hat die Fascia antibrachii unterwühlt und ruht in einem mit der Arterie durch die Wundöffnung communicirenden Hohlraum.

b. Das An. spurium antibrachii circumscriptum geht aus dem vorigen hervor, wenn sich die Wandungen des Hämatoms cystenartig ausbilden, und schliesslich zu einem kleineren der Arterie anhängenden Bindegewebssack organisiren.

c. Das An. varicosum (A. anastomoticum. Varix aneurysmaticus) entwickelt sich, wenn das Blut aus der verletzten Arterie direct in das Lumen der mitverletzten nebenliegenden Vene eingeströmt ist und in dieser letztern eine rückläufige Strömung mit nachfolgender kräftiger Ectasie der Wandung erzeugt hat. Die Venenklappen spannen sich zwar gewaltig an und stellen sich ganz horizontal. Indessen wird in der Regel sowohl die erste als die zweite, oft auch die dritte von der Einbruchsstelle an aufwärts ungenügend, um das mächtig erweiterte Lumen zu überspannen. Erst die vierte Klappe pflegt zu wiederstehen. Die Ectasie setzt sich aber durch die zahlreichen Anastomosen auch auf die angrenzenden Venen fort, so dass das ganze stromaufwärts gelegene Terrain an der Venenerweiterung theilnimmt.

Aneurysma dissecans[1]) Aortae. Neben einer mehr oder minder ausgesprochenen Hypertrophie des ganzen oder wenigstens des linken Herzens bei solchen Individuen, welche von Jugend auf an »Herzklopfen« gelitten haben, finden wir $2^1/_2$ Centimeter oberhalb der Semilunarklappen einen Querriss an der inneren und hintern Peripherie der Aorta, welcher die Intima und Media durchdringt. Durch diesen Riss hat sich das Blut einen Weg gebahnt und ist unter Abhebung der Adventitia einerseits entlang dem Bogen und der absteigenden Aorta vielleicht bis in die Gegend des Zwerchfells, anderseits nach dem Herzen zu vorgedrungen. Es hat das Pericardium viscerale vom Stamm der Aorta abgelöst und in einigen mächtigen Blutbeulen in das Lumen des Pericardialsackes hineingewölbt, bis diese Membran geborsten ist und eine tödtliche Blutung erfolgte.

Man hat für die Erklärung des An. dissecans Aortae wohl in zu freigebiger Weise eine fettige Usur der Aorta an der Rissstelle in Contribution gezogen. Ich habe meinerseits die Ansicht aufgestellt, dass ausser der Usur gewisse mechanische Zerrungen der Aorta in Betracht kommen, welche durch die »Verklammerung« dieses Gefässes mit der Arteria pulmonalis einerseits und durch eine übermässige systolische Ausdehnung des Aortenbogens anderseits hervorgebracht werden müssen. Die Lungenarterie ist durch ihre Befestigung in den Lungenpforten unbeweglich. Der Aortenbogen strebt bei seiner übermächtigen, durch das hypertrophische Herz bewirkten systolischen Ausdehnung sich von der Pulmonalarterie abzuheben, und wenn die hierbei thätigen Kräfte stark genug, die Verklammerung von Aorta und Pulmonalis fest genug und die Innenwand des Aortenbogens schwach genug ist, so reisst die Aorta unmittelbar über ihrer Verbindungsstelle mit der Pulmonalis ein und das Aneurysma dissecans ist fertig.

β. Erweiterung der Venen.

Phlebectasie. Die Erweiterungen der Venen sind trotz ihres viel häufigeren Vorkommens, trotz mancher Eigenthümlichkeit des anatomischen Bildes, welches sie darbieten, doch nur ein schwaches Abbild der Arterienerweiterungen. Wir

1) Aneurysmata dissecantia kleinster Arterien s. bei Hirnblutungen.

haben oben bemerkt, dass von einer Endophlebitis chronica im Sinne des atheromatösen Processes der Arterien so gut wie gar nicht die Rede ist. So kommt gerade diejenige Complication in Wegfall, welche bei den Aneurysmen namentlich als ätiologisches Moment eine so hervorragende Rolle spielte. Die Aetiologie der Phlebectasie ist überhaupt ganz evident immer und überall dieselbe, nämlich mechanische Dilatation durch local gesteigerten Blutdruck, und dieser ätiologischen Monotonie entspricht eine ebenso grosse Einförmigkeit im Ablauf der anatomischen Veränderungen. Man kann zwar, wenn man will, auch bei den Ectasien der Venen jene drei Grundformen der Erweiterung, deren ein cylindrischer Canal überhaupt fähig ist, wiederfinden, wir können cylindrische, spindelförmige und sackartige Phlebectasien unterscheiden: aber diese Unterscheidung hat hier einen verhältnissmässig sehr geringen Werth, einfach deshalb, weil in den meisten Fällen von Phlebectasie alle diese Formen neben einander vorkommen, weil es sich überhaupt niemals um eine einzelne, sehr bedeutend erweiterte Stelle einer Vene handelt, sondern immer um mässige Erweiterungen ganzer Venenplexus oder auch sämmtlicher Wurzeln eines venösen Gefässstammes.

Unter normalen Verhältnissen herrscht im Venensysteme ein so geringer Blutdruck, dass er in den grossen Venen den Atmosphärendruck nur um weniges übersteigt und in der unmittelbaren Nähe des Herzens sogar negativ werden kann. Dem entprechend haben die Venen verhältnissmässig dünne Wandungen; sie sind so zu sagen nur auf diesen mässigen Blutdruck eingerichtet. Tritt durch irgend einen Umstand eine Steigerung des Blutdrucks ein, so erweitert sich das Lumen der Vene, die Wandung wird ausgedehnt; ist diese Drucksteigerung anhaltend oder auch periodisch wiederkehrend, so bleibt die Wandung dauernd ausgedehnt, die Phlebectasie beginnt.

Selbstverständlich bemerkt man die Phlebectasie am frühesten an solchen Stellen, wo Klappen angebracht sind. Die Sinus dieser Klappen erweitern sich und verursachen kleine, knotige Auftreibungen des Venenrohrs, welche man bei oberflächlichem Verlauf der Venen schon durch die Hautdecken wahrnehmen kann. Die Klappensegel selbst werden dabei stärker stromaufwärts gedrückt; schliesslich genügen sie nicht mehr, um das Lumen zu bedecken, und je mehr dies der Fall ist, um so mehr erstreckt sich die Ectasie auf das ganze Venenrohr. Die Vene dehnt sich zunächst in der Längsrichtung, das Gefäss wird länger; da aber Anfang und Ende befestigt sind und eine ausgiebige Verschiebung nicht erfahren können, so muss sich das verlängerte Gefäss entweder zickzackförmig hin- und herbiegen oder auch spiralig winden. Beides kommt vor, der Zickzack an grösseren und zwischen unnachgiebigen Oberflächen gelagerten Venen, die Spirale an kleinen, lose liegenden. Die Zickzackbiegung bildet den Uebergang zu demjenigen Grade der Phlebectasie, welchen wir als Varicosität bezeichnen. Indem sich nämlich der äussere, convexe Umfang der Umbeugstelle vorzugsweise ausbuchtet, entsteht hier schliesslich eine sackförmige Ectasie, welche dem Gefäss anhängt, wie das sackförmige Aneurysma einer Arterie. Wiederholt sich dasselbe an jeder neuen Knickung, welche das Gefäss macht, so scheint dasselbe zuletzt ganz und gar aus gegenständig an einander gereihten sackförmigen Aneurysmen zu bestehen. Dies ist der ausgebildete »varicöse Zustand«, welcher sich gewöhnlich an sämmtlichen Gefässen eines Venenplexus oder an sämmtlichen Wurzeln eines grossen Venenstammes

findet. Mit ihm ist in den meisten Fällen die höchste Stufe der phlebectatischen Entwickelungen erreicht. Als eine noch höhere kann füglich nur die varicöse Geschwulst bezeichnet werden, welche indessen nur an einer bestimmten Localität, nämlich dem Plexus haemorrhoidalis, beobachtet wird.

In allen Phlebectasien, vorzugsweise aber in denjenigen der Beckenorgane, kommt es gelegentlich zur Bildung von **Venensteinen.** So nennt man gewisse derbe, concentrisch geschichtete und mit Kalksalzen infiltrirte Thromben, welche sich in den Ausbuchtungen der Varicen gebildet haben. Sie sind selten grösser als halberbsengross und bringen keinen Schaden. Es kommt aber auch vor, dass frische Thromben erweichen und sowohl locale Entzündung als Metastase in den Lungen oder der Leber erzeugen.

Von allen Venen des Körpers sind die Venenplexus des kleinen Beckens und seines Ausganges am meisten zur Phlebectasie disponirt. Dies liegt einmal darin, dass diese Plexus durch ihre Communication mit der Pfortader (V. haemorrhoidalis interna) an den ungünstigen Circulationsverhältnissen dieses Gefässes participiren, ohne doch des wohlthätigen, jene Circulation befördernden Einflusses der Bauchpresse theilhaftig zu sein, anderseits aber in den andauernden und oft wiederholten Hyperämien, welchen diese Theile durch das Geschlechtsleben unterworfen sind.

Phlebectasia Plexus vesicalis steht im Hintergrunde jener krankhaften Veränderungen am Blasenhals (Katarrh der Schleimhaut, mässige Vergrösserung der Prostata), welche man bei älteren Leuten so häufig findet und als Blasenhämorrhoiden bezeichnet.

Phlebectasia Plexus haemorrhoidalis. Der eigentliche Hämorrhoidalzustand beginnt mit einer Injection der venösen Uebergangsgefässe, welche in dem submucösen, lockeren Bindegewebe des Mastdarmes zunächst der Afteröffnung verlaufen. Damit vergesellschaftet sich zunächst ein schleimiger Katarrh der Oberfläche und, wie ich finde, eine leichte Hyperplasie der Schleimdrüsen. Später treten die Veränderungen der Schleimhaut zurück, die Phlebectasie schreitet zur Bildung grosser Convolute von varicösen Venen fort, welche die Schleimhaut erheben und einen Kranz von Querfalten rings um die Afteröffnung bilden. Schliesslich concentrirt sich die Ectasie auf einen oder einige Punkte dieser Querfalten, welche sich zu rundlichen Höckern, dann zu fungösen Geschwülsten von beträchtlicher Grösse entwickeln.

Macht man einen Durchschnitt durch einen grossen Hämorrhoidalknoten, so bemerkt man schon mit blossem Auge, dass er in seiner Hauptmasse von schwammiger Structur ist. Die Poren werden durch die Lumina, die Septa durch die verschmolzenen Wandungen erweiterter und varicös entarteter Venen gebildet. Die Entstehung dieser Structur haben wir uns so zu denken, dass unter dem Einfluss des fortdauernd gesteigerten Blutdruckes die Ectasie der Venen atrophirend auf das zwischenliegende Bindegewebe wirkt, so dass endlich die Gefässwandung allein übrig bleibt. In der Umgebung dieser Venenknoten kommt es nicht selten zu entzündlichen, theils indurativen, theils suppurativen Vorgängen, im Innern hie und da zu einer Gerinnung des Blutes, welche partielle Gangrän herbeiführt.

Phlebectasia Plexus spermatici führt zu einer als Varicocele bezeichneten, oft recht erheblichen Geschwulst im Hodensack, welche sich durch das

sonderbare Anfühlen, als ob man ein Convolut von Regenwürmern in den Fingern hätte, auszeichnet.

Nächst den Venen der Beckenorgane wird die Phlebectasie namentlich im Gebiete der V. saphena magna beobachtet.

Die Ectasie der Rosenvene. Alles, was die Circulation in der V. iliaca communis erschwert, z. B. der Druck des schwangeren Uterus oder eines Unterleibstumors auf jenes Gefäss, kann hierzu Veranlassung geben. In anderen Fällen thut es eine dauernde Contraction der Schenkelmuskeln, z. B. bei Leuten, welche im Stehen arbeiten; indem diese die tiefliegenden Venen des Schenkels comprimirt, drängt sie das abfliessende Blut in die Venen der Haut. Dazu kommt die Wirkung der Schwere. Ueberhaupt vereinigen sich meist mehrere ätiologische Momente zu dem gemeinschaftlichen Resultate der Rosenvenenectasie. Die verschiedenen Stadien derselben lassen sich schon durch die Hautdecken verfolgen. Gar nicht selten stehen leichtere und schwerere Grade derselben im Hintergrunde jener chronischen Entzündungen und Verschwärungen des Unterschenkels, welche wegen ihrer Hartnäckigkeit so oft die Geduld des Patienten und des Arztes auf die Probe stellen.

Caput Medusae nennt man eine Venenectasie in der Umgebung des Nabels, welche bei verhindertem Einfluss des Pfortaderblutes in die Leber durch Eröffnung und Erweiterung von Blutwegen längs des Lig. hepato-duodenale und Lig. suspensorium hepatis hergestellt werden.

2. Krankheiten des Herzens.

Dieselben drei Schichten, welche die Wandung aller grossen Gefässe constituiren, finden wir an dem Centralorgan des Circulationsapparates wieder. Der Intima entspricht das Endocardium, der Media das Myocardium. Entsprechend aber der hervorragenden functionellen Stellung des Herzens sind diese Häute hier, jede in ihrer Eigenthümlichkeit, höher entwickelt.

Das Endocardium ist eine ungleich zartere Haut als die Intima aortae. Dies tritt namentlich an der inneren Oberfläche der Ventrikel hervor, wo es nur als eine spiegelnde Fäche erscheint, welche die Muscularis nach innen abschliesst, ihre Farbe und Modellirung aber in keiner Weise beeinträchtigt. Dicker wird es freilich, wo es jene Duplicaturen bildet, denen eine besondere Haltbarkeit zugemuthet wird, an Klappen und Sehnenfäden. An den Klappen können wir sogar mehrere in ihrer Structur verschiedene Lagen unterscheiden. So ist die dem Blutstrom abgewandte Lamelle jedes Klappensegels reicher an elastischen Fasern, als die ihm zugekehrte, und zwischen beiden Lamellen findet sich wenigstens in den Zipfelklappen eine dünne Schicht lockeren Bindegewebes, in welchem Gefässe bis gegen den Rand der Klappe vordringen.

Das Myocardium, entsprechend seiner physiologischen Wichtigkeit die mächtigste Schicht der Herzwand, löst in seiner Structur das schwierige Problem, mit quergestreiften Muskelfasern einen Hohlraum abzuschliessen. Die Muskelfasern werden durch spitzwinklige Anastomosen zu gefensterten Membranen vereinigt, welche in massenhafter Uebereinanderschichtung und haltbarer Verbindung unter einander den Verschluss bewirken (vgl. pg. 236).

Die Adventitia ist ein seröser Sack, das Pericardium, dessen viscerale Platte das Herz von aussen in einer ebenso dünnen Schicht bekleidet, wie das Endocardium die innere Oberfläche, doch enthält es eigene Gefässe, welche freilich an vielen Stellen mit den Gefässen des Herzfleisches zusammenhängen.

Nach alledem erscheinen uns die drei Häute des Herzens jede für sich individualisirter und selbständiger, als die drei Häute der Arterien und Venen, und da sich diese grössere Selbständigkeit auch in ihren Erkrankungen manifestirt, so halte ich es für angemessen, dieselbe auch in meiner Darstellung zu berücksichtigen; ich werde daher nach einander die pathologische Histologie des Myocardiums und des Endocardiums abhandeln, diejenige des Pericardiums aber auf ein gemeinschaftliches Capitel »von den Anomalien seröser Häute« verschieben.

a. Myocardium.

Hypertrophie des Herzens. Wir verstehen unter Herzhypertrophie eine Volumzunahme des Herzens, welche ihren Grund in einer Hyperplasie des Myocardiums hat. Eine Herzhypertrophie kann beide Ventrikel des Herzens gleichmässig betreffen; weit häufiger ist nur ein Ventrikel, oder doch vorwiegend der eine Ventrikel hypertrophisch. Es ist nicht leicht, das Vorhandensein einer Hypertrophie geringen Grades zu constatiren. Wir sind darauf angewiesen, die Dicke der Wand mit der Weite des Lumens zu vergleichen. Das Verhältniss dieser beiden wechselt mit dem Grade der Zusammenziehung, in welchem sich das Herz befindet. Je kleiner das Lumen, um so dicker die Wand, und umgekehrt. Vielleicht ist die scheinbar verdickte Herzwand nur eine stärker contrahirte? Aehnliche Rücksichten kehren bei der Betrachtung der Atrophie des Herzfleisches wieder; wir müssen uns hüten, ein dilatirtes Herz schon deshalb für atrophisch zu halten, weil seine Wandungen dünn sind. Ein schnelles und richtiges Urtheil über geringe Grade von Verdickung und Verdünnung der Herzwand kann nur durch längere Uebung erworben werden. Dagegen ist es leicht, eine Herzhypertrophie höheren Grades zu erkennen.

Nächst dem grösseren Umfange und der oft sehr eigenthümlichen Gestaltsveränderung erregt schon die unverhältnissmässige Schwere des Herzens unsere Aufmerksamkeit. Die Wandung des hypertrophischen Herzens ist von einer brettähnlichen Starrheit und Härte, so dass sie selbst nach dem Aufschneiden und der vollkommenen Entleerung des Blutes nicht einsinkt und sich schwer aus- und einbiegen lässt. Endlich fällt die erhebliche Verdickung der Wandung um so mehr ins Auge, als das Lumen zu gleicher Zeit abnorm gross zu sein pflegt, indem sich zu jeder Herzhypertrophie ein gewisser Grad von Dilatation hinzugesellt. Ein grosses Herz muss selbstverständlich eine grosse Herzhöhle haben.

Charakteristische Veränderungen der äusseren Gestalt erfährt das Herz, wenn nur einer der beiden Ventrikel hypertrophisch ist. Wenn man an den rechten Ventrikel eines Kinderherzens den linken Ventrikel eines älteren Individuums anfügte, so würde das ganze Herz mehr die Gestalt des linken Ventrikels erhalten, im umgekehrten Falle giebt der rechte Ventrikel den Ausschlag. Ganz so verhält es sich bei den halbseitigen Hypertrophien.

Hypertrophia cordis sinistra. Ein Herz, dessen linker Ventrikel hypertrophisch ist (Fig. 119), wird daher eine länglich-eirunde bis walzenförmige

Gestalt haben. Der rechte Ventrikel erscheint noch mehr, als dies schon unter normalen Verhältnissen der Fall war, als ein blosser Anhang des linken. Die Lage des Herzens geht mehr in die Horizontalrichtung über, so dass die Basis nach rechts, die Spitze nach links schaut. Die Spitze schiebt sich über die Mamillarlinie vor, wie man an der Verbreitung der Herzdämpfung in dieser Richtung und der Verlegung des Spitzenstosses wahrnimmt.

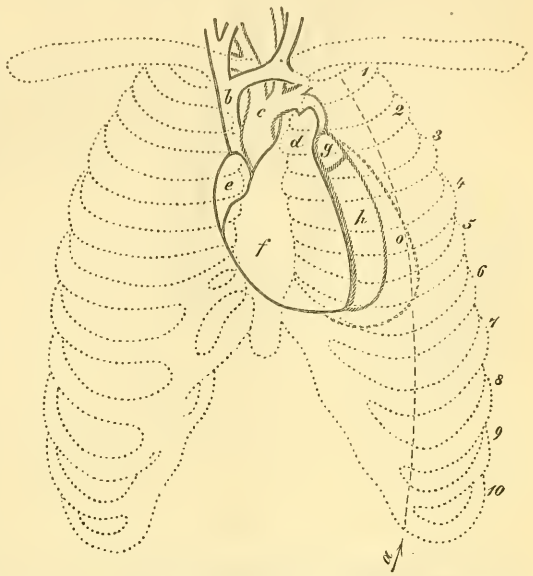

Fig. 119. Hypertrophie des linken Ventrikels. Herz in situ. *a*. Die Mamillarlinie. *b*. V. cava superior. *c*. Aorta. *d*. Bulbus der Arteria pulmonalis. *e*. Rechter Vorhof. *f*. Rechter Ventrikel. *g*. Linker Vorhof. *h*. Linker Ventrikel (normaler Umfang). *o*. Der hypertrophische Ventrikel.

Hypertrophia cordis dextra. Dagegen bewirkt eine einseitige Hypertrophie des rechten Ventrikels (Fig. 120) nicht eine Verlängerung, sondern eine Verbreiterung und Verdickung des ganzen Herzens. Das Herz erscheint von vorn betrachtet quadratisch, und da die Lage immer mehr und mehr in die Verticalrichtung übergeht, so verbreitet sich auch die Herzdämpfung nach rechts, erscheint auf dem unteren Ende des Sternums und jenseits des rechten Sternalrandes. Die Spitze des Herzens wird nicht mehr vom linken Ventrikel allein gebildet, der rechte nimmt Theil oder bildet sie auch ganz; statt des Spitzenstosses aber, der nicht selten undeutlich wird, tritt wegen der Verdickung der Herzbasis von vorn nach hinten eine systolische Berührung des Conus arteriosus (Fig. 120. *d*) mit der Brustwand, der Basisstoss, auf.

Hypertrophia cordis universalis. Die Hypertrophie des ganzen Herzens betheiligt in einer Reihe von Fällen, welche wir als idiopathische bezeichnen, weil ihre mechanische Erklärung auf Schwierigkeiten stösst, beide Ventrikel ganz gleichmässig, und gerade in diesen Fällen kann das Herz jene abenteuerliche Grösse des Ochsenherzens erreichen (Bucardia). Ausserdem sieht man doppelseitige Hypertrophie sowohl bei gleichzeitiger Stenose und Insufficienz der Aorten- und Mitralklappe, als bei jener allein, wenn sich die Stauung vom linken Herzen durch die Lunge hindurch auf das rechte Herz fortsetzte. Endlich kommt eine geringe Betheiligung des linken Ventrikels an der Hypertrophie des rechten vor, welche sich nur durch den nutritiven Consensus beider Ventrikel erklärt.

Die meisten Hypertrophien des Herzens sind wahre Arbeitshypertrophien; sie werden hervorgerufen durch mechanische Hindernisse in der Blutbewegung. Diese vermehren die Arbeit des Herzens, indem sie den Druck erhöhen, welcher

beim Beginn der Systole des Herzens senkrecht gegen die Innenfläche des Ventrikels gerichtet ist, und welcher eben durch die Systole überwunden werden soll. Schon beim atheromatösen Process der Aorta sahen wir eine Hypertrophie des linken Ventrikels hinzutreten, wir werden sehr bald in den Klappenfehlern des Herzens die bei weitem häufigste Ursache der Herzhypertrophie kennen lernen und noch bei manchen anderen Organerkrankungen darauf zurückkommen.

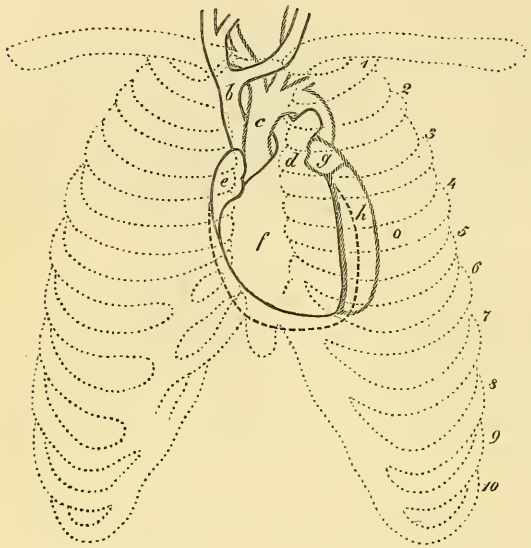

Fig. 120. Hypertrophie des rechten Ventrikels. Herz in situ. Die Bezeichnungen wie in der vorigen Figur. Die Contouren des hypertrophischen rechten Ventrikels sind mit Punkten angegeben.

Was den histologischen Process der Hypertrophie des Myocardiums anbetrifft, so ist die Annahme, dass sich dabei die einzelnen Muskelfasern verdicken, ziemlich allgemein recipirt und neuerdings durch genaue Messungen von *Thomas* erhärtet worden. Dazu kommt eine numerische Zunahme der Muskelzellen, welche ich auf eine Spaltung derselben zurückführe.

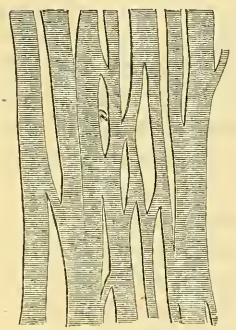

Fig. 121. Muskelfasernetz vom Herzen. Bei *a* Binnenspältchen einer Muskelzelle, gegenüber dem Abgange eines Seitenastes, welches durch allmähliche Vergrösserung dem Netzwerk eine neue Masche zufügen würde.

Die Muskelfasern des Herzens theilen sich bekanntlich gabelförmig; man kann auch sagen, sie vereinigen sich gabelförmig, in Summa, sie bilden Netze oder Membranen mit länglich spaltförmigen Lücken. Diese Netze nun können durch geeignete Mittel in kurze Bruchstücke mit geraden Endflächen zerlegt werden, welche Zellenäquivalente sind, und welche wir mit *Schweigger-Seidel* als Muskelzellen bezeichnen. Jede Muskelzelle enthält für gewöhnlich einen centralen Kern. Im hyperplastischen Herzmuskel findet man deren mit zwei und noch mehr Kernen, welche hinter einander gereiht sind, wie es nach *Weissmann* bei solchen quergestreiften Muskelfasern der Fall ist, welche sich demnächst durch Längsspaltung theilen.

Atrophie des Herzens. Da das Herz unstreitig der thätigste Muskel des Körpers ist und infolge davon mehr Ernährungsmaterial verbraucht, als die meisten anderen Organe, so werden sich Störungen der Gesammternährung am Herzen verhältnissmässig früh geltend machen. Nicht bloss die senile Involution des Körpers, sondern jeder Marasmus, jede Kachexie, seien dieselben durch acute oder chronische Krankheitszustände

verursacht, können in diesem Sinne zur Herzatrophie führen, welche sich dann in einer Verdünnung und Erschlaffung der gesammten Musculatur zu erkennen giebt, und daher als universelle Atrophie erscheint. Ausserdem kommen partielle, auf die äusserste oder innerste Schicht der Muscularis beschränkte, es kommen selbst heerdweise Atrophien vor, welche dann auch localen Ursachen ihre Entstehung verdanken.

In allen Fällen werden die Muskelfasern dünner, schmächtiger, gehen auch wohl ganz zu Grunde. Diese wichtigste Erscheinung der Atrophie aber tritt uns unter verschiedenen Modificationen des histologischen Bildes entgegen, welche uns erlauben, eben so viele Arten der Atrophie zu unterscheiden.

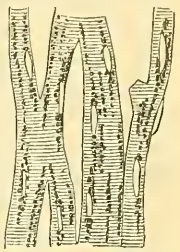

Fig. 122. Die braune Atrophie des Herzmuskels. Bruchstück einer Muskelfasermembran mit Pigmentkörnchen im Innern der Primitivbündel. 1/300.

1. Die braune Atrophie zeichnet sich, wie der Name sagt, durch eine mit der Volumsabnahme gleichzeitige Verfärbung des Muskelfleisches ins Rostbraune bis Dunkelockerfarbene aus. Ursache dieser eigenthümlichen Erscheinung ist die Ablagerung eines gelben, körnigen Pigmentes in der Muskelfaser. Dasselbe ist bald mehr gleichmässig in der contractilen Substanz vertheilt, bald sieht man die Körnchen in zierlichen Reihen zwischen den Primitivfibrillen und um die Kerne herum angehäuft (Fig. 122); woher es stammt, ob es das condensirte eigene Pigment der Muskelfaser ist, oder ob es unter Betheiligung des Blutfarbstoffs entsteht, ist nicht bekannt. Die braune Atrophie ist stets universell. Am häufigsten wird sie bei Marasmus senilis, Marasmus ex inanitione, bei tuberculöser und carcinomatöser Kachexie gefunden.

2. Die gelbe Atrophie ist die Fettumwandlung des Herzmuskels (vergl. pgg. 25 und Fig. 17). In dem Masse, wie die Ablagerung der Fetttröpfchen reichlicher wird, werden die Muskelfasern blass, gelblich, zuletzt weisslich, speckig. Auch die Consistenz nimmt ab. Das Fleisch ist mürbe, brüchig und lässt sich in den Fingern leicht zerreiben. Dagegen ist die Volumsabnahme nicht immer auffallend. Die gelbe Atrophie zeichnet sich gegenüber der braunen durch die Acuität ihrer Entwickelung aus und tritt in vier Formen auf. a) Als diffuse Entartung des ganzen Herzfleisches bei acut verlaufenden, fiberhaften Krankheiten, acuten Exanthemen, Typhus etc. b) Als fettiger Zerfall der oberflächlichen subpericardialen Schicht des Herzmuskels, infolge der durch die Entzündung des benachbarten Pericardiums gesetzten Ernährungsstörung (s. Pericarditis). c) In zahlreichen, stecknadelkopfgrossen Heerden, in der innersten, dem Endocardium nächstliegenden Muskelschicht solcher Herzen, welche einer hochgradigen Dilatation ausgesetzt gewesen sind. Man gewahrt in diesem Falle schon durch das Endocardium, namentlich an den Papillarmuskeln und Trabekeln der Herzspitze das weiss gesprenkelte, resp. gebänderte Aussehen, welches diese Affection dem Herzfleisch verleiht. d) In Form eines grösseren bis haselnussgrossen, fettigen Erweichungsheerdes, welcher gewöhnlich mitten im Muskelfleisch des linken Ventrikels gegen die Spitze zu gelegen ist. Das passive Verhalten und die grosse Brüchigkeit des fettig entarteten Parenchyms führt in der Regel zu einer Ruptur des Herzens, welche sich gegenüber anderen Rupturen durch das

schichtweise und sehr allmähliche Auseinanderweichen der Musculatur auszeichnet. Eine atheromatöse Entartung der Kranzarterien mit thrombotischer Verschliessung eines grösseren Astes derselben kann in allen Fällen als die Ursache dieses gefährlichen Zustandes angesehen werden. (Vergl. die zusammengehörigen Krankheitsbilder bei der Myocarditis circumscripta).

Anhang: ***Fettherz.*** Die Fettumwandlung des Herzfleisches darf nicht mit jener excedirenden fettigen Infiltration des subpericardialen Bindegewebes verwechselt werden, welche gewöhnlich Fettherz genannt wird. Diese findet sich bei allgemeiner Wohlbeleibtheit (Obesitas) und kann die Ursache der grössten Beschwerden, selbst des Todes werden. Einerseits nämlich überwuchern die Fettmassen vom Sulcus circularis und transversus her das Herz in dem Grade, dass über jedem Ventrikel nur noch eine kleine Insel des Herzfleisches sichtbar bleibt; es ist kaum denkbar, dass durch diese Last das Herz in seinen Bewegungen nicht behindert werden sollte; anderseits dringt die Infiltration in das interstitielle Bindegewebe des Myocardiums selbst ein. Das letztere geschieht zwar stets nur in geringerem Umfange, aber es genügt doch, um einen Theil der Muskelwand durch Druck atrophisch zu machen und dadurch die Functionsfähigkeit des Herzens direct herabzusetzen. Fälle von Herzbruch infolge von Fettdurchwachsung, insbesondere der vorderen Wand des linken, seltener des rechten Ventrikels sind nicht selten.

Myocarditis diffusa. Die Entzündung des Herzfleisches ist eines der dunkelsten Capitel der gesammten Pathologie, und die pathologische Anatomie vermag leider nur in unvollkommener Weise zur Aufhellung desselben beizutragen. Bei den quergestreiften Muskeln des Rumpfes und der Glieder ist erfahrungsgemäss schon der leichteste Grad von Entzündung, z. B. schon jene leichte Anschwellung, welche wir in Begleitung des chronischen Rheumatismus finden, und von der es noch nicht ausgemacht ist, ob sie wesentlich über einen bedeutenden Grad von Hyperämie hinausgeht, mit den allerheftigsten Functionsstörungen verbunden. Der Muskel ruht im contrahirten Zustande. Der leichteste Versuch, ihn zu dehnen, findet wegen der grossen Schmerzhaftigkeit den entschiedensten Widerstand beim Patienten. Versuchen wir es, diese Erfahrungen auf das Herz zu übertragen, so ist leicht ersichtlich, dass schon die leichtesten Grade einer diffusen Entzündung den Stillstand des Herzens und somit das Ableben des Patienten zur Folge haben müssen, und dass nur bei partiellen Affectionen spätere Stadien des Entzündungsprocesses überhaupt möglich sein werden. Man ist so weit gegangen, das Vorkommen der diffusen Entzündung überhaupt zu verwerfen. Allein mit Unrecht. Ich kann versichern, dass es eine über alle Theile des Herzens gleichmässig verbreitete Entzündung giebt.

Bei einem männlichen Individuum (54 Jahre alt), welches lange Zeit auf constitutionelle Syphilis behandelt worden war, darauf eine doppelseitige Lungenentzündung durchgemacht hatte, trat wenige Tage nach dem Austritt aus dem Spitale der Tod so plötzlich ein, dass die Angehörigen einen Schlaganfall vermutheten. Ich fand bei der Section, abgesehen von einigen Producten der Syphilis, einen Zustand des Herzens, welchen ich unbedenklich als diffuse, parenchymatöse Entzündung des Muskelfleisches ansprechen zu können glaube.

Das Herz war halb zusammengezogen, auffallend starrwandig, so dass es sich nur mit der grössten Gewalt ein wenig zusammendrücken liess. Auch nachdem die üblichen Eröffnungsschnitte gemacht waren, collabirte das Organ nicht. Sofort aber machte sich eine sehr auffallende Anomalie des Muskelfleisches bemerklich. Dasselbe hatte seine frisch-rothe Farbe eingebüsst, hatte einen Stich ins Violette, die Schnittfläche irisirte, die Schnittkanten waren beinahe durchscheinend, die Consistenz war die des Kautschucks; doch liess sich die Faser eher zerreissen als ausdehnen. Unter dem Pericardium sowohl als dem Endocardium waren zahlreiche Ecchymosen, wahrscheinlich infolge hochgradiger Circulationsstörung im Muskelfleisch, denn hier war kein Gefäss mit Blut gefüllt, so dass der Mangel an Blut sicherlich das Seinige zu der Entfärbung beitragen mochte.

Die mikroskopische Analyse erwies überall: Ablagerung einer feinkörnigen Substanz im Innern der Muskelfasern; diese Substanz war nicht gleichmässig vertheilt, sondern in kleinen, spindelförmigen Häufchen um die Kerne angehäuft und konnte als »vermehrtes Protoplasma« der Muskelzellen angesehen werden. Niemals habe ich ein prägnanteres Bild der »parenchymatösen Entzündung« *Virchow's* gesehen. Die Muskelfasern waren ausserdem sämmtlich durch Querrisse in kurze, länglich viereckige Fragmente zerstückt, eine Erscheinung, welcher wir noch öfter in der pathologischen Histologie der quergestreiften Muskeln begegnen werden. Dieselbe ist in jedem Falle als eine mechanische Zerreissung aufzufassen. Ich habe mich überzeugt, dass man sie durch kräftige Dehnung an den Muskelfasern des Kaninchens sehr leicht hervorbringen kann. An einem Motiv für mechanische Ausdehnung fehlt es ja auch in unserem Falle keineswegs, und es ist anzunehmen, dass die erstarrte und infiltrirte Muskelfaser zur Zerklüftung noch mehr disponirt sein werde, als die normale. Ob dieser Querzerfall mit der früher besprochenen künstlichen Zerfällung in dem Sinne identisch war, dass auch hier die Verbindung der Muskelzelle gelöst wurde, kann ich nicht sagen.

Myocarditis circumscripta. Ferner werden wenigstens in der klinischen Verkehrssprache unter die Rubrik Myocarditis eine Reihe umschriebener Veränderungen des Herzfleisches gebracht, welche in ihren Endproducten theilweis einen entzündlichen Charakter an sich tragen, während ihre Entstehung nicht ganz klar und durchsichtig ist. Es sind dies die Herzschwiele, der Herzabscess oder Herzgeschwür sowie gewisse Erweichungen und Nekrosen des Herzfleisches.

Die Mehrzahl dieser Zustände lässt sich mit der schon oben kurz erwähnten umschriebenen Fettdegeneration (pg. 237) auf Veränderungen am arteriellen Gefässapparate zurückführen, und zwar in weitaus den meisten Fällen auf Arteriitis chronica, Thrombose oder Embolie des am Septum ventriculorum herabsteigenden Hauptastes der Coronaria cordis anterior. Dieser ernährt die vordere Wand des linken Ventrikels. Die Vorderwand des linken Ventrikels ist daher auch der gewöhnliche Schauplatz der zu schildernden Veränderungen.

Eine örtliche Blutsperre ist bei allen die Causa proxima. Diese aber kann nicht nur quantitativ sehr verschieden hochgradig sein, sondern auch nach der Zeit ihres Zustandekommens sehr erheblich variiren, und das Herzfleisch erweist sich diesen Veränderungen gegenüber als ein so empfindliches Reagens, dass sich

daraus die Mannigfaltigkeit der zur Beobachtung kommenden anatomischen Läsionen erklärt.

Eine langsam wachsende Verdickung der Intima und Zuschwellung ihres Lumens mit und ohne Verkalkung bedingt ein entsprechend langsames Versiegen der örtlichen Ernährung und die schon geschilderte fettige Entartung der Herzwand, welche am häufigsten die Herzruptur herbeiführt (pg. 237 ff.).

Noch schleichender ist der Verlauf jener Ernährungsstörung, welche zur Herzschwiele führt. Neben der Endarteriitis, welche nicht immer deutlich ausgesprochen ist, zeigt hierbei der Ramus descendens coronariae cordis eine exquisite Periarteriitis chronica, welche sich in einer dicken, bindegewebigen Einpackung des Gefässes ausspricht. Diese Bindegewebshyperplasie setzt sich auch auf die feineren in die Muskelsubstanz eindringenden Gefässe und das interstitielle Bindegewebe fort und bedingt eine schwielenartige Neubildung aus demselben, während die Muskelfasern atrophisch zu Grunde gehen.

Führt dagegen die chronische Endarteriitis nach allmählicher Verengerung des Lumens zur Thrombose desselben, so bewirkt diese eine etwas schnellere und zuletzt vollständige Absperrung des Blutes von umschriebenen Theilen der Herzwand. Die Folge ist eine Nekrose des Herzfleisches mit nachfolgender Erweichung, welche bei erheblicher Ausbreitung direct den Tod durch Herzlähmung herbeiführt, bei kleinen Heerden aber zur eitrigen Entzündung des umgebenden Parenchyms, zum Herzabscess Veranlassung geben kann.

Herzschwiele und partielles Herzaneurysma. Eine Hyperplasie des interstitiellen Bindegewebes mit daran sich schliessendem Schwund der Muskelfasern bis zur völligen Umwandlung des Myocardiums in eine derbe, glänzend weisse und saftarme Bindegewebsschwiele, bildet die anatomische Grundlage der sog. chronischen Myocarditis, und des partiellen Herzaneurysmas schlechthin.

Sitz dieser Entzündung ist die vordere Wand des linken Ventrikels und zwar ist weitaus am häufigsten eine mehr umschriebene, etwa Fünfmarkstückgrosse Stelle einen Querfinger breit über der Herzspitze betroffen.

Wenn der Process, was selten der Fall ist, auf das Myocardium beschränkt ist, und insbesondere das Endocardium weniger betheiligt ist, findet man zahlreiche im Muskelfleisch zerstreute Anhäufungen eines derben und dichten, silberweiss glänzenden Bindegewebes. Die Anhäufungen folgen oft deutlich gewissen Gefässramificationen und sind deshalb häufig selbst etwas verästelt, auf dem Durchschnitt sternförmig. Das zwischenliegende Muskelfleisch ist überall im Schwinden begriffen; man kann in mikroskopischen Bildern sehen, wie die einzelnen Balken mehr und mehr durchwachsen und in Bindegewebsbalken umgewandelt werden.

Gewöhnlich finden wir neben der schwieligen Myocarditis eine eben solche Affection der bezüglichen Partie der Endocardii. Dieses erscheint im gleichen, oder etwas grösserem Umfange milchweiss, derb, sehnig. Die Oberfläche ist glatt, sie ist glatter, als sie sein sollte; wir vermissen die reiche Gliederung, welche das System der Fleischbalken gerade dieser Gegend verleiht. Wir schneiden ein und überzeugen uns, dass unter dem verdickten Endocardium nicht bloss die Fleischbalken, sondern die ganze Muscularis verschwunden ist. Wir finden

eine 1—2 Linien dicke »durchgreifende« Schwiele von weissem, dichtem und straffem Bindegewebe; in dieser Schwiele können wir das Endocardium nicht mehr von der Muscularis, die Muscularis nicht mehr vom Pericardium unterscheiden.

Wie bereits angedeutet wurde, bildet die Herzschwiele die Vorbedingung einer umschriebenen Herzerweiterung, des sogenannten partiellen Herzaneurysmas. Trotz der ihm innewohnenden Neigung zu retractiver Schrumpfung vermag nämlich das neugebildete Bindegewebe, welches jetzt einen Theil der Herzwand ersetzt, dem Druck des Blutes nicht zu widerstehen. Die kranke Stelle erfährt daher eine Ausdehnung, welche sich bald mehr in Form einer gleichmässigen, seichten Ausbuchtung, bald als rundlicher, der Herzspitze anhangender Sack darstellt, dessen Inneres mit der Herzhöhle durch eine etwas engere Oeffnung communicirt. Die Grösse des Aneurysmas wechselt innerhalb weiter Grenzen, von der Grösse einer Kirsche bis zu der eines Hühnereies. Gar nicht selten kommt es darin zur Thrombose; wir werden dieselbe um so eher zu gewärtigen haben, je mehr das Aneurysma die sackförmig gehalste Form hat. Gerade hier kommt es im Gegensatze zu den Aneurysmen der grossen Arterien bisweilen zu einer Obliteration der Höhle, welche nach *Rokitansky* freilich nicht durch den Thrombus allein, sondern grossentheils durch bindegewebige Vegetationen bewirkt wird, welche von der Innenfläche des Sackes ausgehen. Rupturen sind selten und nur bei hochgradiger Attenuation der Wandung beobachtet worden; umgekehrt ist es beim acuten, durch abscedirende Myocarditis entstandenen Herzaneurysma.

Myomalacia cordis. I. Krankheitsbild: Ischämische Nekrose des Herzfleisches. Bei einem Individuum, das vor seinem Tode nicht immer deutliche Symptome von Herzschwäche dargeboten zu haben braucht, finden wir das linke Herz schlaff und schwach gefüllt. Am linken Ventrikel bemerkt man schon von aussen anämische, blassgelbe Flecke, welche sich von den Furchen aus, am häufigsten von der vorderen Längsfurche aus, in das Myocardium erstrecken. Schneidet man nun senkrecht oder — was vorzuziehen ist — der Fläche nach durch das Myocardium, so findet man das Muskelfleisch im Bereich dieser Flecke mattgelblich-braun und verhältnissmässig trocken, auch brüchig bis weich. Ein feiner, rother Saum grenzt das Kranke vom Gesunden ab; diese Contouren sind unregelmässig, zackig; gewöhnlich läuft ein einzelner grosser Heerd von 3—4 Millimeter Dicke nach innen und an der äusseren Peripherie in mehrere Spitzen aus.

Eine dichte Körnung der Muskelfasern, welche die Querstreifung undeutlich und unsichtbar macht, ist oft der einzige Befund, welchen das Mikroskop an den kranken Stellen erhält. An den Rändern herum finden sich indessen auch in ganz frischen Fällen schon grosse Mengen von Wanderzellen, die aus den erweiterten Gefässen ausgetreten sind.

II. Krankheitsbild: Herzabscess, Herzgeschwür. Man gewahrt in der Muskelsubstanz des Herzens eine umschriebene Stelle von der Grösse einer Erbse, einer Bohne, selten darüber, an welcher statt des Muskelfleisches ein graugelblicher oder überhaupt missfarbiger dicklicher Brei sich befindet. Dieser Brei enthält neben zahlreichen Eiterkörperchen vorzugsweise den Detritus der aufgelösten Muskelfasern, Eiweissmolekel und Fetttröpfchen, auch wohl grössere Bruchstücke

der contractilen Substanz, an welcher aber die Querstreifung nicht mehr zu erkennen ist. Die Gestalt des Heerdes ist vorherrschend länglich-rund, doch sind auch zerklüftete und in langen Zügen in die Muscularis hineingreifende Abscesshöhlen beobachtet worden. An der Grenze des Heerdes sieht man zuweilen Demarcation durch eine grauröthliche, sehr weiche Schicht, welche aus Granulationsgewebe besteht.

Dieser Zustand ist die unmittelbare Weiterbildung der ischämischen Nekrose, wenn solche nur ein kleines, für die Function des Herzens entbehrliches Stück des Myocardiums ergriffen hatte. Sowohl der Zerfall der Muskelfasern als die sequestrirende Entzündung sind fortgeschritten und haben einerseits zu breiartigem Zerfall anderseits zur Eiterung geführt.

Der Ausgang kann verschieden sein. Am seltensten dürfte eine Eindickung und Verkäsung des eitrigen Breies mit bindegewebiger Einkapselung des käsig gewordenen, später verirdenden Knotens sein. Häufiger ist jedenfalls die Entleerung des Eiters durch Berstung. Je nachdem derselbe der inneren oder äusseren Oberfläche des Myocardiums näher liegt, erfolgt der Durchbruch entweder in den Herzbeutel und ist dann von einer schnell verlaufenden Pericarditis gefolgt, oder nach innen in die Herzhöhle selbst. Das Nächste, was im letzteren Falle geschieht, ist, dass das Blut in die Abscesshöhle hineinstürzt und den Detritus hinausspült. Hierbei eröffnet sich eine reiche Quelle für Embolien und zwar hauptsächlich im Gebiete des grossen Kreislaufs, da der Herzabscess mit Vorliebe im linken Ventrikel seinen Sitz hat. Die Abscesshöhle selbst erscheint als ein accessorischer Hohlraum, als ein Recessus, wenn man will, ein Aneurysma der Herzhöhle (acutes Herzaneurysma). Wie lange sich dieser Zustand halten kann, hängt lediglich von der Dicke des noch nicht zerstörten Theiles der Herzwand ab. Dieser und das cardiale Blatt des Pericardiums halten allein noch den unvermeidlich drohenden Herzbruch und die tödtliche Ergiessung des Blutes in den Herzbeutel zurück. Etwas Anderes ist es, wenn der Abscess, wie es häufig der Fall ist, im Septum ventriculorum entstanden ist. Die blosse Communication beider Ventrikel durch eine kleine Oeffnung scheint keinen wesentlichen Einfluss auf die Circulation zu haben; setzte sich aber die eitrige Zerstörung vom Septum aus nach oben fort, drang der Eiter in das lockere Bindegewebe zwischen den beiden Lamellen der Tricuspidalis ein, so kann bei der Berstung des Abscesses jedes der drei am Septum ansitzenden Klappensegel, nämlich der innere Zipfel der Tricuspidalis, das linke Segel der Pulmonalarterienklappen und das rechte Segel der Aortenklappen abgelöst und dadurch der Zustand der Insufficienz an dem entsprechenden Klappenapparate herbeigeführt werden (vgl. Insufficienz und Stenose der Herzostien).

Anhang. Als Herzabscesse pflegt man, abgesehen von den eben beschriebenen, grossen, solitären Affectionen auch jene kleinen, stecknadelknopfgrossen Erweichungsheerde zu betrachten, welche gelegentlich bei pyämischen, puerperalen, rotzigen und ähnlichen Infectionen meistens mit Klappenentzündung verbunden und dann immer in grösserer Anzahl im Herzfleisch gefunden werden. Einige derselben liegen in der Regel dicht unter dem Endo- oder Pericardium. Ursprünglich sind es grauweisse Stellen im Muskelfleisch, später kleine Höhlen, welche ganz mit einem dünnflüssigen Brei erfüllt sind. Mikroskopisch findet man

niemals wirkliche Eiterkörperchen, sondern überhaupt nichts Anderes als stäbchenförmige Mikrophyten.[1]) Dieselben liegen dicht gedrängt anfangs zwischen den Muskelbündeln, dann dringen sie unter gleichzeitiger Auflösung der Muskelfaser in das Innere derselben ein, ja, es hat auf Querschnitten das Ansehen, als ob die contractile Substanz in Vibrionen zerfiele, weil der Ersatz der Muskelfaser durch Vibrionenmasse ohne alle Volumszunahme geschieht. Weiter als bis zur Bildung kleiner abscess-ähnlicher Erweichungsheerde lassen sich die Veränderungen nicht verfolgen, weil die ganze Affection nur bei den heftigsten, rasch tödtlich endigenden Formen der erwähnten Infectionskrankheiten vorkommt.

b. Endocardium.

Entzündung.

Endocarditis. Es wurde oben darauf hingewiesen, dass das Endocardium zwar das Analogon der Gefässintima, aber eine ungleich zartere Membran sei, als diese; es wurde erwähnt, dass es stellenweise wenigstens Gefässe enthält; wo diese fehlen, sendet das reiche Gefässnetz des Myocardiums seine terminalen Schlingen bis dicht unter die dünne Innenhaut, so dass wir derselben durchweg eine unmittelbare Beziehung zu den Vasa vasorum zuschreiben können. Wir dürfen uns daher nicht wundern, in dem Endocardium ein viel empfindlicheres Organ zu finden, als in der Intima vasorum. Verschiedene anomale Mischungszustände des Blutes, die pyämische, die puerperale, die typhöse Blutmischung, vor allem aber die Blutmischung bei acutem Gelenkrheumatismus wirken auf das Endocardium als Entzündungsreiz. Nach *Bamberger's* Schätzung erfahren 20 % aller Fälle von acutem Gelenkrheumatismus die Complication mit Endocarditis.

In Beziehung auf die nähere Localisation des Processes muss zunächst hervorgehoben werden, dass das Endocardium des linken Herzens so vorzugsweise häufig ergriffen wird, dass Fälle von Endocarditis am rechten Herzen geradezu als Seltenheiten zu bezeichnen sind. Sodann wird der Ort der Affection in ganz ausgesprochener Weise durch die mechanische Insultation bestimmt, welcher gewisse Stellen des Endocardiums bei der Herzthätigkeit ausgesetzt sind. Es sind diejenigen Linien, in welchen sich die Klappensegel beim Schluss der Klappe berühren; dies ist nicht etwa der freie Rand der Klappe, sondern an den Semilunarklappen eine schon normal sehr wohl markirte Linie, welche den freien Rand nur in der Mitte (Nodulus Arantii) und an beiden Enden berührt, sonst aber sich $^1/_2$—1 Linie vom Klappensaume entfernt hält; an den Zipfelklappen läuft die Schlusslinie überall eine Linie weit vom freien Rande; sie verläuft an der oberen Fläche genau da, wo sich an der unteren, dem Ventrikel zugewendeten Fläche die hinteren Enden der gabeligen Sehnenfäden ansetzen. Hier haben wir in der Regel die ersten Anfänge der Veränderungen zu suchen. Dieselben können sich von hier aus über einen grossen Theil der Klappe verbreiten; sie können

1) Diese Angabe ist von historischem Interesse. Sie findet sich schon in der ersten Ausgabe dieses Lehrbuchs und erwähnte, soviel ich weiss zum ersten Male, das Vorkommen von Spaltpilzen in einem Parenchyme des menschlichen Körpers. Aber nicht Derjenige, welcher eine neue Thatsache zufällig zuerst sieht, sondern Derjenige, welcher ihre Bedeutung zuerst erkennt, ist der Entdecker derselben.

auch gleichzeitig an einer anderen Stelle des Endocardiums zum Ausbruch kommen, aber die Schlusslinien der Klappen sind und bleiben der bevorzugte Sitz der Endocarditis.

Wir unterscheiden acute und chronische Endocarditis und theilen die acute neuerdings in die ulceröse und die verrucöse Form ein. Zu dieser Eintheilung führte die gewonnene Erkenntniss, dass acute Endocarditis in vielen Fällen durch die Einnistung von Mikrophyten hervorgebracht werde und demgemäss den Charakter einer diphtherischen von Nekrose und Ulceration gefolgten Entzündung zur Schau trage, während eine ebenfalls grosse Zahl von Fällen in minder starken und nicht eben bösartigen örtlichen Veränderungen verläuft, dagegen den ersten Anstoss zu jenen schweren anatomischen Verunstaltungen des Endocardii und namentlich der Klappensegel giebt, welche der chronischen Endocarditis zukommen.

Bei allen Formen von Endocarditis spielt eine zellige Infiltration des endocardialen Bindegewebes eine Hauptrolle. Diese führt nirgends zu einer eigentlichen Vereiterung, wohl aber (bei der E. ulcerosa) zu einer Erweichung und Einschmelzung des Bindegewebes, bei der End. verrucosa zur Bildung höckriger Excrescenzen, bei der E. chronica zu infiltrativer Verdickung und Verkürzung der endocardialen Ausbreitungen. Alle sonstigen Erscheinungen müssen der besonderen Schilderung vorbehalten werden.

1. Endocarditis ulcerosa. Die Mikrophyten, welche die E. ulcerosa erzeugen, sind kleinkuglige Gebilde, welche in dichter Aneinanderhäufung rundliche Ballen bis zu Stecknadelknopfgrösse bilden. Eine weiss-gelbliche Farbe und ein mattes, opakes Aussehen lässt die Stellen schon mit blossem Auge unterscheiden, wo diese Mikrophytenballen eingelagert sind. Als solche kommen in erster Linie jene kleinen Unebenheiten in Betracht, welche sich an den Schlusslinien der Aortenklappen und der Mitralis regelmässig vorfinden. Auf die Einnistung folgt einmal Nekrose des von den Mikrokokken unmittelbar berührten Klappengewebes, dann aber eine heftige entzündliche Infiltration des demnächst anstossenden. Beide greifen rasch um sich, weil die Mikrophytenwucherung leichter in das entzündlich gelockerte Klappenparenchym eindringt und die Nekrose in immer tiefere Schichten desselben hineinträgt. Von eigentlicher Eiterbildung ist kaum die Rede, dazu folgen sich Nekrose, entzündliche Erweichung und Auflösung zu schnell.

Fig. 123. Acute Endocarditis. Durchschnitt durch einen Zipfel der entzündeten Mitralklappe. *a*. obere, *a'*. untere Lamelle des Endocardiums. *b*. Mittlere Schicht, deren Gefässe hyperämisch sind. *c*. Die Efflorescenz der oberen Lamelle. *d*. Die Fibrinauflagerung. 1/300.

Fast ausnahmslos dagegen kommt es zur Ausscheidung von Blutfibrin an der unebenen Oberfläche der afficirten Klappensegel. Ich betone ausdrücklich, dass hier in der Regel nur Fibrin und selten ein cruorhaltiger Thrombus abgesetzt wird. Es will mir nämlich scheinen, als ob gerade wegen der makroskopischen Aehnlichkeit des Fibrins mit der Gewebsefflorescenz die Discontinuität beider oft übersehen würde. Der fibrinöse Niederschlag (Fig. 123. *d*) füllt alle kleinen Unebenheiten der Oberfläche, vermehrt aber das Gesammtvolumen der Efflorescenz in so unverhältnissmässiger Weise, dass er dem blossen Auge weitmehr imponirt,

als die Veränderung der Klappe selbst. Im Uebrigen ist die Thrombose hier eben so wenig als ein salutäres Ereigniss, als ein erster Schritt zur Heilung anzusehen, wie bei den Aneurysmen. Der Faserstoff zerbröckelt leicht und ist, wie die entzündliche Wucherung selbst von sehr hinfälligem Charakter. So gelingt es dem Blutstrom leicht, grössere und kleinere Stücke, die aus Fibrin, Mikrokokken und degenerirtem Klappenparenchym bestehen, an der kranken Stelle loszureissen und in das Arteriensystem fortzuführen. Die metastatischen Entzündungen aber, welche in Milz und Nieren, am Hirn und im Knochensystem durch die Embolie dieser Brocken entstehen, haben denselben bösartigen Charakter wie die Endocarditis selbst. Die Fibrinausscheidung hindert also den Verschwärungsprocess keineswegs. Letzterer schreitet auch unter der Fibrindecke unentwegt weiter fort. War bis zu einer gewissen Zeit nur die eine Lamelle der Duplicatur ergriffen so wird es demnächst auch die zweite, und wenn auch diese zerstört ist, so hat die Klappe ein Loch. Die Perforation der Klappensegel ist eine der gefährlichsten Katastrophen, denn gar zu leicht geschieht es, dass nunmehr durch die Gewalt des Blutstroms die ursprüngliche Oeffnung erweitert oder gar das Klappensegel an der einen oder anderen Seite abgelöst wird. An den Zipfelklappen löst sich gelegentlich der ganze Klappensaum mitsammt den Insertionen der Papillarmuskeln ab. Immer ist die Perforationsöffnung wie das Geschwür mit den beschriebenen entzündlichen Excrescenzen umgeben, welche durch die gleich zu erwähnende fibrinöse Auflagerung so umfangreich werden können, dass man zwischen ihnen die Oeffnung kaum entdecken kann. So erhalten wir an den Aortenklappen das folgende Bild der Verwüstung: Schon die übliche Probe mittels Wassereingiessen in die noch unaufgeschnittene Aorta hat uns eine völlige Insufficienz der Klappen verrathen. Nach dem Aufschneiden des Ostium aorticum hält es oft schwer, sich über die Zugehörigkeit der daselbst vorfindigen voluminösen, warzig zottigen Excrescenzen zu dem einen oder dem anderen Klappensegel zu orientiren. Oft sind nur noch ganz kleine Stückchen der Klappensegel längs ihrer Ansatzlinie intact. Auch die freien Säume erhalten sich oft länger als die eigentliche Fläche des Klappensegels. Diese ist an verschiedenen Punkten völlig durchwuchert und sofort von einem Querriss durchsetzt, welcher gelegentlich bis zur einerseitigen Abtrennung des Klappensegels geführt hat.

Analoge Krankheitsbilder wie die Semilunarklappen der Aorta giebt die ulceröse Entzündung der Valvula mitralis, tricuspidalis und pulmonalis.

Anmerkung. Was man als endocarditisches Klappenaneurysma bezeichnet, setzt eine vollkommene Zerstörung nur der einen Klappenlamelle voraus. Das Blut dringt in die entstandene Oeffnung ein, drängt die beiden Lamellen auseinander und bedingt eine mehr oder minder starke Ausbuchtung derjenigen, welche noch nicht verändert ist. Das endocarditische oder acute Klappenaneurysma unterscheidet sich dadurch wesentlich von dem an anderer Stelle beschriebenen, gewöhnlich sogenannten Klappenaneurysma, welches eine nicht entzündliche Klappenausstülpung ist, an der beide Lamellen Theil nehmen. (Siehe Entwicklungsfehler.)

2. Endocarditis verrucosa. Längs der Schlusslinien der Klappen und zwar fast ausnahmslos der Klappen des linken Herzens finden wir kleinkörnige bis warzige Excrescenzen, welche sich, so lange keine Fibrinausscheidung an ihrer

Oberfläche stattgefunden hat, nur etwa 2—3 Millimeter über das Niveau des Klappensegels erheben. Dieselben halten nicht selten die Schlusslinien eines Klappenapparates in ihrer ganzen Ausdehnung besetzt, indem sich Wärzchen an Wärzchen anreiht. Auf die freie Fläche der Klappensegel oder das parietale Endocardium gehen sie dagegen nicht leicht über. Ist die Mitralis der Sitz dieser Affection, so kann eine Betheiligung der Vasa vasorum überall constatirt werden, wo solche in der Nähe des Entzündungsheerdes verlaufen. Blutüberfüllung und eine bedeutende Wucherung der Zellen der Adventitia kann man auf dem Querschnitte der Zipfelklappen regelmässig nachweisen. Der Hauptnachdruck ist allerdings nicht hierauf, sondern auf die progressiven Metamorphosen der gefässlosen, äusseren Lamellen des Endocardiums zu legen. Das Bindegewebe derselben erfährt unter Neubildung zahlreicher junger Zellen und gleichzeitiger Erweichung der Grundsubstanz eine gewisse Aufquellung, und diese ist ist es, welche sich dem unbewaffneten Auge als warzige Erhabenheit darstellt.

Von Mikrokokkeneinlagerung ist bei dieser Entzündungsform, welche bei vielen Fällen von Rheumatismus das Krankheitsbild complicirt, nichts nachzuweisen. Fibrinausscheidungen dagegen kommen auch hier in oft beträchtlichem Umfange vor und können zu multiplen Embolien Veranlassung geben. Indessen wohnt den metastatischen Processen (hämorrhagischen Infarcten und anämischen Nekrosen der Nieren, der Milz etc.) nicht der bösartige Charakter bei, welcher die Metastasen der ulcerösen Endocarditis auszeichnet.

Durch Organisation des jungen zellenreichen Bindegewebes können sich die verrucösen Excrescenzen allmählich zurückbilden und in jene unschuldigen Rauhigkeiten übergehen, welche wir an den Klappensegeln der Mitralis namentlich so oft finden. Anderseits ist es nicht zweifelhaft, dass die verrucöse Endocarditis in vielen, wenn nicht allen Fällen die Einleitung und gewissermassen das erste Stadium der chronischen Endocarditis bildet.

3. Endocarditis chronica. Im Gegensatz zu der acuten Entzündung und der durch sie verursachten Erweichung des Klappengewebes stellt sich die chronische Endocarditis als eine exquisite Verhärtung und Verdickung des Endocardiums dar. Die meisten mit chronischer Endocarditis behafteten Individuen geben an, früher einmal an acutem Gelenkrheumatismus gelitten zu haben. Dies darf uns bestimmen, die Wahrscheinlichkeit eines acuten Anfangs der endocardialen Veränderungen zuzulassen, wir konnten uns vorstellen, dass eine an sich geringfügige Störung in der Schlusslinie der Klappen, weil sie an einer Stelle sitzt, welche fortwährend mechanischen Insultationen ausgesetzt ist, nicht heilt und eben, weil sie nicht heilt, zum Ausgangs- und Mittelpunkte eines chronischen entzündlichen Vorganges wird, wie wir dergleichen wohl an vernachlässigten Geschwüren der äusseren Haut zu beobachten Gelegenheit haben.

Auf der anderen Seite muss die Identität unseres Processes mit der chronischen Endoarteritis hervorgehoben werden. Das mikroskopische Geschehen dreht sich, wie bei jener, um eine entzündliche Hyperplasie des Bindegewebes, an welche sich als zweites Stadium die Verkalkung, seltener die Verfettung des neugebildeten Materials anschliesst. Als etwas der chronischen Endocarditis Eigenthümliches kann nur die stark hervortretende Neigung zu retractiver Verkürzung an den entzündeten Theilen angeführt werden. Diese kann sich natürlich nur an den Dupli-

caturen geltend machen, deren einseitige Befestigung eine Zurückziehung des freien Randes gestattet.

Jeder Punkt der endocardialen Oberfläche kann füglich der Sitz chronischer Entzündung sein, doch finden wir letztere so überwiegend häufig an den Klappen und in der Spitze des linken Ventrikels, dass ich mich auf die Besprechung dieser beiden Eälle beschränken kann.

Man nennt die gröblichen Verunstaltungen, welche die Herzostien durch die chronische Endocarditis erfahren, insgemein Klappenfehler. Dieselben setzen sich aus drei in jedem Falle zu unterscheidenden anatomischen Momenten zusammen. 1. Verdickung. Die unmittelbare Folge der Hyperplasie des Bindegewebes. An der Basis der Aortenklappen und an der Schlusslinie der Mitralis sind leichtere Verdickungen ein ausserordentlich häufiger Befund, welcher die Functionsfähigkeit der Klappen nicht stört. Höhere Grade bedingen in der Schlusslinie der Mitralis einseitige, an den Aortenklappen gewöhnlich doppelseitige, rauhe und durch Kalkinfiltration rigide Prominenzen. Mehrere Linien hoch bedecken diese die ganze Oberfläche der Semilunarklappen, so dass jetzt statt dreier zarter, halbmondförmiger Segel drei starre, drusige Körper festonartig um die Aortenwand gestellt sind (Fig. 124). 2. Erniedrigung. Sie ist die Folge der erwähnten retrac-

Fig. 124. Insufficienz und Stenose des Ostium aorticum. Verdickung und Verkürzung der Klappensegel. Natürliche Grösse.

Fig. 125. Verwachsung des rechten und hintern Klappensegels der Aortenklappen, bei *a* die Verwachsungslinie. Sufficiente 2segelige Klappe.

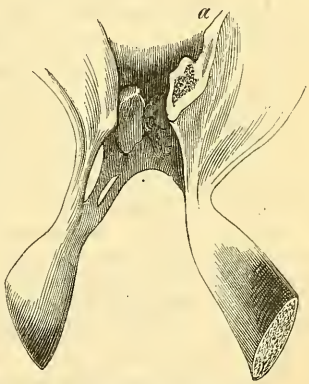

Fig. 126. Insufficienz und Stenose der Mitralklappe. Die Klappe ist in einen starren Trichter verwandelt, bei *a* aufgeschnitten, die Papillarmuskeln von der Herzwand getrennt. Am Durchschnitt *a* und im Hintergrunde sieht man die Verdickung des Klappensegels, bei *a* auch einen kalkigen Kern. Die verdickten Sehnenfäden zu wenigen Strängen verschmolzen, auch die Spitzen der Papillarmuskeln sehnig indurirt.

tiven Verkürzung des hyperplastischen Bindegewebes. Mit der Verdickung zusammengenommen erweckt sie die Vorstellung, als ob die ganze Masse der Klappe auf einen kleinen länglichen Wulst zusammengeschoben, als ob das Segel eingerefft wäre. Merkwürdigerweise bleiben an den Aortenklappen die schmalen Säume jenseits der Schlusslinie nicht selten unverändert und flottiren als bewegliche Leistchen auf dem freien Rande der verkürzten Klappe. An der Mitralis, wo der Process auf die Sehnen der Papillarmuskeln übergeht, stellt sich die Verkürzung als ein Herabgezogensein der Klappe in die Höhle des linken Ventrikels, als eine abnorme Fixirung derjenigen Lage dar, welche die Klappe nur nach vollendeter Systole einnehmen sollte (Fig. 126). 3. Verwachsung. Das Gewebe der entzündeten Klappe ist trotz seiner Starrheit mit einer gewissen inneren Verschiebbarkeit ausgestattet, es ist in einer Art von entzündlichem Fluss begriffen, welcher ihm ge-

stattet, überall da, wo gleich an gleich stösst, zusammenzuwachsen. Freilich werden, so lange ein Klappenapparat seine volle Beweglichkeit hat, zwei Punkte, welche sich während des Klappenschlusses berühren, während der Klappenöffnung stets wieder von einander weichen, aber einestheils haben die entzündeten Klappen in der Regel nicht mehr ihre volle Beweglichkeit, anderntheils sehen wir die Verwachsungen immer zunächst zwischen zwei Punkten auftreten, welche sich bei der Klappenöffnung am wenigsten weit von einander entfernen. Die Verwachsung zweier benachbarter Klappensegel rückt in der Schlusslinie von aussen nach innen vor. An den Semilunarklappen der Aorta tritt die Verwachsung am ehesten zwischen dem rechten und dem hinteren Klappensegel ein. Ist dieselbe bis zum Nodulus Arantii vorgeschritten, so erniedrigt sich wohl die Scheidewand, welche die beiden Sinus Valsalvae trennt, und aus zwei Klappensegeln ist eins geworden, welches bis zu einem gewissen Grade die Function beider versieht, wenn anders nicht Verdickung und Verkürzung dies unmöglich machen (Fig. 124). Am häufigsten findet sich und am schwersten wiegt die Verwachsung an den Zipfeln der Mitralis. Das Ostium atrioventriculare wird dadurch von beiden Seiten her mehr und mehr verengt, so dass zuletzt kaum noch eine kleine spaltförmige Oeffnung übrig bleibt und die Mitralis sich wie ein starres Diaphragma zwischen Vorhof und Ventrikel aufstellt. Die Verschmelzung der Sehnenfäden (Fig. 124) geht von der Stelle ihrer gabligen Theilung und ihrer spitzwinkligen Insertion an der unteren Fläche der Mitralklappe aus. Dieselbe trägt nicht wenig dazu bei, die Rigidität und Unbeweglichkeit der Klappe zu erhöhen.

Zur klinischen Würdigung: Dass durch das Vorhandensein von Klappenfehlern sehr tiefgreifende Störungen zunächst in der Blutbewegung, weiterhin in den Functionen der verschiedenen Organe veranlasst werden müssen, liegt auf der Hand. Wir haben die Klappenfehler, und zwar nicht bloss die eben beschriebenen, sondern auch die durch acute Endocarditis verursachten in dieser Beziehung nach zwei Gesichtspunkten zu gruppiren. 1. Die Verdickung, Erstarrung, Verkalkung und die Verwachsung der Klappen bewirken, dass in dem Momente, wo sich die Klappen glatt anlegen sollten (die Aortenklappen während der Systole, die Mitralklappen während der Diastole), dieses Anlegen nicht geschieht, sondern die Klappe einen Vorsprung in das betreffende Ostium bildet, dasselbe beengt: Stenosis. An diesem Vorsprunge bricht sich der Blutstrom, es entsteht ein Geräusch, welches man am besten hört, wo es auf dem kürzesten Wege zur Oberfläche geleitet wird. 2. Die Erniedrigung, die Perforation und theilweise Ablösung der Klappen, das Abreissen der Sehnenfäden bewirken, dass die Klappen in dem Momente, wo sie sich durch ihre Anspannung der Rückwärtsbewegung des Blutes entgegenstellen sollten, nicht das ganze Lumen zu bedecken im Stande sind, dass eine Oeffnung bleibt, durch welche das Blut in den eben verlassenen Abschnitt des Herzens zurückströmt: Insufficienz. Der Act der Klappenschliessung ist bekanntlich unter normalen Verhältnissen von einem hörbaren Doppelton begleitet; der erste, systolische Ton rührt von der Spannung der Zipfelklappe, der zweite, diastolische von der Spannung der Semilunarklappen her. Wenn nun diese Anspannung nicht erfolgt, so muss auch der entsprechende Ton fehlen. Dagegen kann an seiner Statt ein Geräusch auftreten, welches von dem rückläufigen Blutstrom an der abnormen Oeffnung erzeugt wird; ein Geräusch, welches zwar sehr intensiv, aber immer nur sehr kurz sein wird. Stenose und Insufficienz sind als Folgen der chronischen Endocarditis immer gemeinschaftlich vorhanden; die acute Endocarditis kann durch Perforation und Ablösung auch Insufficienz ohne Stenose zur Folge haben. —

a) Stenose und Insufficienz der Aortenklappen (Fig. 124 und 126).

Etwa 3 Unzen Blut (ein Weinglas voll) wirft der linke Ventrikel eines erwachsenen Mannes mit jeder Systole in das Aortensystem. Der grössere Widerstand, welchen diese Entleerung an der stenotischen Aortenmündung findet, wird sich als eine Steigerung des

systolischen Blutdrucks auf die innere Oberfläche des linken Ventrikels geltend machen und nach pg. 234 eine Hypertrophie desselben bewirken. Diese Hypertrophie fällt bei geringfügigen Insufficienzen, z. B. einer leichten Retraction einer Klappenhälfte am stärksten aus, weil das Herz Zeit hat, sich dem abnormen Zustande in vollkommenster Weise zu accommodiren. Zugleich verursacht die Stenose ein systolisches Aftergeräusch, welches man am deutlichsten am rechten Rande des Sternums in der Höhe des zweiten Intercostalraums hört, weil hier der aufsteigende Schenkel des Aortenbogens (Fig. 127 *c*) der Thoraxwand sehr nahe liegt. Das Geräusch setzt sich als Tönen in die Arterien fort. Eine andere Reihe von Erscheinungen macht sich während der diastolischen Phase der Herzthätigkeit geltend. Hier bewirkt die Insufficienz der Semilunarklappen, dass ein Theil des so eben in die Aorta geworfenen Blutes in das Herz zurückströmt, weil in dem erschlaffenden linken Ventrikel das Blut zunächst unter einem geringeren Drucke steht, als in der Aorta. Man hört jetzt nicht mehr den bekannten diastolischen Ton der insufficienten Klappe, eher tritt ein zweites, also diastolisches Aftergeräusch auf, welches man am deutlichsten über der Herzspitze hört, gegen welche der rückläufige Blutstrom gerichtet ist. Eine andere Wirkung der Insufficienz ist das schnelle Absinken des Pulses in den Arterien, welches hier also eine ganz andere Ursache hat, als bei der chronischen Endoarteritis. Die Hauptgefahr, welche dem an Stenose und Insufficienz Leidenden droht, ist unzweifelhaft die Erniedrigung des Blutdruckes in den Arterien, die Ausgleichung jener Druckdifferenz in Arterien und Venen, welche das Strömen des Blutes in den Capillaren allein möglich macht. Hieraus folgt Anhäufung des Blutes in den Venen, im kleinen Kreislauf, Cyanose, Wassersucht etc. Indessen wird diesem Aeussersten längere Zeit dadurch vorgebeugt, dass das linke Herz nicht allein hypertrophisch, sondern zugleich dilatirt ist, somit eine abnorm grosse Menge Blutes fasst und darauf eingerichtet ist, einen Theil des eben ausgetriebenen wieder zurücknehmen zu können. Diese Dilatation ist nicht etwa eine Folge der Insufficienz, sondern sie ist die Folge der Stenose, aber sie compensirt die Folge der Insufficienz, wie die Hypertrophie die Folge der Stenose unschädlich macht. Aber alle diese freiwilligen Ausgleichungen haben ihre Grenzen. Wenn wir uns denken, dass die Aortenklappen ganz verschlossen wären, so würden wir zugeben, dass in einem solchen Falle selbst die hochgradigste Hypertrophie und Dilatation nicht im Stande wäre, die drohende Spannungserniedrigung im Aortensystem hintanzuhalten. Es giebt aber Stenosen, welche in der That nicht mehr weit von dem vollständigen Verschluss der Aortenmündung entfernt sind.

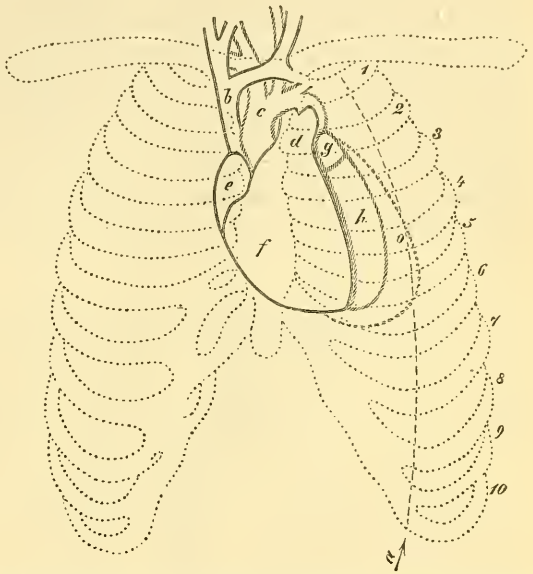

Fig. 127. Hypertrophie des linken Ventrikels. Herz in situ. *a*. Die Mamillarlinie. *b*. V. cava superior. *c*. Aorta. *d*. Bulbus der Arteria pulmonalis. *e*. Rechter Vorhof. *f*. Rechter Ventrikel. *g*. Linker Vorhof. *h*. Linker Ventrikel (normaler Umfang). *o*. Der hypertrophische Ventrikel.

b) Insufficienz und Stenose der Mitralklappe (Fig. 128 und 126).

Die Stenose der Mitralklappe bewirkt, dass das Einströmen des Blutes in den linken Ventrikel bei der Diastole nicht mit derjenigen Leichtigkeit von Statten geht, wie normal. Das Blut staut sich in dem linken Vorhofe. Diese Stauung erzeugt einen Druck, welcher dem gesteigerten systolischen Blutdruck auf der Innenfläche des linken Ventrikels bei Ste-

nose der Aortenklappen analog ist. Der linke Vorhof ist zwar unter diesen Verhältnissen mehr zur Dilatation als zur Hypertrophie geneigt, doch findet bei aller Dilatation stets auch eine Verdickung der Muscularis wie des Endocardiums statt. Natürlich entsteht bei der Diastole an dem verengten Ostium atrio-ventriculare ein diastolisches Aftergeräusch, welches an der Spitze des Herzens, gegen welche der Blutstrom gerichtet ist, am deutlichsten gehört wird. — Jetzt folgt die Systole. Während dieser wird ein Theil des aufgenommenen Blutes durch die insufficiente Klappe in den Vorhof zurückgeworfen; dabei systolisches Aftergeräusch an Stelle des ersten Herztones, so weit derselbe von der Mitralklappe herrührt. In dieser theilweisen Repulsion des Blutes aus dem Ventrikel haben wir aber ein zweites Motiv zur Steigerung des Blutdrucks im Atrium sinistrum. Somit vereinigen sich die Wirkungen der Insufficienz und Stenose zu dem gemeinschaftlichen Resultat: Spannungserhöhung im linken Vorhofe und im ganzen kleinen Kreislaufe. Alle klinisch wichtigen Erscheinungen gruppiren sich um diesen Mittelpunkt. Die Spannungserhöhung ist einmal von salutärem Einflusse, sofern sie bewirkt, dass sich trotz der Stenose der linke Ventrikel bei der Diastole schnell und vollständig füllt. Sie compensirt also bis zu einem gewissen Grade den vorhandenen Klappenfehler. Auf der anderen Seite bewirkt sie eine übermässige Anfüllung der Lungengefässe, eine passive Hyperämie der Lunge, welche zur sogenannten braunen Induration dieses Organes führt (s. Anomalien des Respirationsorganes). Der zweite Herzton, so weit derselbe von den Pulmonalarterienklappen herrührt, erscheint verstärkt wegen straffer Spannung der Klappensegel. Man hört dies am besten links vom Sternum in der Höhe der dritten Rippe, wo der Conus arteriosus (Fig. 128. *d*) der Brustwand am nächsten liegt. Weiterhin wird die Arbeit des rechten Ventrikels grösser, weil er bei jeder Systole die straff gespannten Klappen der Pulmonalarterie zu öffnen und sein Blut in den bereits übermässig gefüllten kleinen Kreislauf zu ergiessen hat. Der rechte Ventrikel wird somit hypertrophisch (s. p. 235). Zu der Hypertrophie gesellt sich Dilatation. Das Ostium atrioventriculare dextrum nimmt an der Erweiterung Theil und wird schliesslich so gross, dass die Tricuspidalklappe nicht genügt, bei der Systole das Lumen zu überspannen. Es kommt dann zu einer relativen Insufficienz auch dieser Klappe, die Stauung verbreitet sich auf das Körpervenensystem und führt zu pathologischen Zuständen an der Leber, dem Darmtractus, an den Nieren etc., welche wir bei den Anomalien dieser Organe berücksichtigen werden. Ein höchst charakteristisches Zeichen dafür, dass die relative Insufficienz der Tricuspidalis eingetreten sei, haben wir an dem sogenannten Venenpuls, wo sich eine systolische Blutwelle in den Anfängen des Venensystems fortpflanzt.

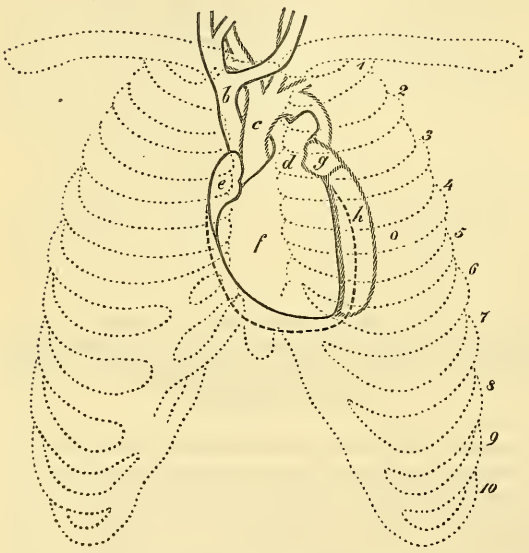

Fig. 128. Hypertrophie des rechten Ventrikels. Herz in situ. Die Bezeichnungen wie in der vorigen Figur. Die Contouren des hypertrophischen rechten Ventrikels sind mit Punkten angegeben.

Die Stenose und Insufficienz der Pulmonalarterie ist fast immer eine angeborene Krankheit und soll im dritten Abschnitt des Capitels berücksichtigt werden. Die Stenose und Insufficienz der Tricuspidalis ist eine grosse Seltenheit. Der Venenpuls spielt bei ihrer Diagnose eine Hauptrolle.

Thrombose des Herzens. (Herzpolypen.) Erwägen wir die gewöhnlichen Entstehungsgründe der Thrombose (Rauhigkeiten der Gefässoberfläche und Verlangsamung des Blutstroms), so werden wir uns von vornherein sagen, dass auch bei den Krankheiten des Herzens zu Blutgerinnungen reichlich Veranlassung geboten ist. Erwähnt wurde schon, dass frische endocarditische Efflorescenzen mit verschieden dicken Fibrinniederschlägen bedeckt zu sein pflegen; auffallend selten sieht man dergleichen an der Oberfläche indurirter Klappensegel, selbst wenn dieselben mit Vorsprüngen und Rauhigkeiten aller Art besetzt sind. Wir müssen aber festhalten, dass jede noch so geringe Unebenheit des Endocardiums den Anstoss zur Fibrinausscheidung geben kann. Die auf diese Weise entstandenen Thromben sind allerdings in der Regel nur von geringem Umfange und wachsen auch nicht zu jenen grossen, kugeligen Blutgerinnseln an, welche man kurzweg Herzpolypen oder mit *Laennec* Végétations globuleuses nennt. Diese entstehen wohl ausschliesslich durch relative Verlangsamung oder gänzliches Aufhören der Blutbewegung in gewissen Regionen des Herzens. Der am häufigsten vorkommende Fall ist der, dass infolge von Stenose eines Ostiums oder bei unvollständigen Contractionen des Herzens das Blut aus einer oder der anderen Abtheilung nicht vollständig entleert wird. Es bleibt dann diejenige Portion Blut zurück, welche den weitesten Weg bis zur Ausgangsöffnung zurückzulegen hatte, das Blut also, welches sich in der Spitze eines Ventrikels oder in der Auricula eines Vorhofes befindet. Hier sind zahlreiche, oft auch verzweigte und versteckte taschenförmige Recessus, aus welchen das Blut überhaupt nur bei ganz vollständigen Contractionen entfernt wird. Diese erleichtern die Gerinnung in hohem Masse, denn immer finden wir in ihnen die ersten Anfänge der Thrombose.

Man sieht zahlreiche kleine Gerinnsel, welche die Intertrabecularräume der Herzspitze in der Art füllen, dass dadurch die Unebenheiten der inneren Oberfläche gewissermassen ausgeglichen werden. Späterhin erheben sich die verschiedenen Thromben aus den Schlupfwinkeln ihrer ersten Bildung, die benachbarten verschmelzen mit einander, und es bilden sich so einfache, hohe und dicke Blutpfropfen, welche einen grossen Theil des Herzlumens für sich in Anspruch nehmen. Die Gestalt dieser Pfropfen richtet sich im Allgemeinen nach der Gestalt der Höhle, welche sie theilweise füllen, und mit deren innerer Oberfläche sie bei jeder Systole in innige Berührung kommen. Ich habe gesehen, wie ein Thrombus aus dem linken Herzohr kommend durch die stenotische Mitralklappe hindurch gewachsen war, hier eine halsförmige Einschnürung besass und im linken Ventrikel wieder zu einem dickeren Körper anschwoll. Der Abschluss ist gewöhnlich kugelig, so dass *Laennec* die Herzthromben Végétations globuleuses nennen konnte. Die Farbe richtet sich nach der jeweiligen Phase ihrer Metamorphose. Selten findet man grössere Thromben, welche in ihrem Innern noch vollkommen solid sind. In diesem Falle zeigen sie uns einen exquisit geschichteten Bau, und es ist unschwer zu erkennen, dass die der Herzoberfläche nächsten Theile den Ausgangspunkt dieser Schichtung bilden, mithin die ältesten zuerst abgelagerten sind.

Bei den weiteren Veränderungen des Herzthrombus macht sich der Umstand geltend, dass die peripherischen Schichten sich besser ernähren können, als die central gelegenen. Entfärbung und Erweichung finden wir daher regelmässig nicht in den ältesten, sondern in den am meisten centralen Theilen des ganzen

Thrombus, von wo dieselben Schicht für Schicht zur Oberfläche vordringen. Es kann dahin kommen, dass wir eine kugelige, mit puriformer Flüssigkeit gefüllte Blase finden, welche mit durchaus soliden Würzelchen (den ersten intertrabeculären Gerinnungen) an der Wand der Herzhöhle haften. Dass bei einer etwaigen Zertrümmerung eines Herzthrombus die Gefahr der Embolie und embolischer Entzündungs- und Eiterungsprocesse sehr nahe liegt, braucht kaum gesagt zu werden.

Infectiöse Granulome und Geschwülste des Herzens. Dass der miliare Tuberkel überhaupt am Herzen vorkommt, wissen wir erst seit wenigen Jahren. *v. Recklinghausen* fand denselben im Muskelfleische; wie denn überhaupt alle Geschwülste vorzugsweise im Bindegewebe des Myocardiums angetroffen werden. Ich habe den miliaren Tuberkel neuerdings zweimal im Endocardium und zwar nahe dem freien Rande der Mitralklappe gefunden. Beide Male handelte es sich um acute Miliartuberculose sämmtlicher serösen Häute, sowie der Pia mater, und zwar in kindlichen Körpern.

Was man früher unter Herztuberkel verstanden hat, nämlich der Befund grösserer, käsiger Knoten im Myocardium, gehört, wie *Virchow* gezeigt hat, wahrscheinlich nicht der Tuberculose, sondern der Syphilis an.

Die Gummata des Herzfleisches werden am häufigsten in der Scheidewand der Ventrikel gefunden. In der Regel sind mehrere bis erbsengrosse Knoten durch eine grosse Quantität entzündlichen Bindegewebes zu einer höckerigen und lappigen Geschwulst vereinigt; doch erreichen auch einzelne Knoten gerade hier eine beträchtliche Grösse, so dass sie in die Höhlen beider Ventrikel protuberiren.

Krebs- oder Sarcomknoten, etwa Metastasen medullarer oder melanotischer Geschwülste, erreichen selten eine beträchtliche Grösse am Herzen. Ueber haselnussgrosse Knoten gehören schon zu den Seltenheiten. Alle gehen von den Blutgefässen des Myocardiums aus und dringen je nach ihrer Lage bald mehr nach innen, bald mehr nach aussen vor, im ersteren Falle erheben und durchbrechen sie gelegentlich das Endocardium, im letzteren das Pericardium; auch sollen Thromben der Herzhöhlen (Herzpolypen) die Fähigkeit haben, krebsig zu entarten, eine Angabe, welche einer näheren Prüfung sehr bedürftig ist.

III. Anomalien des Saugadersystems und der Milz.

1. Lymphgefässe.

Wie beim Blutgefässsystem, so ist es auch beim Lymphgefässsystem unthunlich, die krankhaften Veränderungen der capillaren Verästelungen von denjenigen der Organe zu trennen, in welchen sie verlaufen. Nur die stärkeren Stämmchen und der Ductus thoracicus haben eine wenn auch kleine eigene Pathologie.

Lymphangoitis. Die Wandung der subcutanen Lymphgefässstämmchen ist nicht unempfindlich gegenüber gewissen phlogogenen Substanzen, welche aus allerhand Entzündungsheerden aufgesogen und nach den zugehörigen Lymphdrüsen abgeführt werden. Insbesondere scheinen die pathogenen Pilze auf dieser Wanderung, welche wir uns wohl nicht allzuschnell vorstellen dürfen, Gelegenheit zur Ansiedlung zu nehmen. Es entstehen Entzündungen längs der Gefässe, welche sich aus einem innerhalb und einem ausserhalb des Lumens ablaufenden Processe zusammensetzen. Bei der Lymphangoitis acuta, die von septisch oder pyämisch infiltrirten Wunden ausgeht, findet sich im Lumen des Lymphgefässes Eiter, während das perivasculäre Bindegewebe hyperämisch wird und diese Hyperämie sich sogar auf die bedeckende Haut fortsetzt (rothe Streifen). — Durfte sich der Process weiter entwickeln, so finden wir die Wandung des Lymphgefässes aufgelöst und statt ihrer einen abscessähnlichen Eiterstreifen, der von einem gelatinös infiltrirten Entzündungshof umgeben ist. Weiterhin verwischen sich die Grenzen gegen die phlegmonöse Entzündung des Unterhautzellgewebes vollkommen. (S. Dermatitis).

Die Lymphangoitis malleosa (Rotz, pg. 127) bringt Eiterung und Abscedirung der Nasenschleimhaut zu Wege. Der Eiter sammelt sich hier in kleinen Heerden, die den Verlauf des Lymphgefässes wie die ausgestossenen Erdhaufen den Gang des Maulwurfs bezeichnen. Ausgebreitete Vereiterungen und Nekrosirung der Schleimhaut folgen langsam nach. Die Lymphangoitis syphilitica stellt eine strangförmige Verhärtung dar, welche vom Ulcus induratum penis gegen die Inguinaldrüsen hinzieht. Die Lymphangoitis tuberculosa erscheint an kleineren Lymphgefässen, z. B. an den mesenterialen Chylusgefässen als kleinknotige Varicosität mit Verhärtung, Undurchgängigkeit, Verkäsung des Inhalts. Am Ductus thoracicus constatirte zuerst *Ponfick* eine richtige tuberculöse Verschwärung, von welcher aus ganz sicherlich grosse Mengen an Detritus und Tu-

berkelbacillen in die Lymphe und in das Blut gelangt waren. Würde dieser Befund häufiger — als es thatsächlich der Fall ist — bei allgemeiner Miliartuberculose erhoben, so dürfte man ihn als die nächstliegende Ursache der letzteren ansprechen.

Lymphgefässgeschwülste. Abgesehen von den verschiedenen Lymphangiomen, deren wir pg. 153 gedacht haben und weiter unten noch gedenken werden (Macroglossia, Elephanthiasis cutis lymphangiectatica etc.) giebt es keine eigentlichen Lymphgefässgeschwülste. Wohl dienen nicht selten die Lymphgefässe zur Fortleitung der Wucherungsprocesse in die Umgebung einer Geschwulst und sind dann mit Sarcom-, Krebsmasse etc. vollgestopft, varicös erweitert und für den Lymphstrom undurchgängig. — Nur am Hoden findet sich ein Enchondrom, welches mit grosser Consequenz ausschliesslich in dem Lumen der Lymphgefässe wuchert. (S. daselbst).

2. Lymphdrüsen.

Bildungsanomalien.

Die Pathologie der Lymphdrüsen wird durch die eigenthümliche Stellung dieser Organe im thierischen Haushalt beherrscht. Die lymphadenoide Gewebesubstanz erscheint hier als eine Art Brutstätte zur Ergänzung der insbesondere bei der Blutbildung verbrauchten Zellen. Ihre Anordnung erscheint fast gleichgültig, da wir sie bald in besonderen Organen gesammelt finden (den Lymphdrüsen , bald als accessorischen Bestandtheil anderer Organe, zum Beispiel der Knochen, der Milz, der Schleimhäute. Es könnte daher von angeborenen Anomalien dieses Systems nicht mehr die Rede sein, wenigstens in dem Sinne, dass wir uns über das Fehlen einer einzelnen Lymphdrüse an einer gewohnten Stelle Gedanken zu machen hätten. Wohl aber ist es hier am Orte, der grossen individuellen Schwankungen zu gedenken, welchen die Quantität der lymphadenoiden Substanz überhaupt unterworfen ist.

Lymphatismus. Es giebt Individuen, welche sehr viele und grosse, und andere, welche unverhältnissmässig kleine und wenige Lymphdrüsen besitzen, so dass in extremen Fällen die erstere Kategorie wohl noch einmal soviel Lymphdrüsengewebe aufzuweisen hat als die zweite. In jenem Falle finden sich nicht bloss zahlreiche Lymphdrüsen in jeder einzelnen der bekannten cervicalen, axialen, inguinalen etc. Gruppen vor, sondern am Dünndarm sieht man die Peyer'schen Haufen so mächtig entwickelt, dass vielfach die benachbarten zusammenfliessen und die ganze dem Mesenterialansatze abgewendete Seite des Darmrohrs mit einem kaum unterbrochenen zollbreiten Band von aggregirten Follikeln bedeckt ist.

Entzündung und Geschwulstbildung.

Wir haben oben einmal das lymphadenoide Gewebe nicht besser charakterisiren zu können geglaubt, als indem wir sagten, dass in ihm ein jugendlicher, dem embryonalen Bildungsgewebe noch sehr nahe verwandter Zustand gewissermassen in Permanenz übergegangen sei. Dieses Umstandes müssen

wir uns erinnern, wenn wir wahrnehmen, wie leicht das lymphadenoide Gewebe bestimmt werden kann, jede beliebige, ihm durch einen entsprechenden Reiz mitgetheilte Entwickelungsrichtung einzuschlagen. Entzündliche Zustände der Organe, aus welchen die Lymphdrüsen ihre Lymphe empfingen, verursachen suppurative, käsige und indurative Lymphadenitiden, alle specifischen Entzündungen reproduciren sich in den zugehörigen Lymphdrüsen, so die Induratio syphilitica, der miliare Tuberkel, die typhöse Neubildung; endlich gehen fast alle Carcinome, wenn sie zu metastasiren anfangen, zunächst auf die Lymphdrüsen über. Dabei erscheint die betreffende Neubildung am lymphadenoiden Gewebe mit wenigen Ausnahmen in einer Reinheit und Abrundung, welche an dem primären Erkrankungsheerde oft vermisst wird, so dass ich für das Studium einer Geschwulstmasse als solcher die Lymphdrüsen ganz besonders empfehlen kann. Damit ist nicht gesagt, dass auch für die Entwickelung der Neubildungen die Lymphdrüsen ein sehr passendes Untersuchungsobject abgeben, im Gegentheil zeigen gerade hier unsere Kenntnisse noch bedeutende Lücken, wie aus der folgenden Zusammenstellung hinreichend deutlich werden dürfte.

Lymphadenitis acuta. Eine unter stechender Schmerzempfindung schnell entstandene Anschwellung der Lymphdrüse bis auf das Fünf- und Zehnfache ihres normalen Umfangs ist von Eiterbildung im Innern gefolgt worden. Bei der anatomischen Analyse zeigt sich das umgebende Bindegewebe einschliesslich der Kapsel hyperämisch, succulent. Der Durchschnitt zeigt den Eiter anfangs in isolirten Heerden, welche ungefähr die Mitte der Lymphkolben und Lymphstränge einnehmen, später in einer gemeinschaftlichen Höhle angesammelt, welche von den Resten der zerfallenden Drüsensubstanz ringsum begrenzt ist. Schliesslich kann ein wohlabgeschlossener Abscess mit pyogener Grenzmembran entstehen. Nach der Entleerung des Eiters und Schluss des sinuösen Geschwürs pflegen recht entstellende Narben zurückzubleiben, weil die Haut strahlig, strangförmig darüber zusammengezogen wird.

Der innere Zustand einer Lymphdrüse, welche infolge einer Entzündung im Gebiete ihrer Lymphwurzeln mässig geschwellt und schmerzhaft ist, ist im Allgemeinen dahin zu interpretiren, dass neben einer hyperämischen Füllung der Gefässe eine Vermehrung der enthaltenen Lymphkörperchen stattgefunden hat. Woher aber diese Vermehrung der Lymphkörperchen? Wir können ebensowohl an eine Auswanderung der farblosen Blutkörperchen aus den erweiterten Gefässen, als an eine Theilung der vorhandenen Zellen, als endlich an eine Zuwanderung aus dem Entzündungsheerd denken und für jede der drei Möglichkeiten die wichtigsten Analogien beibringen. Für die normale Drüse haben jetzt *Flemming* und seine Schüler den »karyokinetischen Process«, mithin die Vermehrung der Zellen durch Theilung nachgewiesen.

Nach *Billroth* (Fig. 129) ergiebt ein wohl ausgepinselter oder noch besser ausgeschüttelter Durchschnitt durch die erhärtete Drüse, dass jenes System von weichen, protoplasmatischen Sternzellen, welches zwischen den Wandungen der Lymphsinus ausgespannt ist, eine sehr beträchtliche Hyperplasie erfährt. Die Zellen schwellen förmlich an, verästeln sich reicher, aber auch die Fortsätze verdicken sich und erhalten neue Knotenpunkte. Hiermit Hand in Hand geht eine

üppige Vermehrung der Kerne, so dass wir schliesslich den Eindruck vielkerniger Riesenzellen bekommen, welche durch breite Anastomosen mit einander verbunden sind.

Das Reticulum im Innern der Lymphkolben und -stränge verhält sich gegenüber der reichlichen Zelleninfiltration zunächst passiv. Eine grosse Zahl feinerer Verbindungsfäden reisst ein, und das ganze Gewebe zieht sich auf eine kleinere Zahl etwas stärker erscheinender Hauptbälkchen zurück. Nur wenn es sich um sehr langsam steigende Schwellungen handelt, erfahren alle Bälkchen des Reticulums eine reactive Hyperplasie, wovon später. Neben dem schwindenden Reti-

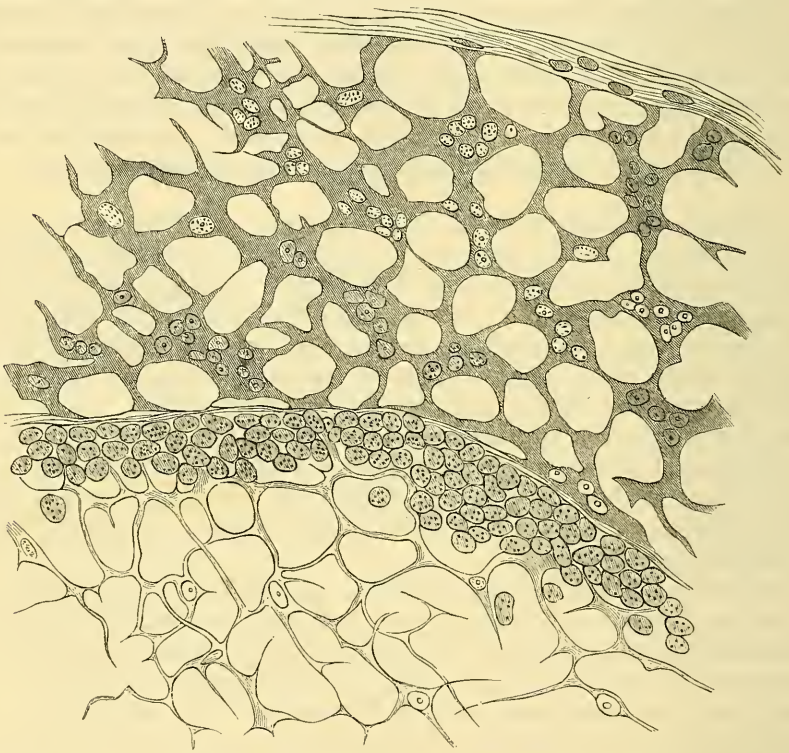

Fig. 129. Vom Durchschnitt einer haselnussgross geschwollenen Halslymphdrüse des Hundes nach künstlicher Entzündung der Lippen. 1/500. Nach *Billroth*. Bindegewebsseptum. Sinus terminalis. Rand der Lymphkolben.

culum bilden die Lymphkörperchen grössere, rundliche Ballen. Man findet solche Ballen hie und da schon in den normalen Lymphkolben, jetzt aber ist die ganze adenoide Substanz damit durchsetzt. Diese Zellenballen dürften recht eigentlich als Heerde der Theilung anzusehen sein, wenn auch der directe Nachweis fehlt. Ob man die oben beschriebenen riesenzelligen Metamorphosen der Lymphbahnzellen in gleichem Sinne deuten dürfe, steht noch dahin, doch sind auch hier wenigstens die Vorstadien der Zellentheilung, nämlich Kerntheilung und Vermehrung des Protoplasmas, unzweideutig gegeben.

Die unmittelbare Fortsetzung der einfachen Lymphdrüsenschwellung ist die Vereiterung des Parenchyms, vorausgesetzt, dass nicht rechtzeitig ein Stillstand in der Production und Anhäufung der Lymphkörperchen eintritt. Nicht bloss, dass das Reticulum der Lymphkolben immer mehr rareficirt wird, es reissen schliesslich auch die Capillargefässe ein, und das kern- und protoplasmarciche Netz der Lymphbahnzellen zerfällt. Dann füllt eine zellenreiche Flüssigkeit, welche sich vom Eiter nicht mehr unterscheidet, alle Hohlräume aus, welche bis dahin von dem lymphadenoiden Parenchym erfüllt waren. Handelt es sich um einen einzelnen lymphatischen Follikel, z. B. der Darmschleimhaut, so nennen wir den Zustand einen folliculären Abscess, handelt es sich um eine ganze Lymphdrüse, so wird der Zustand als eitriger Bubo bezeichnet. Der weitere Verlauf fällt vollkommen unter die pg. 94 erörterten Gesichtspunkte der eitrigen Entzündung und Abscessbildung.

Lymphadenitis chronica. Die chronische Entzündung der Lymphdrüsen unterscheidet sich von der acuten nicht sowohl durch das langsamere Tempo, in welchem sich die Erscheinungen abwickeln, als durch das Endergebniss derselben, welches wir als chronische Induration bezeichnen. Erwähnt wurde schon, dass nur die schnellwachsende Anhäufung der Lymphkörperchen in der lymphadenoiden Substanz die Zerreissung des Reticulum nach sich zieht, darin liegt bereits die Andeutung, dass eine langsam zunehmende Vermehrung der eingelagerten Zellen diese Zerreissung nicht zur Folge hat. Vielmehr zeigt sich in diesem Falle eine höchst auffallende »reactive« Verdickung und Verlängerung sämmtlicher Bälkchen des Reticulums. Das letztere gewinnt dadurch schliesslich so sehr an Masse, dass dagegen die Zellen einen verschwindend kleinen Raum einnehmen und die ganze Drüse eine derbe, faserige Beschaffenheit annimmt.

Lymphadenitis syphilitica. Dem Zustande des indurirten Schankers, also des Primäreffectes der constitutionellen Syphilis, entspricht an den zugehörigen Lymphdrüsen der sogenannte indolente Bubo, ebenfalls eine chronische Induration, aber bedingt nicht sowohl durch eine Verhärtung und Vergrösserung des Reticulums, sondern durch eine sehr gleichmässige, wenn auch keineswegs üppige Production junger Zellen in allen Theilen der Drüse. Jeder Hohlraum wird prall mit Zellen gefüllt, und dabei hat es vorläufig sein Bewenden. Man kann durch eine Injection mittels Einstich vorübergehend dieselbe Volumszunahme und Verhärtung der Drüsen erzielen. Monate lang, selbst Jahre lang, kann dieser Zustand unverändert bestehen, selten zeigt sich ein Fortschritt, sei es zu acuterer Entzündung, sei es zur Verkäsung und Nekrose. Endlich beginnt eine fettige Metamorphose der Zellen, der Detritus wird resorbirt, und die Drüse kehrt in ihre normalen Verhältnisse zurück.

Lymphadenitis typhosa. Die typhöse Entartung der Lymphdrüsen soll als eine specifische Consequenz der analogen Schleimhauterkrankung unter den Anomalien des Darms ihre Besprechung finden, die histologischen Vorgänge sind durch eine Zellenform charakterisirt, welche pg. 128 bereits kurz geschildert wurde.

Lymphadenitis tuberculosa. Struma scrophulosum. Der tuberculöse Bubo ist etwa wallnussgross, wenn die unveränderte Drüse die Grösse einer Bohne hatte, die Consistenz ist je nach der vorhandenen Feuchtigkeit bald weich und schlaff, bald fest, sogar elastisch, federnd. Die Farbe ist röthlichgrau, fleckweise ins Weissliche abblassend. Das neugebildete Material nämlich verlegt nicht bloss die Lymphbahnen der Drüse, sondern comprimirt auch die Blutcapillaren dergestalt, dass die Circulation vollkommen ins Stocken geräth. Es ist unmöglich, mit irgend einer Injectionsmethode in die am meisten geschwollenen Partien der Drüse vorzudringen. Mit der Blutzufuhr hört selbstverständlich auch die Ernährung auf, die Drüse verfällt der »käsigen Degeneration.« Wo diese eingreift, wird die ganze Masse erst opak, dann weisslich-gelb, undurchsichtig, trocken und brüchig. Ist die ganze Drüse in den käsigen Zustand übergegangen, so erscheint sie auf dem Durchschnitt »wie eine frische Kartoffel, nur nicht ganz so feucht, aber ebenso homogen gelb-weiss« (*Virchow*, Geschwülste, Bd. II. 593).

Fig. 130. Durchschnitt durch eine tuberculöse Lymphdrüse. Initialstadium, grau durchscheinende Infiltration (*Schüppel*). Zahlreiche Miliartuberkel in dem adenoiden Gewebe der Lymphkolben. 30fache Vergrösserung.

Die histologische Metamorphose der Drüse beginnt (Fig. 130) überall mit der Bildung echter miliarer Tuberkel, zu welcher sich später allerdings eine mehr diffuse Hyperplasie der lymphatischen Elemente hinzugesellt und schliesslich die Hauptmasse der Intumescenz abgiebt.

Die weiteren Schicksale der käsig gewordenen Lymphdrüsen (Tyromata) scheinen zum grossen Theil von der Lage derselben abhängig zu sein. Während wir nämlich an den Mesenterialdrüsen fast immer eine nachträgliche Wiederverkleinerung durch Resorption der noch enthaltenen flüssigen Bestandtheile, nicht selten auch Kalkablagerung und Petrification beobachten, ist für die Lymphdrüsen des Halses der Ausgang in Erweichung der gewöhnlichere. Der käsige Heerd schmilzt von innen nach aussen zu einer weisslich-gelben, wolkigen Flüssigkeit ein, welche den fettig-körnigen Detritus in kleineren und grösseren Bröckeln suspendirt enthält. Ist alles käsige Material erweicht, so pflegt sich die Nachbarschaft der Drüse zu entzünden: diese Entzündung bahnt dem »scrophulösen Eiter« den Weg nach aussen. Derselbe entleert sich, wir enthalten das »scrophulöse Geschwür« mit seinen überhängenden, bläulich hyperämischen, schlaffen Rändern. Zuletzt schliesst sich auch diese Oeffnung, und eine eingezogene, strahlige Narbe bezeichnet die Stelle, wo der Aufbruch erfolgte. — Eine dritte Möglichkeit der Rückbildung ist die vollständige Resolution des käsigen Materials. Wahrscheinlich findet hierbei eine peripherische Verflüssigung der Drüse und Aufnahme der Flüssigkeit in die durch collaterale Hyperämie erweiterten Blutgefässe der Kapsel statt.

Hyperplasia leucaemica. Gegenüber der lienalen Leukämie nennt *Virchow* lymphatische Leukämie jene seltenere Form, welche sich von Anbeginn durch eine vorwiegende Betheiligung des Lymphdrüsensystems charakterisirt, während der Milztumor zurücktritt oder gänzlich fehlt. Die Drüsen schwellen nicht alle auf einmal an, sondern die Krankheit beginnt etwa bei einer Inguinal- oder Axillarlymphdrüse und verbreitet sich zunächst über sämmtliche Lymphdrüsen derselben Region; dann folgen die weiter nach innen, dem Ductus thoracicus näher gelegenen, etwa die mediastinalen und retroperitonäalen Gruppen; demnächst schwellen von neuem peripherische Drüsengruppen an, bis schliesslich Alles, was Lymphdrüse heisst, mehr oder weniger intumescirt ist. Die einzelnen Drüsen erreichen dabei nicht selten das Drei- bis Fünffache, selbst das Zehnfache ihres normalen Umfanges.

Trotzdem ergiebt die anatomische Untersuchung in allen Fällen einen einfach hyperplastischen Process. Schon der Umstand, dass sich selbst bei sehr hochgradigen Intumescenzen die Lymphwege frei erhalten und man im Stande ist, sowohl von den zuführenden Lymphgefässen her, als durch Einstich die Lymphsinus der Drüse anzufüllen, deutet darauf hin. Untersucht man feine, ausgepinselte Schnitte, so sieht man Nichts, was nicht auch in einer normalen Lymphdrüse vorkommen könnte: engmaschige Netze aus feinen, glänzenden Fäden mit Blutcapillaren durchzogen und mit Lymphkörperchen ausgefüllt. Nur dass die Rindenknoten und Markstränge um Vieles breiter und die Kapseln und Bindegewebssepta dichter sind als normal. *W. Müller* giebt an, dass sich bei den Lymphdrüsenhyperplasien das zarte Bindegewebszellennetz, welches die Lymphsinus der Rinde und die Lymphbahnen der Marksubstanz durchsetzt, als das wesentliche histioplastische Element erweise, insofern sich gerade hier neue Marklager neben den vorhandenen entwickelten. Ich glaube, dass dies hauptsächlich bei den leukämischen Hyperplasien der Fall ist.

Hyperplasia pseudoleucaemica s. Lymphoma simplex s. Struma lymphatica. Auch hier haben wir es mit einer echten Hyperplasie zu thun, doch stellt sich später gern eine schwielige Verdickung des periglandulären Bindegewebes ein, welche an Entzündung erinnert. Selten ist eine einzelne Drüse, meist ist eine ganze Gruppe von Lymphdrüsen gleichzeitig afficirt, z. B. sämmtliche Insassen der oberen oder unteren Halsgrube. Es entsteht eine gelappte, oft recht umfangreiche Geschwulst, jeder der Lappen entspricht einer geschwollenen Lymphdrüse. Die Gefässe und Nerven werden vielfach dislocirt und durch diesen Umstand die operative Entfernung oft recht schwierig. Dass diese regionären Hyperplasien der Lymphdrüsen sich mit einer schweren Anämie compliciren können, wurde pg. 199 bereits erwähnt.

Sarcoma s. Lymphoma malignum. Das lymphdrüsenähnliche Sarcom findet in der lymphadenoiden Substanz sein Prototyp und deshalb in den Lymphdrüsen eine besonders günstige Entwicklungsstätte. Es stellt sich hier zunächst als hyperplastische Schwellung, später in seiner wahren Gestalt als ein wachsender Tumor dar. Wir können zwei Unterarten aufstellen.

1. Der sogenannte Venenkrebs, eine weiche und zugleich grosszellige Form liebt es, die Wandungen der Venen zu perforiren und dann im Lumen dieser Canäle weiter zu wuchern. Es kommt vor, dass sämmtliche Venen des Vorderhalses oder der Inguinalgegend mit derartigen sarcomatösen Thromben erfüllt sind und demnach ein sehr ausgiebiges Material für embolische Vorgänge bereit halten. Ueber das »Wie« dieses intravasculären Wachsthums liegen zuverlässige Beobachtungen nicht vor. Es macht mikroskopisch den Eindruck, als ob zunächst eine Gerinnung des Blutes und dann, gewissermassen unter dem Schutze dieses Gerinnsels, das Weiterwachsen der Sarcommasse zu Stande käme. Andere behaupten eine directe Metamorphose des Gerinnsels in Sarcomgewebe.

2. Das medulläre Lymphosarcom zeichnet sich durch die hervortretende Neigung aus, alsbald die Grenzen der Lymphdrüse, in welcher sie entstanden, zu durchbrechen und ausgebreitete Infiltrationen des benachbarten lockeren Zellgewebes zu veranlassen. Es sind Geschwülste, welche, was Schnelligkeit des Wachsthums und Malignität anlangt, von keiner Sarcomspecies übertroffen werden, obwohl sie niemals eine alveolare Structur erkennen lassen. Für die Therapie sind sie im Allgemeinen ein noli me tangere, obwohl sich die Erfahrungen über fettige Degeneration und Resorption der Sarcome durch Erysipelas, welche ich oben mitgetheilt habe, gerade auf sie beziehen.

Metastatische Geschwülste. Mit Ausnahme der eben betrachteten sind alle Lymphdrüsengeschwülste deuteropathisch. Wir haben allen Grund zu der Annahme, dass zellige Elemente des primären Geschwulstheerdes, bei Krebsen etwa jüngere Epithelien, mit der zuströmenden Lymphe zunächst in den Randsinus der Drüse gelangen, hier aber in jenem Netzwerk kernhaltiger protoplasmatischer Zellen hängen bleiben, welches in demselben ausgespannt ist. Hier finden wir die kleinsten bis jetzt nachweisbar gewordenen Krebskörper in Gruppen von 2—5 Epithelzellen. Sie vergrössern sich entweder durch Theilung oder, was mir wahrscheinlicher ist, durch epitheliale Infection und Transformation der

benachbarten Reticularzellen. An diesen konnte ich bei metastatischen Epidermidalkrebsen Kerntheilung und eine Verbreiterung der Anastomosen nachweisen (Fig. 131), so dass ich für meine Person überzeugt bin, hier liege eine Metamorphose der Reticular-Endothelzellen in Epithelzellen vor. Ich werde auf diesen Punkt zurückzukommen haben.

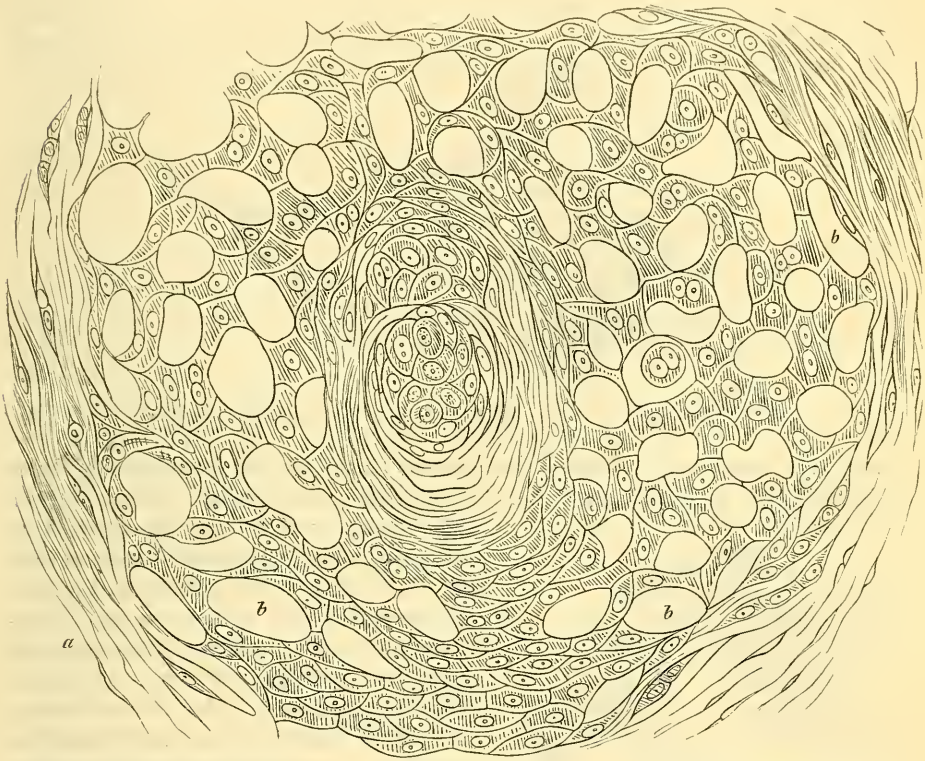

Fig. 131. Epithelialcarcinom. Entstehung kleinster Knötchen in dem Lymphbahnreticulum der Lymphdrüse. *a*. Anstossendes Gewebe. *b*. Maschen des Reticulums.

Einstweilen sei bemerkt, dass die Umformung der Lymphdrüsenstructur in die Carcinomstructur leichter vor sich geht, als man von vorn herein erwarten sollte. Es giebt keine paradigmatischeren, vollkommneren Bilder von einem Scirrhus, einem Gallertkrebs und welchen Namen immer die verschiedenen Krebse haben, als welche man an den secundär erkrankten Lymphdrüsen findet. Beim Epithelkrebs sieht man ein bindegewebiges Balkenwerk, das Stroma des Krebses. Jeder Balken enthält in seiner Axe ein Blutgefäss von grösserem oder kleinerem Kaliber, und zwischen den Balken finden sich die bekannten Krebszellenstränge und -Nester, welche an vielen Stellen mit einander anastomosiren und ein zweites Netzwerk bilden, welches in das erste gewissermassen hineingesteckt ist. Die Grenze zwischen Epithel und Bindegewebe ist hier überall sehr scharf. Das ist bei den weicheren Krebsen nicht in gleichem Masse der Fall. Die Krebszellen-

massen liegen zwar auch in dicken Strängen und Nestern beisammen, welche die Drüse nach allen Seiten durchdringen, man kann ebenfalls gröbere Stromabalken erkennen, in deren Mitte die Gefässe verlaufen, aber ausserdem sind die Krebszellen mehr oder minder tief in die Maschen des perivasculären Bindegewebes verstrickt eingedrungen (Fig. 132), so dass eine scharfe Scheidung zwischen rei-

Fig. 132. Uebergang des Lymphdrüsenreticulums in das Krebsstroma. $^1/_{300}$.

nem Bindegewebe und reinem Epithelgewebe durch die Zwischenlagerung eines epithelhaltigen Bindegewebsreticulums unmöglich gemacht wird. Dieser Umstand ist indessen von untergeordneter Bedeutung gegenüber der Hauptfrage, auf welche Weise in allen diesen Fällen die Epithelzellen entstehen? Meiner eigenen Ueberzeugung, dass es sich um eine epitheliale Infection und Metamorphose der Reticularzellen handele, habe ich wiederholt Ausdruck gegeben. Diese vergrössern sich nämlich, ihre Anastomosen verbreitern sich, und schliesslich resultirt eine Anordnung (Fig. 131), welche etwa an das Leberzellennetz erinnert. Das häufige Vorkommen doppelter Kerne deutet auf eine selbständige Vermehrung der Zellen durch Theilung. Sollen wir angesichts dieser Erscheinung und der Thatsache, dass die Verminderung ausschliesslich in der Umgebung fertiger, concentrisch geschichteter Epithelzellen gefunden wird, daran zweifeln, dass hier, wie ich es schon beim übertragenen Mammakrebs vermuthet, eine Metamorphose der Reticular-Endothelzellen in Epithelzellen stattfindet? Ich halte dies für um so weniger statthaft, als neuerdings *Gussenbauer*

Fig. 133. Umwandlung von Gefässwandzellen in Carcinomzellen nach *Gussenbauer*. $^1/_{500}$.

(*Langenbeck's* Archiv f. Chirurgie Bd. XIV) mit aller auf diesem Gebiete nur möglichen Präcision dargethan hat, dass auch die zelligen Theile der Blutgefässe, voran die Endothelien der Capillaren, aber auch die Muskelfasern der arteriellen Media einer directen Umsetzung in Krebszellen fähig sind. Fig. 133 stellt nach diesem Autor ein entartetes Capillargefäss aus einer carcinomatösen Lymphdrüse dar, welches die directe Substitution der Gefässzellen durch Krebszellen beredter demonstrirt, als viele Worte thun können. Uebrigens erhält sich der reticulirte Bau noch lange Zeit und kann selbst an Cancroidknötchen noch nachgewiesen werden, welche bereits eine für das blosse Auge erkennbare Grösse erreicht haben.

3. Milz.

Bildungs-Anomalien.

Ich habe mich oben bemüht, darzuthun, dass das Lymphdrüsensystem ähnlich dem Fettsgewebsystem als Ganzes angesehen werden könne und danach insbesondere die Frage bezüglich der angeborenen Grössenverhältnisse anders gestellt werden müsse als bei den übrigen Organen unseres Körpers. Für die Milz gilt etwas Aehnliches. Auch hier scheint es mir richtig, zuvor die Summe alles im Körper vorhandenen Milzgewebes festzustellen, ehe man sich über den angeborenen Mangel oder Excess ausspricht. Ich will nicht so weit gehen, alles fötale Knochenmark, wie man vielleicht könnte, als Milzgewebe in Anspruch zu nehmen, aber, dass die allerjüngsten Markräume, welche vom Mark der Spongiosa aus gegen den wuchernden Knorpel hin vorgeschoben werden, mit echtem Milzgewebe gefüllt sind, kann ich durch völlig unzweideutige histologische Präparate erhärten. Ausserdem ist es mir in einem Falle gelungen, an vielen Punkten des Körperbindegewebes eine accidentelle Bildung von Milzgewebe nachzuweisen. Der Hilus der linken Niere war in einem Falle vollkommen mit echtem Milzgewebe gefüllt, welches die Gefässe und Harnwege einhüllte.

Dass sehr häufig eine sogenannte Nebenmilz vorkommt, welche doch nichts anderes ist als ein gewöhnlich kirschengrosses Läppchen Milzgewebe in dem Bindegewebe neben der Milz, gehört auch hierher.

Circulationsstörungen.

Da das Milzparenchym mit Ausnahme der Malpighi'schen Körper an jedem Punkte dem Gesammtblute zugänglich ist, so existiren selbstverständlich keine Räume in ihm, welche ein entzündliches Exsudat oder ein Extravasat aufnehmen könnten. Alles, was wir daher von Milzentzündung in der Litteratur erwähnt finden, ist entweder auf Hyperämie oder auf die Folgen embolischer Verstopfung der zuführenden Arterien zu beziehen. Die genannten Krankheitskategorien enthalten auch mit Ausnahme der Geschwülste und der amyloiden Entartung fast die ganze Pathologie des Organes.

Thrombose und Embolie. Eine primäre Thrombose der Milzvene oder gar der Milzarterie kommt wahrscheinlich niemals vor. Dagegen sind die Strömungsverhältnisse des Blutes im Milzparenchym dermassen — ich möchte

sagen — auf Schrauben gestellt, sie streifen normalerweise so nahe an der Stagnation hin, dass wir nach besonderen Gründen suchen sollten, warum eine primäre Gerinnung nicht sehr viel häufiger eintritt. Ich kann in dieser Beziehung nur anführen, dass ich weder in den kleinen Milzvenen noch in den Pulparöhren jemals die mikroskopischen Formen des geronnenen Fibrins gefunden habe. Etwas anderes ist es, wenn durch Embolisirung einer Arterie ein völliger Stillstand des Blutes in dem Bezirke des verstopften Gefässes herbeigeführt worden ist. Unter diesen Umständen tritt eine überaus pralle Füllung desselben von den umgebenden Venen her ein, welche wahrscheinlich darum so ausgiebig erfolgt, weil die Gerinnung des ruhenden Blutes erst sehr spät eintritt und dabei jeder vorhandene Raum noch recht voll geschlagen werden kann, infarcirt im eigentlichen Sinne des Wortes. So entsteht der hämorrhagische Infarct der Milz. Keilförmige scharf umschriebene Abschnitte der Milz sind dunkelblutroth und bretthart geworden. Sie sind dermassen geschwellt, dass die Kapsel über ihnen ad maximum gespannt ist und dass sie sowohl über das Niveau der Oberfläche als über dasjenige der Schnittfläche hervortreten; um so bedeutender natürlich, je schlaffer das übrige Parenchym ist.

Die Infarcirung ist fast regelmässig von einer Entfärbung des Blutkeiles gefolgt. Die rothen Blutkörperchen geben ihren Farbstoff ab; aber die Stromata bleiben und bilden mit dem geronnenen Fibrin nach wie vor eine vollkommen dichte Ausfüllungsmasse für die Binnenräume der Milzpulpa. Der Infarct wird zum Fibrinkeil, einer scharf umschriebenen, keilförmigen Partie der Milz von derber Consistenz, blassgelb, dicht und homogen.

Später erweicht der Fibrinkeil durch eine fettige Metamorphose des infarcirenden Materiales. Der Detritus wird resorbirt und als Endergebniss kann nun eine narbig eingezogene Stelle der Kapsel den Defect andeuten.

In Fällen, wo der Embolus von stark reizender Beschaffenheit ist, vornehmlich bei metastasirender Endocarditis ulcerosa, kommt es infolge der Embolie auch zur wirklichen Abscessbildung.

Die Milzkapsel ist meist mit einem dicken fibrinös-eitrigen Beleg versehen, welcher aber an einem oder einigen Punkten von buckelförmigen Erhebungen des Parenchyms durchbrochen ist. Der Durchschnitt ergiebt einen gelben, schleimigen Eiter als Inhalt der genannten Buckel. Auch im Innern des Parenchyms verschiedene hanfkorn- bis kirschengrosse Abscesse. Alle sind von einem fast schwarz gefärbten Ringe umgeben, welcher nicht die Bedeutung einer pyogenen Membran hat, aber den gelben Eiter sehr scharf von dem dunkelrothen Nachbargewebe abgrenzt. In protrahirten Fällen confluiren die Eiterheerde, und es kann dahin kommen, dass die halbe, selbst die ganze Milz in einen einzigen Eiterheerd übergegangen ist.

Das histologische Detail dieser Abscesse ist noch nicht erforscht.

Hyperämie. Stauungs-Hyperämien der Milz, welche beispielsweise durch Lebercirrhose oder Fehler an den Herzklappen erzeugt werden können, erreichen niemals einen auffallend hohen Grad, was um so merkwürdiger ist, als das Parenchym der Milz einer übermässigen Anfüllung mit Blut besonders zugänglich und günstig zu sein scheint und die Strömung schon unter normalen Verhältnissen eine

nichts weniger als lebhafte ist. Es scheint in dieser Beziehung eine gewisse Stärkung der Contractilität des Organes durch Hyperplasie der Musculatur einzutreten, welche unter denselben Gesichtspunkten, d. h. als Arbeitshypertrophie zu beurtheilen ist, wie die Hypertrophie des Herzmuskels oder des Detrusor vesicae, wenn sich der Entleerung des Blutes oder Harnes grössere Schwierigkeiten entgegenstellen.

Sehr gross ist dagegen das Gebiet der Wallungs-Hyperämie, ein Zustand der Milz, bei welchem eine Erschlaffung der gesammten Musculatur des Organes ein erleichtertes und vermehrtes Einströmen des Blutes zunächst in die Arterien, weiterhin aber in das gesammte Parenchym der Milz nach sich zieht.

Die Milz ist gleichmässig nach allen Richtungen vergrössert und bietet ein den normalen Umfang um das Doppelte und Dreifache übertreffendes Volumen dar. Dabei giebt die pralle Ausrundung der Hauptfläche und der natürlichen Prominenzen an der Basis und den Rändern dem Organe eine plumpe, oft wunderlich zusammengekrümmte Gestalt. Die Kapsel ist ad maximum gespannt. Ihre Faserzüge weichen sichtlich auseinander. Es kann zum Riss der Kapsel und zu einer sofort tödtlichen Verblutung kommen. Doch dies ist selten.

Die Wallungsblutfülle der Milz ist das Wesentliche der Erkrankung bei allen durch Infectionskrankheiten entstandenen acuten Milztumoren. Nur bei wenigen derselben ist neben der Wallungsblutfülle eine specifische Affection der *Malpighi*schen Körperchen nachweisbar. Beim Typhus abdominalis kommt eine markige Infiltration derselben vor und bei Diphtheritis wies *Bizzozero* einen bacteritischen Zerfall derselben nach, welcher an die metastatischen Bacteriencolonien des Herzfleisches (pg. 242) erinnert.

Hypertrophie. Ganz allmählich ist der Uebergang der acuten Hyperämie zur chronischen Hyperämie und weiterhin zur Hypertrophie des Organes. Eine immer zunehmende Erschlaffung des contractilen Apparates der Milz scheint dabei die Hauptrolle zu spielen. So erhalten wir jene Milzanschwellungen, welche je länger je mehr auf die Blutmischung nachtheilig einwirken und insbesondere einfache Anämie oder die leukämische Blutmischung erzeugen. Es ist bemerkenswerth, dass bei jeder etwas länger anhaltenden Schwellung des Organes die Pulpa nicht in dem Masse tief roth gefunden wird, wie man erwarten sollte, wenn man erwägt, dass hier zunächst nur eine Hyperämie vorliegt. Schon in der zweiten, dritten Woche der Intumescenz ist die Pulpa auffallend blass, himbeerfarben, endlich so stark weisslich roth, dass man sich der Vorstellung kaum erwehren kann, die Pulparäume seien mehr mit weissen als mit rothen Blutkörperchen erfüllt.

Bei der Beurtheilung der höheren Grade von Milzschwellung müssen wir auch der Vorstellung zugänglich sein, dass die Milz einen grossen, ja den grössten Theil des gesammten Körperblutes in sich zurückhält. Hierher gehört der Fall der Anaemia splenica. Wem wäre nicht bei der Section dieser verhältnissmässig schnell tödtlichen, progressiven Anämie ohne qualitative Aenderung der Blutmischung, wenn man die enorme Blutleere aller Gefässe einerseits und den oft colossalen Milztumor anderseits nebeneinanderhält, der Gedanke gekommen, dass sich in dieser Milz das Blut des Körpers aufgespeichert habe. In zweiter Linie kommt erst die Möglichkeit in Betracht, dass die Milz dem Organismus zwar sein Blut zurückgiebt,

aber in einer total veränderten Mischung der zelligen Bestandtheile, so dass auf 100 rothe Blutkörperchen nicht mehr 1—2, sondern 80—100 farblose Zellen kommen. Dies ist der Fall bei der

Hypertrophia leucaemica. Der leukämische Milztumor ist ursprünglich eine blosse Hyperämie. Das langsamer fliessende Blut häuft sich vornehmlich in jenen anastomosirenden Canälen der Pulpa an, welche von *Billroth* als ein Theil der Milzblutbahn erkannt und wegen ihres leicht zu demonstrirenden Zusammenhanges mit den ausführenden Blutgefässen »cavernöse Milzvenen« genannt wurden. Das lymphoide Parenchym der Pulpa (die intervasculären Stränge *Billroth*'s) ist ebenfalls stark betheiligt; neben den gewöhnlichen farblosen Milzzellen gewahrt man daselbst ungewöhnlich viele rothe Blutkörperchen; auch die Malpighi'schen Körper sind grösser als normal, doch bleibt ihre Veränderung vor der Hand noch eine weniger auffallende Erscheinung. Dem unbewaffneten Auge fällt ausser der dunkelrothen Farbe, der geringeren Consistenz und bedeutenden Volumszunahme der Pulpa eine deutlich gelappte oder besser hügelige Beschaffenheit der Organoberfläche auf. Jeder dieser Hügel entspricht dem Verbreitungsbezirk einer Arteriola lienalis (Penicillus), die Vertiefungen zwischen den Hügeln sind durch die Insertion der grösseren Milzbalken bedingt, welche der Vergrösserung des ganzen Organes nur langsam folgen. Auch die Kapsel verträgt keine allzu stürmische Ausdehnung. Ich finde in meinen Aufzeichnungen aus *Virchow*'s demonstrativem Curs (Berlin 1857—58) einen Fall von lienaler Leukämie, wo die Milz im Stadium der pulpösen Hyperämie auf die Dimensionen von einem Fuss Länge, 2 Zoll Dicke und 5 Zoll Breite angeschwollen und infolge davon eine Ruptur der Kapsel eingetreten war. Der Riss, mit einem Blutgerinnsel bedeckt, war 3 Linien lang und ging auf beiden Seiten in die Vorstadien des Reissens, ein beginnendes Auseinanderweichen der Kapselfasern, über.

Im weiteren Verlauf der Krankheit entwickelt sich mehr und mehr eine Hyperplasie der Malpighi'schen Körperchen, oder wie wir heutzutage sagen sollten, der lymphoiden Arterienscheiden. Es handelt sich hierbei zunächst um eine stärkere Ausfüllung derselben mit farblosen Zellen, die sich durch Theilung aus den präexistirenden entwickeln. Der Zellenbildung folgt eine Erweiterung des feinfadigen Intercellularnetzwerkes und dieser endlich eine entsprechende Ausbildung neuer Capillargefässe, so dass die Vergrösserung der Malpighi'schen Körperchen in der That jeden der drei Structurbestandtheile betrifft, mithin als eine echte Hyperplasie aufzufassen ist. Die Malpighi'schen Körperchen treten jetzt auf der Schnittfläche deutlich als 1—3 Linien breite, weisse, derbe und dem Fingerdruck kräftig widerstehende Knötchen hervor; man gewahrt jetzt an ihnen viel häufiger als unter normalen Verhältnissen eine gablige Theilung, selbst baumförmige Verästelung, ein Beweis, dass dieselben

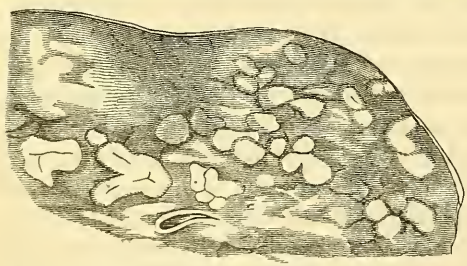

Fig. 134. Die Schnittfläche einer Milz im zweiten Stadium der leukämischen Anschwellung. Vergrösserung der Malpighi'schen Körperchen. Pigmentirte Atrophie der Pulpa.

nicht bloss in der Dicke zugenommen haben, sondern auch längs der Gefässe, welchen sie anhaften, sei es aufwärts, sei es abwärts, vorgeschritten sind (Fig. 134).

Die Hyperplasie der Malpighi'schen Körperchen fügt natürlich zu den bestehenden Momenten der Anschwellung ein neues hinzu. Die Milz erreicht in Dicke, Breite und Länge das Höchste, was sie überhaupt erreichen kann. Da es sich aber bei alledem um Vorgänge innerhalb eines gegebenen, d. h. durch die Grösse der Milzkapsel bestimmten Raumes handelt, so versteht es sich fast von selbst, dass neben den hyperplastischen Processen auch »platzmachende« regressive Metamorphosen einhergehen. Letztere betreffen vornehmlich die Pulpa, welche, zwischen den immer weiter um sich greifenden Malpighi'schen Körperchen eingekeilt, in grossen Portionen zu Grunde geht. Hierbei findet stets eine reichliche Pigmentbildung statt, und da diese am stärksten ist, unmittelbar an der Grenze der weissschimmernden Malpighi'schen Körperchen, so resultirt eine ausserordentlich bunte, granitartige Zeichnung der Schnittfläche. Auch die Consistenz des Organes wird nach Massgabe des vorwaltenden Bestandtheiles, der Malpighi'schen Körper, eine äusserst derbe, brettähnliche. Dazu gesellen sich chronisch entzündliche Processe des peritonäalen Ueberzuges, theils flächenhafte oder netzartige Hyperplasien von knorpeliger Beschaffenheit, theils membranöse, sehr gefässreiche Adhäsionen mit den umgebenden Unterleibsorganen.

Kehrt die Milz nach lange bestandenen Schwellungen zu ihrer normalen Grösse zurück oder unterschreitet sogar die Verkleinerung das normale Mass, so erweisen sich die faserigen Theile als besonders ungeeignet, aus dem hyperplastischen Zustande zur Norm zurückzukehren. Während die Pulpazellen ad minimum numerum reducirt sein können, häufen und drängen sich das bindegewebige Stützwerk und die Gefässe dermassen in den Vordergrund, dass man zwischen diesen in toto weisslichen derben, wenn auch welken Massen das röthliche Pulpaparenchym kaum mit blossem Auge wahrnehmen kann. Besonders ist die Kapsel der Schauplatz einer ganzen Reihe von Zusammenschiebungsphänomenen, welche dem unbewaffneten Auge natürlich als Verdickungen erscheinen müssen. Milchige Trübung, insuläre schwielige Hyperplasie und halbknorpelige Verdickung können isolirt oder gleichzeitig beobachtet werden. So erhalten wir das Bild der Perisplenitis chronica. Die Kapsel der Milz ist einerseits mehr gleichmässig verdickt und milchig getrübt, anderseits sind halb linsenförmige knorplige Knoten gruppenweise auf derselben vertheilt. Es kann der Fall sein, dass die ganze Kapsel mit derartigen Knoten bedeckt ist.

Infectiöse Granulome und Geschwülste. Es giebt wohl keine Geschwulstspecies, welche nicht schon einmal an der Milz metastatisch gefunden worden wäre. Sämmtliche specifischen Entzündungen, als Syphilis, Tuberculose, Typhus schliessen sich in dieser Beziehung an, doch würde es mich zu weit führen, wollte ich die betreffenden Krankheitsbilder, welche in ganz typischen onkologischen Erzeugnissen culminiren und sich daher einfach als in das Milzparenchym eingesetzte multiple Tuberkel-, Sarcom-, Krebsknoten etc. darstellen, im Einzelnen vorführen. Ein primäres Milzsarcom wurde von *Baccelli* beschrieben.

Regressive Metamorphosen.

Die amyloide Entartung kommt an der Milz in zwei Formen vor.

Bei weitem am häufigsten sind die Malpighi'schen Körperchen oder besser gesagt die Lymphzellen derselben der Sitz der Amyloidablagerung. Dieselben schwellen infolge dessen bis zu Hanfkorngrösse an, werden mattglasig durchscheinend, röthlichgrau, so dass die Milz wie mit gequollenen Sagokörnern durchsetzt aussieht. Sagomilz.

Seltener ist die Degeneration der Milzpulpa. Sie findet sich entweder isolirt oder in Gesellschaft mit derjenigen der Malpighi'schen Körperchen, in welchem letzteren Falle dann die Milz um ein Beträchtliches vergrössert erscheint, dabei brettähnlich hart, trocken, blutarm, selbst wachsähnlich blass und in dünnen Schichten gelblich durchscheinend.

Die histologischen Veränderungen sind namentlich bei der selteneren Pulpadegeneration von Interesse. Im Allgemeinen sind es abgesehen von den Arterienhäuten überall die Lymphkörperchen oder Milzzellen, welche zu glasig durchscheinenden Amyloidschollen degeneriren. Interessant aber ist die Rückwirkung auf den Blutlauf in der Milz. Die Pulpa wird je länger je mehr unwegsam. Das Blut kann nicht mehr in alter Weise quer von den Arterienenden aus in die Venenanfänge hinübersickern. Dafür hält sich das Blut in einzelnen Richtungen, welche vielleicht den Capillaren der embryonalen Milz entsprechen, den Weg offen, und so resultirt am Ende dieser Metamorphose eine den gewöhnlichen Capillarvermittelungen durchaus ähnliche Einrichtung, indem das Blut resp. die Injectionsmasse in zierlichen, schwach gebogenen Canälchen von den Arterien zu den Venen gelangt.

Die ***Pigment-Entartung*** der Milz wurde bei Gelegenheit der Melanämie bereits erwähnt und abgebildet (pg. 202).

Die ***einfache Atrophie*** findet sich bei allgemeinen Ernährungsstörungen sowie als Theilerscheinung der Senescenz. Die Milz ist oft sehr verkleinert, dabei derb und zäh, weil das Stützgewebe und die faserigen Theile das Uebergewicht bekommen haben und die weichen Pulpamassen fehlen. Nicht selten ist gleichzeitig die Kapsel verdickt und durch sogenannte Perisplenitis verunstaltet.

IV. Anomalien der serösen Häute.

Vorbemerkungen.

Bei der anatomischen Beschreibung der serösen Häute begnügt man sich in der Regel damit, dieselben als Membranen zu bezeichnen, welche sich vor den übrigen Häuten des Körpers dadurch auszeichnen, dass sie ein sehr dünnes bindegewebiges Stroma und ein einschichtiges Pflasterepithelium besitzen. Diese Parallelisirung mit anderen Häuten des Körpers, namentlich mit den Schleimhäuten, hat durch die neuesten embryologischen Forschungen (Hertwig's Coelomtheorie) eine grössere Berechtigung erlangt, als man erwartet hätte gegenüber dem ganz eigenartigen, von den Deckhäuten sehr verschiedenen Verhalten der serösen Häute unter krankhaften Bedingungen. Für das Verständniss ihrer pathologischen Veränderungen, namentlich der Entzündungen, empfiehlt es sich ungleich mehr, die seröse Höhle als einen Binnenraum, wenn man will eine Spalte des Körperbindegewebes, die seröse Haut aber als die über das Niveau der anstossenden Organe hervortretende Grenzschicht desselben anzusehen. Eine derartige — den factischen Zustand einfach beschreibende — Definition sagt uns indirect, dass das Bindegewebe der serösen Häute in unterbrochenem Zusammenhange steht mit dem interstitiellen Bindegewebe der Organe, welche davon überkleidet werden. Demnach versteht es sich von selbst, dass die serösen Häute an allen Veränderungen theilnehmen können und wirklich theilnehmen, welche das interstitielle Bindegewebe der Organe treffen. Wenn wir daher nicht ohne Noth auseinander reissen wollen, was zusammengehört, so werden wir eine grosse Anzahl von Veränderungen, an welchen die serösen Häute theilnehmen, namentlich chronische Entzündungs- und Neubildungsprocesse, gelegentlich jener Organe abhandeln. Für das vorliegende Capitel bleiben uns nur die oberflächlichen, wirklich auf die seröse Haut beschränkten Affectionen übrig: abnorme Absonderungen, Excrescenzen und parenchymatöse Veränderungen, soweit hier von einem Parenchym die Rede sein kann.

Bleiben wir indessen noch ein wenig bei der normalen Histologie der serösen Häute stehen. Bekanntlich sind die Oberflächen der serösen Häute mit einschichtigem Pflasterepithelium bekleidet; platte, kernhaltige Zellen von polygonaler Gestalt bilden eine Mosaik; nach Behandlung mit salpetersaurem Silberoxyd treten die Grenzen der Zellen aufs deutlichste hervor (Fig. 135). Giebt es in der ganzen Histologie eine einfachere Textur als das einschichtige Pflasterepithelium? Wir sollten meinen, nein! So scheint es wenigstens. Aber es scheint auch nur so. Schon die Frage: Wo befindet sich bei diesen platten Zellen der Kern? bereitet Schwierigkeiten. Ist der Kern in einen Binnenraum der Platte eingesetzt, wie bei den platten Epithelien der

äusseren Haut, oder hat die Platte ein Loch, in welches der Kern eingesetzt ist, wie die Scheibe in den Rahmen? Keines von beiden. Er ist auf der einen, und zwar auf der unteren Seite der Zelle angeheftet.[1]) Den Kitt bildet eine grössere oder geringere Menge von feinkörnigem Protoplasma. Die scheinbar so einfache Zelle besteht somit aus zwei Theilen: einer homogenen, glashellen und polygonalen Platte und einem kernhaltigen Protoplasma. Die Quantität des letzteren ist meist so gering, dass sie eben hinreicht, den Kern in seiner Lage unter dem Mittelpunkt der Platte zu befestigen, sie kann aber auch so bedeutend sein, dass das Protoplasma eine continuirliche Schicht bildet, welche der homogenen Platte congruent ist. In solchen Fällen haben die Zellen, von der Fläche betrachtet, ein feinkörniges Ansehen. Man achte aber genau auf die Stellen, an welchen benachbarte Zellen aneinander stossen; hier kommt es nämlich gar nicht selten vor, dass sich die Protoplasmen ein wenig von einander zurückziehen, und dann entstehen runde, helle Lücken in der körnigen Schicht, über welche die homogene Lamelle ununterbrochen hinweggeht (Fig. 135. *a*).

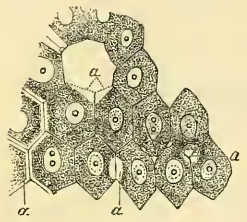

Fig. 135. Seröses Epithelium (Endothelium, *His*). Jede Zelle aus einer kernlosen polygonalen Platte und einer kernhaltigen Protoplasmaschicht gebildet. Die letztere bei *a*, *a*. retrahirt. Nach *Münch*. 1/500.

Die Epithelzellen der serösen Säcke sind also nicht oder nicht mehr Epithelzellen im gewöhnlichen Sinne, sie vereinigen nicht eine selbständige abgeschlossene Form mit einer ebenso selbständigen, abgeschlossenen Function, wie die Epithelien der Schleimhäute. Die Epithelzelle eines serösen Sackes ist wesentlich Endothelzelle geworden. Sie entsteht dadurch, dass das Protoplasma einer Bildungszelle theilweis erhärtet und dadurch die homogene Platte bildet, während der Rest des Protoplasma und der Kern unverändert bleiben. Dieser Protoplasmarest aber gehört ebensowohl zu der homogenen Platte als zu der Intercellularsubstanz des anstossenden Bindegewebes, er ist der Lebensheerd für beide. Die eigenthümliche Structur des Netzes giebt uns eine vortreffliche Gelegenheit, uns von dieser doppelten Bedeutung der serösen Epithelien zu überzeugen. Das ausgebildete Omentum ist bekanntlich auch in seiner feineren Textur ein Netzwerk, dessen Balken und Bälkchen aus welligen Bindegewebsfasern gebildet sind. Nur die grösseren Balken führen in ihrer Axe Blutgefässe. Die kleineren und kleinsten sind lediglich drehrunde Bündel von Bindegewebsfibrillen, welche nicht nur keine Blutgefässe, sondern auch keine Zellen in ihrem Innern enthalten. Wo sind, fragen wir, die Zellen dieser Bindesubstanz? Entweder müssen wir zugeben, dass hier eine Bindesubstanz ohne Zellen vorhanden ist, oder wir müssen annehmen, dass die Kerne der auflagernden Epithelzellen zugleich als Bindegewebszellen fungiren. Letzteres ist unzweifelhaft die richtigere Auffassung. Denn wenn wir, etwa mit Hilfe diluirter Essigsäure und einer mässigen mechanischen Insultation, die Epithelschicht ablösen, so begegnet es sehr gewöhnlich, dass die kernhaltigen Protoplasmaklümpchen auf dem Bindegewebe haften bleiben und die kernlosen Platten

1) Dieses gilt ohne Einschränkung nur von erwachsenen Geschöpfen. Bei Embryonen ist die homogene Platte, von welcher hier die Rede ist, überhaupt noch nicht zur Entwickelung gekommen, und die grossen protoplasmareichen, oft in lebhafter Theilung begriffenen zukünftigen Endothelzellen liegen der bindegewebigen Oberfläche nackt auf.

sich allein abheben. Dasselbe geschieht, wie wir demnächst sehen werden, im Anbeginn acuter Entzündungen; überhaupt nehmen auch andere Neubildungen von diesen Zellen ihren Ausgang, so dass die pathologische Histologie der serösen Häute ein fortlaufender Beweis dafür ist, dass die Epithelzellen der serösen Häute zugleich die äussersten Bindegewebszellen sind.

Von dem Bindegewebsstratum der serösen Häute ist nur zu bemerken, dass dasselbe fast überall ausserordentlich dünn ist, und dass es, namentlich in den visceralen Platten derjenigen Organe, welche bedeutenderen Volumsschwankungen unterworfen sind, reiche Netze von feinen elastischen Fasern enthält. Dem Anatomen sind diese elastischen Fasern wegen der Orientirung über den Bereich und die Grenzen der serösen Haut auf Querschnitten sehr willkommen.

Missbildungen.

Es kommen abnorme Communicationsöffnungen zwischen dem Herzbeutel und der linken Pleurahöhle vor. Kleinere Oeffnungen liegen der Herzspitze gerade gegenüber. Je grösser aber das Fenster wird, desto mehr rückt die Umrahmung nach rechts, so dass bei einer gewissen Grösse desselben die ganze linke Hälfte des Herzens mit im Pleuraraume zu liegen scheint. Bei ganz grossen Defecten sieht man nur eine vorspringende Leiste von Bindegewebe rings um die Basis des Herzens, welches übrigens ganz frei in denselben Raum hereinhängt, in welchem auch die linke Lunge liegt. Es ist einseitig hier bloss von einem Defect des Herzbeutels zu reden, die Pleura ist ebenfalls betheiligt.

Entzündung. [1])

Ehe wir uns mit den anatomischen Veränderungen beschäftigen, welche ein Entzündungsreiz an der Oberfläche der serösen Haut hervorruft, wollen wir im Vorbeigehen auf die grosse Mannigfaltigkeit der Entzündungsreize hinweisen, welche je nach ihrer Intensität und Qualität den verschiedenen Ablauf des Entzündungsprocesses bedingen. Die meisten von ihnen sind chemischer Art, am einfachsten der Fall, dass an irgend einer Stelle ein Erguss von heterogener Flüssigkeit in die seröse Höhle stattfindet: Perforation des Magens oder Darmes, der Gallenblase, Eröffnung eines Abscesses oder Brandheerdes, Ausfluss von krankhaften Secreten des Uterus und der Tuben in die Bauchhöhle u. s. w. Weniger klar ist die Aetiologie der Peritonitis, Pleuritis und Pericarditis bei Infectionskrankheiten und bei Rheumatismus. Wir müssen uns hier daran erinnern, dass die serösen Höhlen lediglich als Binnenräume des Bindgewebes aufzufassen sind. An allen Mischungsveränderungen der Blutflüssigkeit nimmt daher der Liquor der serösen Höhlen Antheil. Seit *v. Recklinghausen* an dem serösen Ueberzuge des Diaphragma resorbirende Stigmata lymphatischer Gefässe gefunden hat, dürfen wir sogar zu der Anschauung fortschreiten, dass die Flüssigkeit im Innern einer serösen Höhle einer gewissen Erneuerung, einem Wechsel unterworfen ist. Um so schneller wird sich ein reizender Körper des Liquor sanguinis auch in der serösen Höhle einfinden. Hier aber tritt ähnlich wie an den Gelenken und am Endocardium zu dem — sagen wir fermentativen — Reize von Seiten des inficirenden Körpers noch ein zweites unterstützendes Moment hinzu: die Verschiebung der gegenüberliegenden Platten des serösen Sackes aneinander. Vermöge dieser Verschiebung reibt die eine Platte den infectiösen Körper der anderen geradezu ein, und ich nehme keinen Anstand, hierin ein unterstützendes Moment für die Entwickelung der Entzündung zu erblicken.

---

1) Ich werde mich bei der folgenden Darstellung in vielen Punkten an die vortrefflichen, unter meinen Augen im Bonner pathologischen Institute angestellten Untersuchungen des Prof. *Münch* in Kiew halten, von welchem auch die mit *Mch.* bezeichneten Figuren herrühren.

Auch für die Verbreitung localer Entzündungsreize über die ganze seröse Oberfläche ist die physiologische Lagenveränderung der Eingeweide und die dadurch bedingte Verschiebung der gegenüberliegenden Blätter des serösen Sackes von höchstem Interesse, wie hier noch in Kürze dargethan werden soll.

Wegen der grösseren Einfachheit und Uebersichtlichkeit der Verhältnisse wollen wir unser Augenmerk zunächst einmal auf die Bewegung der Lungen beim Athmen und die Verschiebung richten, welche die Pleura pulmonalis an der Pleura parietalis erfährt. Während der Inspiration vergrössert sich die Lunge in allen ihren Durchmessern, verkleinert sich während der Exspiration. Grösse und Gestalt des respectiven Thoraxraumes ist zu jeder Zeit der Grösse und Gestalt der Lungen congruent: sie richtet sich nach ihr; wie aber verhalten sich dabei die Pleuren? Während die Pleura pulmonalis die Ausdehnung und Zusammenziehung der Lunge mitmacht, bewirkt die Pleura parietalis die bei der Exspiration erforderliche Flächenverkleinerung mit den Thoraxwandungen selbst durch Zusammenlegung an den Rändern. So kommt es, dass sich die beiden Pleuren nur im Momente der tiefsten Inspiration mit ihrer ganzen Oberfläche berühren (Fig. 136). Beginnt die Exspiration, so weicht der Rand der Lunge *(r)* und mit ihm die extremsten Punkte der Pleura pulmonalis

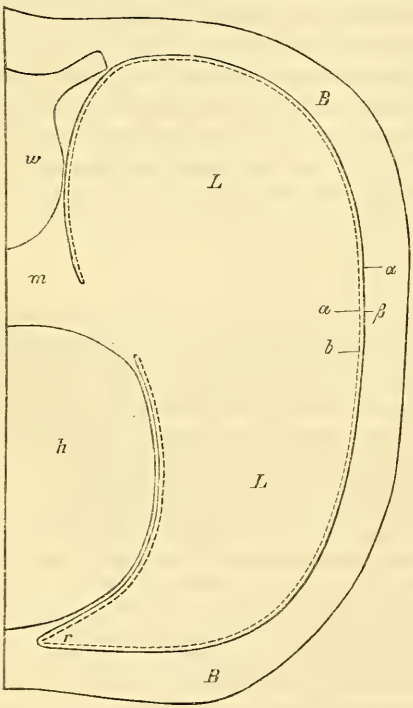

Fig. 136. Schematischer Durchschnitt durch die linke Thoraxhälfte, bei tiefster Inspiration. *L.* Lunge. *B.* Brustwand. *h.* Herz. *w.* Wirbelhälfte. *m.* Mediastinum.

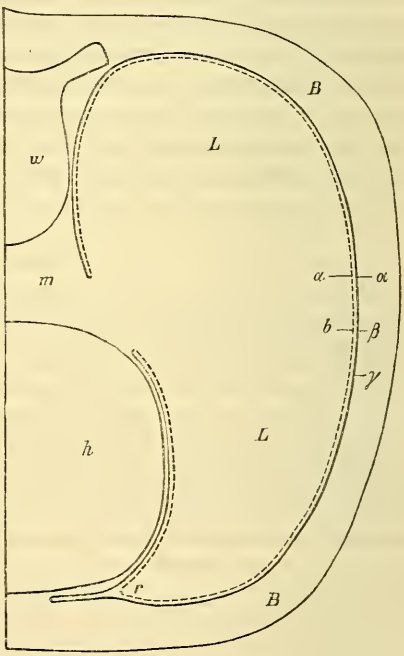

Fig. 137. Desgleichen bei vollendeter Exspiration. Bezeichnungen wie vorher. *α*, *β*, *γ* siehe im Text.

aus dem Falze der Pleura parietalis und gleitet an ihren sofort zusammenfallenden Flächen so lange rückwärts, bis eine neue Inspiration anhebt (Fig. 137). Wie der freie Rand der Lunge, so wird jeder andere Punkt ihrer Oberfläche nach Massgabe seiner Entfernung von der ruhenden Spitze einerseits und dem ebenfalls ruhenden hinteren Rande anderseits bei der Inspiration um ein gewisses Stück nach vorn und abwärts, bei der Exspiration um dasselbe Stück nach hinten und aufwärts geschoben. Gesetzt nun, eine beliebige Stelle der

Pleura pulmonalis (α) ist von jener reizenden Flüssigkeit benetzt, so wird diese Stelle mit der beginnenden Inspiration vorgeschoben und benetzt ihrerseits eine noch intacte Partie der gegenüberliegenden Pleura parietalis ($\alpha\beta$). An dieser inficirt sich bei der nachfolgenden Exspiration im Zurückgehen eine Partie der Lungenpleura, welche vor der primär afficirten Stelle liegt ($a\,b$). Liegt sie vor der primär afficirten Stelle, so wird sie bei der Inspiration noch weiter hinausgeschoben als diese, inficirt demnach eine weitere Partie der noch freien Parietalpleura ($\beta\gamma$) — kurz bei jedem neuen Athemzuge wird eine neue Zone sowohl der Parietal- als auch der Pulmonalpleura inficirt. Die Verbreitung des Reizes auf diesem Wege erfolgt aber in den verschiedenen Regionen des Pleurasackes mit verschiedener Geschwindigkeit. Fast Null ist letztere in der Nähe der Spitze und des hinteren Randes und wächst mit der Entfernung von diesen Punkten, so dass sie nach den freien Rändern zu am grössten ist.

Etwas anders gestalten sich die besprochenen Verhältnisse bei der peristaltischen Bewegung des Darmes. In dem Momente, wo ein Segment des Darmes in eine von oben nach unten fortlaufende Contraction der Quermusculatur eingeht, bildet es mit dem benachbarten sich wiederum ausdehnenden Darmabschnitt eine ringförmige schiefe Ebene; auf dieser wird der in der Bauchhöhle herrschende Druck in zwei Componenten zerlegt, deren eine — senkrecht auf die Axe des Darmes gerichtet — das Darmstück comprimirt, während die andere dasselbe in der Richtung der Axe, aber gegen die Richtung der Contractionswelle fortbewegt. Als unterstützendes Moment wirkt bei dieser Fortbewegung der Rückstoss, welchen der Darm beim Abwärtsdrücken der Contenta erfährt. — Jene wird, — da die Radix mesenterii als Punctum fixum zu betrachten ist, unser Segment mit desto mehreren Punkten des Bauchfells in Berührung zu bringen im Stande sein, sie wird desto mehr zur Verbreitung eines localen pathologischen Reizes beitragen können, je länger das Mesenterium des Segmentes ist.

Aus diesen Betrachtungen, welche ich nicht weiter ausführen will, weil sie mehr der pathologischen Physiologie als der pathologischen Anatomie angehören, erklärt es sich, dass eine Perforation des sehr beweglichen Dünndarms viel gefährlicher ist als eine Perforation des befestigten Processus vermiformis, eine Perforation des Magens gefährlicher an der vorderen Fläche und an der grossen Curvatur, als an der hinteren Fläche und der kleinen Curvatur, dass eine Pleuritis, welche an der Spitze der Lunge entsteht, circumscript bleibt, während eine Pleuritis des freien Randes die ursprünglichen Grenzen alsbald überschreitet, und dergleichen mehr.

Man scheidet die Entzündungen der serösen Häute einerseits in acute und chronische, anderseits in adhäsive, sero-fibrinöse und eiterige Formen. Ich gebe selbstverständlich der anatomischen Eintheilung den Vorzug.

Die adhäsive Entzündung. a. Die frische Verklebung. Das Epithelialstratum ist jedem von der Oberfläche her einwirkenden Entzündungsreiz zunächst ausgesetzt. Wir finden daher unter den Entzündungserscheinungen überall in erster Linie Veränderungen am Epithelium. Diese in Gemeinschaft mit einer gleichzeitg auftretenden Ausschwitzung aus den überfüllten Blutgefässen bildet daher das erste Stadium jeder acut einsetzenden Entzündung und die anatomische Grundlage dessen, was man kurzweg als eine frische Pleuritis, Pericarditis oder Peritonitis zu bezeichnen pflegt.

Die seröse Haut ist geröthet; man kann mit blossem Auge die stärkere Injection der subserösen Gefässstämmchen constatiren. Dass auch in der Serosa selbst die Capillargefässe mit Blut überfüllt und ausgedehnt sind, und dass infolge dessen die Parenchyminseln etwas kleiner erscheinen als normal, gewahrt man an jedem abgelösten Fetzen, den man mit Jodserum bei schwacher Vergrösserung unter das Mikroskop bringt. Zugleich ist die Oberfläche weniger glatt und glänzend; das macht, das Epithelium fehlt und die Emigration farbloser Blutkörper-

chen hat bereits begonnen. Man bemerkt in mässiger Menge eine blassrothe, weiche elastische Substanz, welche bald membranartig einem Theil der Oberfläche locker aufliegt, bald faden- und bandartig zwischen den gegenüberliegenden Platten des serösen Sackes ausgespannt ist oder dieselben mit einander verkittet. Das letztere geschieht namentlich da, wo zwei seröse Oberflächen ohne erhebliche Verschiebung an einander liegen, so zwischen den benachbarten Lappen eines Lungenflügels, zwischen Leber und Zwerchfell, Milz und Magen. Ist eine grössere Quantität freier Flüssigkeit vorhanden, wie in der Regel bei frischer Pleuritis, so pflegt ein Theil der »frischen entzündlichen Verklebungsmasse« in fetzigen Flocken darinnen zu schwimmen.

Nehmen wir von dieser Substanz und untersuchen dieselbe bei starker Vergrösserung, so finden wir einerseits grosse Massen von Zellen und Zellkernen, anderseits ein lockeres feinfadiges Gespinnst, welches sich bei der chemischen Untersuchung als ein geronnener Eiweisskörper ausweist.

In Fig. 138 habe ich eine grössere Auswahl der verschiedenen Zellenformen wiedergegeben, welche sich am ersten Tage einer künstlichen, durch Jodinjection erzeugten Pleuritis in der frischen, entzündlichen Verklebungsmasse, so wie frei im Exsudate befinden. Wir sehen da freie Kerne mit einem und mehreren Kernkörperchen, Kerne in Theilung bis zum Zerfall in kleine Kügelchen, runde Zellen mit grossem Kern und sehr wenig Protoplasma, dieselben in Theilung, Zellen mit viel Protoplasma und getheiltem Kern. Ich will nicht behaupten, dass alle diese Gebilde vom Epithelium abstammten, die grosse Mehrzahl derselben ist wahrscheinlich in der von *Cohnheim* geschilderten Weise (pg. 88) aus den Gefässen ausgewandert, aber ich muss dabei beharren, dass wenigstens ein Theil derselben epithelialen Ursprunges ist. Die Zellenmosaik (Fig. 135) hat sich gelöst; die Kerne haben statt ihrer ursprünglichen abgeflachten Form die kugelige angenommen und haben sich von der homogenen Platte abgelöst. Ich kann positive Befunde, wie den in Fig. 138. *a* wiedergegebenen, nicht ohne Weiteres ignoriren. Noch ist in diesen Zellen die Verbindung des Kernes, resp. Protoplasmas mit der homogenen Platte nicht vollständig aufgehoben, aber der Moment der Trennung steht augenscheinlich sehr nahe bevor; an der einen Zelle hat sich das Plättchen bereits nach der entgegengesetzten Seite umgeschlagen, an einer zweiten wird der Kern nur noch durch ein dünnes Protoplasmafädchen festgehalten, eine dritte zeigt uns die gleichzeitige Vermehrung der Kerne durch Theilung.[1])

Fig. 138. Zellen und Kerne aus der frischen entzündlichen Verklebungsmasse. *a*. Ablösung derselben von den homogenen Platten der Epithelien. 1/500. *Mch.*

1) *Klein* und *Sanderson* heben hervor, dass namentlich die Stellen durch endotheliale Wucherung sich auszeichnen, an welchen die Lymphgefässe der Serosa ausmünden (Stomata). Hier sahen sie das Endothel in Form von Knospen und Zapfen über die Oberfläche hinauswachsen, eine Erscheinung, welche mir bisher nur bei chronischer Entzündung

Der geronnene Eiweisskörper, welchen wir neben den Zellen und Kernen der frischen entzündlichen Verklebungsmasse antreffen, hat mit dem Epithelium Nichts zu thun. Er ist vielmehr ein wesentlicher Bestandtheil des entzündlichen Exsudates. Der bedeutende Seitendruck, unter welchem das Blut in den hyperämischen Gefässen der Serosa steht, hat den Austritt der Blutflüssigkeit zur Folge. Bei jeder künstlich erzeugten Hyperämie, sei es eine Reizungs- oder Stauungshyperämie, kann man sich von der grossen Leichtigkeit überzeugen, mit welcher diese Ausschwitzung zu Stande kommt und von Statten geht. Das Exsudat enthält in chemischer Beziehung dieselben Körper, welche dem Blutliquor eigenthümlich sind, wenn auch niemals in derselben procentischen Zusammensetzung. Sehr wechselnd ist namentlich der Eiweissgehalt, welcher bald über, bald unter demjenigen des Blutliquors gefunden wird. Die pathologische Histologie richtet ihr Augenmerk ausschliesslich auf den in Rede stehenden, alsbald festwerdenden Theil des Exsudates, den man kurzweg als Exsudatfaserstoff bezeichnet. Dieser Bezeichnung liegt die Vorstellung zu Grunde, dass mit dem Blutliquor auch der Blutfaserstoff zur Oberfläche der serösen Membran vordringe und, hier angekommen, sich in fester Form ausscheide. Ist diese Vorstellung richtig? *Virchow* hat die Ansicht aufgestellt, dass der Exsudatfaserstoff, wie der Faserstoff überhaupt, ein Product der Gewebsthätigkeit sei und an Ort und Stelle, also hier im Parenchym der serösen Membran, erst erzeugt werde. Dem kann ich jedoch nicht beistimmen. Wenn man die Oberfläche der entzündeten Membran bei spiegelndem Lichte betrachtet, so bemerkt ein scharfes Auge hier und da dichtstehende kleine punktförmige Erhabenheiten, kleinste Knöpfchen von durchscheinender Beschaffenheit. Zieht man sorgfältig die Serosa ab und betrachtet sie bei schwacher Vergrösserung (Fig. 139), so erkennt man sofort, dass der Sitz dieser Knöpfchen überall durch den Verlauf der Blutgefässe bestimmt wird. Sie erscheinen jetzt als rundliche Klumpen einer formlosen, homogenen Substanz, welche an zahlreichen Punkten aus den Capillaren und Uebergangsgefässen direct hervorgequollen zu sein scheinen, wie das Harz am Tannenbaum. Ich halte dieses Bild für sehr bedeutungsvoll. Ich glaube, dass es uns die Quelle des Exsudatfibrins unmittelbar zur Anschauung bringt. Das Exsudatfibrin ist in der That Blutfibrin.[1]

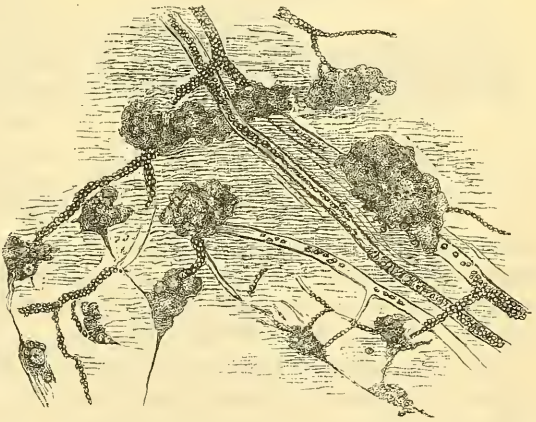

Fig. 139. Entzündete Serosa peritonealis. Hyperämie und Exsudation. *Mch.* 1/100.

und bei allerhand Neubildungen aufgestossen ist, wie weiter unten ersichtlich werden wird (pg. 288).

1) Beiläufig sei hier bemerkt, dass diese Fibringerinnsel keine farblosen Blutkörper-

Die mikroskopischen Formen, in welchen das Fibrin erstarrt, sind nicht immer die bekannten, feinen, verfilzten Fäden der thrombotischen Gerinnungen, sondern häufig eine wenig zerklüftete, aus breiten, welligen Fasern gebildete Masse, welche sich von dem areolären Bindegewebe durch die planlose Zusammenfügung der Fasern unterscheidet. Im Allgemeinen ist es ebenso leicht, das Fibrin an seinem irregulären Exterieur von jedem anderen Bestandtheil des Exsudates zu unterscheiden, als es schwer ist, eine Beschreibung dieses abweichenden Anblickes zu geben. Es ist eben weder ein Krystall, noch eine Zelle, noch eine Faser, es ist ein Gerinnsel, so dass ich mich mit einem Hinweis auf die Figuren 139 und 140 begnügen will.

b. Die bindegewebige Adhäsion. Die Ausgänge in Organisation einerseits und Eiterung anderseits, welche dem Entzündungsprocess überhaupt eigenthümlich sind (pg. 91 ff.), kehren bei der Entzündung der serösen Häute wieder. Sie gewähren hier aber ein doppeltes Interesse, weil sie durch die Eigenthümlichkeit der gegebenen anatomischen Grundlage modificirt werden und daher nur das wirklich Wesentliche mit jenen Paradigmen gemein haben. Vorläufig nur dies.

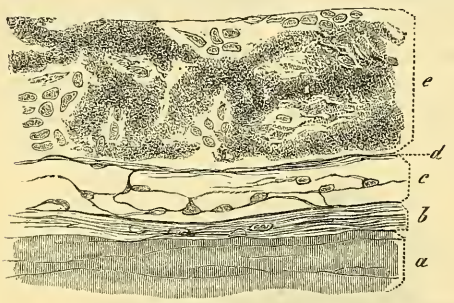

Fig. 140. Adhäsive Entzündung. Pleura diaphragmatica. *a*. Anstossende Musculatur des Diaphragmas. *b*. Subserosa. *c*. Serosa. *d*. Grenze der Serosa und des Exsudates. *e*. Exsudat. 1/400. *Mch*.

Wir haben es mit zwei einander gegenüberstehenden bindegewebigen Oberflächen zu thun. Produciren diese Oberflächen ein gleichartiges und zur Organisation geeignetes Material, so wird sehr leicht eine innige Verschmelzung dieses Materials eintreten können, ja es wäre zu verwundern, wenn eine solche Verschmelzung nicht hie und da einträte. Somit ist es ein sehr gewöhnliches Endresultat der Organisation, dass mehr oder weniger ausgebreitete Verbindungen der gegenüberliegenden Oberflächen durch bindegewebige Brücken eintreten. Wir nennen diese Bindegewebsbrücken »Adhäsionen«, und diejenigen Entzündungen, welche von vornherein mit Organisation der entzündlichen Neubildung einhergehen, »adhäsive Entzündungen«.

Die histologischen Processe der adhäsiven Entzündung gestalten sich verschieden, je nachdem die entzündeten Blätter eines serösen Sackes von vornherein durch eine grössere Menge freier Flüssigkeit von einander getrennt werden oder nicht. Tritt die Trennung nicht ein, bleiben die Blätter in fortwährender inniger Berührung mit einander, so genügt in der Regel schon die frische entzündliche Verklebungsmasse, um aus eigenen Mitteln Bindegewebe, resp. Adhäsionen zu erzeugen. Diese Thatsache konnte einigermassen räth-

chen enthalten, und dass es mir bis jetzt nicht gelungen ist, bei frischen Entzündungen der Warmblüter so prägnante Bilder für die Auswanderung der farblosen Blutkörperchen zu bekommen, wie beim Frosch. Anders ist es, sobald die Entzündung einige Tage gedauert hat.

selhaft erscheinen, so lange man in dieser Substanz nichts Anderes sah als Fibrin, welches als zellenloses Exsudat der Organisation unfähig erachtet werden musste. Wir wissen jetzt, dass das Fibrin nur den einen Theil der entzündlichen Verklebungsmasse ausmacht. Das Fibrin bildet ein schwammiges Gerüst (Fig. 140), in dessen zahlreichen Poren die jugendlichen, vielleicht noch durch Theilung vermehrten Zellen vorhanden sind (Fig. 140. *e*). Diese jungen Zellen liegen nicht so dicht, dass man die Ausfüllungsmasse des Fibringebälkes geradezu Keimgewebe nennen könnte, vielmehr hält eine gewisse Quantität von homogener, heller Intercellularsubstanz die Zellen in solchen Zwischenräumen von einander, wie man sie etwa beim Schleimgewebe findet; daran kann nicht gezweifelt werden, dass diese Substanz unmittelbar in Bindegewebe übergeht, dass sich in ihr und durch sie Gefässe bilden, mit einem Worte, dass sie die physiologische Dignität

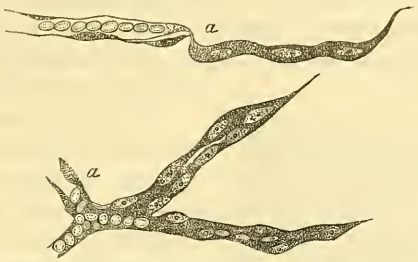

Fig. 141. Gefässbildung und Eröffnung der Blutbahn. Ein Strang verschmolzener Zellenprotoplasmen als Anlagebildung. Die Blutkörperchen sind zum Theil schon mit in das Protoplasma vorgedrungen. 1/500.

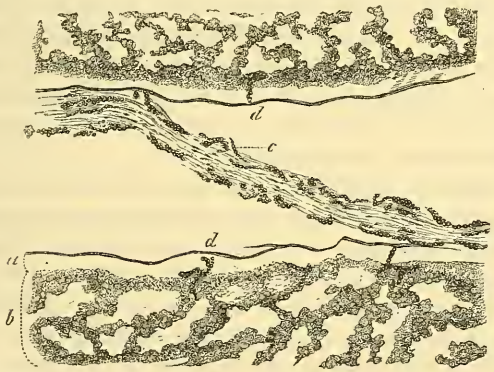

Fig. 142. Pseudomembran zwischen zwei Lungenlappen, beiderseits mit einem Gefässnetz durchzogen. *a*. Serosa. *b*. Lunge. *c*. Das eine Gefässnetz der Pseudomembran. *d*. Geringe Zahl zuführender und abführender Gefässstämmchen. 1/100. *Mch.*

des Keimgewebes besitzt. So sehen wir denn, wie die ursprünglich runden Zellen spindelförmig werden, die Ausläufer berühren sich, verschmelzen mit einander, und kaum ist auf diese Weise auch äusserlich eine grössere Aehnlichkeit mit den bekannten bindegewebigen Texturen, namentlich dem entzündlichen Spindelzellengewebe (pg. 98), hergestellt, als auch schon der zweite Act

Fig. 143. Gefässbildung in einer 5 Tage alten pleuritischen Verklebungsschicht. Enorm langer kernhaltiger Protoplasmafaden als Anlagebildung, bei *a* das Muttergefäss. 1/500. *Mch.*

der Organisation, die Gefässbildung, ihren Anfang nimmt. Nirgends hat man eine bessere Gelegenheit, das histologische Geschehen der secundären und tertiären Gefässneubildung kennen zu lernen, als hier.

Die Präparate (Fig. 141 und 143) sind einer Pseudomembran entnommen, welche am fünften Tage einer künstlich (durch Jodinjection) erzeugten Pleuritis die gegenüberliegenden Lappen einer rechten Hundelunge verklebte, und erläutern in vollkommen unzweideutiger Weise das Werden der Gefässe, die Anlage derselben in Form von kernhaltigen Protoplasmafäden, welche vom Muttergefässe aus hohl werden, ganz wie ich es bei einer früheren Gelegenheit beschrieben habe, vorher aber schon einzelne eingedrungene Blutkörperchen enthalten können. Fig. 142 und 144 belehren uns darüber, dass diese Gefässbildung zunächst in der Fläche um sich greift. Nur an wenigen Stellen (bei *d*, *d* Fig. 142) dringen die zu- und abführenden Muttergefässe aus der Serosa empor, während an abgelösten und von der Fläche betrachteten Fetzen der Membran das zierlichste Gefässnetz zum Vorschein kommt (Fig. 144).

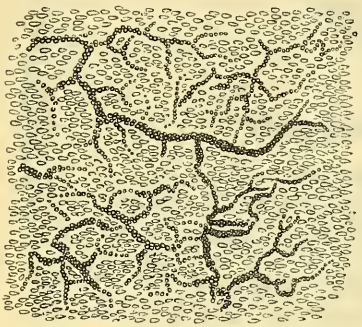

Fig. 144. Gefässe einer 7tägigen Pseudomembran. $^1/_{100}$. *Mch.*

Bei der primären Adhäsion, deren Zustandekommen wir betrachten, bildet zunächst jede Serosa ihr eigenes Gefässnetz, auf unserem Querschnitt (Fig. 142) sehen wir daher in einer und derselben Pseudomembran zwei Gefässnetze, welche durch eine Schicht noch nicht vascularisirten Gewebes getrennt sind. Dies ändert sich jedoch später. Wenn nämlich die Verschmelzung der beiderseitigen Oberflächenproductionen nicht weiter gestört wird, so wird allmählich auch der mittlere Theil des Bindegewebes vascularisirt, und schliesslich treten die beiderseitigen Gefässnetze durch überaus zahlreiche Anastomosen in unmittelbare Verbindung.

Somit hat sich, ohne dass das exsudirte Fibrin dabei irgendwie thätig aufgetreten wäre und ohne dass bis dahin das subepitheliale Bindegewebe in einen erheblichen Wucherungsprocess eingetreten wäre, eine zwar dünne, aber sehr gefässreiche Bindegewebslage zwischen den serösen Platten gebildet. Wir können dieselbe anfassen und beiderseits von ihrer Unterlage, der Serosa, abziehen. Dabei erinnert uns die Leichtigkeit, mit welcher sich dies bewerkstelligen lässt, unwillkürlich an die Leichtigkeit, mit welcher sich die Epidermis gelegentlich von der Cutis abziehen lässt, und gemahnt uns eindringlich, dass bisher die schwachen und wenig zahlreichen zu- und abführenden Gefässstämmchen die einzigen wirklichen Verbindungsbrücken zwischen Serosa und Pseudomembran sind. Später ändert sich das. Die Verbindung zwischen Serosa und Pseudomembran wird fester und schliesslich so fest, dass an ein Abschaben oder Abheben gar nicht mehr zu denken ist und die Pseudomembran als eine sehr innige, vollkommen unlösbare Verkittung der gegenüberstehenden Oberfläche erscheint. Die Adhäsion ist fertig. Die primären Adhäsionen der serösen Häute kommen nur da vor, wo das langsame Heranrücken eines Entzündungs-, Eiterungs- oder Neubildungsprocesses von innen

her an eine seröse Oberfläche einen ebenso langsam wachsenden localen Entzündungsreiz setzt.

Beispiele primärer Adhäsion: Am regelmässigsten verursachen subpleurale Entzündungsheerde primäre Adhäsionen. Bei der Lungenschwindsucht bezeichnet die Ausdehnung der Spitzenadhäsion ziemlich genau diejenige der völligen oder nahezu völligen Infiltration der Lunge. Die Spitzenadhäsion ist anfänglich leicht zu sprengen. Es entsteht ein knisterndes Geräusch, wenn man mit den Fingerspitzen alle die feinen Fasern und Blutgefässe sprengt, welche sich hinüber- und herüberspannen. Später — wenn die Obliteration der Lungenblutbahn vollständig obliterirt und gestört ist und die Pleuragefässe mehr und mehr von dem Lungenblut aufnehmen und in die Intercostalvenen ableiten müssen, entsteht unter dem Einfluss dieser collateralen Hyperämie eine sehr feste und gefässreiche Schwiele.

Besonders wichtig sind diejenigen primären Verklebungen der beiden Peritonäalblätter, welche sich gegenüber perforirenden Geschwüren der Magen- und Darmschleimhaut entwickeln. Auch hier ist die Hyperämie der Serosa visceralis zum guten Theil eine collaterale, da zahlreiche Blutgefässe der Schleimhaut zerstört sind. Auch hier ist das Exsudat längere Zeit ein verhältnissmässig leicht zu sprengender Kitt, und zwischen Magen und Leber scheint überhaupt selten eine grössere Festigkeit der Verklebung einzutreten. An anderen Stellen dagegen wird die Verklebung zuletzt ganz unlöslich und der Darm reisst eher neben der Adhäsion als im Bereich derselben ein.

Die sero-fibrinöse Entzündung. Ungleich complicirteren Formentfaltungen begegnen wir, wie bereits angedeutet, dann, wenn die gegenüberliegenden Wandungen einer serösen Höhle von vornherein durch eine grössere Quantität exsudirter Flüssigkeit getrennt und in dieser Trennung dauernd erhalten werden. Wenn wir die Adhäsion nicht bloss als das Resultat, sondern zugleich als Heilung der Entzündung und gewissermassen als das erstrebte Endziel jeder Oberflächenproduction ansehen, welche damit ihren Abschluss gewinnt, so müssen wir sagen, dass mit der primären Verklebung die Mittel der serösen Häute noch lange nicht erschöpft sind. Es giebt hier nicht nur eine prima und secunda, es giebt auch eine tertia intentio. Die prima haben wir betrachtet, die secunda ist analog der Wundheilung per secundam intentionem die Organisation nach der Eiterung, welche uns weiter unten beschäftigen soll.

Die tertia intentio ist eine ausschliessliche Eigenthümlichkeit der serösen Häute: sie ist ein Mittelding zwischen jenen beiden. Nicht Eiter, nicht atmosphärische Luft drängt sich zwischen die zur gegenseitigen Vereinigung strebenden Oberflächen, sondern eine Flüssigkeit, welche zwar ihrer Quantität nach abnorm ist, hinsichtlich der Qualität aber nicht wesentlich von derjenigen abweicht, welche sich auch normal im Innern der serösen Höhle befindet. Dieselbe reizt zwar nicht, aber hindert doch die Vereinigung und giebt Raum zu sehr umfänglichen Oberflächenproductionen. Diese letzteren gehen nicht vom Epithel, sondern vom bindegewebigen Parenchym der Serosa aus und haben im Ganzen und Grossen, wie schon *Rokitansky* bewiesen hat, den Charakter einer keimgewebigen Auswucherung, einer Granulation.

Indessen will ich nicht vorgreifen, sondern betrachte zuerst jene bei weitem häufigste Form von Pleuritis oder Pericarditis, welche, meist aus rheumatischer Ursache entstanden, mit abundantem serös-fibrinösem Ergusse einhergeht. Ein starkes schabendes Reibungsgeräusch war anfangs überall, später nur in den oberen Theilen des serösen Sackes zu hören, während der untere durch Flüssigkeit erfüllt wurde. Wir konnten den Grad der Anfüllung mit dem Plessimeter bestimmen. Das Fieber war heftig und theils diesem, theils den Hemmungen und Störungen, welche die Lunge oder das Herz in ihren Bewegungen erfuhren, ist der Patient auf der Höhe der Krankheit erlegen. Wir öffnen den Pleurasack (den Herzbeutel) und finden ihn mehr oder minder gefüllt mit einer klaren gelblichen Flüssigkeit, in welcher weisslich gelbe, weiche Fetzen und Flocken schwimmen. Eine blasse, gelbweisse oder röthliche, bald durchscheinende, bald undurchsichtige, bald cohärente, elastische, bald brüchige, selbst weich zerreibliche Substanz bedeckt die Wandung und grenzt sich von ihr theils durch die genannte Farbe und Consistenz scharf ab, theils lässt sie sich mehr oder weniger leicht von ihr abschälen oder abziehen. Das äussere Ansehen und die ganze Anordnung dieser Substanz erweckt die Vorstellung, als sei hier eine weiche, bildsame Materie zwischen die Blätter des serösen Sackes gerathen und wäre nun durch die Bewegungen der Lunge, beziehentlich des Herzens gemodelt worden. Ein Theil derselben hat sich nämlich dahin begeben, wo er die Bewegungen der genannten Eingeweide am wenigsten beeinträchtigt; er füllt alle Falten und Winkel, er füllt den Falz des Pleurasackes zwischen Zwerchfell und Brustwand, er füllt den Sulcus des Herzens und den Herzbeutel, wo dieser sich an den grossen Gefässen zurückschlägt. Wo aber die Substanz die freie Fläche des Herzens oder die Lungenlappen in dicker Lage überzieht, zeigt die Oberfläche ein eigenthümlich netzförmiges oder zottiges Wesen, wie es bei dem wiederholten Anlegen und Wiedervoneinanderreissen der serösen Platten nicht anders zu erwarten ist; wenn man weichen Fensterkitt zwischen zwei Glasplatten bringt und sie dann von einander reisst, erhält man genau dieselben Figuren.

Das histologische Interesse knüpft sich bei dieser Entzündungsform fast ausschliesslich an den festen Theil des Exsudates. Dieser verräth eine grosse Aehnlichkeit mit geschlagenem Blutfibrin, und man war von jeher geneigt, diese Substanz einfach für exsudirtes Blutfibrin zu nehmen und aus ihm die Adhäsionen hervorgehen zu lassen. Gegen diese Annahme wurde indessen schon frühzeitig Protest eingelegt. Namentlich kämpfte *Reinhardt* gegen die Organisationsfähigkeit des puren Faserstoffs und beschrieb zuerst die Metamorphose desselben zu einer schleimig-fetten, opaken Materie, welche schliesslich mit Auflösung oder Verkäsung, nicht aber mit einer Umwandlung zu Bindegewebe endigt. Aber trotzdem dauerte es lange, bis sich die bereits angedeutete Lehre *Rokitansky's* Bahn brach und durch *Buhl* ihre gegenwärtige Fassung erhielt.

Danach haben wir in jener lose auflagernden Exsudatschicht zwei Lagen zu unterscheiden. 1. Eine obere, während der Acme der Entzündung unverhältnissmässig dicke Lage, welche in der That aus Faserstoff besteht und welche die untere überall zudeckt. Am meisten Faserstoff hängt gewöhnlich an den am stärksten bewegten Theilen der Organe, z. B. an den freien Rändern der Lungenlappen, wie ja auch bei der Defibrination des Blutes die Fibrinflocken an dem schlagenden

Körper (Glasstab etc.) hängen bleiben. Das mikroskopische Verhalten des Exsudatfibrins wurde bereits pg. 275 geschildert. Es bildet dasselbe grobmaschige Gerüst, wie bei der primären Verklebung, nur ist dasselbe nicht von jener gleichmässigen Höhe, sondern schwankt in dieser Beziehung von $^1/_1$ bis zu 6 Linien und darüber. 2. Eine untere Lage, welche eine Production von jungem Bindegewebe der serösen Haut ist. Wir müssen wohl annehmen, dass sich schon unmittelbar nach der Entblössung der Oberfläche vom Epithelium die entzündliche Neubildung auch im Bindegewebsstratum der Serosa regte; eine namhafte Höhe erreicht dieselbe aber erst vom dritten bis zum siebenten Tage der Krankheitsdauer. Auf Durchschnitten findet man zahlreiche junge Bindegewebszellen in dem Parenchym der Serosa, Zellen, welche sich nach der Oberfläche zu dichter zusammendrängen und hier zur Absonderung gelangen. Jenseits erscheinen sie in eine klare Grundsubstanz eingebettet, mit welcher zusammen sie die in Rede stehende Schicht von Keimgewebe darstellen. Beide — Zellen und Grundsubstanz — sind als eine echte Efflorescenz der serösen Haut anzusehen, sie sind das wirklich plastische Exsudat, nicht der Faserstoff, wie einst fälschlich behauptet wurde.

Ueber die äussere Form der jungen Bindegewebseffloreseenz lässt sich nur bemerken, dass dieselbe aus naheliegenden Gründen vor der Hand zu keinem selbständigen Abschluss gelangen kann. Aus der Analogie mit dem anderweitigen Auftreten junger Keimgewebsschichten dürfen wir zwar annehmen, dass die Form einer kleinhöckerigen Membran es ist, welcher auch unsere Efflorescenz zustrebt. Aber einerseits steht die fortwährend sich wiederholende mechanische Insultation einer solchen Ausbildung im Wege, anderseits wird dieselbe fast an allen Stellen durch die auflagernde Faserstoffschicht unmöglich gemacht. Das Granulationsgewebe drängt sich daher von unten her in alle Zwischenräume des Faserstoffs ein, umwächst und durchwächst ihn Schicht für Schicht und erhebt sich so rascher, als es sonst der Fall gewesen wäre, zu einer bedeutenden Dicke. Aber selbst in dieser innigsten Durchdringung, bei welcher der Faserstoff die Rolle eines stützenden Gerüstes spielt, müssen wir diesem Körper doch jede active Betheiligung an den Geschäften der Organisation absprechen.

Der Keimgewebsbildung folgt nämlich die Vascularisation auf dem Fusse. In kurzer Zeit durchsetzt ein ausserordentlich reiches Capillarnetz die junge Pseudomembran. Die neuen Gefässe zeichnen sich durch ein auffallend grosses Kaliber und, wie dies bei jungen Gefässen so häufig ist, durch Zartheit der Wandungen aus. Die zu- und abführenden Gefässe der Serosa sind dagegen eng und wenig zahlreich. Es resultirt somit eine Einrichtung, ähnlich den Wundernetzen, wo der Blutdruck durch Einschaltung eines breiten Strombettes zwischen ein zu- und abführendes Gefäss entsprechenderweise gesteigert wird. Der gleiche Erfolg ist auch in unserem Falle zu erwarten, und dass in der That das Blut in den neugebildeten Gefässen unter einem ungleich höherem Druck steht, als in den Gefässen der Serosa, beweisen die zahlreichen Extravasationen, welche jetzt theils im Innern der Pseudomembran, theils an der Oberfläche derselben erfolgen, und welche jener ein rothgesprenkeltes Ansehen, der freien Flüssigkeit aber eine rothe Farbe geben. Die Vascularisation der Pseudomembran führt also in erster Linie zu einer für den Gesammtverlauf des Falles sehr bedenklichen Einrichtung, einer Einrichtung, welche nicht allein für die Fortdauer des exsudativen Processes

möglichst günstige Chancen bietet, sondern auch durch reichliche Zufuhr von Ernährungsmaterial die productiven Processe in der Pseudomembran im höchsten Grade begünstigt. Es tritt also auch die Gefahr einer zu reichlichen Zellenbildung, die Gefahr der Eiterung gerade in diesem Moment an den Patienten heran. Der Arzt bemerkt die ungünstige Wendung; er sagt: die Krankheit verschleppt sich, die Resorption des Exsudates geräth in's Stocken u. dergl.

Indessen soll uns diese Gefahr der Vereiterung erst weiter unten beschäftigen. Betrachten wir zunächst den Verlauf der Entzündung, wenn sie ihrem ursprünglichen, adhäsiven Charakter bis zuletzt treu bleibt. Wir können uns billig fragen, wie es denn unter den geschilderten Umständen möglich sei, dass die Exsudation überhaupt jemals zum Stillstand kommt. Der Grund liegt einmal in der Umwandlung der jungen keimgewebigen Auswucherung in faseriges Gewebe. Die Umwandlung ist, wie wir pg. 98 näher ausführten, stets mit einer gewissen Schrumpfung verbunden, und diese wiederum führt zur Obliteration der grossen Mehrzahl der neugebildeten Gefässe, so dass insbesondere der Gefässreichthum der vollendeten Adhärenzen nur einen sehr kleinen Bruchtheil des ursprünglichen Gefässnetzes repräsentirt. Auf der anderen Seite müssen wir daran denken, dass das Fibrin, welches auf dem jungen Bindegewebe nicht bloss auflagert, sondern auch mit zahllosen Fortsätzen in dasselbe hineinragt, sich zwar nicht organisirt, aber doch kräftig und allseitig zusammenzieht. Die Zusammenziehung beginnt unmittelbar nach der Ausscheidung des Gerinnsels und schreitet, wenn sonst die Verhältnisse dazu günstig sind, — und wo könnten sie günstiger sein, als gerade hier? — mit Stetigkeit so lange fort, bis es entweder das kleinstmögliche Volumen erreicht hat, oder bis eine anderweitige Metamorphose das Fibrin seiner am meisten charakteristischen Eigenschaft beraubt hat. Wie sollte nicht diese Zusammenziehung des Fibrins auf das bedeckte und eingeschlossene Granulationsgewebe und dessen Gefässe comprimirend wirken und dadurch der Transsudation Einhalt gebieten? Genug, die Transsudation hört schliesslich auf und macht der Resorption Platz. Das freie Fibrin, welches in Fetzen und Flocken im Exsudate schwimmt, schickt sich dann zuerst zu einer schleimig-fettigen Metamorphose an, man findet zahllose Fetttröpfchen in der weichen, quellenden Substanz, die übrigens auch von einer fettigen Metamorphose der enthalten gewesenen Zellen herrühren können. Für das blosse Auge erscheint dies degenerirende Fibrin weisslich opak, und wenn die Resorption der freien Flüssigkeit ausnahmsweise schnell von Statten geht, so trocknet wohl ein Theil des Fibrins noch vor seiner völligen Auflösung in irgend einem Recessus des serösen Sackes ein, wird käsig und bleibt als käsige Substanz Jahre lang liegen. Die Regel freilich ist, dass sich noch vor dem Verschwinden der Flüssigkeit alles Fibrin, sowohl das freie, als dasjenige, welches die Bindegewebsefflorescenzen der Wandung bedeckt, in dieser Flüssigkeit vollständig auflöst, um dann gleichzeitig mit ihr in das Blut resorbirt zu werden. Die gegenüberliegenden Platten des serösen Sackes nähern sich einander, sie berühren sich endlich und die beiderseitigen Oberflächenproductionen verschmelzen. Bald ist die Brücke gebildet, auf welcher die Gefässe des visceralen und parietalen Blattes mit einander anastomosiren. Das Endresultat sind die bekannten falschen Bänder zwischen Pleura pulmonalis und costalis, zwischen Herz und Herzbeutel, zwischen den einzelnen Baucheingeweiden unter einander und mit der Bauchwand.

Am häufigsten sind die Pseudoligamente der Pleura (Ligamenta Vesalii). Man sieht platte Bänder von weisslicher Farbe und oft bedeutender Festigkeit zwischen Pleura costalis und pulmonalis ausgespannt. Sie steigen in der Regel an irgend einem Punkt der letztern schräg nach hinten und oben. Die Breite ist wechselnd und schwer bestimmbar, weil die Bänder vielfach durchbrochen, stellenweise geradezu aus einer Anzahl derber runder Fasern zusammengesetzt sind.

Während nun diese losen Verbindungen der Lunge mit der Brustwand ziemlich unschädlich sind, kann man das Gleiche nicht sagen von der Verwachsung des Herzens mit dem Herzbeutel. Beim Anschneiden des Herzbeutels gelingt es nur mit Mühe, das parietale Blatt vom cardialen abzulösen. Zwischen beiden spannen sich zahlreiche, wenn auch meist zarte weissliche Fäden und Lamellen aus, welche nächst der Spitze des Herzens und über den Ventrikeln am längsten, an den Vorhöfen aber und gar an den Einmündungsstellen der grossen Gefässe überaus kurz und straff sind. Während durch diese Adhäsionen die Arbeit der Ventrikel, wie es scheint, wenig gestört wird, droht bei jeder Affection der Lungen, welche diese Organe minder beweglich macht, eine relative Insufficienz der Valvula tricuspidalis durch Erweiterung des rechten Vorhofes und des Ostium atrioventriculare, welche durch Uebertragung der inspiratorischen Erweiterung des Brustkorbes vermittelst der Lungen auf die nachgiebigeren Theile des angelötheten Herzens bewirkt wird. (*Rindfleisch.*)

Durch falsche Bänder, welche nach abgelaufenen acuten Peritonitiden zurückbleiben, werden abnorme Fixationen einzelner Baucheingeweide bewirkt, welche mehr oder minder wichtige Störungen ihrer Function nach sich ziehen. Hierher gehören 1. Lageveränderungen der Gebärmutter (siehe daselbst), 2. Befestigung des freien Randes und der unteren Fläche der Leber am vorderen Umfang des Blinddarms, 3. Befestigung der oberen Fläche der Leber und Milz am Diaphragma, 4. Adhäsion zwischen S romanum und Coecum, wodurch ein Loch entsteht, welches eine innere Hernie ermöglicht.

Die falschen Bänder sind in Beziehung auf ihre histologischen Qualitäten oft untersucht worden; sie tragen an ihrer Oberfläche ein einschichtiges Pflasterepithelium wie die serösen Häute selbst, im Uebrigen bestehen sie aus welligen Bindegewebsbündeln, zwischen denen lang gestreckte, dünne Blutgefässe verlaufen; auch Nervenfasern neuer Bildung sind einmal in einer Adhäsion gefunden worden (*Virchow*). Was mir am wichtigsten bei der ganzen Angelegenheit erscheint, ist der Umstand, dass sich hier, wo durch die fortwährende gegenseitige Verschiebung Annäherung und Entfernung der beiden durch die Adhäsion verbundenen Punkte die Organisation des Keimgewebes beeinflusst wird, nicht das gewöhnliche Narbengewebe mit seinen kurzen straffen und starren Fasern bildet, sondern ein Bindegewebe, welches dem normalen Typus des lockeren Bindegewebes viel näher kommt.

Es scheint also, dass das Endresultat der entzündlichen Organisation sehr wesentlich von den äusseren Bedingungen abhängt, unter welchen sie von Statten geht, und dass insbesondere eine wiederholte Dehnung und Abspannung der Narbe dazu gehört, um statt des starren Narbengewebes ein echtes lockeres Bindegewebe zu erzielen.

Die eiterige Entzündung. Wir unterscheiden eine primäre und eine secundäre Eiterung. Bei den meisten Entzündungen des Unterleibes, namentlich bei denjenigen, welche durch Perforation des Darmes oder durch Infection seitens der Geburtsorgane erzeugt werden (Puerperalfieber), haben wir überreichlich Gelegenheit, die erstere zu studiren. Ist die Entzündung eben erst entstanden (sog. fulminante Peritonitis), so überzeugen wir uns aufs deutlichste, dass wie bei der adhäsiven Form so auch hier ein Stadium der frischen Verklebung den Reigen der Erscheinungen eröffnet. In der That erscheint die histologische Umsetzung der frischen Verklebungsmasse in Eiter ebenso leicht, wie diejenige in Bindegewebe. Die vorhandenen indifferenten Zellenformen sind Eiterkörperchen, sobald sie in einer serösen Flüssigkeit suspendirt sind und sodann in ihrer üppigen Proliferation durch Theilung fortfahren.

Die Ausbildung zu sogenannten specifischen Eiterkörperchen, d. h. jungen Zellen mit mehrfach getheiltem Kern, ist ganz unwesentlich; inzwischen wird sie ebenfalls sehr oft beobachtet. Für das blosse Auge stellt sich dieser Uebergang so dar, dass die bewussten röthlichen Membranen und Membranfetzen an ihren Rändern gelblichweiss werden und abschmelzen, endlich aber mehr mit einem Male in eiterige Flüssigkeit sich auflösen. Ich habe dies bei künstlichen Peritonitiden mehr als einmal constatiren können, zugleich aber die Erfahrung gemacht, dass dies Stadium der frischen Verklebung bei primär eiterigen Entzündungen überhaupt nur sehr kurze Zeit dauert und sehr bald bei der wesentlichsten Erscheinung der eiterigen Entzündung — nämlich der eiterigen Exsudation — Platz macht.

Fig. 145. Eiterige Entzündung an der Serosa des Uterus. *a.* Serosa mit farblosen Blutkörperchen infiltrirt. *b.* Eiterkörperchen absondernde Oberfläche. *c.* Muscularis. $^1/_{500}$.

Es handelt sich hierbei in erster Linie um eine Exsudation im eigentlichsten Sinne des Wortes. Aus den erweiterten Blutgefässen wandern zahllose, farblose Zellen aus und infiltriren zunächst das Bindegewebe, um sich darnach — wie ich

einstweilen noch zur Erklärung der oft enormen Massen von Eiter annehme [1]) — durch Theilung zu vervielfältigen. Wie man in Fig. 145, einem senkrechten Durchschnitt durch die seröse Bekleidung des Uterus, sieht, sind buchstäblich alle Zwischenräume zwischen den etwas dickeren Faserlagen mit Zellen erfüllt. An den vielfach vorkommenden flaschenförmigen und ähnlichen Formen sieht man auch, dass diese Zellen nicht ruhig liegen, sondern in amöboider Locomotion begriffen sind. Wohin diese Locomotion gerichtet ist, darüber kann füglich kaum eine Frage sein; nach oben, nach aussen. Man denke sich, dass durch die so infiltrirte Membran hindurch ein mächtiger exsudativer Strom von Liquor sanguinis hindurchgeht. Auch dieser wird sich vorzugsweise in den Interstitien der Fasern bewegen und dabei die hier befindlichen Zellen in grossen Quantitäten mit sich fortreissen, er wird sie später, wenn er als ruhende Flüssigkeit die seröse Höhle füllt, als Eiterkörperchen suspendirt enthalten. So wird auf seinem Wege von den Blutgefässen zur freien Oberfläche der Serosa das Exsudat eiterig, so erhalten wir die eiterige Exsudation.

Peritonitis suppurativa. Im Anfange, so lange die Zellenabsonderung noch gering ist, ist auch das Exsudat noch klar und setzt gallertartig durchscheinende Fibrinflocken in grosser Menge ab, später ist es reiner, grünlich-gelber dünnflüssiger Eiter. Bei den Leichenöffnungen in Fällen von puerperaler Peritonitis findet man nicht selten in den oberen Regionen der Bauchhöhle, in der Umgebung von Leber und Magen noch die frische entzündliche Verklebung, weiter abwärts, um die Nieren herum und zwischen den Mesenterialfalten der oberen Dünndarmschlingen, ein ziemlich klares, mit Fibrinflocken untermischtes Exsudat, welches nach dem kleinen Becken zu eiterige Streifen bekommt, im kleinen Becken aber vollständig purulent ist. Die Serosa erscheint dem unbewaffneten Auge hyperämisch, aber so, dass das Roth der Gefässinjection durch einen milchweissen Ton gedämpft wird, welcher sich wie ein Schleier darüber hinlegt. Derselbe rührt von der eiterigen Infiltration der Membran her.

Pleuritis suppurativa. Auch bei der Pleura giebt es primär eiterige Entzündungen, sehr viel häufiger aber ist hier der Fall, dass eine adhäsive Entzündung in eine eiterige übergeht. Wir haben oben dargethan, dass dieser Uebergang anatomisch vorbereitet und begünstigt wird durch die üppige Vascularisation der jungen Pseudomembranen, welche namentlich dann, wenn eine neue Schädlichkeit auf die entzündete Haut einwirkt, zu einer noch üppigeren Zellenproduction, d. h. zur Eiterung, das Material liefert. Dem Arzte kündigt sich die unglückliche Wendung in der Regel durch einen heftigen Schüttelfrost und darauf folgendes hektisches Fieber an. Ganz plötzlich — so scheint es — fällt die Zellenneubildung in ein rascheres Tempo. Alles, was Zelle heisst, sei es im Exsudat, in der Pseudomembran oder in der Serosa selbst, betheiligt sich daran. Das klare Serum trübt sich. Ganze Fetzen der Pseudomembran lockern und lösen sich von ihrer Unterlage ab, um darauf in Eiter zu zerfliessen; blossliegende Stellen der Serosa bekommen leicht flache Substanzverluste. Solche Geschwüre sind am Rippenfell über den einzelnen Rippen nicht selten und gehen bis in das subseröse

1) Eine Annahme, welche sich in der neuesten Zeit immer mehr zu rechtfertigen scheint (*Key* und *Wallis*, Nordisk-Arkiv, 1871, Bd. III, pg. 3).

Bindegewebe, seltener bis auf das Periost oder gar bis auf den Knochen, der dann blossgelegt und nekrotisch wird. Abgesehen von diesem Ereigniss aber behält auch in den heftigsten Entzündungen die Eiterung den Charakter der Flächenabsonderung bei. Die eiternde seröse Haut ist nicht einem destruirenden Geschwür, sondern einer productiven, granulirenden Wundfläche zu vergleichen. Wie diese gegen aussen, so schliesst sie sich gegen den Hohlraum des serösen Sackes alsbald durch eine kleinhügelige Membran von jungem Bindegewebe ab, die pyogene Membran der Autoren. Das Gleiche geschieht, wenn sich eine primär eiterige Entzündung zur Heilung anschickt.

Inzwischen haben sich oft colossale Quantitäten Eiters in dem serösen Sacke angehäuft, und können wir uns darüber wundern, wenn wir bedenken, eine wie grosse Menge von Eiter schon kleine Geschwüre liefern, dass hier aber eine Geschwürsfläche vorliegt, welche nicht nach Quadratlinien, sondern nach Quadratfussen gemessen wird? Dass durch Paracentese oder bei der Obduction ein halber Eimer voll Eiter aus einem Pyothorax entleert wird, gehört gerade nicht zu den Seltenheiten. Das Zwerchfell wird herabgedrängt, mit ihm die Leber oder Milz, die Intercostalräume verstreichen, die Lunge wird kleiner, als sie durch eigene Retraction werden kann, sie wird daher comprimirt und hängt als ein schmaler, kaum handbreiter Streifen, luftleer, von lederartiger Beschaffenheit in den Eiter hinein. Schliesslich sucht der Eiter, wie der Abscesseiter, einen Ausweg. Handelt es sich um einen Pyothorax, so wird in der Regel der Zwischenraum zwischen zwei der unteren Rippen zum Durchbruch gewählt, im Uebrigen mischt sich gerade hier die ärztliche Kunst am liebsten ein, unterbricht den natürlichen, aber etwas langsamen Ablauf der Erscheinungen und bestimmt durch den Troikart selbst die Stelle des Austritts.

Auf den weiteren Verlauf — d. h. die allmähliche Ausheilung des Zustandes — können wir unsere Erfahrungen von der secunda intentio anwenden, mit der Einschränkung, dass hier entsprechend der colossalen Geschwürsfläche auch die Narbenbildung in colossalen Dimensionen erfolgt. Es findet sich die bekannte Aufeinanderfolge von Keimgewebe, Spindelzellengewebe und straffem kurzfaserigem Narbengewebe, das zweite geht aus dem ersten, das dritte aus dem zweiten hervor, wie dies ausführlich pg. 197 ff. beschrieben und für die pleuritische Schwarte noch neuerdings von *Arnold* und *Neumann* constatirt worden ist. Das Narbengewebe erscheint nicht in unscheinbaren Quantitäten, sondern es bildet eine $^1/_2$—3 Linien dicke, glänzend weisse Schwiele, welche die seröse Höhle auskleidet und die anliegenden Organe überzieht. Grossartig sind oft die mechanischen Effecte der narbigen Zusammenziehung, welche sich hier wie bei jeder Narbenbildung geltend macht. Man kann an diesem Beispiele recht deutlich sehen, wie Mächtiges die Natur durch einfache Summirung kleiner, gleichartiger Leistungen hervorbringt. Handelt es sich doch bei der Verheilung eines nach aussen geöffneten Pyothorax um nichts Geringeres als um den Widerstand, welchen die Wölbung des knöchernen Brustkorbes einer vollkommenen Einziehung nach innen, also derjenigen Formveränderung entgegensetzt, welcher entgegenzuarbeiten der Zweck ihres ganzen Daseins ist. Man hat sich höchst irrthümlicherweise vorgestellt, als könnte die besagte Schwielenbildung zu einer Wiederausdehnung der comprimirten Lunge hilfreiche Hand bieten. Die Erfahrung lehrt aber, was auch eine einfache Ueberlegung

lehren muss, nämlich dass durch die Schwiele das Athmungsorgan erst recht und für immer comprimirt werden muss. Eher werden die übrigen Brusteingeweide, namentlich das Herz, so viel als möglich herübergezogen, um den Raum zu füllen, welchen früher die comprimirte Lunge einnahm. Aber es handelt sich hier überhaupt nicht um die *Toricelli*'sche Leere. Der Nachdruck liegt auf dem Herangezogenwerden jener anliegenden Organe. Der schwielige Sack, in welchen die Pleura verwandelt wurde, will und wird sich zusammenziehen, wie sich eine Harnblase zusammenzieht. Die Gewalt aber, mit welcher dies geschieht, ist so gross, dass nicht bloss die weichen, nachgiebigen Brustorgane ihr folgen müssen, sondern dass auch die Rippen bis zur dachziegelförmigen Deckung und Einwärtsbiegung herab- und herangezogen werden und die Wirbelsäule sich entsprechend einkrümmt. Dabei verschwindet auch das Lumen der serösen Höhle mehr und mehr, es werden nur noch wenige Tropfen Eiters durch die Fistel entleert, endlich tritt Obliteration und gänzliche Heilung ein.

Geschwulstähnliche Neubildungen und Geschwülste.

Chronisch-hyperplastische Zustände. Als solche kommen in erster Linie die milchigen Trübungen in Betracht, welche besonders häufig im Herzbeutel beobachtet werden. Die milchige Trübung rührt theils von einer mässigen Dickenzunahme der serösen Membran, vornehmlich aber von einer anderen Beschaffenheit ihrer Fasern her. *Virchow* hat für denjenigen Zustand der Bindegewebsfasern, wo dieselben zwar an Umfang wenig, desto mehr aber an Inhalt, d. h. an fester Substanz zugenommen haben, den Namen Sclerose eingeführt. Derartige Fasern sind starrer, weniger quellungsfähig, überhaupt weniger zugänglich für chemische Reagentien als die normalen und brechen das Licht ungleich stärker. Dem letzteren Umstande verdanken die sclerotischen Stellen der serösen Häute die milchweisse Farbe.

Dieselbe fällt uns namentlich da auf, wo sie den serösen Ueberzug eines Organes von dunkler Farbe betrifft, so insbesondere die Milz- und Leberkapsel und das Pericardium viscerale (Sehnenflecken des Herzens). Wäre das Gehirn nicht weiss von Farbe, so würde sich ohne Zweifel die Sclerose des Ependyms bei chronischem Hydrocephalus ebenfalls als milchige Trübung präsentiren.

Die Sclerose ist, wie gesagt, nur der niedrigste Grad der Bindegewebshyperplasie, von dem es noch unentschieden ist, ob dabei überhaupt eine Neubildung oder ob nur eine Verstärkung des alten Bindegewebes durch Intussusception stattgefunden hat. Neben der Sclerose kennen wir aber eine ganze Reihe sehr verschiedener Auswucherungen des Bindegewebes, welche sich sämmtlich durch das mehr Circumscripte ihrer Erscheinung kennzeichnen. Bei diesen allen findet eine appositionelle Vergrösserung des vorhandenen Bindegewebes statt. Die Zellen, und zwar vornehmlich die Epithelzellen vermehren sich durch Theilung und verhalten sich darauf verschieden. Die äusseren bleiben und bilden fast nur eine continuirliche Epitheldecke, während die inneren in der gewöhnlichen noch fraglichen Weise Grundsubstanz erzeugen und mit dieser zusammen einen Beleg oder Mantel von junger Bindesubstanz auf der vorhandenen alten bilden. So geschieht es zunächst bei gewissen, scharfbegrenzten, beetartigen Erhebungen knorpeliger Textur.

Diese finden sich weitaus am häufigsten an der Milzkapsel, wo sie von zackigen Contouren und gelblich-weisser, durchscheinender Farbe sind und die Höhe einer halben bis zu einer ganzen Linie erreichen können. Kreisrund, linsenförmig und von grösserer Transparenz pflegen sie an der Pleura zu sein, während sie an der verdickten Tunica vaginalis propria testis sich durch ihren oft sehr bedeutenden Umfang und ihre Härte auszeichnen. Den knorpeligen Eminenzen, welche in ihrer histologischen Beschaffenheit dem Cornealknorpel am meisten gleichen, schliessen sich die fibromatösen an. Diese zeichnen sich vor Allem durch die Tendenz zu polypöser Entwickelung aus. Ebenfalls in der hydropischen Tunica propria testis, aber auch im Bauchfellsack findet man gelegentlich freie kirschkern- bis haselnussgrosse fibröse Körper von runder oder rundlicher Gestalt und concentrisch geschichtetem Bau, welche nichts anderes sind als die abgelösten Köpfe derartiger polypöser Wandungsexcrescenzen.

Infectiöse Granulome und Geschwülste, welche in grosser Zahl deuteropathisch[1]) an den serösen Häuten gefunden werden, zeichnen sich sämmtlich dadurch aus, dass sie mit ihrem ganzen Körper über das Niveau der Serosa hervortreten.

Der miliare Tuberkel nimmt sich wie ein Grieskörnchen aus, das auf der Serosa liegt. Der Scirrhus erscheint als eine »über die seröse Haut gleichsam hingegossene Aftermasse« (*Rokitansky*), der Medullarkrebs ebenso oder als beetartige Erhebung, der Gallertkrebs »in Form von Knoten, die zu einem erstaunlichen Volumen heranwachsen und fast frei, d. i. beschränkt auf sparsame vascularisirte Adhäsionen, in der serösen Cavität vegetiren«, das Sarcoma fusocellulare als fungöse Vegetation etc. Man kann die meisten von diesen Geschwülsten mit dem Messer von der Serosa abkratzen, worauf die letztere zwar etwas rauh, aber doch ohne erheblichen Substanzverlust zurückbleibt. Es ist offenbar nur äusserst wenig von dem Bindegewebe der gesunden Serosa behufs der Neubildungen entnommen worden, und wir haben gerade an den Geschwülsten der serösen Häute möglichst reine Darstellungen ihrer wesentlichsten Texturverhältnisse. Und woher rührt diese oberflächliche Lage? Sie rührt daher, dass diese Geschwülste sämmtlich, wenigstens in erster Linie, aus dem Endothelium der serösen Häute hervorgehen. Es hindert sie ja nichts, später auch tiefer einzugreifen, von der Oberfläche aus nicht bloss in das Parenchym der Serosa, sondern auch durch das Parenchym hindurch in benachbarte Organe überzugehen. Wo sich Bindegewebe findet, ist ihnen die Strasse geebnet. Aber wir dürfen eben auch nicht vergessen, dass die serösen Epithelzellen Bindegewebszellen sind.

Ein Beispiel genügt, um uns eine Vorstellung von diesem höchst eigenthümlichen Entstehungsmodus zu geben. Ich wähle dasjenige des miliaren Tuberkels am Omentum. Fig. 146 zeigt uns bei schwacher (100) Vergrösserung ein sehr kleines, noch nicht ausgewachsenes Knötchen. Dasselbe hängt als ein kugeliges, zelliges Gebilde an neun zarten Bindegewebsfäden, welche von seiner Peripherie

1) Von protopathischen Geschwülsten ist nur eine krebsähnliche, markweisse Neubildung zu erwähnen, welche meist in strangförmigen Anordnungen — den Lymphgefässen entsprechend — an der Pleura und dem Peritoneum beobachtet wird. Sie kommt auch in grösseren Knoten vor und ist nach den Autoren (*Neelsen*) als Endotheliom aufzufassen.

radienartig zu den stärkeren, zum Theil gefässhaltigen Bälkchen einer grösseren Netzmasche verlaufen. Betrachten wir nun mit einer stärkeren Vergrösserung (800) eine von den neun Verbindungsstellen der Bindegewebsfäden mit dem Knötchen! Hier an der Grenze der Neubildung müssen wir ja, wenn anders das Knötchen noch im Wachsen begriffen war, Erscheinungen finden, welche das Detail der Entstehung erläutern. Wir finden, was ich in Fig. 147 durch eine Abbildung wiedergebe. Das Knötchen wächst durch Wucherung der Endothelien.

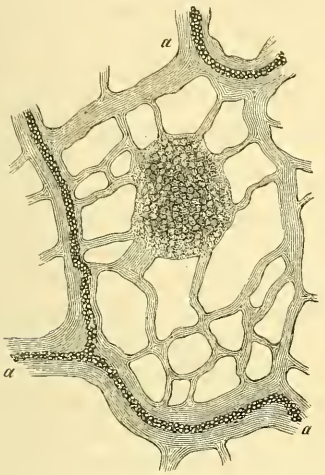

Fig. 146. Miliartuberkel des Omentum. 1/100. *Mch.*

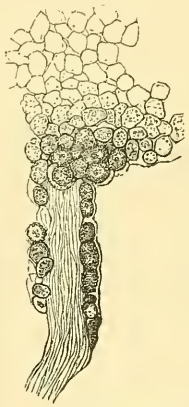

Fig. 147. Entstehung des Miliartuberkels durch Wucherung des serösen Epithels. 1/800. *Mch.*

Die homogene Lamelle ist auf der einen Seite des Bindegewebsfädchens aufgehoben, auf der anderen abgeworfen, und an Stelle des kernhaltigen Protoplasmas sieht man kleinere und grössere Gruppen von jungen Zellen, welche offenbar durch Theilung aus jenen hervorgegangen sind. Die Substanz des Fadens selbst ist bis an den Knoten heran intact. Hier verschwindet der Faden, wird aber wohl im Innern des Knotens mit den andern acht Fädchen noch in derselben Weise netzartig verbunden sein, wie er es vor der Tuberkelbildung war. An der Wucherung selbst nimmt er offenbar nicht Theil, und wir haben bis jetzt noch ein Recht, die ganze Neubildung als ein Product der serösen Endothelien anzusehen. Sind später durch das Wachsthum an der Peripherie die dickeren Bindegewebsbalken (Fig. 146. *a*) erreicht, dann werden auch nichtepitheliale Bindegewebszellen ihr Scherflein zu der appositionellen Vergrösserung unseres Knotens beitragen. Das bedeutende Volumen aber, welches der Knoten bereits haben muss, ehe dies geschehen kann, zeigt zugleich, wie weit auch die Mittel des endothelialen Wachsthums reichen.

Eine weitere Eigenthümlichkeit aller geschwulstartigen Neubildungen an serösen Häuten ist die räumliche Vertheilung derselben. Fast ausnahmslos treten sie in grösserer, meist in sehr grosser Zahl auf und, wenn dies der Fall ist, dann können wir gewisse bevorzugte Standorte derselben nicht verkennen. Sie

werden ja alle durch Bacterien oder Geschwulstzellen ins Leben gerufen, die von benachbarten oder auch von fernabliegenden Erkrankungsheerden stammen.

Dringen nun diese Seminia und Irritamenta in den serösen Sack ein, so verbreiten sie sich über den ganzen Raum desselben in ähnlicher Weise, wie wir das oben an den körperlichen Entzündungsreizen gesehen haben. Da aber ihre schädliche Wirkung in der Bildung secundärer Geschwülste erst allmählich hervortritt, so gewinnen sie inzwischen Zeit, vorerst solche Stellen aufzusuchen, an denen sie vor weiteren Verschiebungen sicher sind. Dies sind theils die tiefsten Stellen der betreffenden serösen Höhlen, theils Falten und Recessus, in denen sie hängen bleiben. Am Peritoneum erweist sich der Recessus rectovesicalis als ein bevorzugter derartiger »Schlammfang« (*Weigert*), an der Pleura die Plica thoraco-diaphragmatica, am Pericardium der Fornix u. s. w. Hier kommt es denn auch zur ersten Eruption, und wenn irgendwo, können wir hier die weitestgehenden Entwicklungen erwarten.

Zu allen multipeln Heerderkrankungen der serösen Häute, vornehmlich aber zur Miliartuberculose derselben, gesellt sich endlich eine chronische Entzündung hinzu, deren hervorragendstes Symptom eine langsam wachsende Flüssigkeitsansammlung neben mässigem Fieber zu sein pflegt. Bei der Section bietet die ***chronische, tuberculöse Peritonitis*** gewöhnlich folgendes Bild dar:

Das eröffnete Cavum peritonei enthält $^1/_2$—2 Liter röthlicher Flüssigkeit, in welcher gelbliche Fibrinflocken schwimmen. Beide Peritonealblätter sind mit miliaren Tuberkeln besetzt, hier dichter bis zur Berührung, dort weniger dicht. Eine intensive Hyperämie, welche vielfach zur hämorrhagischen Suffusion geführt hat, lässt die Serosa roth übergossen erscheinen und hebt die miliaren Tuberkel in ihrer weissen Farbe deutlich und scharf begrenzt hervor. Je älter der Process ist, desto mehr ist auch das Parenchym der Serosa verdickt, mit Tuberkeln durchsetzt. Das Netz ist strangförmig hinaufgeschoben, die Baucheingeweide sind unter einander adhärent.

Ganz ähnliche Bilder geben die chronische Pericarditis und Pleuritis tuberculosa, ebenso die carcinomatösen, sarcomatösen etc. Entzündungen.

V. Anomalien der äusseren Haut.

Circulationsstörungen.

Bei unserer Schilderung der Circulationsstörungen im allgemeinen Theil ist die äussere Haut vielfach als nächstliegendes Beispiel benutzt worden (vergl. pg. 79, 80; 83 etc.). Wir haben sie dort hyperämisch, brandig, wassersüchtig werden sehen. Nur auf die Blutungen wollen wir zurückkommen.

Quetschungen und sonstige Verwundungen der Haut können zu grösseren Blutergüssen führen, welche indessen ihren Sitz weniger in der Haut als im Unterhautbindegewebe (Sugillationen) oder unter der abgehobenen Epidermis (Blutbeulen, Ecchymomata) haben.

Innerhalb der eigentlichen Haut finden sich Extravasate meist in der Schicht des oberflächlichen Blut- und Lymphgefässnetzes, welches sich mit horizontalen Maschen an der Grenze des Papillarkörpers und des Coriums ausbreitet. Hier liegen jene sternförmigen Venenwurzeln, welche sich bei Cyanose der Haut aus der Tiefe empordrängen, bis sie direct unter der Epidermis zu liegen scheinen. Aus diesen Venenwurzeln stammen jene kleinen runden Blutheerde der Haut, welche man Petechien nennt und welche theils infolge eines momentanen venösen Ueberdrucks (z. B. beim Husten), theils als Begleiterscheinung gewisser rheumatischer, scorbutischer und verwandter Allgemeinleiden auftreten.

Purpura symptomatica (Morbus maculosus Werlhofii, Peliosis). Hanfkorn- bis Linsengrosse, selten grössere Flecke von dunkel blaurother Farbe treten zerstreut erst an den Beinen, dann überall an der Körperoberfläche auf und verschwinden wieder im Verlauf von 14 Tagen bis 3 Wochen ohne Spuren zu hinterlassen. — Der Blutaustritt erfolgt hier per diapedesin, worauf die Blutkörperchen theils in den Papillarkörper aufsteigen, theils in die Lymphgefässe gelangen. Durch letztere wird unzweifelhaft auch die prompte Resorption des Extravasates vollzogen.

Entzündung.

Für das Studium der histologischen Vorgänge, von welchen die zahlreichen Entzündungen der äusseren Haut begleitet sind, ist es sehr erspriesslich, das Organ in Epidermis mit Papillarkörper einerseits, Lederhaut und Unterhautbindegewebe anderseits zu zerlegen. Der Papillarkörper ist, abgesehen von seinen sonstigen physiologischen Leistungen, der Nährboden der Epidermis. Beide bilden ein vegetatives Ganzes, und diese Zusammengehörigkeit tritt namentlich bei den Entzündungen der Haut stark hervor.

a. Exantheme. *Entzündungen im Bereich der Epidermis und des Papillarkörpers.*

Die allgemeine Decke des Körpers ist als solche allen von aussen an den Organismus herantretenden Schädlichkeiten in erster Linie ausgesetzt. Es darf uns daher nicht Wunder nehmen, dass eine grosse Reihe von pathologischen Zuständen der Haut äusseren Reizen ihre Entstehung verdankt. Hierbei ist nicht bloss an einmalige, heftige Einwirkungen, an Stoss und Schlag zu denken, sondern an jene zwar an sich geringfügigen, aber andauernden und oft wiederholten Reizungen der Oberfläche, wie sie Schmutz, Ungeziefer und Kratzen, Unbilden der Witterung, unzweckmässige Kleidung, Hantirung mit chemisch oder mechanisch reizenden Stoffen mit sich bringen.

Diese unbedeutenden Erregungen sind nichts desto weniger stark genug, um durch die Epidermis hindurch den äusserst empfindlichen, gefäss- und nervenreichen Papillarkörper zu treffen. Der Papillarkörper antwortet mit Hyperämie und Entzündung; sein anomaler Zustand theilt sich der Epidermis mit, und so erhalten wir eine Gruppe von Veränderungen, welche wenigstens anfangs auf den Papillarkörper und die Epidermis beschränkt sind.

Dazu kommt ein Zweites. Es ist bekannt, dass bei Infectionskrankheiten, nachdem das Allgemeinleiden bis zu einem gewissen Höhepunkt gediehen ist, irgend ein Organleiden hinzuzutreten pflegt. Man sagt, die Krankheit localisirt sich, und verbindet damit die Vorstellung von einem Austritt des Infectionsstoffes, etwa von Bacterien, aus dem Blute. Bei manchen Infectionskrankheiten wird die äussere Haut zum Sitz dieser Ausscheidungskrankheit, bei der es sich nicht um einfache Secretion des Infectionsstoffs, sondern um Hyperämie und Entzündung handelt. Der Papillarkörper erweist sich merkwürdigerweise auch bei diesen von innen, vom Blute aus angeregten Erkrankungen der Haut als der vorzugsweise ergriffene Theil. Dürfen wir nun auch hier wie bei den äusseren Reizungen an die grössere Empfindlichkeit des Papillarkörpers appelliren? Doch wohl kaum. Wir müssen die Ursache der Localisation in anderweitigen Verhältnissen suchen, und ich kann nicht umhin, in dieser Beziehung der Gefässvertheilung einen besonderen Einfluss zuzuschreiben.

Die Gefässvertheilung im Papillarkörper der Haut ist aus der normalen Histologie bekannt (Fig. 148). Jede einzelne Papille hat ein zuführendes und ein abführendes Capillargefäss; beide gehen entweder durch eine einfache Schlinge in einander über, oder — was das Gewöhnlichere ist — sie sind durch eine grössere Anzahl von Gefässbogen mit einander verbunden. Alle diese Gefässe sind auffallend stark geschlängelt; namentlich fällt es auf, dass sich die Schenkel der einfachen Capillarschlingen korkzieherartig um einander winden, bis sie sich in der Spitze der Papille vereinigen. Die Vereinigungs- oder Umbeugstellen sind stets erweitert. Alles deutet darauf hin, dass in den Papillen der Haut eine gewisse Steigerung des Seitendruckes und Verlangsamung der Circulation stattfinden müsse. Die Gefässapparate der grösseren Papillen mit mehr als einem Schliessungsbogen können geradezu als kleine Wundernetze angesehen werden. Sie verhalten sich zu den Gefässnetzen der Cutis wie Appendices, wie die Nebenarme eines Stromes, in welchen das Wasser bei gleichem Gefälle grösseren Widerstand findet. Diese Einrichtung mag ihre physiologische Bedeutung haben, sie mag für die Haut als Respirationsorgan von hoher Wichtigkeit sein, abgesehen davon aber

ist es ihr zuzuschreiben, dass allfällige Hyperämien der Haut gerade im Papillarkörper eine besondere Intensität. Dauer und Folgewichtigkeit erhalten.

Fig. 148. Senkrechter Durchschnitt durch die Haut der Unterlippe nach *Thiersch*. *a*. Hornschicht der Epidermis, welche sich als innere Wurzelscheide in die Haarbälge fortsetzt. *b*. Talgdrüsenkörper. *c*. Schweissdrüse. *d*. Gefässstämmchen. *e*. Haarwurzelpapille.

Was vom Papillarkörper im Allgemeinen gilt, gilt insbesondere auch von den zwar etwas kleineren, aber auch desto dichter zusammengedrängten Papillen

in der Umgebung der Haarfollikelmündungen (Fig. 148). Auch hier also werden bei Hyperämien, welche das ganze Hautorgan betreffen, die Erweiterung der Capillaren, die Verlangsamung der Blutströmung und alle Folgezustände besonders stark hervortreten. Mit einem Worte: die Gefässeinrichtungen des subepithelialen Bindegewebes der Haut sind so beschaffen, dass damit die speciellere Localisation so vieler Hautentzündungen auf Epidermis und Papillarkörper in Zusammenhang gebracht werden kann. Für die Infectionskrankheiten ins Besondere dürfte die Annahme nicht zu gewagt sein, dass in den terminalen Gefässschlingen die Bacterien haften bleiben und entweder die Gefässwand selbst oder mit ihr das umgebende Bindegewebe, oder gar das überlagernde Epithelium reizen.

Wir bezeichnen die grosse Gruppe dieser oberflächlichen Hautentzündungen als Ausschläge, Exantheme. Alle Exantheme beginnen mit einer Hyperämie des Papillarkörpers. Diese verräth zuerst den Zustand der Reizung und ist die Quelle aller folgenden übermässigen und anomalen Ernährungsvorgänge. Schon in diesem ersten Stadium aber zeigt sich die grosse Mannigfaltigkeit der pathologisch-anatomischen Krankheitsbilder im grellen Gegensatze zu der Monotonie und Einfachheit der mikroskopischen Befunde. Der grösste Theil der gesammten Dermatologie kann füglich als pathologisch-anatomisches Material angesehen werden. Denn was hindert den Anatomen, in der Beschreibung und Unterscheidung der verschiedenen makroskopischen Formen, Grössen und Stellungen, welche die Flecken, Papeln, Blasen, Pusteln etc. darbieten, ebenso weit zu gehen, als der Dermatolog? Die pathologische Gewebelehre weiss aber von einer solchen Mannigfaltigkeit Nichts, sie zeigt auch hier, mit wie einfachen Mitteln die Natur zu den differentesten Leistungen schreitet, und kennt eigentlich nur zwei Reihen von Veränderungen, welche combinirt mit einander oder auch jede für sich die verschiedenen Exanthemformen zusammensetzen. Wir können diese Elementarreihen als entzündliche schlechtweg und als entzündlich-hypertrophische bezeichnen und mit der zweiten Gruppe zugleich einen bequemen Uebergang zu den einfachen Hypertrophien des Papillarkörpers, den Warzen etc. gewinnen. Diese Eintheilung fiele so ziemlich zusammen mit derjenigen nach der Zeit, in welcher die Störung die verschiedenen Phasen ihrer Entwickelung durchläuft, so dass wir die entzündlichen Vorgänge zugleich als schnellverlaufende, oder acute, die entzündlich-hypertrophischen als langsam verlaufende oder chronische, die nicht-entzündlichen Hypertrophien aber als solche bezeichnen könnten, welche, sich selbst überlassen, selten heilen. Hierbei aber müssten wir uns stets gegenwärtig halten, dass dieses acut und chronisch nicht gleichbedeutend ist mit dem chronisch und acut der Dermatologen, dass es sich hier nur um die Elementarformen handelt, und dass sehr wohl eine Affection, welche in der Dermatologie als chronisches Exanthem bezeichnet wird, aus häufigen Wiederholungen schnellverlaufender Entzündungsprocesse zusammengesetzt sein kann. Besser ist es, derartigen Missverständnissen von vornherein aus dem Wege zu gehen. Wir wollen selbst auf die Gefahr hin, etwas zweimal zu sagen, die Grundformen der exanthematischen Entzündung ebenso weit oder so enge nehmen, wie dies in der Hautpathologie hergebracht ist, und die noch weitergehende Vereinfachung durch Abstractionen, wie wir sie eben andeuteten, dem Belieben des Lesers überlassen.

1. Das erythematöse Exanthem. Jeder, der sich in seinem Leben ein-

mal die Hand ein wenig verbrannt hat, kennt die Hyperämie der Capillaren des Papillarkörpers, d. h. die Hautröthung, welche durch dieselbe bedingt wird. Gar viele Exantheme sind, anatomisch betrachtet, nicht viel mehr als derartige capillare Hyperämien mit mehr oder minder lebhafter Röthung der Haut. Wir unterscheiden hier diffuse und circumscripte oder fleckige Hautröthungen. Nicht selten concentrirt sich eine anfänglich diffuse Hautröthe im Laufe der Zeit mehr und mehr auf einen oder auf mehrere innerhalb ihres Gebietes gelegenen Punkte der Hautoberfläche, und je mehr dies geschieht, um so mehr dürfen wir an diesen Punkten einen Fortschritt zu den höheren Graden der Entzündung erwarten. Erwähnt sei aber, dass selbst vorübergehende Hautröthungen nicht ganz spurlos zu bleiben pflegen. Gewöhnlich folgt später eine Ablösung der äussersten Epidermidallagen, sei es in Form einer Abschilferung (Desquamatio furfuracea), sei es in Form einer Häutung (Desquamatio membranacea). Diese Erscheinung erklärt sich nur aus der innigen Beziehung, in welcher die Ernährung der Epidermis zu den Vorgängen im Papillarkörper steht. Jede Hyperämie involvirt eine Störung, eine Discontinuität in der Ernährung der Epidermis. Das Detail ist nicht bekannt, doch lässt sich vermuthen, dass es sich um eine Stauung der Ernährungsflüssigkeit an der Grenze der Schleimschicht und der Hornschicht handelt. Die Zellen der Malpighi'schen Schleimschicht sind bekanntlich an ihrer ganzen Oberfläche mit unzähligen ganz kurzen stachelartigen Fortsätzen versehen. *M. Schultze*, ihr Entdecker, meinte, diese Stacheln seien dazu bestimmt, zwei benachbarte Zellen durch harmonisches Ineinandergreifen fester an einander zu fügen. Dem ist jedoch nicht so. Die Fortsätze benachbarter Zellen stossen vielmehr mit ihren Spitzen auf einander, so dass die Grenzregion zweier Zellen nach *Unna's* treffendem Vergleich einem niedrigen Raum gleicht, dessen Decke durch kurze, aber sehr zahlreiche Säulen gestützt wird. In diesen Intercellularräumen strömt die Ernährungsflüssigkeit von den Papillenspitzen aus durch das Rete Malpighi zunächst nach aussen. An der impermeablen Hornschicht aber bricht sich der Strom, um gegen die Interpapillarvertiefungen hin den Rückweg in die Cutis zu suchen. Wird er nun zeitweise abnorm stark, wie zweifelsohne beim erythematösen Exanthem, so mögen sich wohl die gedachten Räume auf der Höhe der Störung so stark mit dem wässrigen Ernährungsfluidum füllen, dass die Verbindungsbälkchen hie und da reissen und eine Lockerung des Zusammenhanges eintritt. Dieselbe manifestirt sich in einer wirklichen, wenn auch unvollkommenen Spaltung zwischen Hornschicht und Schleimschicht, ohne Exsudation. Kommt es dann beim weiteren Wachsthum der Epidermis zur Ablösung der ältesten Theile, so zeigt eine vorzeitige Mitablösung auch der tieferen, jüngeren Schichten des Hornblattes, dass diese vorzeitig abgestorben und von ihrem Mutterboden getrennt sind.

Uebersicht der vorwiegend erythematösen Hautausschläge:

1. ***Erythema.*** Rothe Flecken, meist kreisrund, von 2—10 Mm. Durchmesser, erscheinen namentlich gern am Rücken der Hand und des Fusses. Dieselben sind leicht erhaben, brennen ein wenig und verschwinden, während neue Efflorescenzen in der Nachbarschaft aufspriessen. Kein Fieber, keine Ansteckung. Häufig bei Kindern und jungen Leuten im Frühjahr und Herbst. Verwandt mit

Herpes circinatus, Herpes Iris (s. unten); wird wie diese auf Angioneurose zurückgeführt.

2. ***Roseola.*** Linsengrosse bis nagelgliedgrosse rothe Flecken, welche unter dem Fingerdruck erblassen und keine nennenswerthe Anschwellung der Haut bewirken. Erscheint als symptomatisches Exanthem: a) im Typhus abdominalis während der ersten Woche des Verlaufs, seltener während der ganzen Dauer der Krankheit. Erinnert an die Verwandtschaft des gewöhnlichen Typhus mit dem Flecktyphus. b. im Eruptionsstadium der secundären Syphilis, oft von einer leichten Fieberbewegung begleitet. Kupfriger Farbenton der Roseolaflecken durch Diapedesis einzelner rother Blutkörperchen an den Capillarendschlingen und Pigmentbildung bedingt. c. Beim acuten Rheumatismus. Leicht erhabene, geröthete Hautstellen mit striemenförmigen Ausläufern, namentlich an der Streckseite der kleineren Gelenke, bei Berührung schmerzhaft. Mit der Peliosis rheumatica verwandt.

3. ***Morbilli.*** Masern, rothe Flecken, in leichteren Formen Rötheln, Rubeola. Nach mehrtägigem Uebelbefinden, Kopfschmerz etc. tritt hochgradiges Fieber und darauf als pathognomonisches Symptom einer äusserst ansteckenden Infectionskrankheit ein Ausschlag von kleinen, aber dichtgestellten rothen Flecken auf, welche der zufühlenden Hand als eben so viele mässige Erhabenheiten erscheinen. Man könnte hier schon von Papeln reden und hat jedenfalls den Uebergang zum papulösen Exanthem vor Augen. Der Ausschlag erscheint zuerst im Gesicht, überzieht aber alsbald den ganzen Körper. Gleichzeitig Schnupfen, Conjunctivitis und Bronchitis. Später Desquamatio furfuracea.

4. ***Scarlatina.*** Scharlach. Eines der gefährlichsten unter den contagiösen Exanthemen. Eine enorme Temperatursteigerung und eine Pulsfrequenz bis zu 140 Schlägen begleiten den Ausbruch eines Hautausschlags, der mit einer feinpunktirten Röthung am Halse beginnt, alsbald aber in eine mehr diffuse, den ganzen Körper mit Ausnahme des Gesichtes überziehende scharlachrothe Färbung übergeht. Dabei katarrhalische, seltener diphtheritische Angina faucium. Himbeerzunge. Nach 6 Tagen Desquamatio membranacea.

2. Das papulöse Exanthem. Papeln nennt man kleine Erhabenheiten der Hautoberfläche, welche sich dem zufühlenden Finger als der Haut aufsitzende, solide Knötchen darstellen. Die Papel entsteht dadurch, dass in einem umschriebenen Bezirke des Papillarkörpers die entzündliche Hyperämie zur Exsudation fortschreitet. Blutflüssigkeit und farblose Blutkörperchen verlassen die Capillargefässe der Papillen und überschwemmen das umliegende Parenchym. Darnach giebt es zwei Möglichkeiten seines ferneren Verhaltens und zwei Arten von Papeln. Entweder nämlich bleibt das Exsudat in dem Bindegewebe der betheiligten Papillen sitzen oder es dringt bis in die Epidermis vor, um sie mehr oder weniger stark und dauerhaft zu infiltriren.

Im ersteren Falle zieht die Epidermis unverändert über die vergrösserte Papille hinweg, sie ist nur praller und gespannter, weil sie eine grössere Oberfläche zu bekleiden hat. Die einzelnen Papillen sind beträchtlich vergrössert. Es ist behauptet worden, dass sie dabei nicht sowohl eine Verlängerung und Verdickung

ihrer Spitze als eine Verbreiterung ihrer Basis erführen, so dass eine Art von Niveauausgleichung innerhalb des infiltrirten Bezirkes einträte. Dies wird schwer zu entscheiden sein, da eine directe Untersuchung so gut wie unausführbar ist. Wie so viele entzündliche Infiltrate des Bindegewebes, verschwindet nämlich auch das Papelinfiltrat unmittelbar nach oder schon während des Todes. Der elastische Gegendruck der gespannten Epidermis bewirkt es, dass die ausgeschwitzte Blutflüssigkeit in die Gefässe zurückkehrt, sobald der nachlassende Blutdruck dies gestattet. Wir finden lediglich normale Hautstellen, wo noch eben das deutlichste Exanthem stand. Ich meine aber, dass das scharf umschriebene deutliche Hervortreten der Papel über die Hautoberfläche mehr auf eine Anschwellung der äussersten leicht kolbigen Papillenspitzen hindeutet.

Im zweiten Falle, d. h. wenn das Exsudat über die Grenze des Papillkörpers hinaus in die Epidermis aufstieg, haben wir selbstverständlich eine umschriebene Auftreibung der Saftstrassen zwischen den Stachelzellen der Schleimschicht zu gewärtigen. Je stärker diese letztere ist, desto mehr fühlen wir die Papel wie eine sehr oberflächliche kleine Härte, wenn sie sich auch dem Auge weniger deutlich darstellt. — Diese Papelbildung betrifft besonders häufig die nächste Umgebung der Hautporen (Schweissdrüsen und Haarbalgmündungen). Die Papel ist dann in ihrer Mitte entweder gedellt oder von einem Haar durchbohrt, zirkelrund und ziemlich gross. Schon *Hebra* setzte in diesem Falle eine kleine Menge ausgehauchter Flüssigkeit zwischen Schleim- und Hornblatt der Epidermis voraus.

Die meisten Papeln sind röther als die umgebende Hautoberfläche; eine grössere Concentration der Hyperämie auf diesen einen Punkt hat ja eben den Fortschritt zur Papelbildung eingeleitet; aber mit der Exsudation selbst erwächst auch ein Motiv zur Einschränkung der Hyperämie, indem nämlich das Exsudat den Raum, welchen die Papille gewährt, für sich beansprucht und das Blut austreibt, welches allein auszuweichen im Stande ist. So kommt es, dass die Papeln nicht immer röther sind als ihre Umgebung, sondern öfters gleichgefärbt, nicht selten sogar blasser.

Die Papel ist in manchen Fällen nur ein Durchgangsglied für die Entwickelung der pustulösen Exanthemformen. Dies gilt insbesondere von den schnell aufschiessenden acut entzündlichen Papeln. Hautausschläge, bei denen die Papel dominirt, beruhen meist auf einer chronischen Infiltration des subepithelialen Bindegewebes. Wir heben folgende wesentlich papulöse Exantheme hervor:

Lichen scrophulosorum. Stecknadelkopfgrosse, schmutzig weisse, an der Oberfläche schuppige Knötchen finden sich gruppenweise an Brust und Bauch, seltener an anderen Hautstellen bei scrophulösen Kindern, auch Erwachsenen. Der Ausschlag ist völlig schmerzlos und beruht auf einer zellenreichen Infiltration in der Umgebung der Haarbälge.

Lichen ruber. Schwindflechte. Schwach geröthete Knötchen mit weissschuppiger Oberfläche stellen sich erst vereinzelt, später dicht gedrängt und zu einem brettähnlich starren Infiltrate confluirend an einem grossen Theil der Haut ein. Die Nägel werden difform, die Haare verkümmern. Nach *J. Neumann* handelt es sich 1. um eine perivasculäre Zelleninfiltration im Papillarkörper, und

2. um unregelmässig hyperplastische Zustände der Epidermidalgebilde, von denen gewisse knollige Protuberanzen der Haarwurzelscheide am meisten ins Auge fallen. — Bei dieser Krankheit stockt die Gesammternährung, sie kann tödtlich werden, doch hat man sie neuerdings mit Erfolg behandelt.

Prurigo. Juckblattern. Ein unausstehliches Jucken kennzeichnet das Auftreten der pruriginösen Papeln, welche anfangs zerstreut, später etwas dichter gestellt an den Streckseiten der Arme und Beine, später am ganzen Körper mit Ausnahme der Handteller und Fusssohlen gefunden werden. Durch das unvermeidliche, oft mit wahrem Raffinement ausgeführte Kratzen wird der an sich unbedeutende Hautausschlag von dem Patienten selbst zum chronischen Eczem gemacht mit Borkenbildung, Hypertrophie der Haut, dunkler Pigmentirung, Haarverlust und Schwellung der Lymphdrüsen.

3. Das Quaddel-Exanthem ist in anatomischer Beziehung der Papel sehr nahe verwandt. Quaddeln sind flache und breite beetartige Erhebungen der Hautoberfläche, hart anzufühlen, wie man am besten wahrnimmt, wenn man mit leichter Hand darüber hinfährt. Die kleineren Quaddeln bis zur Grösse einer Linse sind kreisrund; grössere, oft sehr grosse, entstehen durch Confluenz der kleineren und sind demgemäss verschieden contourirt. Kleinere Quaddeln haben die Farbe der umgebenden Haut, selten sind sie intensiver geröthet. Je grösser, namentlich aber je höher sie sind, um so mehr ist es, als ob das Roth der Quaddel zur Seite gedrängt werde und sich auf einen schmalen Saum am Rande der Quaddel concentrire, während die Quaddel selbst blasser und blasser wird. Endlich erhalten wir weisse Quaddeln mit rothem Hof. Diese sind als die höchste Entwickelungsstufe des Urticaria-Exanthems anzusehen.

Die Quaddel (Pomphus) ist ein acutes entzündliches Oedem des Papillarkörpers. Das Exsudat ist wohl dünnflüssiger, von mehr seröser Beschaffenheit als bei der Papel, und damit mag es zusammenhängen, dass gerade der Quaddelausschlag von so ausserordentlich flüchtiger Natur ist, dass er durch Kratzen leicht gesteigert wird, während er ohne dieses schnell und spurlos verschwindet. Der Ort der Infiltration wurde bereits genannt. In den höheren Graden der Pomphosis ist der Papillarkörper dermassen aufgequollen, dass die Blutbahn in seinem Innern vollkommen comprimirt ist; das anlangende Blut wird an den Grenzen der entzündeten Partie aufgehalten und häuft sich hier an. Der röthe Saum um die weisse Quaddel bedeutet also eine collaterale Hyperämie, hervorgerufen durch die Unwegsamkeit des Capillargebietes im Innern der geschwollenen Stelle.

Die Pomphosis greift als ein flüchtiges Oedem des Papillarkörpers von allen Exanthemen am wenigsten tief in den Ernährungsprocess der Haut ein; sie ist niemals der Vorläufer der Erkrankungen höheren Grades, selbst Abschilferung der Epidermis pflegt selten darnach einzutreten.

Von histologischen Veränderungen, welche für das Quaddel-Exanthem charakteristisch wären, ist nichts bekannt. Wahrscheinlich wird das Exsudat beim Verschwinden des Ausschlags von den Lymphgefässen gänzlich resorbirt.

Urticaria. Nesselsucht. Es giebt Individuen, mit einer ganz specifischen Disposition zur Pomphosis. Bei diesen tritt auf den Genuss gewisser Speisen (Erdbeeren, Austern etc.) oder infolge von Wurmreiz (Oxyuris vermicularis) oder als

Symptom anderweitiger innerer Krankheitsvorgänge Urticaria in Form von zahlreichen rothen oder weissen Quaddeln auf, welche im Durchschnitt $^1/_2$ Cm. Durchmesser haben. Von äusseren Reizen sind bekanntlich das Brennen mit Nesseln, Insectenstiche, bei einzelnen Menschen auch Reibung der Haut während eines kalten Bades geeignet Urticaria zu erzeugen.

4. Das Blasen-Exanthem. Die Quaddel zeigt uns ein Exsudat auf der ersten Station des Weges von den Capillaren des Papillarkörpers zur Oberfläche der Haut, sie zeigt es uns in dem Bindegewebe, welches die Gefässe unmittelbar umgiebt. Der Blasenausschlag führt uns einen Schritt weiter. Das Exsudat befindet sich in der Epidermis, es hat sich zwischen Schleimschicht und Hornschicht angesammelt, die Hornschicht ist emporgehoben und buckelförmig nach aussen gewölbt. Die Ausdrücke bulla und vesicula, welche sich auf diesen Zustand beziehen, bedeuten nur einen quantitativen Unterschied. Wir sagen Blasen und Bläschen, Bläschen sind hirsekorngross und darunter, was über hirsekorngross ist, wird Blase genannt.

Was die Entstehung der Blasen anlangt, so beruht dieselbe im Allgemeinen darauf, dass ein aus den sehr erweiterten Gefässen des Papillarkörpers emporddringendes Transsudat die Schleimschicht der Epidermis passirt, aber von der Hornschicht aufgehalten wird. Die Zellen der letzteren sind durch innige Aneinanderlagerung so fest unter einander verbunden, dass sie ein Ganzes, eine derbe, für Flüssigkeit impermeable Haut bilden, welche wohl geeignet ist, selbst grössere Quantitäten von Flüssigkeit aufzuhalten und zu überspannen. Das Verhalten der Schleimschicht ist nicht in allen Fällen das gleiche. Bei sehr schnell aufschiessenden Blasen, z. B. Brandblasen, werden die weichen Zellenleiber in ganz mechanischer Weise durch die Gewalt des transsudirenden Flüssigkeitsstromes langgestreckt und in feine Fäden ausgezogen, welche der Oberfläche des Papillarkörpers rasenartig aufsitzen (*Biesiadecki*). Erfolgt die Transsudation minder schnell, wie bei Herpes und Erysipelas bullosum (*Haight*), so bleibt die unterste Zellenschicht des Rete Malpighii unverändert, während die Uebergangszellen theils abgehoben, theils — wie der Bergmann sagt — »verworfen« werden. Die transsudirende Flüssigkeit quillt an den Spitzen der Papillen stärker hervor, als an den Vertiefungen zwischen den Papillen; deshalb heben sich die besagten Zellenschichten über den Papillen ab, während sie in den Interpapillarfurchen haften bleiben. Es entsteht ein System von Zellenbalken und -membranen, welche in dem Raum zwischen Hornschicht und Papillarkörper mehr senkrecht aufgerichtet sind, so zwar, dass die stärksten unter ihnen aus den Interpapillarspalten aufragen, um weiter nach aussen in die feineren und feinsten überzugehen. Alle diese Balken sind aus kernhaltigen Uebergangszellen gebildet, welche durch mechanische Gewalt gestreckt und abgeplattet sind, die feinsten bestehen aus einzelnen, oft in mehrere Fortsätze ausgezogenen Zellen. Wird die Transsudation massenhafter, so reissen Balken und Bälkchen mitten entzwei, ein Theil bleibt an dem abgezogenen Hornblatt, ein Theil am Papillarkörper haften.

Nur die Miliariabläschen zeigen uns die Flüssigkeitsansammlung zwischen den Blättern der Hornschicht (*Haight*).

Die ferneren Schicksale der Blase sind verschieden. Wir haben da einmal die Möglichkeit, dass die Blasen platzen und ihren Inhalt entleeren, oder dass sie

so lange unverändert stehen bleiben, bis mit dem Nachlass der Hyperämie eine Wiederaufnahme der Exsudatflüssigkeit in die Blutmasse möglich wird. Der Druck der abgehobenen, bekanntlich elastischen Hornschicht mag dazu das Seinige beitragen. Dass ein solcher überhaupt in Rechnung zu setzen ist, erhellt aus dem Vorkommen von Blasen mit hyperämischem Hof. Hier übt der Blaseninhalt einen so starken Druck auf die Gefässe unter ihm aus, dass das zuströmende Blut an dem Einströmen verhindert wird und sich an der Grenze der Blase staut. Niemals indessen kommt es zu einer Wiedervereinigung der einmal getrennten Epidermidalstrata. Selbst wenn sich die Hornschicht vollkommen platt angelegt hat und scheinbar Alles ist wie vorher, wird später doch eine vorzeitige Austrocknung und Ablösung jener Lamellen eintreten. Inzwischen hat sich vom Rete Malpighii aus eine neue Hornschicht gebildet. Diese bleibt lange Zeit dünn und lässt die Gefässe des Papillarkörpers dermassen durchschimmern, dass noch nach Wochen ein rother Fleck die Form und Grösse der gewesenen Blase abbildet.

Man nennt diesen Ausgang die »Abtrocknung der Blase« und unterscheidet davon einen zweiten, minder günstigen, welcher kurzweg als eiterige Umwandlung bezeichnet wird. Dieser führt uns indessen auf ein neues Gebiet.

Der Blasenausschlag ist einer der häufigsten, er tritt auf äussere und innere Reizungen der verschiedensten Art ein; von jenen sind die bekanntesten: Hitze, blasenziehende Pflaster und Bähungen, mechanische Insulte, Kratzen und wiederholter Druck; von diesen sind Herpes, Pemphigus und andere zu nennen, doch sind gerade bei dem letztern Uebergänge der Blase zur Pustel so häufig, dass wir ihre anatomischen Krankheitsbilder nicht ohne die Kenntniss der Pustel zeichnen können.

5. Das pustulöse Exanthem. Pustel, Eiterblase ist in der Sprache der Dermatologie eine summarische Bezeichnung für jede umschriebene Anhäufung von Eiter unter der Epidermis. Die Pustel ist demnach eine scharf begrenzte, strohgelbe Erhabenheit, und wenn wir hinzufügen, dass dieselbe stets rund, oft mit einer mittleren Depression, einer Delle, versehen und von einem rothen Hof umgeben ist, so werden wir die allgemeine Charakteristik so ziemlich erschöpft haben. Es liegt nun freilich auf der Hand, dass dergleichen Eiteransammlungen auf sehr verschiedene Weise zu Stande kommen können, und darnach ist der Werth der eben gegebenen Definition zu bemessen. Wir lassen jetzt jene Pusteln, welche durch Eiterbildung in der Tiefe der Haut verursacht werden (z. B. um Haarbälge), bei Seite und beschäftigen uns lediglich mit denjenigen beiden Formen, bei denen die Bildungsstätte des Eiters nicht unter das Niveau des Papillarkörpers hinabgreift.

a. Die einfache Pustel oder Eiterblase. Im Falle sich Pusteln aus einfachen Blasen bilden, kann man schon mit blossem Auge die allmähliche Trübung des Blaseninhaltes constatiren und überzeugt sich an einem Tropfen herausgelassener Flüssigkeit, dass dieselbe durch die Anwesenheit abgestossener Epithelzellen, sowie zahlreicher Eiterkörperchen hervorgebracht wird. Später nehmen die Eiterkörperchen überhand, und schliesslich hindert uns nichts, den Blaseninhalt geradezu als einen etwas dünnflüssigen Eiter zu bezeichnen. Untersuchen wir die Haut auf dem Querschnitt, so finden wir den Papillarkörper in seinen Umrissen wohlerhalten, aber mit einer grossen Anzahl junger Zellen durchsetzt,

welche sich an der Spitze der Lamellen dermassen anhäufen, dass hier eine ununterbrochene Lage solcher Zellen den Uebergang zum untersten Stratum des Rete Malpighii bildet. Letzteres ist an den Seitentheilen der Papillen und in den Thälern zwischen den Papillen noch wohl zu erkennen, wenn man die gelbliche Farbe und die aufgerichtete Stellung seiner cylindrischen Zellen als Orientirungsmittel benutzt. Anders ist es über den Gipfeln der Papillen. Hier hört jede Unterscheidung zwischen Bindegewebe und Epithel auf; nur wenn wir zur Trennung mit der Nadel unsere Zuflucht nehmen, können wir sagen: dies ist die Grenze der Papille, und hier fängt die Oberhaut an. Es unterliegt für mich keinem Zweifel, dass gerade hier die Hauptquelle der jungen Zellen ist, welche wir im Blaseninhalt finden. Die Gefässe des gereizten Papillarkörpers befinden sich im Zustande üppigster Zellenformation, die jungen Zellen schieben sich wandernd nach der Oberfläche und werden hier noch vor der Ausbildung zu Epithelien als Eiterzellen abgesondert. Hierbei drängen sich vielleicht einige zwischen den Zellen des Rete Malpighii hindurch, der grössere Theil wandert an der Spitze der Papillen aus, wo das Rete durchbrochen ist und genau diejenigen Verhältnisse zwischen Absonderndem und Abgesondertem bestehen, wie an einer granulirten Wundfläche.

Das Ganze ist sonach ein acuter eiteriger Katarrh der Haut, und wenn wir die vorgängige Blasenbildung hinzunehmen, dürfen wir uns so ausdrücken, dass ein anfänglich seröser Katarrh später zu einem eiterigen Katarrh geworden sei.

Die Heilung dieses Zustandes kann je nach der Behandlung in verschiedener Weise erfolgen. Lässt man den Dingen ihren Lauf, so pflegt sich alsbald durch Austrocknung des eiterigen Blaseninhalts eine Kruste zu bilden, unter welcher die Absonderung allmählich in ein langsameres Tempo verfällt und schliesslich mit Erzeugung einer neuen Epidermidaldecke abschliesst. Man hat die Kruste vielfach als eine schützende Decke angesehen, unter welcher nach dem Plane der Natur die Neubildung der Epidermis ungestört von Statten gehen könnte. Dies ist aber ebenso bequem als unrichtig. Die Borke ist lediglich eingetrocknete, todte organische Substanz, welche sich weiter zersetzt und fault, sobald sie Feuchtigkeit genug dazu findet. Bedenkt man nun, dass der katarrhalische Papillarkörper Flüssigheit genug liefert, um diesen Fäulnissprocess zu entwickeln, und dass sich infolge davon fort und fort an der unteren, dem Papillarkörper zugewendeten Borkenfläche faulige und daher reizende Stoffe entwickeln, so wird man alsbald zu der auch von der ärztlichen Erfahrung gebilligten Vorstellung kommen, dass umgekehrt ganz besonders günstige Verhältnisse, ein sehr schneller Nachlass der Hyperämie, eine sehr vollständige Austrocknung etc., vorhanden sein müssen, wenn der Katarrh unter der Borke heilen soll. Die Restitution der Oberfläche erfolgt übrigens ganz in derselben Weise, wie bei der Abtrocknung der Blasen. Ich habe wohl bemerkt, dass gerade hier, in der neuen Epidermis auffallend häufig concentrisch geschichtete Kugeln, sogenannte Perlknoten vorkommen, aber dies ist sicherlich nur eine vorübergehende Unregelmässigkeit in den Schichtungsvorgängen.

Uebersicht der einfachen vesico-pustulösen Ausschläge mit acutem Verlauf.

Herpes, Bläschenflechte. Charakteristisch für den Herpes ist das schnelle Aufschiessen einer Bläschengruppe über den Endausbreitungen eines sensibeln

Nerven, am Rumpf H. zoster oder intercostalis, an den Extremitäten H. femoralis, brachialis, am Hals H. collaris, am Gesicht H. facialis, an den Lippen H. labialis, an der Vorhaut H. praeputialis. Die Bläschen von Hirsekorn- bis Halberbsengrösse stehen auf lebhaft geröthetem Grund und besitzen einen klaren, später eitrig getrübten Inhalt. Da sie stark jucken, werden sie meist zerkratzt, wobei ein wenig Blut fliesst. Dann sind die Borken schwärzlich, ausserdem braun oder von Honigfarbe bei mehr zäher Consistenz. H. labialis tritt symptomatisch bei fieberhaften Krankheiten auf.

Herpes-Iris ist eine eigenthümliche Abart, bei der sich um die primäre Eruption in concentrischen Ringen wiederholt neue Eruptionen einstellen, während die älteren eingehen. Bei Frauen, an Armen und Beinen.

Miliaria vera. Im Gefolge von Puerperalfieber, Typhus etc. kommt ein symptomatischer Katarrh der äusseren Haut vor, der in zahllosen kleinen Bläschen mit rothem Hofe ausbricht, welche schnell vereitern und vertrocknen.

Viel häufiger ist die ***Miliaria spuria*** oder ***crystallina,*** bei welcher sich infolge abundanter Schweissproduction krystallhelle Bläschen thautropfenähnlich unter der Epidermis einstellen. Nach *Hebra* ist hier eine Schweisstranssudation in die Umgebung der überfüllten Ausführungsgänge der Schweissdrüsen eingetreten (daher diese Bläschen Sudamina mit Recht genannt werden).

Pemphigus. Grössere bis handtellergrosse schlaffe Blasen, welche einen milchig trüben Inhalt zeigen und berstend eine entsprechend grosse Excoriation zurücklassen, von welcher ein dünner seröser Eiter abgesondert wird. Dieser trocknet bei den gutartig verlaufenden Fällen ein und die fehlende Hornschicht wird schnell ersetzt. In bösartigen, durch Marasmus tödtlichen Fällen confluiren die wunden Flächen, bis endlich der grössere Theil der Haut eitrig-katarrhalisch, der kleinere normal ist. Die flachen, lamellösen Borken erinnern bisweilen an Blätterteig (P. foliaceus).

Ecthyma. Einzelstehende bis erbsengrosse Eiterblasen mit verhältnissmässig grossem, bläulichrothem Hof und etwas verhärtetem Grund, gehen, nachdem die Blasendecke macerirt und abegstossen ist, in flache Geschwüre über, welche bald heilen. — Bei heruntergekommenen, schlechtgenährten Individuen an Armen und Beinen oft in grösserer Zahl.

Anders ist es, wenn wir es mit einem Exanthem zu thun haben, welches aus anderweitigen Ursachen keine Neigung zur Heilung hat, wenn Blasen und Pusteln nur das acute Einsetzen eines chronischen Katarrhs bedeuten. Dies ist der Fall bei allen denjenigen Hautausschlägen, welche durch äussere Reize unterhalten werden und welche von *Hebra* unter dem Sammelnamen »Eczeme« zusammengefasst worden sind. Die Epidermis ist freilich dafür bestimmt, uns durch ihre enorme Elasticität und chemische Unzugänglichkeit vor den zahllosen physisch-chemischen Unbilden zu schützen, welchen unsere Körperoberfläche ausgesetzt ist. Aber einerseits kann es auch der chemischen Misshandlung, des Schmutzes, der Läuse und Milben, sowie des Kratzens zu viel werden, anderseits ist die Haut oft nicht so widerstandsfähig, wie sie sein sollte. Ich denke bei diesem »nicht so widerstandsfähig« an die zahlreichen Eczeme der Neugeborenen und der zarthäutigen scrophulösen Individuen. Ferner an jene Eczeme des Unterschenkels und

anderer Körpertheile, welche ihren Grund nicht so sehr in einer äusseren Reizung, als vielmehr in einer chronischen Circulationsstörung, einer venösen Hyperämie und Phlebectasie haben. Die so entstandenen Eczeme geben am häufigsten Gelegenheit, den chronischen Katarrh der Haut zu beobachten. Die Erscheinungen desselben lehnen sich an eine Fortdauer und weitere Steigerung der Hyperämie des Papillarkörpers an. Dieselbe garantirt in erster Linie und überall den Fortbestand der Oberflächensecretion. Hier aber beginnen Unterschiede nach Sitz und Ursache, welchen ich in der Aufstellung einiger besonders typischen Eczembilder Geltung verschaffen will.

Eczema capillitii. Unreinlichkeit und Läuse haben bei der Entstehung der Eczeme der Kopfhaut meistens ihre Hand im Spiele. Einzelne Stellen zwischen den Haaren werden schmerzhaft, juckend. Man zerkratzt die kleinen Bläschen, welche auf der lebhaft gerötheten Hautpartie aufgeschossen sind, und erhält sofort eine nässende Stelle, welche sich, wenn man sie wieder in Ruhe lässt, mit einer braunen Borke überzieht. Noch während des Eintrocknens aber fängt das Jucken wieder an, und durch erneutes Kratzen wird dafür gesorgt, nicht nur dass die zuerst erkrankte Stelle nicht zur Ruhe kommt, sondern dass sich die Entzündung auch auf die Umgegend verbreitet. Endlich kann die ganze Kopfhaut geröthet, ödematös geschwollen und mit nässenden Stellen bedeckt sein. Die reichliche Beimengung von Hauttalg giebt den sich bildenden Borken eine eigenthümliche Geschmeidigkeit und Zähigkeit. Die Haare verkleben unter einander und in dem schmierigen stinkenden Filz finden Pilze und Läuse eine vortreffliche Brutstätte (Plica Polonica).

Eczema aurium. Eine oder beide Ohrmuscheln, namentlich am Läppchen mächtig geröthet und geschwollen, bei jeder Berührung schmerzhaft, sondern reichliche Mengen eines dünnen Fluidums ab, welches an der Oberfläche zu bräunlichen und schuppigen Borken eintrocknet. Der äussere Gehörgang schwillt zu und verstopft sich gern mit abgeschuppten Epidermismassen.

Eczema faciei (Porrigo larvalis. Crusta lactea), Milchschorf. Die Gesichtshaut ist geröthet und namentlich an den locker liegenden Partien ödematös, oft äusserst prall gespannt. Rothe Papeln und wasserklare Bläschen schiessen auf und werden schnell zerkratzt. Es bilden sich kleine, blutig braun gefärbte Borken, welche anfangen zusammenzufliessen. Dann treten grössere und kleinere Eiterblasen auf, welche ihren Inhalt ebenfalls ergiessen und dadurch zur Vergrösserung der Borkendecke beitragen. Bei scrophulosen Kindern concentrirt sich das Eczem gern um die Augen- und Mundöffnung, paart sich dort mit katarrhalischer Conjunctivitis, hier mit einer mächtigen Anschwellung und sehr schmerzhaften Rhagadenbildung des Lippensaumes.

Eczema intertrigo. Wo sich Haut auf Haut legt und bei den Bewegungen des Körpers reibt, ist ein besonders günstiger Boden für das Auftreten eines Eczems. Die Haut ist an diesen Stellen vorzugsweise zart. Der reichlich abgesonderte Schweiss kann nicht abdunsten und hinterlässt übelriechende Zersetzungsproducte. Allerhand Unreinigkeiten, auch Pilze, nisten sich in dem versteckt gelegenen Mistbeet ein und die Reibung (beim Gehen und Arbeiten) thut das Uebrige. Am bekanntesten sind die Intertrigines zwischen den Hinterbacken,

bei Fussgängern, sowie diejenigen zwischen den äusseren Genitalien und den Oberschenkeln von Säuglingen. Auf der gerötheten Haut schiessen wasserhelle Bläschen auf, welche entweder gleich platzen oder erst nachdem sie bis auf Halberbsengrösse gewachsen und eitrig geworden sind. Dann bleibt eine nässende, eitriges Serum absondernde, in summa katarrhalische Hautstelle zurück, welche durch Confluenz benachbarter Efflorescenzen bis zu Handtellergrösse anwachsen kann. Die Heilung erfolgt indessen bei gehöriger Reinhaltung und Schutz vor Reibung stets sehr schnell.

Eine Abart des Eczema intertrigo ist das ***Eczema marginatum*** zwischen Hodensack und Oberschenkel, gewöhnlich doppelseitig und am häufigsten bei Schuhmachern zu beobachten. Hier hat nach *Köbner* ein Pilz die Hand im Spiele und daher sehen wir das Eczem in der Weise einer Baumflechte peripherisch weiterkriechen; wir sehen eine scheibenförmige Anlage durch centrale Abheilung zum Ringe werden und darauf den Ring ziemlich gleichmässig nach allen Seiten hin sich vergrössern.

Eczema cruris. Bei den Eczemen des Unterschenkels, welche durch venöse Stauung im Gebiete der Saphena unterhalten werden, tritt die Secretion in den Vordergrund. Reichliche Mengen transsudativer Flüssigkeit dringen zur Oberfläche der mächtig gerötheten und geschwollenen Haut am vorderen Umfange des Unterschenkels; je massenhafter aber das Secret wird, um so mehr verliert es den eiterigen Charakter, da die Production von Eiterkörperchen nicht zunimmt, während die Transsudation sich sehr bedeutend steigert. Endlich erhalten wir eine fast klare, salz- und eiweissreiche Flüssigkeit, deren enorme Quantität allem Verbandzeug Hohn spricht (Salzfluss). In der Haut selbst entwickelt sich je länger, je mehr ein Zustand, welchen wir kurzweg als entzündliche Hypertrophie bezeichnen können. Auch diese lehnt sich an die Hyperämie des Papillarkörpers an, zunächst wenigstens sind es immer die Papillen, welche dadurch eine Vergrösserung erfahren, dass sie, ähnlich wie wir dies beim Wachsthum der Granulationen sehen, einen Theil des an ihrer Spitze erzeugten Keimgewebes zu ihrer eigenen Vergrösserung benutzen. Schon mit blossem Auge kann man nicht selten kleine rothe Knöpfchen aufschiessen sehen, welche ganz die histologischen Charaktere von Granulationen haben, aber nichts Anderes sind, als die vergrösserten — wenn man will entarteten — Hautpapillen selbst. [1]).

Im weiteren Verlaufe der Eczeme pflegt der Reizzustand der Oberfläche sich auch den tieferen Schichten der Haut, der Cutis und dem subcutanen Bindege-

1) Wie nahe stossen hier hyperplastische und heteroplastische Entwickelung zusammen! Ueberhaupt wird Derjenige, welcher es mit den Begriffen nicht bloss der Hyperplasie und Heteroplasie, sondern auch der entzündlichen Heteroplasie und der heteroplastischen Geschwülste, endlich der einfachen und der entzündlichen Hypertrophie gar zu genau nehmen wollte, gerade bei den Hautkrankheiten eines Bessern belehrt werden. Wir sollen und können uns dieser Begriffsbestimmung bedienen, um uns über die vorliegenden Zustände klar zu werden, aber wir dürfen sie nicht als starre Formeln ansehen. Dergleichen kennt die Alles vermittelnde Natur nicht. In unserem Falle gehört die Bildung von Keimgewebe an der Grenze der Epidermis und des Bindegewebes bis zu einem gewissen Grade in den Entwickelungsplan der Haut, der Excess macht aber sofort eine Granulationsfläche aus der Hautfläche.

webe mitzutheilen, so dass sich an den chronischen Katarrh Zustände anschliessen, welche im zweiten Abschnitte dieses Capitels als Elephantiasis beschrieben sind. Es ist schwer festzustellen, in wie weit sie als reactive Hypertrophie, in wie weit als Krankheit für sich anzusehen sind; ich will daher den Faden der Darstellung hier fallen lassen, um ihn an jener Stelle (Elephantiasis) wiederum aufzunehmen.

Nur auf die Heilbestrebungen und die wirkliche Heilung des chronischen Katarrhs sei es mir verstattet, näher einzutreten. Wie der katarrhalische Papillarkörper einer granulirenden Wundfläche nicht unähnlich befunden wurde, so ähnelt auch seine Rückkehr zur Norm der Heilung per secundam intentionem. Als Analogon der Narbenbildung in der Tiefe, welche, wie wir uns erinnern, bei der secunda intentio eine so grosse Rolle spielt (cf. Fig. 53. *c*, pg. 102), müssen freilich die Vorgänge in der Lederhaut betrachtet werden. Diese stellen eine merkwürdige Vereinigung von zwei einander entgegengesetzt wirkenden Grössen dar, nämlich Bildung von Narbengewebe und Volumszunahme, statt -Abnahme. Es ist nicht zu zweifeln, dass diese Vorgänge ihre Rückwirkung auf den Zustand der Oberfläche haben: wir finden auf senkrechten Durchschnitten (Fig. 149) sehr gewöhnlich obliterirte Gefässe, an Pigmentstreifen kenntlich, schräg zur

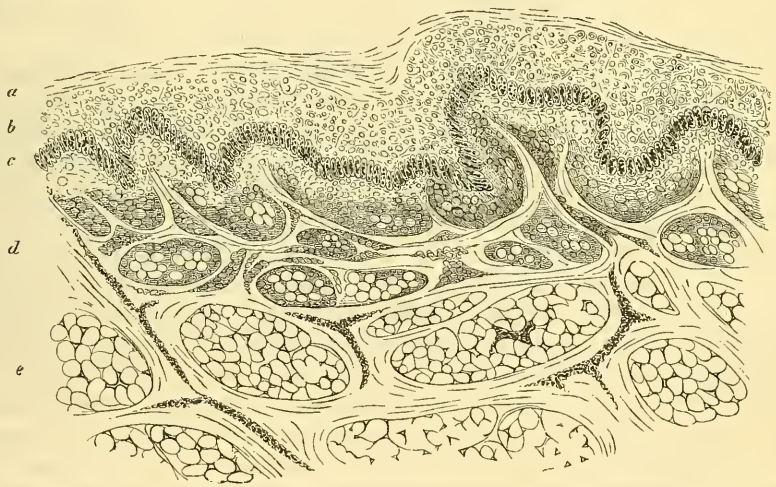

Fig. 149. Senkrechter Durchschnitt durch die Haut nach chronischem Eczem. *a*. Hornschicht. *b*. Schleimschicht der Epidermis. *c*. Pigmentirtes Stratum der Cylinderzellen. *d*. Papillarkörper. *e*. Cutis mit Pigmentstreifen durchzogen.

Oberfläche der Cutis ziehen und dürfen annehmen, dass die Obliteration derselben die Blutzufuhr zum Papillarkörper beschränkte. Wir würden aber doch sehr fehl gehen, wenn wir auf diese Vorgänge in der Cutis die nämlichen Hoffnungen für die Heilung der Oberfläche setzten, wie bei der secunda intentio. Im Gegentheil, hier liegt ein Fall vor, in welchem Alles auf die Behandlung ankommt, welcher der kranke Theil unterworfen wird. Adstringirende und austrocknende Mittel, vor Allem eine systematische Compression müssen hier der Natur zu Hilfe kommen. Unter diesen Umständen geht die Heilung mit einer allmählichen Wieder-

verkleinerung des gewucherten Papillarkörpers und mit Behäutung der ganzen Fläche von Statten. Die Papillen insbesondere verlieren an Volumen theils durch Rückgabe infiltrirter Flüssigkeit an die Blutmasse, theils durch fettige Entartung und Resorption zahlreicher zelliger Elemente; Grundsubstanz zeigt sich zwischen den Zellen. Von Haaren, Drüsen und Nerven ist nichts mehr zu finden; dieselben sind offenbar in dem Sturme der Neubildung, welcher von dem sie umgebenden Bindegewebe ausging, verkommen, doch ist über die Art und Weise ihres Unterganges Nichts bekannt. Die Papillen werden schliesslich niedriger als normal; nur, dass die Grenze zwischen Bindegewebe und Epidermis auf dem Querschnitt eine flache Wellenlinie darstellt, erinnert an ihr Vorhandensein (Fig. 149).

Die Behäutung der Oberfläche beginnt im Gegensatze zu einer granulirenden Wundfläche gleichzeitig an vielen Punkten, sie geht ebensowohl von innen nach aussen als von aussen nach innen, was wohl damit zusammenhängt, dass hier überall noch ein Theil des alten Rete Malpighii vorhanden ist, welcher ohne Weiteres zur Bildung einer neuen Hornschicht übergehen kann. Die Hornschicht bleibt aber noch lange Zeit sehr dünn, und es ist bekannt, wie leicht ein erneuter Andrang transsudativer Flüssigkeit die zarte Haut sprengt und das kaum geheilte Leiden retablirt. Erwähnt sei noch, dass in Fällen dauerhafter Heilung die tiefste Zellenschicht des Rete Malpighii eine auffallende Neigung zur Pigmentinfiltration verräth (Fig. 149), was sich dem blossen Auge als bräunliche Färbung oder braune Fleckung der betreffenden Hautstelle bemerkbar macht.

b) Die Pockenpustel. Die Pocke ist unstreitig diejenige unter den Hautefflorescenzen, welche das grösste histologische Interesse darbietet. Die Pocke ist zu einer gewissen Zeit eine Eiterblase, eine Pustel, allein einerseits ist mit diesem Stadium der Höhepunkt der Entwickelung noch nicht erreicht, anderseits ist der Weg zu diesem Stadium so eigenthümlich, dass die Pocke dadurch hinreichend als ein Exanthem für sich charakterisirt ist.

Die Pocke entsteht als Papel auf stark hyperämischem Grunde. Die Pockenpapel ist eine Anschwellung, welche zum grossen Theil wenigstens in der Epidermis, nicht unter der Epidermis ihren Sitz hat. Die Pockenbildung beginnt nämlich, abgesehen von der Hyperämie des Papillarkörpers, mit einer umschriebenen parenchymatösen Entzündung der Epidermis. Ich gebrauche diesen Ausdruck mit allem Vorbehalte. Jene eigenthümliche Trübung und Anschwellung der Zellen, welche wir pg. 87 und 29 kennen lernten, und welche wir hier wieder finden, hat meines Erachtens noch keinen festen Platz in der allgemeinen Pathologie. Der Umstand, dass auf die Schwellung ebenso oft fettige Entartung als fissipare Kernbildung folgt, macht es zweifelhaft, ob wir sie als progressive oder regressive Zellenmetamorphose ansehen sollen. In unserem Falle betrifft dieselbe weder die innersten, noch die äussersten Zellenlagen der Epidermis, sie betrifft die mittlere Schicht, deren Elemente wir oben als Uebergangszellen bezeichnet und zur Schleimschicht hinzugerechnet haben. Diese Zellen sind nicht mehr nackt, wie die dem Papillarkörper unmittelbar aufsitzenden kleineren Elemente; sie haben eine Membran, welche sich hie und da durch die zierliche, von *M. Schultze* entdeckte Riffelung der Oberfläche auszeichnet. An den geschwollenen Zellen ist diese Riffelung nirgends mehr zu erkennen. Auch hat sich der Zusammenhang der Zellen gelöst. Die Elemente erscheinen mehr rundlich, stärker lichtbrechend.

Weiterhin tritt ein mehr geblähter, wie wassersüchtiger Zustand ein, der dann auch ohne Zwischenglied in die später zu beschreibende lymphatische oder seröse Durchtränkung übergeht.

Die einzelne Pocke ist jetzt kreisrund, nur durch Confluenz benachbarter Papeln entstehen complicirtere Formen. Als Ursache dieser Eigenthümlichkeit lässt sich an vielen Pocken die concentrische Anordnung um die Mündung eines Haarbalges oder einer Schweissdrüse nachweisen. Wir können diese Pocken schon mit blossem Auge von den übrigen unterscheiden (S. Fig. 150). Eine andere Eigenthümlichkeit vieler Pockeneffloreszenzen ist eine sanfte schüsselförmige Austiefung der Mitte, die sogenannte Pockendelle. Nachdem ich in allen früheren Ausgaben dieses Lehrbuchs auch die Dellenbildung mit der Anwesenheit eines Haarbalgs oder eines Schweissdrüsenausführungsganges in der Mitte der Pocke in Verbindung gebracht habe, welche die Abhebung der Hornschicht an dieser Stelle hindern sollte, bin ich neuerdings zu einer anderen Ueberzeugung gekommen. Ich lege jetzt den Hauptnachdruck auf die nothgedrungen halbkuglige, und zwar nach unten convexe Form, welche jedes kleinere scheibenförmige Stück des Rete an-

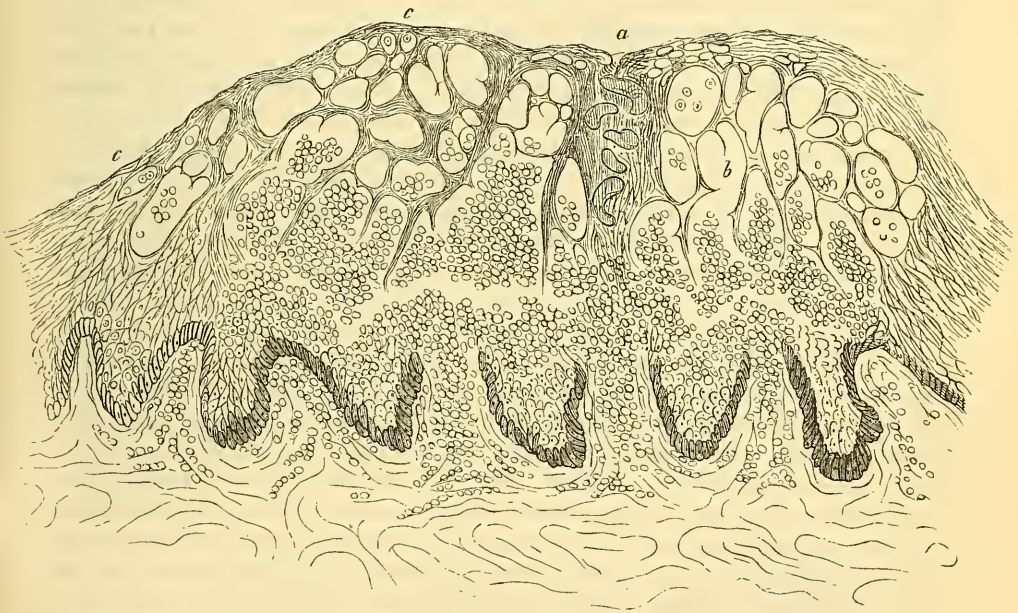

Fig. 150. Senkrechter Durchschnitt durch die Mitte einer Pocke, auf dem Uebergange von der Papel zur Pustel. *a.* Delle, mit Schweissdrüsencanal. *b.* Fächer in der Epidermis, durch das Auseinanderweichen der Lamellen gebildet und mit Lymphe gefüllt. *c.* Kleinste Fächer, einzelne Eiterkörperchen enthaltend. Der Papillarkörper im Zustande des eiterigen Katarrhes. $^1/_{200}$.

nehmen muss, wenn es eine mit Volumszunahme verbundene Veränderung erfährt. Während nämlich dieser Anschwellung oben an der Hornschicht eine ziemlich unveränderliche Basis gegeben ist, setzt ihr das weiche Bindegewebe des Papillarkörpers einen gleichen Widerstand nicht entgegen, sondern erlaubt ihr diejenige Form anzunehmen, welche ihrem Raumbedürfnisse am besten genügt. So entsteht

die Kugelschale mit vertiefter Mitte. Ich sehe in der Dellenbildung ein Analogon der bekannten Austiefung der Cutis beim Clavus und bei der Bildung der Favusschüsseln[1]).

Das nächstfolgende Entwickelungsstadium kann als Umwandlung der Papel zur Pustel bezeichnet werden. Dasselbe wird in allen Fällen durch eine seröse Infiltration der Epidermis eingeleitet. Eine klare Flüssigkeit dringt vom Papillarkörper hervor, hebt die Hornschicht der Epidermis auf, aber nicht wie bei der Erzeugung der Blasen von der Schleimschicht ab, sondern sie infiltrirt die Zellen der letzteren in der Weise, dass sich eine Ansammlung klarer Flüssigkeit zunächst um den Kern jeder einzelnen bildet. Der Kern theilt sich oder er zerfällt vielmehr durch wiederholte Querfurchung in eine Gruppe von kleinen rundlichen Körpern, welche, vorläufig noch zusammenhaltend, ein Klümpchen bilden, welches frei in der immer reichlicher werdenden lymphatischen Ansammlung schwimmt. Das Protoplasma breitet sich gleichmässig an der Innenfläche der Zellmembran aus; diese dehnt sich mehr und mehr. Da etwa ein Dritttheil von allen Zellen der Uebergangsschicht in dieser Weise metamorphosirt wird und dieses Dritttheil ziemlich gleichmässig über den ganzen Heerd vertheilt ist, so geschieht es, dass die Schleimschicht allmählich mit einer oft sehr grossen Zahl von Vacuolen durchsetzt wird und der obere Theil der Pocke hierdurch eine eigenthümliche Gliederung erhält, welche schon frühzeitig die Aufmerksamkeit der Beobachter gefesselt und Veranlassung gegeben hat, der ganzen Pocke einen fächerigen Bau zuzuschreiben. Dies ist entschieden unrichtig. Nur der obere Theil der Pocke, die Pockenhaube, ist in ihrem Innern gefächert, Fig. 150. *b*. Aus dieser kann man jetzt durch zahlreiche Einstiche oder durch einen ganz flachen, nur die Hornschicht abdeckenden Schnitt jene klare Lymphe gewinnen, welche bei der Uebertragung der Kuhpocken eine so grosse Rolle spielt. Zahlreiche kugelige, sehr kleine und farblose Körperchen, welche sich in dieser Lymphe finden (Microsphaera, *F. Cohn*), müssen wohl als die Träger des Contagiums angesehen werden.

Die Eiterbildung beginnt demnächst in den tieferen Schichten der Pocke. Ganz allmählich füllen sich die Fächer der Pockenhaube mit einer gelblich getrübten eiterigen Flüssigkeit, welche die Stelle der klaren Pockenlymphe einnimmt. Der Eiter stammt vom Papillarkörper. Wir haben es mit einem umschriebenen eiterigen Katarrh der Haut zu thun, wie bei der einfachen Pustel, und dabei kann es überhaupt sein Bewenden haben. In sehr leichten Fällen trocknet der Eiter ein, und noch ehe sich die Pocke abgelöst hat, ist unter ihr eine neue epitheliale Decke gebildet. Gewöhnlich freilich hält die Eiterung längere Zeit an und es besteht die Gefahr, dass die katarrhalische Pocke in eine destructive (diphtheritische) übergeht. Hinsichtlich der katarrhalischen Form kann ich mich begnügen, auf pg. 307 und Fig. 150 zu verweisen. Die Eiterung ist hier eine Oberflächenabsonderung, der Papillarkörper bleibt intact und bedeckt sich bei

1) *Auspitz* und *Basch* (Virchow's Archiv XXVIII) umschreiben das anatomische Bild einer gedellten Pocke wie folgt: »Während die Schwellung der Zellen nach aussen immer noch weiter greift, und so das Volum der ganzen Efflorescenz stetig zunimmt, ist der in der Regel anfangs nur langsam sich bildende Eiter durch jene peripher angehäuften geschwellten Zellen wie in eine Kapsel eingeschlossen, die sich allmählich vergrössert, ohne dass die Eiterbildung im Centrum in jedem Falle mit dieser Raumvermehrung Schritt hielte.«

der Heilung mit einer Epidermidaldecke, welche sich von der normalen nur noch längere Zeit durch ihre grössere Zartheit unterscheidet. Diese Pocke heilt, ohne eine Narbe zurückzulassen. Sie ist nicht bloss nach ihrem anatomischen, sondern auch nach ihrem klinischen Verlaufe eine ungleich leichtere Affection als die destructive Pocke. Bei letzterer ist die Eiterproduction seitens des Papillarkörpers keine Secretion, sondern eine Einschmelzung der eigenen Substanz und daher von einem Substanzverlust, von Geschwürs- und Narbenbildung gefolgt. Die makroskopischen Verhältnisse der diphtheritischen Pocke hat *Bärensprung* sehr gut in folgenden Worten geschildert: »Im zweiten Stadium (der Blatterbildung) kommt es zur Exsudation, die überall da erscheint, wo sich bisher nur Hyperämie bemerkbar machte: die früher lebhaft gerötheten Stellen der Lederhaut erscheinen bis an das Unterhautzellgewebe hinab jetzt weiss von einer weichen Exsudatmasse getränkt und nur noch am Rande von einem rothen Saume begrenzt; auch die Papillen sind entfärbt.« »In einem dritten Stadium wandeln sich die Bläschen in Pusteln um. Untersucht man die Blattern jetzt, so überzeugt man sich, dass der ganze vorher infiltrirte Theil der Lederhaut mit seinen Papillen durch Eiterung zerstört ist. Die Blattern haben eine halbkuglige, gewölbte Form und enthalten ausser Eiter auch Fetzen der abgestorbenen Gewebe. In einem vierten Stadium endlich ist die Decke der Pusteln gerissen, ihr Inhalt ausgeflossen, und an ihrer Stelle sind offene kleine Geschwüre vorhanden, welche mit Zurücklassung der bekannten, netzförmigen Narben heilen.«

Die mikroskopische Untersuchung liefert zu dieser bündigen und klaren Beschreibung einen sehr einfachen und die Sache in jeder Beziehung erläuternden Commentar. Das Exsudat von *Bärensprung* ist nicht ein formloses Etwas, es ist kein geronnenes Eiweiss, sondern es besteht aus Eiterkörperchen und zahllosen Kugelbacterien. Wir erinnern uns, dass auch bei der katarrhalischen Eiterung der Papillarkörper reich mit jungen Zellen durchsetzt ist, welche zum Theil auswandern und abgesondert werden. Diese Infiltration nun wird excessiv, die zelligen Elemente häufen sich in enormer Menge im Innern an, darauf folgt Nekrose, an welcher auch alles Uebrige, Bindegewebsfasern, Gefässe, Nerven theilnimmt. Dem Blute ist der Zutritt verwehrt, daher die Blässe des infiltrirten Theiles. Die beigefügte Abbildung (Fig. 151) giebt hiervon eine gute Vorstellung. Die

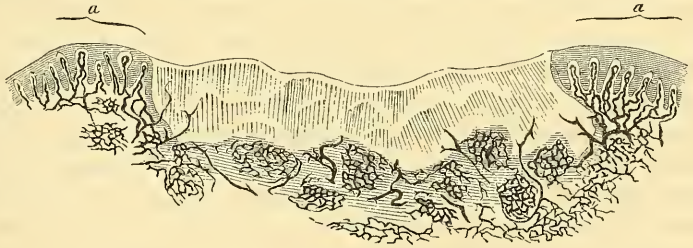

Fig. 151. Diphtheritische Pocke. *a*. Die normale und wohlinjicirte Haut der Umgebung. Das Weitere besagt der Text. 1/50.

Gefässe sind mit Karminleim injicirt. Wo das Blut nicht hinkonnte, konnte auch die Injectionsmasse nicht hin; somit sehen wir hier rechts und links von der

Pocke (*a*{) die Capillarschlingen der Papillen vollkommen gefüllt, während die Pocke selbst frei geblieben ist. Wie ausgeschnitten aus dem Capillarnetz ist ein halbkreisförmiges Stück der Cutis mit den dazu gehörigen Papillen. Dieses ganze Stück ist mit Eiterkörperchen in der besagten Weise infiltrirt und darf als dem Tode verfallen angesehen werden; es fragt sich nur noch, wie lange die Bindegewebsfasern und obliterirten Gefässe, welche in ihm stecken, und welche den Zusammenhang mit der Nachbarschaft vermitteln, wie lange diese der Auflösung widerstehen. Bei älteren Individuen pflegen sie sich länger zu erhalten als bei jüngeren. Im ersteren Falle befindet sich ein haftender, nur unvollkommen ablösbarer Schorf in der Cutis, im anderen Falle schmilzt das infiltrirte Stück alsbald zu Eiter ein, welcher bei seiner Eintrocknung eine Borke liefert, in beiden Fällen aber bleibt ein oberflächlicher Defect der Cutis zurück, ein Geschwür, welches per secundam intentionem heilt und eine dauernde Narbe hinterlässt.

Variola, Blattern. Unter heftigem fieberhaften Allgemeinleiden tritt die vorstehend geschilderte Efflorescenz in zahlreichen, ziemlich regellos über die ganze Haut verbreiteten Exemplaren auf.

Die anatomische Uebereinstimmung der am Euter der Kühe vorkommenden Kuhpocke ***Vaccina,*** führte *Jenner* zu dem erfolgreichen Versuche, durch Uebertragung des Vaccinainhaltes auf den Menschen die Empfänglichkeit für das Variolagift mehr oder minder abzuschwächen.

Variolois, eine durch Vaccination abgeschwächte Pockeneruption.

6. Das squamöse Exanthem. Bei mehr als einer Gelegenheit habe ich auf die Schwierigkeiten hingewiesen, mit denen es verknüpft ist, die Begriffe: Entzündung und Hypertrophie als ätiologische Kategorien der pathologischen Neubildung von einander zu trennen. Das squamöse Exanthem wurzelt ohne Zweifel in einer chronischen Entzündung umschriebener Hautstellen. Diese sind geröthet, leicht geschwollen und mit den sonstigen Attributen einer entzündlichen Hyperämie ausgestattet, als Folge dieser Hyperämie aber erscheint nicht eine Exsudation in oder unter die Epidermis, sondern nur eine reichliche Bildung von übrigens normalen Epidermiszellen. Diese stellt sich anfangs als eine stärkere Abschilferung verhornter Zellen, sogenannter Epidermisschüppchen auf der hyperämischen leicht erhobenen Hautpartie dar (Squamae, Desquamatio, squamöses Exanthem). Bald aber wird die Absonderung massenhafter und bilden sich einige charakteristische anatomische Krankheitsbilder heraus.

Psoriasis, Schuppenflechte. Weisse, hirsekorn- bis linsengrosse Häufchen, auch scheibenförmige Platten, welche aus über einander gehäuften Epidermiszellen bestehen und mässig fest auf ihrer Unterlage haften, sind das pathognomonische Merkmal der Psoriasis. Die Schuppenbildung rückt an der Peripherie des zuerst befallenen Fleckes weiter in die gesunde Umgebung vor, während die zuerst befallene Stelle erblasst und zur Norm zurückkehrt. Aus der Psoriasis punctata oder guttata wird eine Psoriasis annulata. Bleibt beim weiteren Wachsthum eine Stelle der Peripherie verschont, so öffnet sich der grösser werdende Kreis, auch können benachbarte Kreise zu grösseren Figuren zusammenfliessen. (Psoriasis gyrata.)

Die Frage, warum hier bei zunehmender Erkrankung statt der einfachen Ablösung der Epidermiszellen eine Aufthürmung derselben eintritt, erklärt die pathologische Histologie wie folgt: Je üppiger die Zellenbildung an der Oberfläche der entzündeten Cutis wird, um so unvollkommener ist die Ausbildung der einzelnen Zelle. Die durchschnittliche Entwickelungshöhe, welche unter diesen Umständen erreicht wird, ist diejenige der Uebergangszellen zwischen den cylindrischen Elementen der Schleimschicht und den untersten Zellen der Hornschicht. Es unterbleibt daher jene systematische Erhärtung, welche wir Verhornung nennen, und an ihre Stelle tritt eine einfache Eintrocknung des noch weichen Protoplasmas. Bei dieser Eintrocknung verkleben natürlich die Zellen mit einander und, wie wir sehen, conserviren sie sich dadurch einen längeren, wenn auch rein mechanischen Zusammenhang mit der Körperoberfläche.

Die weisse, oft silberweisse Farbe der Psoriasisschuppen rührt davon her, dass mit der Austrocknung jener Zellen zugleich ein Lufteintritt in das Innere des ganzen Haufens verbunden ist, wodurch derselbe ausserdem ein eigenthümlich schwammiges, poröses Anfühlen bekommt. Heben wir den Schuppenhügel auf, was in der Regel ohne bedeutenden Kraftaufwand möglich ist, so finden wir den Papillarkörper darunter beinahe entblösst. Die Epithelschicht, welche ihn bedeckt, ist so dünn, dass sie durch eine leiseste Berührung schon abgestossen und eine leichte Blutung erzeugt werden kann; aber die Epithelschicht ist doch noch in voller Continuität vorhanden, von einem Exsudat ist schlechterdings nichts zu finden. Alles erwogen, kann unser Urtheil über das squamöse Exanthem nur dahin gehen, dass hier auf entschieden entzündlicher Basis eine Neubildung vor sich gehe, welche zwar einen sehr erheblichen quantitativen, aber — abgesehen von der Nichtvollendung des Verhornungsprocesses — keinen qualitativen Excess der normalen Epidermisbildung darstellt.

Das Wesen der Psoriasis betreffend kann ich nicht umhin, der neuerdings von *Lang* ausgesprochenen Ansicht gegenüber, dass es eine parasitäre Hautaffection sei, den neuro-vegetalen Charakter der Psoriasis zu betonen. Das an Baumflechten erinnernde Wachsthum des psoriastischen Exanthems ladet ja sehr zu einer Deutung in *Lang's* Sinne ein. Doch habe ich nicht nur, wie Andere, vergeblich nach Pilzen gesucht, sondern bin an feinen Serienschnitten einer ganz frischen, vom Lebenden excidirten Efflorescenz zu der Beobachtung geführt worden, dass im Gebiete der letzteren sämmtliche aus dem subcutanen Gewebe in die Cutis und den Papillarkörper eintretende Nerven abnorm waren. Die Scheiden dieser Nerven waren mit Rundzellen so reichlich besetzt, dass ich neben der kleinzelligen Infiltration des Papillarkörpers, welche wie bei allen chronischen Entzündungen zugegen war, eine Perineuritis peripherica annehmen und mich fragen musste, inwiefern sich die Psoriasis auch sonst etwa als eine neuro-vegetale Störung charakterisire. In dieser Beziehung nun möchte ich alle Dermatologen bitten, auf den Umstand zu achten, dass doch sehr gewöhnlich eine bilaterale Symmetrie der Psoriasiseffloreseenzen vorkommt. Die Flecke sind hüben und drüben vielleicht ungleich gross, hier etwa ein Doppelgyrus, dort ein Halbring und noch zwei oder drei Guttae. Aber leicht ist es namentlich in Fällen mässiger und noch nicht zu alter Erkrankung symmetrische Exanthemgruppen herauszufinden. Rechnet man dazu die bekannte Wirksamkeit der Nervina, des Arseniks auf die

Psoriasis, so möchte die von mir gemachte Annahme wohl hinreichend empfohlen sein. Es muss doch nicht Alles auf Pilze hinauskommen.

Pithyriasis. Eine mehr diffuse Röthung und pergamentartige Infiltration der Haut, bei jungen kräftigen Leuten meist am Rumpfe auftretend, leitet eine reichliche Absonderung von Epidermisschuppen ein, welche nach kurzer Zeit zur Bildung mehr zusammenhängender und fest haftender, wenn auch nur dünner Borken führt. Die Pithyriasis ist eine den Eczemen nahe verwandte chronische Entzündung des Papillarkörpers, welche durch Marasmus tödtlich werden kann. Bei diesem Marasmus scheint ebenso wie beim Eczema universale und dem Pemphigus foliaceus die starke Abkühlung des Blutes durch die von der Epidermis nicht genügend geschützte und dabei hyperämische Hautpartie eine grosse Rolle zu spielen.

Auch diese Krankheit scheint, wie die Psoriasis, eine neuro-vegetale Störung zu sein, da sich wiederholt bei Sectionen Myelitis ergab.

7. Das papillöse Exanthem. Als solches können füglich diejenigen oberflächlichen Hautentzündungen bezeichnet werden, bei denen eine Entzündung zur Hyperämisirung und acuten Hyperplasie der Hautpapillen führt, während das Epithel sich entweder verdünnt oder einer Maceration und theilweisen Ablösung durch das hervorsickernde, meist eitrige Exsudat verfällt. Gonorrhoea und Syphilis führen am häufigsten der Haut derartige Reize zu, die Gonorrhoe, indem das eitrige Secret der Harnröhre oder Scheide die Umgegend der Ausflussöffnung netzt; das syphilitische Gift, indem es vom Blute aus, seltener durch Geschwürssecret, umschriebene Ernährungsbezirke der Haut in Entzündung versetzt.

Condylomata acuminata s. gonorrhoica. Dichtgedrängte Massen vergrösserter und reichverästelter Hautpapillen bilden am Praeputium oder an der Vulva lebhaft rothe, mehrere Centimeter breite und hohe Wucherungen von geringer Consistenz und rundlich lappiger Configuration.

Die spitzen Condylome stehen den bei den Hautgeschwülsten zu betrachtenden kleineren Papillomen, namentlich dem Porrum anatomisch sehr nahe. Bei beiden fehlt eine gemeinsame Bedeckung für die neben einander stehenden hyperplastischen Hautpapillen. Der Wachsthumsmodus ist identisch, nur drängt sich bei den spitzen Feigwarzen, wie *Biesiadecki* nachgewiesen hat, ein histologisches Moment in den Vordergrund, welches bei dem regulären Epithelwachsthum eine untergeordnete Rolle spielt. Ich meine die Theilung der Epithelzellen, welche im mittleren, noch nicht verhornten Stratum der Epidermis beobachtet wird. Der Effect dieser secundären Epithelbildung ist an der normalen Epidermis fast Null, bei der Behäutung granulirender Wunden können wir die eigenthümliche Anschwellung des Epithelrandes (Fig. 53. *e*) darauf zurückführen; sehr wichtig wird dieselbe bei der Dickenzunahme der Epithelzapfen des Epithelialkrebses; bei den spitzen Condylomen kommt insbesondere die grosse Weichheit des Epidermidalüberzuges in Betracht, welche aus der vorwiegenden Entwickelung der Schleimschicht resultirt. Die fleischrothe Farbe der Feigwarzen und ihre fast schleimhäutige Zartheit bei der Berührung mit dem Finger erklärt sich eben daraus, dass hierbei keine dicke Hornschicht existirt, welche die Farbe und Consistenz des blutreichen jungen Bindegewebes wahrzunehmen hinderte.

Condylomata lata, Die breiten Feigwarzen (Plaques muqueuses) sind in histologischer Beziehung von den spitzen streng zu unterscheiden. Die Hyperplasie des Papillarkörpers hat hier einen mehr flächenhaften Charakter und ist nicht in dem Masse auf die Spitzen der Papillen concentrirt wie bei den bisher geschilderten Papillomen. Die Hyperplasie des Bindegewebes überwiegt die Epidermisbildung. So entstehen flachrundliche Erhabenheiten von etwa 1 Linie Höhe und 2—5 Linien Breite, auf deren Oberfläche die Papillen als Höcker zweiter Ordnung erscheinen. Die breiten Condylome sind von blassrother oder mehr schmutzigrother Farbe; bei ihnen ist nämlich die Epithelialschicht sehr dünn, und nur in den Falten zwischen zwei benachbarten Höckern hat sich etwa eine käsige epitheliale Materie angehäuft, die durch ihre anderweiten chemischen Zersetzungen einen widerwärtigen Geruch entwickelt. Sehr gewöhnlich tritt auf der Höhe der Tubera eine katarrhalische Absonderung von Zellen, auch wohl eine tiefergreifende Vereiterung des Bindegewebes ein.

b. Dermatitides. *Entzündungen der ganzen Haut.*

Die eigentliche Lederhaut ist nach einer sehr beachtenswerthen Untersuchung von *Rollett* so gebaut, dass stärkere Bündel von Bindegewebsfibrillen vom Unterhautzellgewebe her schräg aufwärts steigen, sich im Aufwärtssteigen verästeln und mit den Nachbarn dergestalt kreuzen und durch einander schieben, dass ein ausserordentlich dichtes Flechtwerk daraus hervorgeht. Dazu sind die Fibrillen selbst in ihrer Substanz sehr derb und bieten einer Erweichung und Auflösung lange Trotz. Beides aber, die Dichtigkeit des Filzes und die Derbheit des Materials, machen die eigentliche Lederhaut wenig geeignet, den Schauplatz von solchen Processen abzugeben, welche in kurzer Zeit viel Raum in Anspruch nehmen, insbesondere von acuten eiterigen Entzündungen. Wir werden bei den von den Haarbälgen ausgehenden Entzündungen — Acne und Furunkel — sehen, wie schwerfällig sich im gegebenen Falle die Lederhaut der acuten entzündlichen Bewegung gegenüber verhält. Ganz anders ist es mit dem subcutanen Zellgewebe. Hier ist Nichts, was einer einmal angeregten Eiterung Einhalt gebieten sollte. Die Fasern des areolären Bindegewebes, weich, leicht schmelzbar, lassen zwischen sich Maschenräume und Lücken (die sogenannten Zellen), welche innen glatt und mit Flüssigkeit oder mit Fettträubchen gefüllt sind. In diesen Maschen, in der Umgebung der Fettträubchen ist Raum genug vorhanden, um dreimal so viel Flüssigkeit aufzunehmen. Dazu kommt, dass gerade hier, zwischen Haut und Muskeln, durch Lymph- und Blutbahnen ein sehr reger Verkehr von Ort zu Ort unterhalten wird, kurz, es ist Alles dazu gemacht, der Ausbreitung eines subcutanen Eiterungsprocesses möglichst Vorschub zu leisten.

Auch die chronischen, nicht eitrigen Entzündungen werden in ihrem Ablauf durch die Structur der Lederhaut und der Unterhaut sichtlich beeinflusst. Indessen sind für diese und zwar auch für ihre anatomische Erscheinung von weit grösserer Wichtigkeit die ätiologischen Verhältnisse. Scheint es doch, dass alle nicht traumatischen Dermatitiden specifische, d. h. durch den Parasitismus niederer Organismen erzeugte Krankheiten sind, wenn es auch bis jetzt nur bei einer Mehrzahl derselben gelungen ist jene nachzuweisen.

Man könnte daran denken, etwa nach diesem Gesichtspunkte auch die Besprechung der Krankheiten zu ordnen. Doch würden wir dann nur eine sehr lose Aneinanderreihung erhalten. Ich ziehe es daher vor, ähnlich wie bei den Exanthemen, zunächst die mehr acuten Formen, dann die chronisirenden und chronischen durchzunehmen und ihnen ohne Unterbrechung die entzündlichen Hypertrophien anzureihen.

α. Acute Dermatitides.

Erysipelas. Lebhafte Röthung und Schwellung der Haut von remittirendem Fieber, starker örtlicher Temperatursteigerung und einem bei leichter Berührung brennenden Schmerzgefühl begleitet. Die Hornschicht der Epidermis wird nicht selten in grossen Blasen abgehoben (E. bullosum), jedenfalls tritt nach dem Schwinden der Entzündung eine Desquamatio membranacea oder furfuracea ein. Das Erysipelas ist eine regionäre Hautentzündung, welche wandert, und zwar immer derjenigen Richtung nach, welche durch den Lauf der Lymphe in den cutanen Lymphbahnen vorgeschrieben wird. Sehr gewöhnlich lässt sich eine Wunde, wenn auch nur eine minimale Excoriation der Haut als Ausgangspunkt der Erkrankung nachweisen, einige Autoren behaupten, dass dies immer der Fall sei, und betrachten das Erysipelas schlechthin als eine accidentelle (infectiöse) Wundkrankheit.

Man hatte schon lange einen gewissen Kettenkokkus, der sich in dem Blaseninhalt bei Erysipelas bullosum findet, in Verdacht, die morphologische Ursache des Erysipelas zu sein. Neuerdings ist es denn auch gelungen (*Fehleisen*), diesen Kokkus rein darzustellen und durch Impfung der Reincultur Erysipelas zu erzeugen. Die Kokken rufen in der Haut durch Theilung sich vermehrend und zugleich weiterrückend eine starke Entzündung mit Emigration farbloser Blutkörperchen hervor, welche aber nach einigen Tagen wieder schwindet, indem die emigrirten Zellen theils fettig entarten, theils durch die Lymphgefässe resorbirt werden.

Phlegmone (Pseudoerysipelas, Cellulitis). Eitrige Entzündung des Unterhautbindegewebes. Röthung und Schwellung der den Heerd deckenden Haut, bis an einer Stelle eitrige Schmelzung und Durchbruch des eitrigen mit nekrotischen Gewebsfetzen gemischten Exsudates erfolgt. Die Empfindung eines in der Tiefe sitzenden klopfenden Schmerzes ist charakteristisch für die beginnende Vereiterung des Unterhautzellgewebes. Unterarten sind: 1. das Panaritium, eine umschriebene Phlegmone der Finger und anderer mit weniger nachgiebigem Unterhautgewebe versehener Körperstellen; 2. das acute purulente Oedem (Gangraene foudroyante), eine rasch diffus werdende Verjauchung des Bindegewebes mit gefährlichen Allgemeinerscheinungen. Dem acuten purulenten Oedem ist die Angina Ludovici um die Gl. submaxillaris verwandt, ebenso die Parametritis puerperalis, die Perinephritis und andere bösartige Vereiterungen des lockeren Bindegewebes; dann die eitrige Osteomyelitis.

Bei allen Phlegmonen sind jetzt niedere Organismen als Veranlasser nachgewiesen.

Am häufigsten kommt vor der in Fig. 152 abgebildete Staphylococcus aureus (*Rosenbach*); seine Culturen auf Nährgelatine sind goldgelb und traubenförmig die Anordnungen, in denen er wächst. Der einzelne Coccus ein kleinstes rundes

Kügelchen von grosser Lebenszähigkeit. Demnächst häufig ist ein Staphylococcus albus und ein Streptococcus pyogenes (Fig. 153), alle einzeln oder zu zweien nebeneinander in den verschiedensten heissen Abscedirungen nachgewiesen, ihre Giftigkeit aber von *Garré* durch Autoinoculation der Reincultur des Staphylococcus aureus dargethan. Zuviel der Aufopferung!

Fig. 152. Staphylococcus aureus. Der Haupteiterpilz. 1/600.

Fig. 153. Streptococcus pyogenes. 1/600. So sieht auch der Erysipelcoccus aus.

β. Chronische Dermatitides.

a. Granulirende Formen.

Die leprösen, syphilitischen und tuberculösen Entzündungen bilden mit noch einigen anderen in Rücksicht auf die pathologische Histologie eine ebenso natürliche Gruppe von Krankheiten als in Beziehung auf die Aetiologie. Sie werden, soweit es von den einzelnen bekannt ist, durch niedere Organismen erzeugt und unterhalten, welche die Form sehr schmaler und sehr kurzer Bacillen haben, und es ist wahrscheinlich, dass das Uebereinstimmende, was sie bezüglich der anatomischen Erscheinung und des Verlaufs darbieten, zum Theil auf die grosse Aehnlichkeit ihrer pathogenen Schizomyceten zurückzuführen ist.

Die in Rede stehenden Zustände sind anatomisch durch eine eigenthümliche Zwitterstellung zwischen Entzündung und Geschwulstbildung ausgezeichnet. Das Endziel der gewöhnlichen Formentfaltungen, den höchsten Punkt, der erreicht wird, bildet ein Keimgewebe, welches den bekannten entzündlichen Proliferationen des Bindegewebes so nahe steht, dass *Virchow* dasselbe geradezu als Granulationsgewebe, die ganze Gruppe als Granulationsgewächse bezeichnet. Ich ziehe es vor, sie der entzündlichen Neubildung zuzurechnen und als specifische Entzündungen anzusehen. Diese Specifität liegt ja wesentlich in der Species des verursachenden Mikrophyten, erscheint aber auch in demonstrirbaren anatomischen Charakteren. Schon die Art der Anhäufung des Keimgewebes verdient beachtet zu werden. Das Keimgewebe erscheint als knotige (tuberöse) Einlagerung in das Bindegewebe der Cutis. Die einzelnen Knoten erreichen die Grösse einer Erbse, selbst einer Kirsche und darüber. Wichtiger als diese Eigenthümlichkeit ist das längere Verharren der Neubildung auf der Grenzscheide zwischen Organisation und Zerfall. Ganz allmählich — so scheint es — stellt sich entweder Bindegewebsbildung oder Eiterung, oder fettige Entartung der Zellen mit schleimiger Erweichung der Grundsubstanz ein. Es kommt zu einer Reihe ganz charakteristischen Zwischenstadien, welche von uns zur Unterscheidung der einzelnen Mitglieder der Gruppe benutzt werden können.

Syphilis der Haut. Für die constitutionell gewordene Syphilis bildet die äussere Haut einen besonders beliebten Eruptionsort. Mit Ausnahme der Pockenpustel giebt es keine Elementarform exanthematischer Hautentzündung, welche nicht durch Syphilis hervorgebracht werden könnte. Roseolaflecken, squamöse und pustulöse, auch bullöse Syphilide werden meist in grosser Ausbreitung über den ganzen Körper beobachtet. Ist die Reizung des Papillarkörpers durch

das syphilitische Virus stärker, so kommt es auch wohl zu einer disseminirten Eruption breiter Condylome, die wir den oberflächlichen Hautentzündungen gleichfalls anschliessen dürfen. Doch gehören alle diese Syphilide den früheren Stadien der Lues an. Die sogenannte tertiäre Syphilis erst bringt das specifische Product, das Gumma auch an der Haut zur Entwickelung und damit eine echte Dermatitis syphilitica.

Das Hautgumma kommt selten vereinzelt vor, meist sind ihrer mehrere vorhanden, die, in Gruppen gestellt, einen gewissen Bezirk der Haut durchsetzen und auftreiben. Die Knoten sind im Parenchym der Cutis selbst, und wenn sie auch keine sichtbare Hervortreibung bedingen, so kann man sie desto besser durch das Gefühl wahrnehmen. Die eigenthümliche Härte, welche sie anfangs auszeichnet, pflegt ziemlich frühzeitig in die entgegengesetzte Beschaffenheit überzugehen. Es ist bekannt, dass gerade das Hautgumma schnell erweicht. Fettiger Zerfall und Eiterung reichen sich hierbei die Hand, indem sie sich, wie so oft, als Glieder einer Kette erweisen, in welcher die Eiterbildung eine Auslösung von Zellen aus dem organischen Verbande und die fettige Entartung die unmittelbare Folge dieser Isolirung, nämlich die Atrophie und das Absterben dieser Elemente bedeutet. Demnächst bricht der Erweichungsheerd auf, entleert seinen Inhalt, und es bleibt ein scharfbegrenzter Substanzverlust zurück. Boden und Wandung desselben sind auf die Dicke einer Linie und darüber mit jungen Zellen infiltrirt und haben daher einen weisslichen Anflug in der Farbe und eine derbe, speckige Consistenz. Ein dünnes, wenige Zellen und fettigen Detritus enthaltendes Transsudat wird abgesondert; langsam lösen sich die anstehenden Bindegewebsbündel auf, und so vergrössert sich das Geschwür fort und fort, bis dieser Vergrösserung durch eine kräftige, antisyphilitische Behandlung Einhalt geboten wird. Dann erst erhebt sich eine bleibende Schicht von Keimgewebe am Boden des Geschwüres, dann erst kommt es zur Narbenbildung.

Die syphlilitische Narbe zeichnet sich durch ihr bedeutendes Retractionsvermögen aus. Indem sie die gesunde Nachbarschaft in hochgradigster Weise verzerrt, schmilzt sie beinahe selbst zu einem Nichts zusammen und macht es uns nach längerer Zeit oft ganz unmöglich, aus der Anwesenheit einer Narbe auf den einstmaligen Bestand eines syphilitischen Geschwürs zu schliessen. Auch diese Eigenschaft lässt sich bis jetzt aus dem mikroskopischen Befunde nicht erklären. Die syphilitische Narbe zeigt genau dieselbe Beschaffenheit, dieselbe Stadienfolge bei ihrer Entstehung, wie jede andere Narbe. Die Blutgefässe gehen allerdings gänzlich zu Grunde, an Injectionspräparaten erscheint die syphilitische Narbe wie eine Lücke im Gefässnetz der Haut, aber es fragt sich, ob nicht die kräftige Zusammenziehung des Bindegewebes die Ursache jener vollständigen Gefässobliteration ist.

Soweit die Entwickelung eines einzelnen syphilitischen Hauttuberkels. Das Entstehen und Vergehen von zahlreichen derlei Knoten neben einander bildet die Grundlage des sogenannten syphilitischen Lupus, der vom echten Lupus oft nur durch die Wirksamkeit einer antisyphilitischen Behandlung unterschieden werden. kann. Bald sind die Knoten klein und oberflächlich, bald gross und tiefsitzend In jenem Falle pflegen sie sich um einen erstergriffenen Punkt concentrisch anzusetzen, es entstehen scheibenförmige Geschwüre, welche ringförmig werden, wenn

die Mitte heilt und eine Narbe bildet (Lupus syphil. serpiginosus). Im letzteren Falle entstehen tiefe, bis in das Zellengewebe reichende Geschwüre, (L. syph. exulcerans). Auch ein hypertrophischer Lupus syphiliticus kommt vor, wenn nämlich eine sehr umfangreiche Bindegewebsneubildung die Basis ist, in welcher sich die verhältnissmässig kleinen und einzelnen Knötchen bilden.

Lepra der Haut. Die pathologische Anatomie der Lepra war uns bis vor kurzer Zeit ein ziemlich unbekanntes Land. Erst im Jahre 1848 erschien in Paris ein Werk von *Danielsen* und *Beck* über die norwegische Spedalsked, welches sich durch vortreffliche Abbildungen auszeichnet. Seither hat *Virchow* die Angelegenheit in die Hand genommen und sie in seinem oft citirten Werke »über die krankhaften Geschwülste« auf das eingehendste erörtert. Das histologische Studium hat es bei allen Affectionen, welche im Laufe der Lepra beobachtet werden, mit einer fundamentalen, überall wiederkehrenden Veränderung des Bindegewebes zu thun, welche an der Haut zu den bekannten leprösen Hautknoten führt.

Nachdem längere Zeit fleckige Röthungen und beulenartige Anschwellungen der Haut voraufgegangen sind, entwickeln sich in der Dicke der Cutis oder auch im subcutanen Bindegewebe zahlreiche Knoten von Haselnuss- bis Wallnussgrösse, hart und je nach dem Sitze mehr oder weniger prominent. Diese Knoten geben der Haut eine höckrige Oberfläche und führen, da sie vorzugsweise an Gesicht und Händen zur Entwickelung kommen, zu der widerlichsten Verunstaltung. Man erwartet regressive Metamorphosen oder den Eintritt der Vereiterung. Aber beide lassen auffallend lange auf sich warten. Endlich, nach Verlauf von Jahren, wird der Knoten weicher, die Grundsubstanz verflüssigt sich etwas, die Zellen gehen zum Theil fettig zu Grunde, aber nur, wenn die Neubildung sehr beschränkt war, kann eine völlige Rückbildung eintreten. Der Uebergang in Eiterung und Geschwürsbildung findet nur dann statt, wenn der Knoten den Unbilden der Natur und anderen Reizungen in aussergewöhnlicher Weise preisgegeben wird. Dann bewirkt eine mässige Zunahme der Zellenproduction die Umwandlung des Lepraknotens in Eiter, welcher sich nach aussen entleert und nach seiner Entleerung einen entsprechenden Substanzverlust zurücklässt. Das lepröse Geschwür liefert nach diesem einen dünnen, saniösen Eiter, welcher zu bräunlichen Krusten einzutrocknen pflegt.

Die mikroskopische Analyse ergab *Virchow* überall dasselbe Resultat. Die Knoten bestanden durchweg aus einem sehr zellenreichen Granulationsgewebe. Dasselbe reicht vom Rete Malpighii bis zur subcutanen Fettschicht; es umgiebt die Haarbälge und Talgdrüsen, und indem es störend in den Ernährungsprocess dieser Theile eingreift, bringt es dieselben zur Atrophie. So kommt es, dass die Lepraknoten, auch wenn sie am behaarten Theile der Kopfhaut sitzen, stets haarlos an ihrer Oberfläche erscheinen. Figur 154 (pg. 318) ist eine Copie der Fig. 178 aus *Virchow:* »Krankhafte Geschwülste«, und stellt das Lepragewebe bei stärkerer Vergrösserung dar. *Virchow* fügt hinzu, dass er nirgendwo die fortschreitende Entwickelung einer einfachen spindel- oder sternförmigen Bindegewebszelle durch alle Stadien der Kern- und Zellentheilung so ausgezeichnet gesehen habe wie hier. Durch die Theilung werden die Zellen zugleich kleiner und zahlreicher, die Intercellularsubstanz schwindet bis auf ganz schmale, durch Essigsäure

sich körnig trübende (also wohl schleimhaltige) Streifen. Endlich resultirt die in Fig. 154 *a* wiedergegebene Textur, welche als Keimgewebe in bester Form angesprochen werden darf. Bis dahin ist also der Lepraknoten zwar durch seine Grösse und die Multiplicität seiner Erscheinung vor der syphilitischen Neubildung gekennzeichnet, aber in der Bildung des Granulationsgewebes ist eine Uebereinstimmung vorhanden, wie sie grösser nicht gedacht werden kann. In dieser Beziehung fangen die Differenzen erst bei der Rückbildung an. Das Lepragewebe geht zwar ebenfalls durch fettige Entartung einerseits und Eiterung anderseits zu Grunde, charakteristisch aber ist die lange Dauer des precären Zustandes. Denn precär kann man füglich den Zustand eines Gewebes nennen, welches zahlreiche, ernährungsbedürftige Elemente enthält und mit diesen an die Stelle eines sehr viel kleineren und zellenärmeren Parenchyms getreten ist, ohne dass eine gleichzeitige Blutgefässneubildung die Ernährungsmittel gesteigert hätte.

Fig. 154. *a*. Lepragewebe, nach *Virchow*. Zellen in Theilung.

Auch bei den übrigen der Lepra eigenthümlichen Störungen spielt die geschilderte Neubildung eine eigenthümliche Rolle. Die Anästhesie der Haut wird z. B. durch Knotenbildung an den Nerven hervorgebracht, die freiwilligen Exarticulationen der Glieder durch das allmähliche Tieferdringen der Infiltration einerseits, anderseits durch eine schmerzlose Vereiterung der Gelenke, welche schliesslich zur Abtrennung führt.

Neuerdings ist die Histologie der leprösen Neubildung sehr wesentlich durch den ganz constanten Befund eines sehr kurzen und etwas dicken, im Ganzen aber überaus kleinen Stäbchens, des Bacillus Leprae, bereichert. Derselbe findet sich zumeist in kleinen runden Häufchen theils intracellular, theils in den Zellenzwischenräumen, im Ganzen aber in so ungeheurer Menge, dass die Uebersichtsbilder des Granulationsgewebes vollständig damit vollgepfropft erscheinen (s. d. Fig. 65). Der Bacillus Leprae wurde von *Arm. Hansen* entdeckt.

Fig. 155. Von der äussersten subepithelialen Grenze eines Lepraknotens. *a*. Epidermis. *b*. Granulomzellen mit Leprabacillen.

Tuberculose der Haut. Der Bacillus Kochii kann auf zweierlei Art in die Haut gerathen. Einmal durch Stichimpfung, z. B. bei der Section einer tuberculösen Lunge, oder wenn die Speischale eines Schwindsüchtigen dem Wärter zerbricht und er sich dabei verletzt; zweitens — wahrscheinlich — durch Einreibung, wenn jemand das Taschentuch eines Schwindsüchtigen benutzt, um sich die Nase zu putzen. Im ersteren Falle bekommen wir eine typische Eruption von Tuberkelknoten im subcutanen Bindegewebe, Lymphangitis und Lymphade-

nitis tuberculosa. Im zweiten Falle stösst die Ansiedlung des Tuberkelbacillus auf grosse Schwierigkeiten, gelingt nur in seltenen Fällen, und auch der Verlauf der angeregten Entzündung deutet darauf hin, dass der Tuberkelbacillus den Boden schwer erkämpfen muss und nur mühsam behaupten kann. Dies giebt den sogenannten

Lupus, fressende Flechte. Die Primäreffloreseenz des Hautwolfs ist ein hirsekorngrosses Knötchen von gelblichbrauner Farbe, über welches die Epidermis glatt gespannt, obwohl etwas schuppend, hinwegzieht. Die Consistenz des Knötchens ist sehr gering; es lässt sich mit dem Sondenknopf leicht zerdrücken. (L. maculosus.)

Der Lupus kann sich nun in der Weise über eine etwas grössere Fläche verbreiten, dass sich nahe aneinander zahlreiche Knötchen entwickeln, wodurch unter anderem die Ernährung der Epidermis gestört wird und eine sehr reichliche Abschuppung von Epidermiszellen über die ganze Fläche Platz greift. (L. exfoliaticus.) Er kann auch in die Tiefe greifen. Dann entstehen grössere Knoten, welche ihren Sitz theils in der eigentlichen Dicke der Cutis, theils im Unterhautgewebe haben. (L. tuberosus.)

Durch die Betheiligung der gesammten Hautgegend in Form einer hyperplasirenden Entzündung kommt der Lupus hypertrophicus zu Stande, durch Erweichung und Aufbruch der grösseren und älteren Knoten der Lupus exulcerans, durch Erweichung und Resorption der Knoten mit Bildung eines weissen Narbenstrickwerkes der Lupus cicatricans. Eine Lupusform, welche an ihrer Peripherie immer neue Hautterritorien in den Kreis der Erkrankung zieht, wird L. serpiginosus oder L. vorax genannt.

An der Nase sieht man häufig den L. exfoliaticus mit nachfolgender Schrumpfung der häutigen Theile, so dass die Nase von allen Seiten verschmächtigt, wie »abgegriffen« erscheint. Der Lupus dringt auch von der Haut in die Atrien des Schleimhauttractus bis zum Kehlkopf hinab und kann schliesslich enorme Zerstörungen und Deformitäten zu Wege bringen.

Das Lupusknötchen besteht im Grossen und Ganzen, wie die verwandten Granulome aus Rundzellen, welche durch sehr wenig Grundsubstanz zusammengehalten werden. Dabei lassen sich aber gewisse Eigenthümlichkeiten der Structur nicht verkennen. Jeder Lupusknoten, mag derselbe in der Cutis oder in dem subcutanen Bindegewebe liegen, hat einen ganz ausgesprochen acinösen Bau. Man mache einen Durchschnitt durch eine lupös infiltrirte und in Weingeist erhärtete Hautpartie, lege denselben in starke Karminlösung und behandle ihn dann mit aufhellenden Mitteln, zuletzt am besten mit Canadabalsam, so wird man diesen Satz ohne Weiteres bestätigt finden. Man unterscheidet an den kleineren Lupusknoten 2—3, an den grösseren, etwa hanfkorngrossen 7—10 länglich runde, hin und her gewundene, überall mit rundlichen Buckeln besetzte Körper, welche ein kolbiges und ein verjüngtes Ende haben und mit dem letzteren sämmtlich nach einem gemeinschaftlichen Mittelpunkt convergiren. (Fig. 156. *a*.) Diese Körper sind aus grösseren Zellen gebildet, deren Protoplasma die Karminfärbung nicht angenommen hat, so dass sie weiss erscheinen und sich dadurch sehr deutlich von dem übrigen Parenchym des Knotens absetzen, in welches sie eingesetzt sind. Dieses übrige

Parenchym (Fig. 156. *b.*) besteht ganz aus echtem Keimgewebe, die Zellen sind klein, ganz rund, glänzend und nehmen die Karminfärbung begierig an. Hier verlaufen auch die von einigen Autoren erwähnten Gefässe des Lupusknotens; dieselben verhalten sich zu den ersterwähnten Kolben umspinnend, wie die Blutgefässe zu den Terminalgebilden einer acinösen Drüse, so dass die acinöse Structur des Lupusknotens unzweifelhaft feststeht.

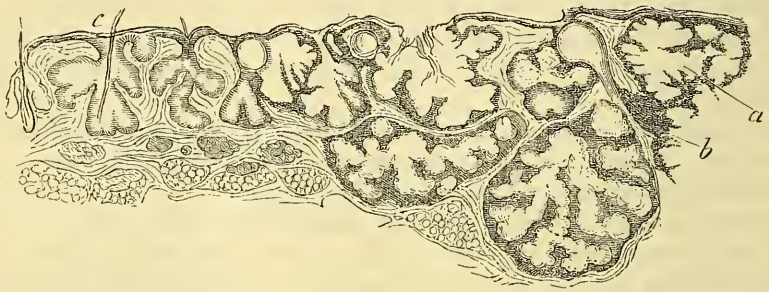

Fig. 156. Lupus. Durchschnitt, den Uebergang der gesunden Haut in die hochgradigst infiltrirte zeigend. *a.* Acinöse Kolben. *b.* Keimgewebe des Lupusknotens. *c.* Metaplastische Haartaschen und Talgdrüsen. $^1/_{10}$.

Ich habe wahrscheinlich zu machen gesucht, dass die beschriebene Eigenthümlichkeit mit der Entstehung der Primäreffloreszenzen um die Körper der Talgdrüsen und Haarbälge zusammenhängt, doch hat sich diese Ansicht wenig Freunde erworben, obwohl das Eindringen der Tuberkelbacillen doch wahrscheinlich mittels Einreibung in die Mündung der Haarfollikel erfolgt. Den Nachweis der Tuberkelbacillen in den Zellen des Lupusgewebes verdanken wir *Friedländer*, der übrigens schon früher auf den häufigen Befund von Riesenzellen die Ansicht gegründet hatte, dass der Lupus eine Hauttuberculose sei. Wahrscheinlich hängt das langsame Wachsthum des Lupus damit zusammen, dass die Tuberkelbacillen, um üppig zu vegetiren, einer Temperatur bedürfen, welche ihnen die äussere Haut nicht immer und überall bieten kann. Durch Eisbehandlung kann man in der That das Wachsthum des Hautwolfes auf Null herabdrücken (*Gerhardt*).

Die von den Pferden übertragene Rotzkrankheit äussert sich gleichfalls in der Hervorbringung von knotigen Ablagerungen im Unterhautzellgewebe, welche ganz aus Keimgewebe bestehen, sich aber durch eine bedeutend schnellere und zwar stets eiterige Metamorphose vor den syphilitischen und leprösen Knoten auszeichnen. Neuerdings ist in ihnen ein Rotzbacillus entdeckt und als ein sehr feines Langstäbchen beschrieben worden (*Löffler*).

Von weiteren hier anzuschliessenden Krankheiten sind die ***Mycosis fungoides*** und die ***Verruga Peruana*** (Jaws, Framboesia) zu erwähnen. Bei beiden bilden sich über einen grossen Theil des Körpers aus dunkelrothen, fingernagel- bis handtellergrossen Flecken der Haut weiche Tumoren von Erbsen- bis Aepfelgrösse, mit pilzähnlich überhängenden oft gelappten Rändern. Heftiges, nie pausirendes Hautjucken erschöpft bei der Mycosis fungoides die Widerstandskraft des Nervensystems und führt im Verein mit anderweiter Kachexie zum sicheren Tode.

Bei beiden Krankheiten sind Mikroparasiten als Ursache nachgewiesen. Ich fand in einem Falle einen exquisiten Streptococcus in den Capillargefässen der erkrankten Hautpartien [1]) (s. Fig. 157). Denselben fand unabhängig von mir *Hammer.* [2]) *Auspitz* und *Hochsinger* [3]) hatten kurz vorher einen Coccus frei im Bindegewebe und zwischen den Zellen des Granuloms gefunden, dasselbe noch früher *Izquierdo* bei der Verruga Peruana. (Virchow Archiv 99. pg. 411.)

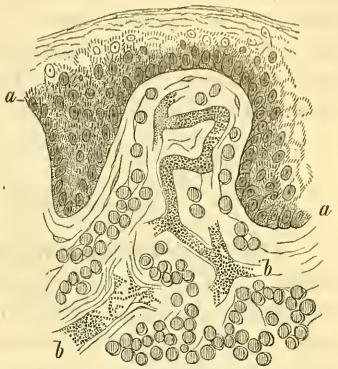

Fig. 157. Geschwellte Papille über einem Hautknoten bei Mycosis fungoides. *a*. Epidermis. *b*. Capillargefässe, mit Streptococcus-Colonien theilweis gefüllt. Daneben Granulomzellen.

b. Indurirende Formen.

Sclerodermia. Eine nicht-parasitäre, wahrscheinlich neuro-vegetale Affection. Man sieht die Haut fleckweise in Streifen oder Flächen weisslich, glatt und glänzend werden und sich den unterliegenden Theilen, z. B. den Condylen des Humerus am Armgelenk, aufs Innigste anlegen; es entstehen Verkrümmungen und Entstellungen gerade als ob die sclerotischen Hautstellen Narben wären. An Narbengewebe erinnert auch das brettähnlich harte Anfühlen der erkrankten Stellen.

Mikroskopisch spricht sich die chronische Entzündung zunächst in einer von allen Autoren betonten kleinzelligen Infiltration der Gefässscheiden aus. Diese greift aber auf die Umgebung über und bildet streifige Einlagerungen von jungem Bindegewebe in den interfibrillären Spalträumen der Cutis. Das junge Bindegewebe zieht sich bei der Organisation kräftig zusammen und erzeugt so die geschilderte eigenthümliche Schrumpfung.

Anhang. Unter Scleroma neonatorum versteht man eine Hautverhärtung, welche meist gegen Ende der ersten Woche nach der Geburt zuerst an den Waden auftritt und sich von hier über den ganzen Körper verbreitet. Die Haut ist brettähnlich starr, glänzend, gespannt; der Fingerdruck hinterlässt eine kleine Vertiefung. Es ist als ob eine starke lymphatische Durchtränkung der Haut und Unterhaut von einer theilweisen Erstarrung des Infiltrats gefolgt wäre, doch hat bislang nur die Infiltration, nicht die Erstarrung erwiesen werden können.

Rhinosclerom. Eine Entzündung der Nase und ihrer Umgebung, welche in Form einer prominenten scharf umschriebenen und steil abfallenden Schwellung mit glatter Oberfläche auftritt und sich durch eine enorme Härte neben torpidem Verlauf auszeichnet (*Hebra*, Wiener med. Wochenschr. 1870. pg. 1).

Die mikroskopische Untersuchung erweist ein kleinzelliges Infiltrat des Bindegewebes, welches sich einerseits in Spindelzellenfascikel und derbes, faseriges Bindegewebe umwandelt, anderseits eine eigenthümliche grosszellige Metamor-

1) Deutsche med. Wochenschrift 1885. pg. 233.
2) Gerhardt's Mittheilungen aus der Würzburger med. Klinik II.
3) Vierteljahrsschrift f. Dermat. u. Syphilis. 1885. pg. 123.

phose erfährt. In den tieferen Schichten der Haut findet man nur vereinzelte Exemplare, weiter nach aussen ganze Nester von Rundzellen, welche drei- auch viermal so gross sind, als die ursprünglichen Exsudatzellen, bei denen ausserdem die Protoplasmakörnung eine geringere bis ganz verschwindende ist und deren Kerne auch mit starken Kernfärbemitteln nur schwach oder gar nicht mehr deutlich gemacht werden können. Prof. *v. Frisch* hat als Ursache dieser Veränderung einen Bacillus nachgewiesen, der theils zwischen den Epithelzellen, theils innerhalb derselben vorkommt. Die grossen Rundzellen sind davon oft ganz vollgepfropft.

γ. Entzündliche Hypertrophien der Haut.

Pachydermia simplex, Elephantiasis, ist eine regionäre Hypertrophie der Cutis, welche Papillarkörper und subcutanes Bindegewebe in Mitleidenschaft zieht, selbst auf die tieferen Strata des Körperbindegewebes und des Periost übergeht und dadurch colossale Verunstaltungen der Körperoberfläche herbeiführt. Der Name Elephantiasis bezieht sich auf die auffallende Aehnlichkeit einer mit dieser Krankheit begabten unteren Extremität mit einem Elephantenfusse. Die gewaltig vergrösserte Cutis hängt nämlich in breiten, plumpen Säcken am Unterschenkel und über den Fussrücken herab, so dass die Zehen noch eben darunter hervorschauen. Der Durchschnitt zeigt die bekannte Structur der Cutis, nur in vergrössertem Massstabe.

In Bezug auf die Aetiologie des Processes will ich hier nur so viel bemerken, dass uns mancherlei Gründe bestimmen, ihn ebenfalls als eine chronische Entzündung aufzufassen. In den Ländern, wo die Elephantiasis endemisch vorkommt (den tropischen und den subtropischen Ländern), beginnt die Störung regelmässig mit solchen Vorgängen, welche den Charakter des Erysipels (s. pg. 314) an sich tragen. Im Laufe dieser Entzündungen schwellen die Lymphdrüsen an, welche die Lymphe des entzündeten Theiles zunächst in Empfang nehmen, bei Erysipelen des Beines die Inguinaldrüsen, bei Erysipelen des Armes die Axillardrüsen, bei solchen des Gesichtes die Drüsen des Cervicalstranges. Diese Anschwellung geht nicht wieder zurück. Die Lymphwege in der Drüse bleiben dauernd verlegt. Es erfolgt eine Lymphstauung, ein Nichtabfluss des Ernährungsfluidums, und diese ist als die nächste Ursache der eintretenden Hypertrophie anzusehen.

Der histologische Process der Elephantiasis ist nach den vorhandenen Untersuchungen erst in seinen allgemeinen Umrissen zu skizziren. Von *Teichmann* wird angegeben, dass sich die ebenerwähnte Ectasie der Lymphgefässe bis in die Anfänge derselben im Papillarkörper der Haut verfolgen lasse. *Virchow* fügt hinzu, dass von Anfang an in den elephantiastischen Theilen ein irritativer Zustand an den Elementen des Bindegewebes nachweisbar sei, so zwar, dass Kernwucherung und Vermehrung der Zellen durch Theilung namentlich in den Anfängen der Lymphgefässe gefunden würden. Die kleinen Lymphgänge sind mit einem sehr reichen, ungewöhnlich dichten Epithelialstratum ausgekleidet. Dies würde auf einen unmittelbaren Anschluss der Neubildung an das hauptsächlichste ätiologische Moment, die Ectasie der Lymphwege, hindeuten. Auch der Ueber-

fluss an Lymphe, welchen wir bei jedem Einschneiden in die elephantiastische Haut constatiren können, gehört wohl hierher.

Die mikroskopische Untersuchung der speckähnlich harten und weissen Schwiele, in welche die Haut und das Unterhautbindegewebe verwandelt sind, ergiebt überall nur »echt hyperplastische Zustände«. Alles was zum System des Hautbindegewebes gehört, oder was dasselbe ist, alle zum Hautsystem gehörige Bindegewebsfasern sind länger, dicker geworden. An einem Durchschnitt sieht man enorm dicke Querschnitte von Bindegewebsfasern, die zum Theil in eigene halbumgreifende Lymphspalten eingebettet sind (Fig. 158). Von zellenreichem jungen Bindegewebe habe ich grössere Anhäufungen niemals bemerkt.

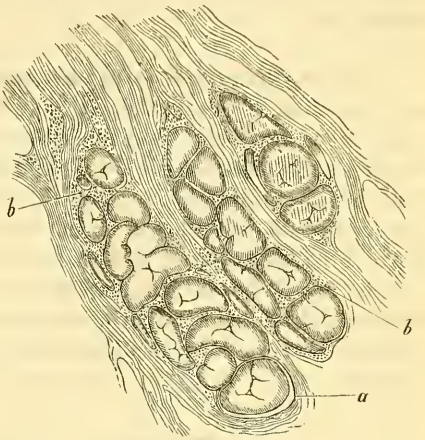

Fig. 158. Elephantiasis. Längs- und Querschnitte cutaner Bindegewebsbündel. *a*. Lymphatische Räume im Umfange quer durchschnittener Bündel sichtbar. 1/500.

Sehr auffällig ist das Verhalten der Blutgefässe. Das Capillarnetz der Cutis ist nicht dichter und reicher als normal, im Gegentheil, es ist offenbar das alte Capillarnetz über einen grösseren Raum gespannt, aber die einzelnen Gefässe sind weit, klaffend, ihre Wandungen mit dem umgebenden Bindegewebe verschmolzen. Wie die Gänge des Bohrwurmes im alten Holz, so nehmen sich die Gefässlumina in der derben Substanz der Cutis aus. Ich möchte diesen Zustand als ersten Grad der cavernösen Metamorphose bezeichnen und daran erinnern, dass *Hecker* eine angeborene Elephantiasis beschrieben hat, wo das Gewebe ganz deutlich den cavernösen Habitus an sich trug. Indessen findet sich bei allen Fibromen dasselbe Verhalten der Blutgefässe, und es bedarf doch erst noch eines ganz besonderen, neben den Gefässlumina Platz greifenden Schrumpfungsprocesses, um aus einem gewöhnlichen Fibrom ein cavernöses Fibrom zu machen. (Vergl. pg. 151). Eine Neubildung von Blutgefässen findet nur in beschränktem Masse statt; ich sah insbesondere in der Umgebung der Haarbälge und Talgdrüsen so reichliche und dichte Capillarnetze, dass ich nicht umhin kann, für diese Punkte eine Neubildung derselben anzunehmen.

Von der Cutis aus dringt die elephantiastische Hyperplasie in das Unterhautzellgewebe vor; die Fascien nehmen Theil, endlich das intermusculäre und periostale Bindegewebe. Die eingeschlossenen höheren Organe, als Muskeln und Nerven, gehen atrophisch zu Grunde, ebenso das Fettgewebe. Das periostale Wachsthum führt zur appositionellen Vergrösserung des Knochens. Zahllose Exostosen bedecken die Oberfläche, und gerade hier kann man sich überzeugen, dass nicht bloss das Periost, sondern auch das dem Periost zunächst liegende intermusculäre Bindegewebe echten Knochen zu erzeugen vermag. — Auf der andern Seite theilt sich die Hypertrophie der Cutis dem Papillarkörper mit. Der Papillarkörper ist ja nur die äusserste Schicht der Cutis. Sehr gewöhnlich ist daher die elephantiastische Haut mit hyperplastischen Papillen, unter anderen oft mit spitzen Stacheln be-

deckt, welche der Oberfläche das Ansehen einer Rinderzunge verleihen. Stets aber ist der Process in den tieferen Schichten der Cutis weiter verbreitet als in dem Papillarkörper, der letztere wird erst secundär in Mitleidenschaft gezogen.

Eine interessante Varietät der gewöhnlichen Elephantiasis kommt vorzugsweise am Scrotum, Penis, Mons Veneris und am vorderen Theil des Peritonäums vor.

Pachydermia lymphangiectatica. Die hypertrophische Haut ist an ihrer ganzen Oberfläche mit zahllosen kleinen, aber auch bis erbsengrossen Blasen bedeckt; der erste Blick aber zeigt, dass es sich hier nicht um eine Abhebung der Epidermis wie beim bullösen Exanthem, sondern um Hohlräume handelt, welche in der obersten Schicht der Cutis selbst ihren Sitz haben. Die Decke der vermeintlichen Blasen ist nämlich verhältnissmässig derb, der Inhalt, eine klare Flüssigkeit, lässt sich durch äusseren Druck entfernen, kehrt aber sofort und in dem Masse zurück, als der Druck nachlässt. Sticht man eine Blase an, so fliesst nicht bloss der Inhalt dieser Blase aus, sondern es entleert sich unter gleichzeitiger Abschwellung der Haut und aller Blasen eine oft enorme Menge echter Lymphe.

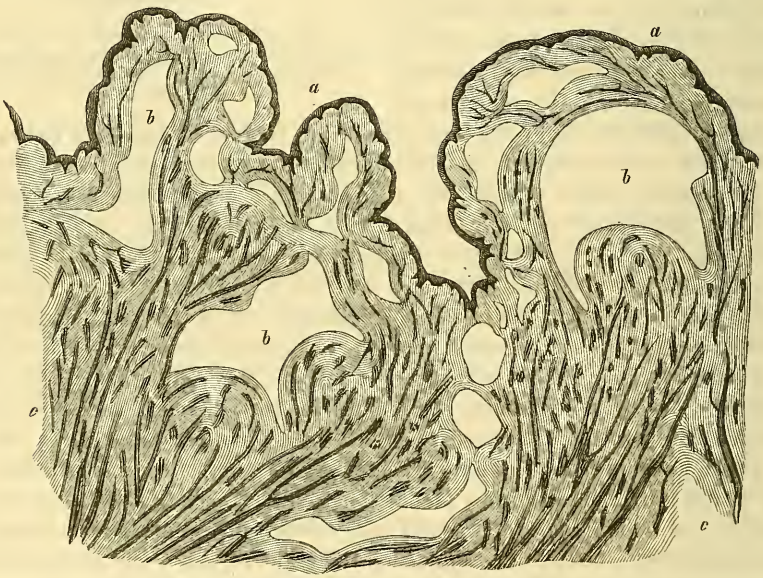

Fig. 159. Pachydermia lymphangiectatica. *a*. Hautoberfläche. *b*. Die durch Lymphgefässerweiterung bedingten Blasen. *c*. Fascikel hyperplastischer organischer Musculatur.

Wenn schon hieraus der Zusammenhang der vermeintlichen Blasen mit dem Lymphgefässsystem zur Evidenz hervorgeht, so beweist die histologische Untersuchung, namentlich Durchschnitte der erkrankten Hautpartie, dass es das oberflächliche subcapillare Lymphgefässnetz ist, welches hier eine partielle ampulläre Erweiterung erfahren hat. Die Decke der Blasen wird von der Epidermis und vom

Papillarkörper gebildet. In der Regel sieht man am Querschnitt 4—10 Papillen in dem abgehobenen Theil des Papillarkörpers, welche bei den kleineren Blasen noch ziemlich lang und schmal, in den grösseren aber breit und niedrig sind; dass sie bis zur gänzlichen Unkenntlichkeit verstreichen, habe ich nicht bemerkt. Die innere Oberfläche der Blasen ist überall mit dem bekannten endothelialen Zellenmosaik belegt, so dass die Entstehung der Blasen aus erweiterten Lymphgefässen über allem Zweifel erhaben ist. Es fragt sich nur, auf welches ätiologische Moment die eigenthümliche Modification der anatomischen Veränderungen zu beziehen ist. Ich kann nicht umhin, ein solches in der Betheiligung der organischen Hautmusculatur am hyperplastischen Process zu suchen. Es ist bekannt, dass die von der Pachydermia lymphangiectatica am meisten bedrohte Hautregion zugleich am reichsten an organischen Muskeln ist, dass dieses Structurelement in der Tunica dartos ein eigenes häutiges Organ bildet (vergl. *Neumann*, Ueber die Verbreitung der organischen Muskelfasern, Wiener Sitzungsberichte 1868, pg. 651). In dem Falle nun, welchen ich zu untersuchen Gelegenheit hatte, und welcher das betreffende anatomische Krankheitsbild in der höchsten Prägnanz darbot, reichte eine exquisite Hyperplasie und Neoplasie organischer Musculatur in wohlcharakterisirten, dicht gestellten und in allen möglichen Richtungen schräg von unten nach oben ausstrahlenden Bündeln durch das ganze Corium. Das letztere bestand aus nahezu ebenso viel musculösen als fibrösen Theilen. Wollte man nun auch von der Möglichkeit schweigen, dass durch etwaige Contractionen dieser überreichen Musculatur die Lymphgefässstämmchen zusammengedrückt wären, welche die Cutis in gerader Richtung durchsetzen und das oberflächliche mit dem tiefen Lymphgefässnetze verbinden, und dass dadurch die ampulläre Ectasie des oberflächlichen Netzes bedingt sein könnte, so ist doch nicht zu leugnen, dass ein ähnlicher Fall auch durch die blosse Elasticität des musculösen Parenchyms erzeugt werden muss, wenn sich dasselbe wie hier in einem Terrain entwickelt, welches allen raumfordernden Neubildungen gegenüber die geringstmögliche Nachgiebigkeit zeigt. Ich glaube daher, dass die Hyperplasie der Muskelfasern durch Erschwerung der Lymphcirculation im eigentlichen Corium als die Hauptursache der Ectasie des oberflächlichen Lymphgefässnetzes angesehen werden muss.

Geschwülste der Haut.

a. Hyperplastische Geschwülste und Fibrome.

α. Epidermidale Hyperplasien (Keratosen).

Callositas. Die Schwiele ist eine umschriebene Verdickung der Hornschicht der Epidermis. Sie bildet demnach eine flache, nach allen Seiten sanft abfallende Oberflächenerhebung von hornartig durchscheinender Beschaffenheit. Die Consistenz ist abhängig von dem jeweiligen Feuchtigkeitsgrade und wechselt von dem elastisch Biegsamen bis zu dem holzartig Spröden. Der mikroskopische Bau unterscheidet sie von der normalen Hornschicht nur durch die Zahl der über einander gelagerten Schichten von abgeplatteten, verhornten Epidermiszellen.

Wenn wir der Epidermis die Function zuschreiben, dass sie die Oberfläche

des Körpers als eine zwar feine, aber doch sehr widerstandsfähige Decke vor äusseren Einwirkungen zu schützen habe, so können wir folgerichtig die Schwiele als eine functionelle Hypertrophie — ähnlich der Arbeitshypertrophie der Muskeln — auffassen. Denn die Erfahrung lehrt, dass sich Schwielen ausschliesslich an solchen Stellen bilden, wo die Hautoberfläche einem häufig wiederholten stärkeren Drucke ausgesetzt ist, an der Hohlhand und Fusssohle. Der Umstand, dass diese Gegenden schon von Natur mit einer sehr viel dickeren Hornschicht versehen sind, würde dann auf Rechnung der natürlichen Züchtung zu setzen sein. Einfacher ist die Vorstellung, dass durch den äusseren Druck eine Hyperämie des Papillarkörpers und von dieser aus eine kräftigere Ernährung der Epidermis eingetreten sei, eine Vorstellung übrigens, welche sich zu der ersterwähnten nicht gegensätzlich, sondern erklärend verhalten würde.

Clavus. Das Hühnerauge ist eine modificirte Schwiele. Hier wie dort ist eine Hyperplasie der Hornschicht das Wesentliche des anatomischen Zustandes, hier wie dort ist äusserer Druck die veranlassende Ursache der Hyperplasie. Ein anderes aber ist es, ob der Punkt, in welchem sich die gegen einander wirkenden Gewalten aufheben, genau in die Berührungsstelle des Drückenden und des Gedrückten fällt, oder ob er in das Gedrückte selbst hineinfällt, mit anderen Worten, ob das Gedrückte ausweichen kann oder nicht. In jenem Falle bildet sich eine Schwiele, in diesem ein Hühnerauge.

In Fig. 160 ist bei zwanzigmaliger Vergrösserung ein senkrecht durchschnittener Clavus abgebildet. Auch hier haben wir eine leichte Anschwellung der Oberfläche; dieselbe ist aber ungleich kleiner und mehr auf einen Punkt gerichtet als bei der Schwiele. Wichtiger ist jedenfalls die Anschwellung, welche die untere Fläche der verdickten Hornschicht an eben dieser Stelle darbietet (*a*). Diese bildet einen stumpfen Kegel, welcher senkrecht gegen die Cutis gerichtet und augenscheinlich ein Stück weit in sie eingedrungen ist. Bereits sind durch diesen dehnenden Druck die sämmtlichen Erhebungen des Papillarkörpers ausgeebnet, die Haut selbst beginnt sich zu verdünnen, und es sind die Fälle nicht selten, wo die Cutis in der That vollständig perforirt wird. Betrachten wir die Epidermis selbst, so bietet sie uns da, wo der Clavus am dicksten ist, eine auffallende Abweichung der Schichtungsebene dar. Entsprechend nämlich und vollkommen parallel der Krümmung des eben erwähnten gegen die Cutis vordringenden Kegels, sind auch sämmtliche darüber gelagerte Schichten der Epidermis nach innen gekrümmt, so dass der mittlere Theil der Schwiele sich als etwas Besonderes von seiner Umgebung absetzt. Auch diese Einwärtskrümmung ist durch den äusseren Druck hervorgebracht; der äussere Druck hat

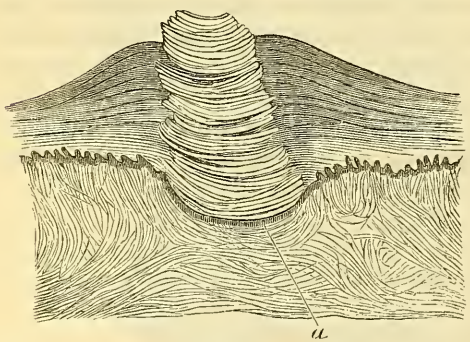

Fig. 160. Clavus im Durchschnitt. Nach *Simon*. Bei *a* die Applanirung des Papillarkörpers unter dem Druck des mittleren Theils der Schwiele. 1/20.

sich also aus den Mitteln der Epidermis gewissermassen ein Instrument (Nagel) fabricirt, mit welchem er gegen die tieferen Theile der Haut operirt.

Eine zwar nicht häufige, aber um so interessantere Gruppe von Verdickungen der Hornschicht wird durch die Keratosen im engeren Sinne (*Lebert*) dargestellt. Ganz monströse Anhäufungen von Hornsubstanz auf der Hautoberfläche werden bei den Keratosen dadurch ermöglicht, dass die Aufschichtung der verhornten Epidermiszellen nach einem anderen als dem normalen Schichtungsgesetze erfolgt.

Es ist bekannt, dass unter normalen Verhältnissen die Schichtungsebene der verhornten Epidermiszellen der Gesammtoberfläche des Körpers parallel ist, und dass hierbei die feine Gliederung der Hautoberfläche durch den Papillarkörper unberücksichtigt bleibt. Nur die unterste Zellenschicht des Rete Malpighii folgt mit Consequenz jeder Erhöhung und Vertiefung und würde für sich betrachtet einen getreuen Abguss des Papillarkörpers darstellen. Zwischen ihr und der Hornschicht vermittelt das dicke Polster der Uebergangszellen, welche als ein ungeschichtetes und in dieser Beziehung indifferentes Material alle Unebenheiten der Unterlage ausfüllen und den Uebergang in die horizontale Schichtungsebene ermöglichen. Bei den Keratosen fehlen diese Zellen oder sind doch nur in minimaler Menge vorhanden. Ich glaube, sie verhornen zu schnell, und halte eine »zu schnelle« Verhornung für die wesentliche physiologische Grundlage der ganzen Störung. Mit den Uebergangszellen aber fällt auch der Uebergang der einen Schichtungsebene in die andere fort, die Hornschicht der Epidermis muss demnach alle Erhöhungen und Vertiefungen, welche der Papillarkörper darbietet, ebenso mitmachen, wie das Rete Malpighii. Sofort greift jede Schicht verhornter Zellen in die zunächst über ihr gelegene Schicht mit eben solchen Zapfen ein, wie sich die zunächst unter ihr gelegene in sie selbst, und wie sich schliesslich der Papillarkörper in die unterste Lage der Hornschicht einschiebt. Alles ist untrennbar mit einander verbunden, und daher rührt es, dass alles Horn, welches gebildet wird, haften bleibt; so werden jene ausserordentlichen Verdickungen der Hornschicht möglich, durch welche sich die Keratosen auszeichnen.

Nach *Lebert's* Vorgange unterscheiden wir eine diffuse und eine circumscripte Form der Keratosis.

Keratosis diffusa, Ichthyosis. Bei dieser handelt es sich um die Bildung flacher, horniger Borken, welche die Haut oft in grosser Ausdehnung bedecken. Dieselben gleichen nicht selten platten Schuppen, daher der Name Ichthyosis; zuweilen aber sind es stärker prominirende Höcker oder prismatische Zapfen, welche der Hautoberfläche ein grobkörniges Aussehen und Anfühlen verleihen.

Dass diese Borken in der That ihrer Hauptmasse nach aus verhornten Epidermiszellen bestehen, ist vollkommen sicher; wenn daher einige Autoren angeben, beim Zerzupfen macerirter Borken Fasern und Lamellen isolirt zu haben, so waren diese Fasern und Lamellen ebenfalls aus Epidermiszellen gebildet. Ihr Befund erklärt sich im Nachstehenden von selbst.

Wenn man eine ichthyotische Borke durchbricht, so bemerkt man an der Bruchfläche eine senkrechte Streifung, hie und da löst es sich auch wohl wie starre Fäserchen ab. Durch eine passende Maceration mit schwach alkalischem Wasser

und nachfolgende sehr vorsichtige Bearbeitung mit Staarnadeln, Schütteln etc. gelingt es bisweilen, die ganze Borke in prismatische Körper — wenn man will, in kurze und dicke Fasern — von der Höhe der Borke zu zerlegen. Jede dieser Fasern besteht dann aus einer gewissen Anzahl concentrisch um die Axe geschichteter Hornlamellen, welche sich am Querschnitt wie die Jahresringe eines Baumes zählen lassen. In der Axe selbst findet man einen kleinen Hohlraum, welcher in den äusseren zwei Dritttheilen der Pseudofaser leer ist, in dem inneren Dritttheil aber entweder ebenfalls leer ist oder von einer mehr oder weniger verlängerten Hautpapille eingenommen wird. Daraus geht hervor, dass die Hautpapillen das bestimmende Moment für die eigenthümliche Schichtung der Hornlamellen abgeben. Die Axe unserer Schichtungscylinder ist die Fortsetzung der Papillenaxe, und die ganze steile Aufrichtung der Lamellen ist nichts Anderes als eine Wiederholung der steil abfallenden Seite einer Papille.

Hiermit reichen wir indessen noch nicht für alle Fälle von Ichthyosis aus. Wir müssen erwägen, dass die Oberfläche der Cutis auch an den Einstülpungen der Haartaschen senkrechte Flächen darbietet, und dass nicht bloss diese Flächen unmittelbar in die Seitenflächen der Papillen übergehen, sondern dass auch die epitheliale Auskleidung der Haartaschen eine unmittelbare Fortsetzung der Epidermis ist. Es ist daher Nichts gewöhnlicher, als dass sich an behaarten Stellen der Haut die Ichthyosis auch auf die Haartaschen fortsetzt. Die hier gebildeten Hornlamellen werden natürlich Abgüsse der Haartasche sein und auf Querschnitten Ringe bilden, die concentrisch um das Lumen der letzteren gestellt sind. Wenn dieses Lumen durch das Haar ausgefüllt wird und so das Haar gewissermassen als Axe des Schichtungskörpers erscheint, so dürfen wir diesen Umstand zwar zur Orientirung benutzen, nicht aber glauben, dass dem Haar als solchem irgend ein bestimmender Einfluss auf die Schichtung der Hornlamellen zukomme. Auch sind die Haare an den erkrankten Stellen stets dünn und hinfällig, was darauf hindeutet, dass sie durch Verhornung der Haartasche in ihrer Vegetation gestört werden. Jene reicht auch in der Regel tief in den Fundus der Tasche hinein, so dass nur die eigentliche Haarzwiebel frei bleibt. Fig. 161 giebt den senkrechten Durchschnitt einer ichthyotischen Borke und ihrer Verbindung mit der darunter liegenden Haut wieder. Das Präparat rührt von einem ichthyotisch geborenen Kalbe

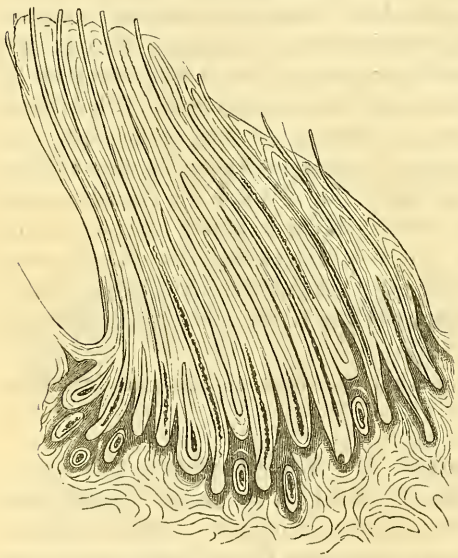

Fig. 161. Ichthyotische Borke im Durchschnitt. Von einem ichthyotischen Kalbe. $^1/_{30}$.

her, welches sich im physiologischen Institute zu Breslau befindet[1]), und ist besonders geeignet, über das Verhältniss der Ichthyosis zu den Haartaschen Auskunft zu geben.

Keratosis circumscripta. Das Hauthorn des Menschen (Cornu humanum). Ein wahres Monstrum von Hauthorn (9 Zoll lang) befindet sich in der Sammlung des pathologischen Instituts zu Bonn. Wie die Abbildung (Fig. 162) zeigt, ist dasselbe ein im Ganzen rundliches, aber mit mehreren Längsriffen versehenes Prisma, welches sich in der Weise eines Widderhornes spiralig krümmt. Bei weitem die meisten Hauthörner bieten bei geringer Länge und Dicke doch das gleiche Exterieur dar, wie dieses. Die eingehendere Analyse theilt jedem der an der Oberfläche sichtbaren Längsriffe eine einzelne, nicht immer verlängerte Hautpapille, dem ganzen Horne eine entsprechend grosse Gruppe von Hautpapillen als Mutterboden zu, so dass in dieser Beziehung eine vollkommene Uebereinstimmung mit der Ichthyosis constatirt werden kann.

Es giebt aber auch Hauthörner, welche statt der überall gleichmässigen Dicke eine verjüngte Spitze auf der breiten kegelförmigen Basis zeigen. Die Bonner Sammlung besitzt ein exquisites Exemplar auch dieser Species (Fig. 162). Die ziemlich jähe Verbreiterung der Basis (bei *b*) erfolgt durch eine Anschichtung der Hornlamellen, welche sich von aussen nach innen dachziegelförmig decken. Jede dieser Lamellen zerfällt aber wieder in längliche, zu je einer Papille gehörige Prismen, nur an der äussersten Circumferenz erhält man bei der Maceration wirkliche Lamellen, welche die papillare Modellirung in etwas sanfteren Krümmungen wiedergeben. Hier handelt es sich augenscheinlich um einen Process, welcher ursprünglich auf eine kleinere Gruppe von Hautpapillen beschränkt war und sich hierauf erst allmählich, dann aber immer schneller auf die Umgebung ausdehnte.

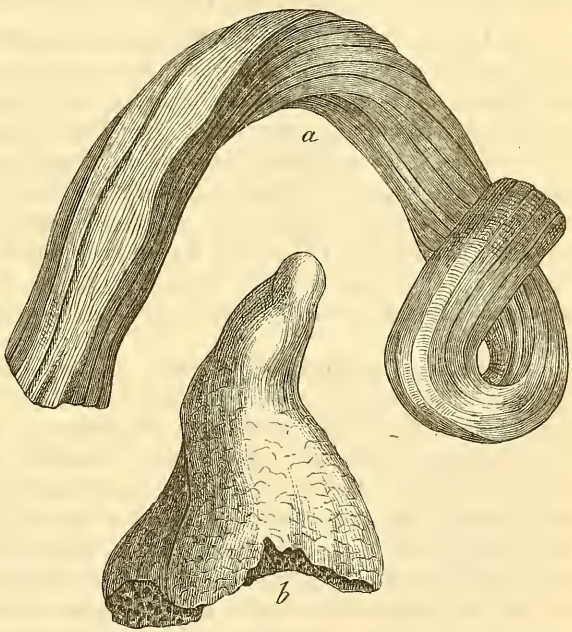

Fig. 162. *a* Hauthorn von 9 Zoll Länge. Aus der Sammlung des pathologischen Instituts zu Bonn. Natürliche Grösse, nach *O. Weber*. *b*. Ein zweites Hauthorn ebendaher, natürliche Grösse.

1) Vergl. *Harpeck*, Beschreibung der Haut eines mit Ichthyosis cornea geborenen Kalbes. Reichert und Dubois-Reymond, Archiv, Jahrgang 1862. Heft III, pg. 393.

Betrachtet man ein abgelöstes Hauthorn von unten, so zeigen sich da nicht selten kleine conische Hervorragungen, welche von *Virchow* als die hörnernen Abgüsse von Haartaschen erkannt worden sind. Auch beim Cornu humanum also setzt sich der Process auf die Haartasche fort. Freilich kann das, was die Haartaschen an Hornmasse produciren, nun und nimmermehr zu einer Erhöhung der Oberfläche beitragen, und man wird in diesem Sinne niemals sagen können, dass das Cornu humanum von den Haarfollikeln ausgeht. Wohl aber wird durch diese Combination eine Verdickung an der Basis des Hauthornes geschaffen, welche, weil sie in der Cutis selbst liegt, den Anschein erweckt, als entspränge das Hauthorn aus einer taschenförmigen Vertiefung, einem erweiterten Follikel, der Haut. Hierauf reducirt sich ein Theil dessen, was über den follicularen Ursprung der Hauthörner gesagt ist. Zum Zustandekommen des Hauthornes gehört als Basis nothwendigerweise eine Papillengruppe, und wenn Hauthörner von dem Fundus einer Atheromcyste hervorkommen, so fragt es sich einmal, ob die Atheromcyste wirklich das frühere war, und zweitens, ob nicht auch diese Hauthörner einer Basis von gewucherten Papillen entspringen. Wie oft habe ich an der Innenfläche von Atherombälgen ganze Beete von kleinen spitzen Hautpapillen aufgefunden, welche offenbar erst nachträglich hervorgewuchert waren.

Anhang. Die Anhangsgebilde des epidermidalen Hornblattes, Haare und Nägel, welche unter normalen Verhältnissen die grössten compacten Anhäufungen von Hornsubstanz darstellen, sind, einmal in der bekannten Form gebildet, keiner erheblichen Abänderung unterworfen. Sie können höchstens atrophisch werden, d. h. vor der Zeit zersplittern und abfallen, was aber ebenfalls nicht auf eine Krankheit der Haare und Nägel, sondern auf einen normalen Zustand der Bildungstätte beider zu beziehen ist. Ebenso verhält es sich mit den entgegengesetzten Zuständen der Haar- und Nagelhypertrophie. Was in dieser Beziehung von histologischem Interesse ist, werden wir für die Haare in dem Capitel: Haarbälge und Talgdrüsen, für die Nägel an dieser Stelle beibringen.

Onycho-Gryphosis (*Virchow*). Die krallenähnliche Verbildung der Nägel unter gleichzeitiger Abhebung vom Nagelbett — beruht auf einem hyperplastischen Zustande der gesammten Nagelmatrix. Als solche kommt in erster Linie derjenige Theil des Nagelbettes in Betracht, welcher den Nagelfalz von unten an begrenzt. Von den langen, horizontal gelegenen Papillen dieser Gegend wird beinahe das ganze Material für den Körper geliefert, da der Nagel am Fingerrande nicht eben dicker ist als an der Grenze der sogenannten Lunula, bis zu welcher eben die Papillen reichen. Daher ist auch der Nagel längs gerippt, wie man bei spiegelndem Lichte leicht bemerkt, indem jede Rippe in ähnlicher Weise einer Papille entspricht, wie die aufrechten Fasern der ichthyotischen Schuppen. Durch ungleichmässiges, zeitweise schnelleres oder langsameres Wachsthum entstehen Querwülste und Querfurchen. Ich habe widerholentlich bemerkt, dass sich das Sinken und Wiedersteigen der Ernährung bei subacut verlaufenden fieberhaften Zuständen an den Nägeln durch eine Furche und einen kleinen Wall dahinter kund giebt. Der leistentragende Theil des Nagelbettes liefert eine dünne Schicht lockerer Epidermiszellen, auf welcher der Nagelkörper wie auf einem Polster vorwärts gleitet; dass diese Zellen gleichzeitig, wenn auch nur

wenig, zur Verdickung des Nagels beitragen, ist zwar aus der festen Adhärenz des Nagels am Nagelbett mit grosser Wahrscheinlichkeit zu schliessen, aber bewiesen ist es nicht und wird von *Henle* geradezu in Abrede gestellt.

Wird nun die Nagelmatrix hyperplastisch, so liefert der vordere Theil des Nagelbettes Schicht auf Schicht von jenen lockeren Epidermiszellen; diese Schichten thürmen sich auf einander, der Nagelkörper wird durch sie vom Nagelbett abgehoben und mehr oder weniger aufrecht gestellt; anderseits liefert der hintere Theil des Nagelbettes einen mehrere Zoll langen, unförmig dicken, krallenartig gewundenen, auch tutenförmig eingerollten Nagel. Beide, wie man sieht, innig verwandte Zustände kommen neben einander vor, häufiger jedoch ist nur der eine vorhanden.

β. Papillome.

In den als Papillome im weitesten Sinne des Wortes bezeichneten Gebilden präsentiren sich uns hyperplastische Zustände, an welchen sich neben der Epidermis auch der Papillarkörper in mehr oder minder hohem Grade betheiligt; es dürfte daher an dieser Stelle geboten sein, auf den Wachsthumsmodus des Papillarkörpers näher einzugehen. Wir haben oben gesagt, dass dieselben Zellen, welche nach ihrer Auswanderung aus dem Bindegewebe durch die Berührung mit der Epidermis Epidermiszellen (vielleicht?) werden, vor ihrer Auswanderung ebenso gut zur Vergrösserung des Bindegewebes dienen können. Ein feiner Durchschnitt durch die Spitze einer schnell wachsenden Hautpapille (Fig. 163) ist sehr wohl geeignet, uns über das Detail dieses Vorganges aufzuklären. Wie man sieht, tritt die Grenze zwischen Bindegewebe und Epithelium an den Seitentheilen der Papille sehr deutlich hervor, indem hier die gelblichen Zellen des Rete Malpighii ganz in der Weise, wie es aus der normalen Histologie bekannt ist, auf der faserigen Textur des Papillarkörpers eingefügt sind. Gegen die Spitze zu verwischt sich die Grenze vollständig, indem sich einerseits die rundlichen Zellen des Bindegewebes auf Kosten der Intercellularsubstanz anhäufen, anderseits die Zellen des Epithels durch ganz allmähliche Formabänderungen aus diesen runden Elementen in mehr spindelförmige und endlich reguläre Pflasterzellen übergehen. Wir finden somit an der Spitze der wachsenden Hautpapille eine An-



Fig. 163. Eine hyperplastische Papille der Cutis nebst Epithelium aus der Umgebung eines Lippencancroids.

häufung embryonaler Zellen, welche nach aussen zu Epithel, nach innen zu Bindegewebe werden, eine Art von Cambium, wie man es zwischen Holz und Rinde der Pflanzenstengel findet.

Verruca dura. In der gewöhnlichen oder harten Warze ist eine kreisförmige Gruppe von Hautpapillen verlängert, ihre freien Enden leicht kolbig verdickt, ihre Gefässe ectatisch und bis dicht unter die epidermidale Bekleidung vorgeschoben. Die letztere zeigt im Gegensatze zur Ichthyosis die normale dreifache Gliederung, indem eine dicke Schicht von Uebergangszellen alle Zwischenräume zwischen den vergrösserten Papillen ausfüllt und die Hornschicht eine für alle gemeinsame Decke bildet. Späterhin freilich, wenn die Warze linienhoch über das Niveau der Haut hervorragt, bekommt die Hornschicht Risse und Spalten, welche dem Zwischenraume der vergrösserten Papillen entsprechen und allmählich bis zum Boden der Warze durchdringen. Sofort kann man mit blossem Auge zählen, wie viel Papillen die betreffende Warze zusammensetzen. Man hat sie von 3—20 Stück und darüber; dem entsprechend variirt die Grösse der Warzen von der eines Stecknadelkopfes bis zu der einer halben Bohne. Es scheint übrigens, als ob die besagte Aufblätterung eine Art von Naturheilung anbahne, insofern durch das Eindringen der Luft in das Innere der Warze die hier befindlichen weichen Zellen mitsammt den Papillen der Austrocknung preisgegeben sind.

In ätiologischer Beziehung dürfte es nicht ohne Interesse sein, nachzuweisen, dass die kreisförmige Abgrenzung der hyperplastischen Hautstelle dem Verbreitungsbezirk eines kleinen Nerven oder Gefässes entspricht. Ich kann aus meiner Erfahrung anführen, dass die sogenannten Verrucae planae sehr kleine, flache, scharf begrenzte Warzen, welche sich namentlich an Gesicht und Händen Erwachsener finden, in ihrer Gruppirung oft recht deutlich eine Ramification erkennen lassen. [1])

Als Varietäten der harten Warze dürfen jene grössern bis sehr grossen Erhebungen des Papillarkörpers bezeichnet werden, welche sich von ihnen dadurch unterscheiden, dass die zu ihrer Bildung contribuirenden Hautpapillen keine gemeinschaftliche Bedeckung haben, sondern von Anfang an isolirt bleiben und jede von ihnen gewissermassen auf eigene Faust wächst. Der Wachsthumsmodus ist zwar im Ganzen derselbe, wie bei der gewöhnlichen Warze, aber es tritt zu der terminalen auch die seitliche Apposition von jungem Bindegewebe, Erweiterung und Verlängerung der Capillarschlingen. So entsteht ein baumförmig ramificirtes Bindegewebsstroma, dessen Contouren in weiterem Umfange von dem Epidermidalstratum wiederholt werden. (Dendritische Warzen, Blumenkohlgewächse s. Naevus).

Hier lässt sich am besten die seltene, zuerst von *Beigel* (Virchow, Archiv, XLVII, pag. 367) unter dem Namen Papilloma area-elevatum beschriebene Geschwulst anreihen. Dabei finden sich zahlreiche flache, kreisrunde Anschwellungen des Papillarkörpers, welche bis zu 1 Zoll Durchmesser und 2 Linien Höhe erreichen können und sich bei sorgfältiger mikroskopischer Analyse als nur hyper-

1) Eine Form dieser Art kommt multipel vor, wobei die Anordnung der einzelnen Tumoren eine unverkennbare Beziehung zu den regionären Nervenstämmen zeigt (*Gerhardt's* neuropathisches Papillom).

plastisch-ödematöse Anschwellungen einer entsprechenden Gruppe von Hautpapillen erweisen, über welcher die Epidermis nur unbedeutende Veränderungen erfahren hat. Die Bildung dieser Geschwülste scheint in einer bestimmten Relation zu Reizzuständen des Centralnervensystems (Krämpfe, Cephalalgie) zu stehen. Die gewucherte Substanz des Papillarkörpers ist indessen sehr wenig empfindlich.

Verruca mollis, carnosa. In den weichen oder Fleischwarzen wiegt der bindegewebige Theil der Neubildung über den epithelialen so entschieden vor, dass bei den meisten Autoren des Epithels nur deshalb gedacht wird, weil sich dasselbe gerade hier nicht selten durch eine tiefere Pigmentirung des Rete Malpighii auszeichnet. Manche von den weichen Warzen sind angeboren und gehen unter der Bezeichnung Muttermäler (Naevi materni), andere entwickeln sich erst in vorgerückten Jahren, vornehmlich an Gesicht und Rumpf. »Die Haut bildet dabei ganz schwach ansteigende Anschwellungen mit platter, zuweilen auch unebener, hügeliger oder geradezu warziger Oberfläche. Die Epidermis und das Rete Malpighii, welche über die Anschwellung hinweggehen, sind in der Regel wenig verändert, zuweilen ist der Ueberzug etwas stärker, niemals erreicht er aber die Mächtigkeit, wie bei den harten Warzen. Macht man einen Durchschnitt, so sieht man die Epidermisschicht als ein gleichmässiges, seltener hügeliges Lager über die Geschwulst hinweglaufen. Diese letztere sitzt demnach wesentlich in der Cutis. Gewöhnlich nimmt sie den eigentlichen Papillarkörper und ein gewisses Stück von Dermagewebe ein; nur selten greift sie durch die ganze Dicke der Cutis oder selbst in die Unterhaut. Jedesmal setzt sie sich aber schon für das blosse Auge von dem derberen und weisseren Gewebe der Cutis ab, indem sie eine mehr durchscheinende, hellgraue oder hellgelbliche, manchmal grauröthliche, weichere, saftreiche, zuweilen gallertige Beschaffenheit zeigt und nicht selten eine gröbere Vascularisation besitzt. Untersucht man dieses Gewebe, so findet man, dass es gewöhnlich sehr reich an Zellen ist, ja manchmal fast ganz und gar aus relativ kleinen Zellen mit sehr geringer und weicher Intercellularsubstanz besteht.« *Virchow*, dem ich die vorstehende Beschreibung der weichen Warzen entnehme, macht im Ferneren auf die histologische Identität des geschilderten Gewebes mit Granulations- (Keim-) Gewebe aufmerksam und erklärt daraus die nahe Beziehung, in welcher die weichen Warzen zu den Sarcomen der Haut stehen (siehe unten).

γ. Fibrome.

Da die äussere Haut in ihrer Hauptmasse aus Bindegewebe besteht, so ist es unmöglich bei ihr eine scharfe Grenze zwischen den hypertrophischen und den geschwulstmässigen Neubildungen vom Bindegewebe zu ziehen. Von jener entzündlichen Hypertrophie, welche wir pg. 322 als Elephantiasis Arabum kennen gelernt haben, giebt es alle Uebergänge zu mehr umschriebenen nicht entzündlichen Hauthypertrophien, die wir als Lappenelephantiasis und Cutis pendula bezeichnen.

Hypertrophia Cutis circumscripta. Eine flachhandgrosse Gegend der Haut, am häufigsten die grossen Schamlippen, der Mons Veneris, das Scrotum, ist durch ein exquisites Dicken- und Flächenwachsthum dergestalt vergrössert, dass sie eine faustgrosse bis manneskopfgrosse Geschwulst bildet, welche an ihrer

Oberfläche krause Falten und zahlreiche grössere und kleinere Höcker zeigt, die von einer dicken glatten Epidermis überzogen sind. — Minder umfängliche Geschwülste dieser Art bekommen frühzeitig einen Stiel, indem die ihnen benachbarte Haut ihrem Zuge nachgiebt (Cutis pendula).

An die Hypertrophie reiht sich eine echte und unzweifelhafte Geschwulstkrankheit, welche sich aber durch regionäre Zusammendrängung der zahlreichen von ihr erzeugten fibromatösen Neubildungen der Hypertrophie so sehr annähert, dass es schwer fällt eine scharfe Grenze zwischen beiden Affectionen zu ziehen. Was diese Fibrombildung vor Allem auszeichnet, ist ihre feste Beziehung zum peripherischen Nervensystem.

Fibroma neuropathicum. Am häufigsten ist die Haut in der Gegend der Hüften und der Oberschenkel, seltner die Haut des Rückens, Nackens oder Kopfes der Sitz einer enormen Hypertrophie mit Bildung schwer herabhängender höckriger Falten oder eines mehr umschriebenen rundlichen Tumors. An den Nerven der betreffenden Gegend finden sich theils knotige, theils mehr cylindrische Anschwellungen, welche eine fibromatöse Einscheidung und Durchwachsung derselben bedeuten. Sind die meisten Nervenstämme eines zusammengehörigen Plexus (z. B. des Plexus ischiadicus) erkrankt, so fühlt und sieht man nach der Präparation ein Convolut weisser, wurstartig verdickter und verschlungener Stränge (Rankenneurom) und kann dieselben nach der Peripherie hin leicht verfolgen, weil sie durch ihre periodisch wiederkehrenden Anschwellungen kenntlich sind.

In der verdickten Haut selbst findet man die Neubildung überall längs der Nervenstämme angeordnet, oder anders ausgedrückt, wir finden die Haut mit zahlreichen Fibromknoten und — knötchen durchsetzt, in deren Mitte wir Nervenstämmchen nachweisen können.

Zu diesen echten Geschwülsten aber gesellt sich eine diffuse Hypertrophie der Haut und trägt das Ihre zu der Gesammtgeschwulst bei.

In einem exquisiten Falle dieser Art fand ich auch die regionären Lymphdrüsen fibromatös geschwollen und entartet.

Als kleinere Exemplare des Fibroma neuropathicum dürfen wir wohl die von *Billroth* zuerst beschriebenen plexiformen Neurome ansprechen. Dagegen ist es zweifelhaft, ob das

Fibroma multiplex molluscum zu den neurovegetalen Geschwülsten gehört. Dasselbe verbreitet sich in der Art ungleichmässig über die Haut, dass an einer Stelle schliesslich eine bis manneskopfgrosse, mit sehr breiter Basis aufsitzende lappige, elephantiastische Hypertrophie der Haut herabhängt, während ringsherum und über einen grossen Theil der Haut kleinere, bis kirschkerngrosse Geschwülste verstreut sind (Vergl. *Virchow*, krankhafte Geschwülste I, pag. 325 und Titelkupfer).

Geht man der Entwickelung dieser Geschwülste nach, so findet man im Innern der kleinsten, in der Cutis, selbst im Papillarkörper, seltener im Unterhautbindegewebe eingelagerten Knoten, Rund- und Spindelzellengewebe, in dem grossen Fasergewebe. Auffällig ist nur der Umstand, dass das Faserstadium der Geschwulst niemals jene derbe Beschaffenheit verleiht, welche alten Narben oder den Corps fibreux des Uterus eigenthümlich ist. Das Molluscum bleibt stets weich,

und dies rührt, wie ich nach eigenen Untersuchungen aussagen kann, von einer eigenthümlichen Modification der Bindegewebsreifung her, welche durch die Complication mit Oedem zu Wege gebracht wird. Statt dass sich sonst das reifende Bindegewebe allseitig auf einen Punkt, die ganze Masse auf ein kleineres Volumen zusammenzieht, zieht es sich hier auf gewisse, die Masse baumförmig durchsetzende Linien zurück, welche im Wesentlichen durch den Verlauf der Gefässe bestimmt werden. Dabei handelt es sich um einen einfach wassersüchtigen Zustand, welcher sich wahrscheinlich infolge von Circulationsstörung schon frühzeitig in den Molluscumknötchen einstellt. Das Oedemwasser will Platz haben. Schon während des rundzelligen Zustandes treten daher längliche Lücken in den Parenchyminseln der Geschwulst auf (Fig. 164). Diese Spalten, welche das Oedemwasser enthal-

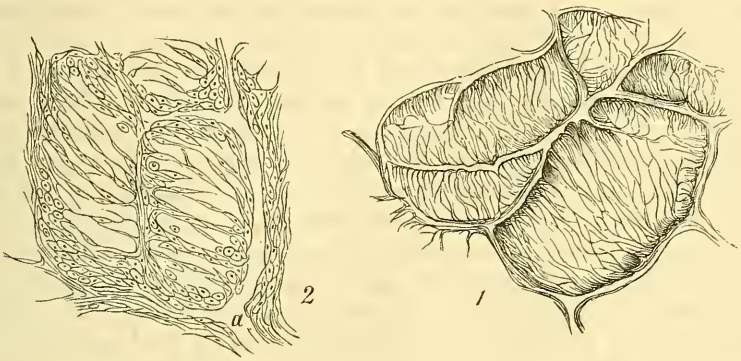

Fig. 164. Fibroma molluscum. 1. Vollendetes Gewebe, nach *Virchow*. 2. Unreifer Zustand. Bildung von Lücken in den Parenchyminseln. 1/200. Bei *a* ein Gefässlumen.

ten, werden grösser, bald können wir von Bindegewebsbrücken reden, die von einem Gefässe zum andern hinüberziehen, und wenn schliesslich die Faserbildung vollendet ist, ist das Ganze ein Netzwerk von stärkeren Bindegewebszügen, dessen Maschen durch dünne Faserbündelchen überbrückt sind (Fig. 164). Dass diese Structur ebenso weich, ja noch weicher sein muss, als das gewöhnliche Granulationsgewebe, liegt auf der Hand. Wenn daher Molluscum von mollis herkommt wie kaum zu bezweifeln, so konnte die Bezeichnung kaum passender gewählt werden, denn »Weichheit« ist während der ganzen Lebensdauer dieser Geschwülste ein hervorstechendes und unterscheidendes Merkmal derselben.

Endlich ist an dieser Stelle einer seltenen Geschwulst Erwähnung zu thun, welcher ich den Namen Fibroma racemosum geben würde, wenn es nicht bereits eine andere feste Bezeichnung erhalten hätte.

Das Keloid (Alibert) ist eine »narbenähnliche Geschwulst« der Haut. Sie bildet längliche, oft baumförmig verästelte Erhabenheiten von rother Farbe, glatter Oberfläche und derber Consistenz und pflegt sich an zuvor ganz gesunden Stellen der Haut zu entwickeln. Das Gewebe darf als fibromatös bezeichnet werden und die baumförmige Verästelung der Geschwulst rührt nach *Warren Collins* (Sitzb. d. k. Acad. d. Wissensch. Bd. LVII 1868) von der Localisation der Neubildung um kleinere Arterienstämme der Cutis her.

Nicht eigentlich in der Cutis, sondern im subcutanen Bindegewebe kommen die typischsten Formen der meisten Bindesubstanz- und Gefässgeschwülste mit vollkommener Gewebsreifung, ausser den Fibromen Lipome, Myxome, Angiome etc. vor und wurden im allgemeinen Theil gebührend berücksichtigt. Mit Ausnahme der Teleangiectasie (pg. 152) sind es nicht eigentlich Hautgeschwülste, sondern Geschwülste des allgemeinen Körperbindegewebes.

b. Carcinom und Sarcom.

1. ***Das Epithelcarcinom*** der äusseren Haut findet sich bei weitem am häufigsten an den Uebergangskanten der äusseren Haut in das Schleimhautsystem, also an den Lippen, am Praeputium, am Anus und an der Vulva. Kommt es anderwärts vor, so ist es in der Regel ein secundärer Zustand, d. h. es bildet sich an solchen Stellen, welche sich Jahre lang in einer gewissen pathologischen Vegetation befunden haben, ohne doch krebsig zu sein. In dieser Beziehung kommen in Betracht 1. einige der eben betrachteten Hyperplasien der Epidermis und des Papillarkörpers, und zwar vorzugsweise solche, bei denen von Hause aus der epidermidale Theil der Neubildung vorwiegend ist, die Hauthörner, die harten Warzen und die Papillome, so dass unsere Eintheilung auf pg. 325 (α, β) dadurch eine sehr ernsthafte klinische Folie erhält; 2. hypertrophische und ectatische Haarbälge und Talgdrüsen, Atheromcysten und 3. Narben, namentlich der Kopfhaut.

Der Umschlag in Epithelialkrebs kommt, wie wir bereits oben sahen, dadurch zu Stande, dass sich die Grenze der Epidermis, mithin die Epidermis selbst, nach innen gegen das Bindegewebe zu verschiebt, und dass dadurch die Geschwulst einen zerstörenden, fressenden Charakter annimmt.

Der gemeine Hautkrebs zeigt uns bei seinem Entstehen eine flachhöckerige Anschwellung und Verhärtung der subepidermidalen Schichten; an Duplicaturen, wie an der Unterlippe, hat man von vornherein mehr den Eindruck eines tiefsitzenden, schweren Knotens. Später findet sich in der Mitte ein Geschwür mit zackigen und verhärteten Rändern, dessen Grund theils mit morschen Gewebsresten, theils mit aufschiessenden, blutreichen Granulationen bedeckt ist, der Sonde aber nirgends einen festen Widerstand leistet.

Sodann können wir theils nach der Entwickelungsstätte, theils nach besonders hervorragenden anatomischen Merkmalen der Geschwulst folgende Varietäten des Hautepithelioms aufstellen.

α. Das warzige Epitheliom. Eine der interessantesten und häufigsten Complicationen des eben aufgestellten anatomischen Bildes ist diejenige mit papillösen Excrescenzen. Dass und wie die Blumenkohlgewächse zu Epitheliomen werden können, wurde bereits an einem anderen Orte ausgeführt (p. 177). Hieran schliesst sich zunächst die Erscheinung, dass auch an der Entwickelungsgrenze des Epithelioms, in jener Region, wo auch die Vergrösserung der Talgdrüsen beginnt, nicht selten Warzen und selbst kleine Blumenkohlgewächse hervorsprossen — also eine Verrückung der Epithel-Bindegewebsgrenze nach aussen, welche das Bild derjenigen umkehrt, die zugleich nach innen zu stattfindet. Ausserdem aber kommen papillöse Excrescenzen gar nicht selten auf und in dem Epitheliom selbst vor, so dass das Epitheliom das Primäre, die Excrescenz das Secundäre ist. Dass

bei dieser Hervorbringung von Papillen das Stroma in erster Linie betheiligt ist, braucht kaum hervorgehoben zu werden. Es scheint aber, dass namentlich die Entlastung des Stromas, welche nach der Rückbildung, Erweichung und Entfernung der Epithelzapfen eintritt, zu diesem eigenthümlichen Umschlag in der Entwickelungsrichtung des Epithelioms beiträgt. Sicher ist, dass gerade an den erweichten Stellen die Gefässschlingen ausserordentlich weit sind und gegen die Lumina, welche den früheren Zapfen entsprechen, in zahlreichen und dichtgedrängten Schlingen vorspringen. Die secundären Papillen erreichen in der Regel keine bedeutende Grösse; dafür sind sie aber ausserordentlich zahlreich und bedecken entweder die ganze Geschwürsfläche oder in Gruppen gestellt einen grösseren Theil derselben, wie der Rasen das Moor. Ein grösseres Blumenkohlgewächs wurde meines Wissens noch niemals auf einer cancroiden Geschwürsfläche angetroffen.

β. Das verhornende Epitheliom. Eine frühzeitige und reiche Perlkugelbildung mit nachfolgender völliger Verhornung der Kugel ist das Merkmal des Hornkrebses. Die Hornkugeln sind von gelblicher Farbe und oft so gross, dass man sie an der Schnittfläche mit blossem Auge sehen und mit dem Finger fühlen kann. Der Hornkrebs ist fast immer eine sehr epithelreiche und darum weisslich trockene Geschwulst. Ausser an der Haut, namentlich der behaarten Kopfhaut und dem Scrotum kommt er an der Zunge vor.

γ. Das weiche, tuberöse Epitheliom. An der Nase, amAugenlid, an der Unterlippe, seltener anderwärts findet sich ein Epithelialkrebs, welcher seine rundlich knollige Gestalt und seinen tiefen, bis ins Unterhautgewebe reichenden Sitz der frühzeitigen und üppigen Wucherung des Bindegewebes verdankt, in welches das Epithel seine Fortsätze vorgetrieben hat. Das Stroma ist sehr gefässreich, meist ganz aus Granulationsgewebe gebildet. Eine grössere Malignität wohnt dieser Geschwulst darum doch nicht bei.

δ. Das vernarbende Epitheliom. Auch diese Varietät des Epithelioms wird durch das Verhalten des Stromas und zwar des Stromas nach der Infiltration bedingt. Es kommt nämlich in der Gesichtshaut alter Leute ein Epitheliom vor, bei welchem die Infiltration niemals einen bedeutenden Grad erreicht und an der Stelle, über welche sie hingegangen, kein eigentliches Geschwür, sondern nur eine glatte, narbige Fläche zurücklässt. Da sich dasselbe ausschliesslich der Fläche nach ausbreitet und dabei von einem Punkte aus mehr oder weniger gleichmässig nach allen Richtungen vorrückt, so resultirt das Gesammtbild einer Baumflechte, so dass der Volksmund die Erkrankung sehr passend mit dem Namen der »fressenden Flechte« bezeichnet. Das histologisch Interessante und auch für die mikroskopische Form Bestimmende ist der Umstand, dass das zurückbleibende Stroma, welches sonst Eiter, resp. Papillen producirt, hier ohne Weiteres ein straffes, sich kräftig retrahirendes Narbengewebe liefert, welches mit einem dünnen Epithelstratum bedeckt bleibt. Die interessante Beziehung dieser Varietät zum Lupus wird unten besprochen werden.

2. Das ***Sarcom*** der äusseren Haut zeigt in seiner Entstehungsgeschichte Eigenthümlichkeiten, welche von selbst zu einer Vergleichung mit dem Epithelialkrebs der Haut auffordern. Es ist nicht das kleinste Verdienst, welches sich *Virchow* um die Sarcomlehre erworben hat, nachgewiesen zu haben, dass die Sarcome

der Haut sehr gewöhnlich von solchen Stellen ausgehen, welche durch ihre anderweiten anatomischen Zustände dazu disponirt sind. Unter den örtlichen Prädispositionen nimmt die weiche, fleischige Warze eine ähnliche hervorragende Stelle ein, wie sie die harte Warze, das Blumenkohlgewächs, das Porrum und die Hauthörner für das Cancroid einnehmen. Diejenigen Hyperplasien der Hautoberfläche also, bei welchen der bindegewebige Antheil überwiegt, drohen mit Uebergang in Sarcom. Vor Allem sind es die gefärbten weichen Warzen, Naevus pigmentatus, von denen diese üble Neigung schon lange bekannt ist. Diese liefern dann nicht weisse, sondern pigmentirte Sarcome, so dass die örtliche Prädisposition selbst in einem Nebenumstande Geltung hat.

Das Spindelzellensarcom der Haut (S. fusocellulare). Die Geschwülste, welche sich aus weichen Warzen entwickeln, pflegen auch in ihren grösseren Umrissen noch lange Zeit ihre Abkunft zu verrathen, indem sie sich als echte Fungi, d. h. wirklich pilzförmige Wucherungen mit breiter Basis und überfallenden Rändern präsentiren. Aber auch die feinere Untersuchung ergiebt oft die Abstammung vom Papillarkörper noch bei sehr grossen Geschwülsten. Die eigentliche Cutis geht unverändert unter der Geschwulst hinweg, wenn sie auch von ihrer Bahn abgelenkt und in den Stiel hineingezerrt wird. Die Oberfläche des gewöhnlichen Hautfungus, welcher ein grosszelliges Spindelzellensarcom ist, ist grobhöckerig und bekommt leicht excorürte Stellen, welche zu tiefergreifenden, trichterförmigen Geschwüren oder zu partieller Nekrose, Verfärbung und Fäulniss der Geschwulstoberfläche den nächsten Anstoss liefern können. Füsse und Gesicht sind der Lieblingssitz dieser Fungen.

Die Faser-Kerngeschwulst (S. fibrocellulare). Ein bis doppelfaustgrosser Fungus mit grobgelappter Oberfläche und von sehr derber Consistenz, der neben kleinzelligem Spindelzellengewebe grössere Massen von Fasergeweben und nesterweise ein weiches röthlichgraues, gefässreiches Granulationsgewebe beherbergt.

Das Pigment-Sarcom (S. melanodes). Sehr oft sind die gewönlichen grosszelligen Spindelzellensarcome schwarz und braun marmorirt und Metastasen, welche sich etwa gebildet haben, pflegen positiv schwarz zu sein. Daneben aber giebt es ein sehr weiches, lymphdrüsenähnliches Rundzellensarcom, welches von vornherein eine dunkelblauschwarze Färbung der mit Epidermis überzogenen Oberfläche und eine tief sepiafarbene Schnittfläche darbietet, von der sich ein dünner Saft abstreichen lässt, welcher mit schwarzer Zeichentusche die grösste Aehnlichkeit hat. Multiples Auftreten in flachen, später bis wallnussgross protuberirenden Knoten, Confluenz der Knoten zu grossen flachen Plaques von dünner Teigconsistenz, zahlreiche Metastasen und schneller Eintritt einer tödtlichen Kachexie.

Ein zweites prädisponirendes Moment für Sarcomentwickelung bietet sich uns in den Narben dar. Die Narbensarcome werden auch unechte Keloide genannt. Sie sind Sarcome, nicht sowohl aus Narben als statt der Narben. Das Rund- und Spindelzellengewebe soll bei einer gedeihlichen Narbenbildung nur vorübergehend auftreten und alsbald dem nachfolgenden Fasergewebe Platz machen. Behauptet sich das eine oder das andere über die ihm zukommende Zeit hinaus, häuft es sich zugleich in unverhältnissmässig grosser Menge an, so erhalten wir statt der Narbe eine Geschwulst, welche der Sarcomreihe angehört. Schon die fungösen Granu-

lationen (pg. 101) können unter diesem Gesichtspunkte betrachtet werden, von ihnen giebt es aber alle Uebergänge zu den üppigst wuchernden, bösartigsten Sarcomen.

Für sehr viele Fälle von Hautsarcom ist ausserdem noch durch *Virchow* eine locale Aetiologie nachgewiesen worden. Eine wiederholte Reizung und Entzündung giebt am häufigsten Anstoss zur Carcinosis, während zur Sarcomatosis eher eine einmalige traumatische Entzündung disponirt, welche aber bleibende Abnormitäten von Bindegewebe, Narben etc. zurücklässt.

Secretverhaltung, Entzündungen und Geschwülste der Haarbälge und Talgdrüsen.

Der Haarbalg mit den ihm anhängenden Talgdrüsen ist eine der sinnreichsten anatomischen Einrichtungen des Körpers. Die ganze Art der Einfügung des Haares in die Haut, die ingeniöse Pflege, welche ihm noch innerhalb der Haartasche zu Theil wird, Alles leuchtet unserem Verstande so wohl ein. Aber es geht auch damit, wie mit manchen sehr sinnreichen Apparaten aus Menschenhand. Beide kommen leicht in Unordnung. Es ist gewiss wunderbar fein und praktisch, wie sich das wachsende Haar in seiner Scheide vorwärts schiebt und gerade an der engsten Stelle derselben die Mündungen der Talgdrüsen streift, welche es mit ihrem Secret einölen und gegen die Unbilden stählen, die ihm unmittelbar darauf an der freien Luft zustossen werden. Aber dieser enge Anschluss des Haares an den Hals der Haartasche hat auch seine Schattenseite. Es fehlt wenig zur vollkommenen Absperrung des Follikels. Eine leichte Anschwellung des subepidermidalen Bindegewebes, eine mässige Mehrabsonderung von Epidermiszellen genügt, um den Rest von Spielraum, welcher noch in der Follikelmündung vorhanden ist, zu beseitigen. Auf die Obturation des Ausführungsganges folgt dann die Retention des Secretes, folgt eine ganze Reihe von Retentionskrankheiten der Haarbälge. Diese sollen hier zunächst ins Auge gefasst werden.

In den meisten Fällen ist die Mehrabsonderung der Haarfollikel ein Leiden der ganzen Hautoberfläche, an welchem die Recessus in ihrer Weise Theil nehmen. Leute, welche viel Hautschmeer absetzen, denen Haare und Nägel besonders schnell wachsen, und die stets den Kopf voll Schinnen haben, junge Menschen in der Pubertätsentwickelung sind daher besonders für die Retentionskrankheiten der Haarbälge disponirt. Ausserdem finden wir sie gern in der Umgebung von Epidermidalkrebs, und bei den Warzen, wo überall eine Epidermidalwucherung wesentlicher Bestandtheil der anatomischen Veränderung ist.

Gesetzt nun, wir haben es mit einer Hypersecretion im Innern des Haarfollikels zu thun, so wird es sich zunächst fragen, ob dieselbe den Haarfollikel in seiner Totalität betrifft oder nur einen Abschnitt desselben. Ersteres ist der Fall bei

Comedo, Mitesser. So nennt man einen Zustand, bei dem die Haartasche in ihrer ganzen Länge gleichmässig durch angesammelte epidermidale Massen ausgedehnt ist. Die Haut ist an dieser Stelle leicht erhoben, und wenn man einen starken Druck von zwei Seiten ausübt, so schiesst ein weisses Pfröpfchen hervor, welches an seinem freien Ende schwarz aussieht und daher den Ver-

gleich mit einem lebenden Wesen, etwa einer Obstmade, veranlasst hat. In Wahrheit schaute dieses Ende aus der Haartasche hervor und wurde durch Schmutz so schwarz gefärbt.

Vertheilt man behufs mikroskopischer Untersuchung den Pfropf in einen Tropfen Wasser, so findet man nichts als Epidermisschuppen, welche hie und da durch Fetttropfen dunkel punktirt erscheinen. Daneben Fetttropfen, die von den Talgdrüsen geliefert wurden. Nach *Gustav Simon* kommt auch eine sehr kleine sechsbeinige Milbe mit langem Hinterleib, ein Acarus folliculorum, gerade hier häufiger als in normalen Haartaschen zur Beobachtung. Ich kenne dieselbe aus eigener Anschauung nicht. Comedonen finden sich vorzugsweise an den Nasenflügeln, dem Nasenrücken, demnächst am Rücken, also überall da, wo die Haut nur mit Lanugohärchen bekleidet ist. Die Follikel des Haupt- und Barthaares bleiben davon verschont.

Milium. Ein anderes anatomisches Bild resultirt, wenn nicht der ganze Haarbalg, sondern nur der Fundus folliculi der Sitz der Hypersecretion ist. Die Epidermismassen schichten sich dann ohne Weiteres um einen durch ein rundes Zellenhäufchen gebildeten Mittelpunkt, es entsteht eine Epidermiskugel, welche sich von dem Perlknoten des Epidermidalkrebses nur durch ihre bedeutende Grösse unterscheidet. Hat die Kugel die Grösse eines Hirsekornes erreicht, so schimmert sie mit gelbweisser Farbe durch die bedeckende Epidermis hindurch und wird dann Milium oder Grutum genannt.

Meliceris. Eine dritte Form heisst Meliceris, von der honigähnlichen Beschaffenheit des Follikelinhaltes, welche durch eine reichliche Beimengung von Oel aus den Talgdrüsen zu den epidermidalen Massen hervorgebracht wird.

Acrochordon. Wird die Erhebung der Oberfläche stärker, drängt sich der gefüllte Hautfollikel mehr und mehr über das Niveau des letzteren hervor, so resultirt das Acrochordon, ein kleiner, oft sehr lang gestielter Polyp der Haut. Es nimmt sich aus, als hinge da ein kleines, krauses, braungefärbtes Wärzchen an der Haut des Halses oder Rumpfes herab. Untersucht man das Köpfchen der Geschwulst, so findet man einen oder zwei sehr erweiterte und mit Talg etc. gefüllte Haartaschen darin. Es ist also wohl anzunehmen, dass diese Retention den Anstoss zu einer warzigen Erhebung, demnächst zu Polyposis gegeben hat. Aeussere Umstände, namentlich das übliche Zupfen und Spielen an solchen Nipsgeschwülsten, verursachen die oft so auffällige Verlängerung des Stiels.

Dass die Zustände im Innern des Haarbalges, insbesondere die Retention seines Secretes nicht ohne alle Rückwirkung auf die Nachbarschaft bleiben, haben wir sowohl beim Molluscum contagiosum, als beim Atherom gesehen. Dort waren es hyperplastische Zustände des umgebenden Bindegewebes, welche, durch die Secretverhaltung angeregt, Anschwellung und Verdickung zur Folge hatten. Die Entzündungen der Haarbälge oder besser die Entzündungen, welche von den Haarbälgen ausgehen, zeigen uns aber, dass diese Reaction der Umgebung gegen die Zustände des Follikels auch einen acuten und heteroplastischen Charakter annehmen könne.

Acne. Finne. Eine leicht juckende, lebhaft geröthete Papel von Hirsekorn- bis Halberbsengrösse erhebt sich aus der Hautfläche, um im Laufe von 1—3 Tagen in ein strohgelbes spitzes Pustelchen überzugehen, welches sich selbst überlassen alsbald zu einer kleinen braunen Borke eintrocknet. Wird die Pustel dagegen vor der Reifung zerkratzt, gerieben oder gar ausgedrückt, so bildet sich nicht selten eine mehr bleibende Verhärtung um den erkrankten Haarfollikel aus. A. indurata. Man unterscheidet nach Sitz und Zahl der Pusteln eine A. disseminata, frontalis, nach der Ursache eine A. arteficialis, A. cachecticorum etc.

Der Finnenausschlag wird sehr gewöhnlich als ein intercurrirendes Leiden bei solchen Leuten angetroffen, welche viel an Comedonen und Milien leiden. Vielleicht handelt es sich dabei um eine Reizung der Cutis durch Zersetzungsproducte des stagnirenden Inhalts. Eine andere, unwahrscheinlichere Version wäre die, dass die perifolliculäre Entzündung eine Anschwellung des subepithelialen Bindegewebes am Hals der Haartasche und die Obturation erst die Anhäufung des Secrets in der Haartasche bewirkt habe. Anatomisch haben wir bei jeder Acnepustel die Veränderungen des central gelegenen Haarbalges von den Veränderungen des umliegenden Bindegewebes zu unterscheiden. Haarwurzel und Haarwurzelscheiden verhalten sich, abgesehen davon, dass zwischen ihnen eine grosse Menge fettig entartender Epidermiszellen angehäuft sind, durchweg leidend. Desto lebhafter betheiligt sich der bindegewebige Balg an der Entzündung. Es scheint, dass derselbe ganz und gar zu Eiter einschmilzt, denn ich finde in dem entleerten Inhalte einer reifen Acnepustel keine Spur davon, sondern ausser dem Haar nur Eiterkörperchen und Epidermiszellen, obwohl der zurückbleibende Substanzverlust den Haarbalg an Grösse wohl um das 2—3fache übertrifft. Die Gefässe des Haarbalges werden durch die Auflösung des Bindegewebes, welches sie trägt, macerirt, auch scheinen die Wandungszellen an der entzündlichen Proliferation theilzunehmen und dadurch die Wandung an Haltbarkeit zu verlieren, denn sie bersten regelmässig, wenn sie bei der Entleerung des Eiters von dem auf ihnen lastenden Drucke befreit werden.

Als der eigentliche Heerd der Entzündung muss das umgebende Bindegewebe der Cutis angesehen werden; hier folgen einander Hyperämie, plastische Infiltration und Eiterbildung im Umkreise von $^1/_2$—2 Linien. Der Eiter sammelt sich um den Follikel an, und schon lange, bevor wir ihn unter der Epidermis durchschimmern sehen, befindet sich ein Eitertröpfchen in der Tiefe der Lederhaut, welches durch einen gemachten Einschnitt entleert werden kann (*G. Simon*). Erst später rückt der Abscess nach aussen vor. Langsam öffnet sich das Ostium des Follikels, ungern weichen die Bindegewebsbündel, welche es umgeben, aus einander. Zwischen dem letzteren und dem epidermidalen Theile des Haarbalges schlüpfen die Eiterkörperchen hindurch und sammeln sich unter Abhebung der Epidermis rings um den Haarschaft an. Endlich erhebt sich sehr schnell eine ziemlich steile, strohgelbe Pustel, der Zustand hat seine Acme erreicht.

Sticht man die Pustel an und verhindert zugleich die Eintrocknung, so fliesst allmählich aller Eiter von selbst aus. Gewöhnlich wird durch einen kräftigen Seitendruck der Eiter mit dem Haarbalg entleert. Hierauf beruhigt sich die krankhafte Vegetation in der Haut sehr bald, die Bindegewebsbündel ziehen sich wieder zu-

sammen, die kleine Höhle, welche vordem den Follikel enthielt, wird durch ein wenig Narbengewebe gefüllt.

Sycosis, Bartfinne. Die Sycosis stellt nur eine Varietät der Acne dar. Während die letztere hauptsächlich solche Gegenden der Haut heimsucht, welche nur mit Lanugohärchen bekleidet sind, handelt es sich bei der Sycosis um Haupt- und Barthaare, Augenbrauen etc. Eine voraufgehende Secretverhaltung lässt sich in den betreffenden Follikeln nicht nachweisen. *Köbner* sucht den pathologischen Reiz in einem pflanzlichen Parasiten der Haartasche, doch ist der Befund eines solchen ein geradezu seltener, wie ich *Hebra* bestätigen kann.

Acne rosacea, Kupfernase. Eine flache, später mehr höckrige Anschwellung der Haut, besonders der Nase und ihrer Umgebung, von bläulichrother bis kupfriger Färbung, innerhalb deren man Acneefflorescenzen und erweiterte Blutgefässe unterscheidet. Excessus in Baccho und bei Weibern Störungen in der Sexualsphäre sind als Ursachen angeklagt.

Die pathologische Basis der A. rosacea ist eine anhaltende, vornehmlich in den Venen residirende Hyperämie der betreffenden Hautgegend. An diese schliesst sich eine langsam wachsende und sehr hartnäckige Hypertrophie des cutanen Bindegewebes. Dazu gesellt sich Entzündung und Vereiterung der Follikel. Der hyperplastische Process concentrirt sich um letztere und so entstehen jene besonders entstellenden rundlichen Höcker, mit welchen die grösseren Exemplare der Kupfernase (Rhinophyma) besetzt zu sein pflegen.

Furunculus, Blutschwär. Der Furunkel unterscheidet sich von der Acne dadurch, dass der Entzündungsprocess sich nicht in der Dicke der Cutis begrenzt, sondern dass er zwar in der Cutis seine höchste Intensität erreicht, gleichzeitig aber in das subcutane Bindegewebe übergreift. In diesem höchst irritablen Terrain erreicht die Entzündung alsbald einen unverhältnissmässig grossen Umfang. Schon die Hyperämie, verbunden mit einer kräftigen lymphatischen Durchtränkung, bedingen hier jene bis taubeneigrosse knotige Anschwellung, welche man durch die weithin geröthete und gespannte Haut hindurchfühlt. Im Gegensatze zu dieser weiten Ausbreitung der Vorstadien beschränkt sich die entzündliche Neubildung in der That auf einen kleinen Raum. Sie greift ringsherum nur wenig über den erwähnten Zapfen des subcutanen Bindegewebes hinaus und in die Substanz der Cutis ein. Innerhalb dieses Bezirkes aber wird die plastische Infiltration auch so bedeutend, die Anhäufung der Eiterkörperchen eine so dichte, dass die Blutgefässe comprimirt werden. Meist stirbt infolge dessen der infiltrirte Theil wirklich ab und wird durch eine sequestrirende Eiterung allmählich von dem benachbarten Bindegewebe gelöst und — durch unser Zuthun gewöhnlich etwas früher als von selbst — aus der Haut ausgestossen. Es ist dies der wohlbekannte Eiterpfropf, bei dessen Zerzupfung wir freilich nichts als zerfallende Zellen und einige Bindegewebsfasern neben massenhaftem Detritus finden. Nach Ausstossung des Pfropfes heilt das sinuöse Geschwür per secundam intentionem und lässt eine strahlige Narbe zurück.

Carbunculus, Karfunkel. Sind gleichzeitig mehrere Haartaschen derselben Gegend, z. B. ihrer 10—15 auf einem handtellergrossen Terrain der Rücken-

haut zwischen den Schulterblättern oder der Nackengegend furunculös geworden, so werden Röthung, Schmerz und Hitze, vor allem aber die Schwellung entsprechend stärker und das brandige Absterben beschränkt sich nicht auf das perifolliculäre Bindegewebe, sondern greift weit in das Unterhautgewebe der kranken Gegend hinein. Spaltet man lege artis die Haut durch mehrfache tiefe Incisionen, so erblickt man wohl ein missfarbiges, brettartig hartes oder mehr zundriges Material, das erst völlig durch sequestrirende Eiterung entfernt sein muss, ehe sich unter starker Narbenbildung Heilung einstellt.

Furunkel und Karfunkel werden durch das Eindringen des goldgelben Traubenkokkus (s. oben Phlegmone) in die Haartaschen hervorgerufen. *Garré* hat dies durch Autoinoculation des reingezüchteten Pilzes bewiesen.

Anthrax. Durch Einimpfung des Milzbrandgiftes entsteht eine dem Furunkel sehr ähnliche Entzündung, doch mortificirt dabei ein kreisrundes Stück der Cutis selbst und dieses wird vor der Ausstossung trocken und schwarz wie Sohlenleder, so dass der Vergleich mit einer ringsum brennenden Kohle nicht unpassend gewählt ist.

Das ***Atherom,*** die Balggeschwulst der Haut. Ein Haarfollikel wurde durch das angesammelte Secret bis zur Grösse eines Taubeneies, selbst einer Kinderfaust ausgedehnt. Die Haut ist dem entsprechend straff gespannt über der ganzen Oberfläche der Geschwulst; sie ist dünn, glatt und fast haarlos, was einen um so frappanteren Effect macht, wenn die Geschwulst, wie unter 10 Fällen 9 mal, am Capillitium ihren Sitz hat. Oft sind mehrere Atherome nebeneinander oder sporadisch über die Kopfhaut vertheilt.

Wir haben eine Retentionscyste vor uns, an der wir eine absondernde Cystenwand und einen abgesonderten Cysteninhalt unterscheiden können. Die erstere besteht aus einem sehr zellenreichen Bindegewebe und ist mit einem 2—3 schichtigen Pflasterepithelium bekleidet. Sie ist um so dünner, je grösser das Atherom, sie kann schliesslich an Zartheit mit einer serösen Haut verglichen werden. Dennoch müssen wir sie als etwas Hyperplastisches ansehen, wenn wir uns erinnern, dass der Bindegewebsbalg, aus welchem sie hervorgegangen ist, von allen Schichten und Scheiden des Haarfollikels die unscheinbarste ist. Dieselbe hat also sehr beträchtlich an Fläche sowohl als an Dicke gewonnen, und wenn ich auch weit davon entfernt bin, diese Vergrösserung etwa als Ursache der Mehrabsonderung und Retention hinzustellen, so scheint es mir doch sehr wichtig, zu constatiren, dass mit der allmählich steigenden Epithelproduction nicht bloss die Epithelschicht selbst an Fläche gewonnen hat, sondern auch dasjenige Organ, welches wir als Matrix des Epithels ansehen. Uebrigens liegt es auf der Hand, dass die gesteigerte Epithelabsonderung zugleich Ursache und Folge von der Ausdehnung des Follikels ist, dass wir es hier also mit einem von dem in der Pathologie der physiologischen Cysten, der Harn- und Gallenblase, so häufigen Cirkel von Ursache und Wirkung zu thun haben. Der Cysteninhalt ist bald eine bröcklig-schmierige, bald eine mehr honigartige, bald eine steif-gelatinöse, durchscheinende und concentrisch geschichtete Masse. Einmal fand ich einen Inhalt, welcher die im Deutschen übliche Bezeichnung Grützbeutelgeschwulst aufs beste erläuterte.

In einer dünnen, eigelben Flüssigkeit schwammen eine Menge von grau durchscheinenden Klümpchen, welche wie gekochte Grütze aussahen. Grössere Mengen von Cholesterin pflegen sich in allen grösseren Atheromen vorzufinden und dem Atherombrei ein glitzerndes Ansehen zu geben. Die mikroskopische Untersuchung lehrt, dass Alles, was wie gekochte Grütze oder Gallert aussieht, Alles, was bröcklig und weiss ist, aus Epidermiszellen zum Theil in fettiger Metamorphose besteht. Die gelben Theilchen sind Körnchenkugeln und fettiger Detritus, das Glitzernde, wie gesagt, Cholesterintafeln. Ein seltener Befund ist eine gewisse Zahl feiner Lanugohärchen, welche offenbar von der ursprünglichen oder von secundär angebildeten Haarzwiebeln gebildet sind. Das Haar spielt sonst bei allen Retentionskrankheiten eine auffallend leidende Rolle. Es ist im Beginn Nichts weiter als ein Zapfen, der den Ausführungsgang des Follikels vollends schliesst. Je stärker dann die Ansammlung der Epidermismassen wird, um so mehr atrophirt das Haar in ihrer Mitte, das Wachsthum wird entweder ganz eingestellt oder es währt in kümmerlicher Weise noch eine Zeit lang fort.

Bevor wir aber das Atherom verlassen, wollen wir einer Erscheinung erwähnen, welche gerade hier besonders deutlich hervorzutreten pflegt, dabei aber von allgemeinem Interesse für die Pathologie des Haarfollikels ist, ich meine die Lageveränderung desselben.

Der normale Haarfollikel — heisst es in der normalen Gewebelehre — ist in die Substanz der Cutis eingebettet, nur die besonders starken und langen Haare reichen mit ihrer Wurzel in das subcutane Fettgewebe hinein. Dieser Satz ist cum grano salis aufzunehmen. Dass auf dem Querschnitt einer gesunden Haut die grosse Mehrzahl der Haarbälge wirklich nicht über die untere Grenze der Cutis hinabreicht, ist richtig. Aber sobald eine namhafte Vergrösserung des Haarbalges eintritt, rückt derselbe regelmässig aus der Cutis heraus und wird subcutan.

Schon die kleineren Atheromsäcke liegen daher ohne Ausnahme nicht in der Cutis, sondern unter derselben. Ein analoges Herabsteigen findet sich beim Lupus, bei der Hypertrophie der Talgdrüsen u. s. w., so dass es sich in der That der Mühe lohnt, der Ursache desselben nachzuspüren. Hierbei nun kommt mir eine ältere Beobachtung zu Hilfe, welche ich bei der Untersuchung eines colossalen 12 Pfund schweren Myxoms der Rückenhaut gemacht habe. Diese Geschwulst hatte sich im subcutanen Zellgewebe entwickelt, und die bedeckende Haut war in hohem Grade gespannt. Schnitt man nun ein beliebiges Stück dieser bedeckenden Haut aus und betrachtete die Unterfläche mit einer starken Lupe, so bemerkte man, dass überall die Haarbälge mit ihren Talgdrüsen aus dem Niveau derselben hervortraten. Einige lagen ganz frei, andere steckten in flachen, trichterförmigen Vertiefungen, welche durch die aus einander weichenden Bindegewebsbündel der Cutis gebildet wurden. Es machte ganz den Eindruck, als seien durch die Dehnung präexistirende Recessus von unten her geöffnet worden, ähnlich wie sich die Mündungen der Uterindrüsen trichterförmig öffnen, wenn bei der Schwangerschaft die Uterusschleimhaut von innen her gedehnt wird. Darauf hin unterzog ich die gesunde Haut einer nochmaligen Prüfung und fand, dass überall da, wo sich in der Cutis ein Haarbalg mittleren und grösseren Calibers (ich nehme nur die kleinsten Lanugohärchen aus) findet, derselbe nicht sowohl in der Cutis als in einer Fort-

setzung des subcutanen Bindegewebes eingebettet liegt. Vergrössert sich ein solcher Haarbalg, so weichen die Fascikel des Coriums ebenso gut auseinander, wie wenn sie von unten her auseinander getrennt werden, der Recessus öffnet sich, und jener Fortsatz von lockerem Bindegewebe wird zum Gubernaculum, an welchem der Haarbalg in das Unterhautzellgewebe hinabsteigt.[1])

Molluscum contagiosum. So nennt man gewisse, weiche, Warzen ähnliche Geschwülste der Haut, welche meist in grösserer Zahl an demselben Individuum beobachtet werden und sich nach der vorherrschenden Meinung der Autoren je um einen central gelegenen Haarbalg entwickeln. Anfangs erscheinen sie als sehr kleine, die Follikelmündung wallartig umgebende Papeln, dann erheben sie sich mehr und mehr und werden endlich zu halbrunden, erbsengrossen Prominenzen, über welchen die Haut glänzend, glatt, fast spiegelnd erscheint. Jederzeit kann man auf diesen Geschwülsten eine trichterartige Vertiefung finden, welche den Eingang zu dem erkrankten Follikel (?) enthält. Drückt man stark, so entleert sich ein eigenthümliches Secret, welches, abgesehen von anderen mehr epithelialen Elementen, reich ist an gewissen, fettähnlich glänzenden, aber dennoch aus einer eiweissartigen Substanz gebildeten, runden Körpern, über deren Natur noch nichts Sicheres bekannt ist. *Virchow* sieht dieselben als Träger des Contagiums an. Denn so befremdlich die Sache klingt, so kann doch nach den neuesten Bestätigungen älterer Erfahrungen nicht daran gezweifelt werden, dass das Molluscum sein bedenkliches Beiwort »contagiosum« wirklich verdient, weil es sich nicht bloss von einem Individuum auf ein anderes überträgt, sondern auch auf demselben Individuum gewissermassen aussät, so dass wir um eine zuerst ergriffene Stelle in abnehmender Dichtigkeit neue Eruptionen auftreten sehen.

Macht man einen Durchschnitt durch die entwickelte Geschwulst, so findet man die Talgdrüsen in einem ectatisch-hyperplastischen Zustande und von einem derben Infiltrat des anstossenden Bindegewebes umgeben. Das letztere scheint in seltenen Fällen sogar das Uebergewicht zu bekommen und bis zur Bildung eines fibromatösen Tumors fortschreiten zu können, so dass Geschwülste entstehen, welche dem oben erwähnten Fibroma molluscum (pg. 334) nicht ähnlicher gedacht werden können, aber eigentlich den Namen Molluscum fibrosum verdienten. (*Fagge*, Lancet 1870. Vol. II. Nr. 4).

Hypertrophia gland. seb. circumscripta. Talgdrüsenhypertrophie. In dem von mir untersuchten Falle, welcher mir durch Hrn. Prof. *Wernher* in Giessen mitgetheilt wurde, handelte es sich um einen taubeneigrossen Tumor, der mit breiter Basis, aber vollkommen beweglich auf dem behaarten Theil der Kopfhaut aufsass. Die bedeckende Haut war mit zahlreichen, schon dem blossen Auge sichtbaren Oeffnungen, den Mündungen der hypertrophischen Talgdrüsen, versehen, die Haare fehlten. Der Querschnitt erinnert sehr an den Querschnitt einer normalen Milchdrüse. Acini von 3—5 Endbläschen mit gemeinschaftlichem Ausführungsgange, daneben quer und schräg durchschnittene breitere Ausführungsgänge sind in ein sehr derbes, dickbalkiges Stroma eingebettet.

1) *Wertheim* hat bereits 1864 das Eingepflanztsein und den Uebergang des Haarbalges in ein aus der Tiefe kommendes Bindegewebsbündel nachgewiesen. (Ueber den Bau des Haarbalges beim Menschen etc. Sitzungsberichte der kais. Acad., Bd. L. April).

Der einzelne Acinus zeigt sehr kleine, runde Epithelzellen, das Lumen der Ausführungsgänge enthält festes und flüssiges Fett. Das Ganze stellt eine durchaus homologe Neubildung, eine Weiterentwickelung des Talgdrüsentypus dar, ähnlich derjenigen, welche in der Mamma durchgeführt ist.

Anhangsweise will ich hier auch der echten Schweissdrüsenhypertrophie gedenken, weil ich nicht beabsichtige, den Schweissdrüsen ein besonderes Capitel zu widmen.

Hypertrophia gland. sudorip. circumscripta. Die echte Schweissdrüsenhypertrophie verursacht eine flache, pilzförmige Erhebung der Haut, welche glatt und haarlos, einer weichen Warze nicht unähnlich erscheint. Ein Durchschnitt überzeugt uns aber, dass nicht bloss der Papillarkörper, sondern auch die ganze Cutis unbetheiligt ist. Die Schweissdrüsen liegen ja bekanntlich erst an der Grenze gegen das subcutane Bindegewebe, hier ist dann auch der eigentliche Körper der Anschwellung, ein 3—4 Linien dickes und entsprechend breites Polster von Schweissdrüsen. Der Umfang einer einzelnen Drüse kann bis auf 1 Linie Quermesser gestiegen sein, das Fettgewebe scheint theilweise verdrängt zu werden, die Bindegewebsbalken zwischen den Drüsenkörpern sind verdickt.

Als eine regressive Metamorphose muss der Befund von kleinen Cysten mit klarem, schleimigem Inhalt bezeichnet werden. Sie entstehen durch die totale, schleimige Auflösung einzelner Drüsenkörper und füllen die Höhlung, in welcher jene gebettet waren.

Anomalien der Farbe und Behaarung.

Nicht bloss bei der Bildung von Arten und Rassen spielen Unterschiede der Farbe und Behaarung eine grosse Rolle, sondern auch die Mitglieder derselben Rasse, ja die einzelnen Individuen sind durch Nichts so leicht von einander zu unterscheiden, als durch die immer neuen Variationen, welche der Spieltrieb der Natur auf dem Gebiete der Farbe und Behaarung hervorbringt.

Somit hat es nichts Ueberraschendes, wenn wir hier einer ganzen Reihe von angeborenen Anomalien begegnen, die man am besten als sogenannte Naturspiele (Lusus naturae) ansieht und welche sich als quantitative Excesse oder Defecte normaler Erscheinungen sehr wohl von den qualitativen Abweichungen unterscheiden lassen, welche durch wirklich pathologische Zustände als Hyperämien, Blutungen, Entzündungen etc. herbeigeführt werden.

a. Angeborene Anomalien.

Naevus (von nativus; Muttermal). Braune, braunschwarze bis schwärzliche Flecken, rund, länglichrund oder lappig configurirt, welche an ihrer Oberfläche entweder glatt, d. h. nur mit Lanugohärchen bedeckt oder uneben, mit krausen, höckrigen Erhabenheiten oder mit reichlichen dichtgestellten papillösen Excrescenzen versehen sind. Eine Unterart ist der sogenannte halbseitige oder Nervennaevus (Papilloma neuropathicum), dessen wir schon bei den Warzen gedachten.

Lentigo. Der allbekannte Leberfleck muss trotzdem er erst im extrauterinen Leben vorzukommen pflegt, als eine anerzeugte Anomalie angesehen werden, da er bei Eltern und Kindern oft genau an derselben Stelle, — am liebsten neben den Mundwinkeln, neben dem Ohr oder zwischen den Schulterblättern gefunden wird.

Diese bisweilen ziemlich grossen, braunen, halbkugeligen, oder flachen Erhabenheiten der Haut scheinen einen sehr günstigen Boden für möglichst üppige Haarbildung abzugeben. Nicht allein, dass die Haare auf einzelnen derartigen Leberflecken enorm stark werden, wir machen, wenn wir selbst Inhaber eines solchen Mäuschens (Naevus pilosus) sind, auch die Bemerkung, dass diese Haare viel häufiger als Haupt- und Barthaar wechseln und ausfallen.

Macht man nun einen senkrechten Durchschnitt durch einen derartigen Naevus, so findet man bei einem Viertheil sämmtlicher übrigens sehr dicht stehender Haarbälge einen accessorischen kleinen Haarbalg, in welchem sich ein neues Haar bereits mehr oder weniger weit entwickelt hat; man findet jene Bilder, welche *Kölliker* in Fig. 79 und 80 seines Handbuches wiedergiebt. Ein enorm grosses Muttermal dieser Art, welches den Eindruck machte, als sei ein Thierfell über den Rücken geworfen, ist von *Groos* (Berl. klin. Wochenschrift, 1870, pag. 33) beschrieben.

Auch die ***Ephelides*** (Sommersprossen) können wohl als eine anerzeugte Pigmentirung angesehen werden, da sie sich vorzugsweise bei blonden, namentlich rothhaarigen, sehr zarthäutigen Menschen finden und nur dadurch eine gewisse Abhängigkeit von äusseren Reizen verrathen, dass sie im Sommer stärker sichtbar sind als im Winter.

Bei allen vorstehend aufgezählten Anomalien handelt es sich um eine stärkere Pigmentablagerung im ganzen Rete Malpighi, namentlich aber in der untersten Schicht. Nicht so bei der unter dem Namen ***Xanthoma*** beschriebenen mehr gelben als braunen Fleckung der Haut, welche besonders häufig an den Augenlidern, seltener am übrigen Körper vorkommt. Sie verbindet sich mit einer mässigen Schwellung der Haut und erweist sich bei der mikroskopischen Untersuchung (*Touton*) bedingt durch eine circumscripte Wucherung der Lymphgefässendothelien. Durch diese Wucherung haben sich rundliche Nester von grossen Zellen gebildet, welche mit Fetttröpfchen und Pigmentkörnchen gefüllt sind.

Dem Uebermass der Pigmentirung stellen wir den gänzlichen Mangel des Hautpigmentes gegenüber. Derselbe findet sich als universeller bei den als ***Albinos*** oder Kakerlaken bekannten Menschen, als partieller führt er zur

Leukopathie, einer angeborenen Pigmentlosigkeit einzelner Stellen der Haut, welche nicht selten dem Verbreitungsrayon eines Nerven entsprechen. *Stricker* (V. A. 73) berichtet über eine Familie, in welcher durch 6 Generationen hindurch eine weisse Loeke auf dem Vorderkopfe vererbt wurde.

Was den Haarwuchs betrifft, so können die grössern behaarten Lentigines oder Naevi pilosi auch als circumscripte Hypertrichosis aufgefasst werden, und wenn wirklich ganze Körpergegenden, z. B. der ganze Mittelkörper von der Nabelhöhe bis zu den Kniekehlen mit einem braunen Fell überkleidet ist, so würde die letzterwähnte Auffassung und Bezeichnung den Vorzug verdienen. Derartigen Zuständen

würden sich dann jene seltenen Falle von ***Hypertrichosis*** universalis anreihen, bei denen der ganze Körper behaart ist und das Gesicht auch durch das eigenthümliche Arrangement der Haare, welche von der Nasenwurzel strahlig nach allen Seiten divergiren, dem Gesicht eines Affenpinschers nicht unähnlich erscheint (der »russische Hundemensch« Andrian Jeftichjew). —

Eine angeborene Haarlosigkeit kommt gleichfalls vor, nämlich kleine absolut haarlos bleibende Stellen an der Kopfhaut.

b. Erworbene Anomalien.

Chloasma. So werden im Allgemeinen alle in grössern gelben, braunen und auch grauen Flecken auftretenden Verfärbungen der Haut genannt, welche durch mehr oder weniger nachweisbare Umstände im extrauteriren Leben erworben wurden.

C. uterinum. Eine bräunliche Fleckung der Stirn- und Schläfengegend bei Schwangern, Uteruskranken, Klimacterischen

C. cachecticum. Bei Tuberculösen, Krebskranken auf der Brust.

C. caloricum, toxicum, traumaticum. Das »Verbrennen« der Haut von Gesicht, Hals und Armen beziehentlich auf Brust und Beinen ja des ganzen Körpers durch Sonne und Wind. — Die lokale Braunfärbung der Haut nach Senfteig — und Canthariden-Application, sowie der ganzen Haut bei Chrysarobinbehandlung. — Die Braunfärbung nach und bei juckenden Hautausschlägen (Eczem und Prurigo), wobei tüchtig gekratzt wird; etc.

Chloasma Addisonii (Bronced-skin bei Morbus Addisonii). Gesicht, Hals und Hände sind neben einer generellen rauchgrauen Färbung der Haut diejenigen Stellen, an welchen sich am liebsten noch besonders tief gefärbte Handtellergrosse und noch grössere unregelmässig begrenzte Flecken bilden. (Vergl. auch Krankheiten der Nebennieren).

Ein erworbenes Hellerwerden der Hautfarbe ist die

Vitiligo Celsi (Leukopathia acquisita) zu nennen. Es treten in den mittleren Lebensjahren kleinere, runde, weisse Flecke hie und da zerstreut auf, vergrössern sich, confluiren und können allmählich den grössten Theil der Körperoberfläche überziehen. Die nach aussen convexen Ränder der weissen Stellen sind um so deutlicher markirt, als in der nächsten Umgebung der Pigmentatrophie eine gewisse Pigmentzunahme constatirt werden kann. Man erhält den Eindruck, als würde das Hautpigment in centrifugaler Richtung verschoben. Dabei deutet eine ausgesprochene Symmetrie der Vitiligoflecke darauf hin, dass dieser ganze Process vom Nervensytem beherrscht wird, ohne dass uns bei dieser, wie bei so mancher anderen Tropho-Neurose ein näherer Einblick in das Wesen des Vorgangs bislang gestattet wäre.

Auch bei gewissen Infectionskrankheiten, die sich in der Haut localisiren, kommen erworbene Leukopathien vor.

Als eine Trophoneurose dürfte auch die gelegentliche weisse Fleckung der Haut bei Leprösen deshalb zu stellen sein, weil bei der Lepra die Hautnerven in Mitleidenschaft gezogen werden.

Ob aber die gleiche Entstehung auch für die nach Hautsyphiliden beobachteten fleckweisen Leukopathien anzunehmen sei, darüber wage ich keine Vermuthung.

Alopecia senilis und praesenilis. Das Ausfallen des Haupthaares im höheren Alter beruht auf einer gänzlichen Involution der Haarbildungsstätte, d. h. der Haartasche und der Haarzwiebel. Die erstere erweitert und verkürzt sich, die letztere wird kleiner und verschwindet entweder ganz oder genügt doch nur noch zur Production und Ernährung eines Lanugohärchens. Die Talgdrüsen dagegen bleiben von normaler Grösse und fahren fort ihren Inhalt an der Oberfläche zu entleeren, wodurch die Glazen das bekannte fettige Aussehen bekommen.

Alopecia pithyrodes (*Pincus*). Hierunter verstehen wir eine allmähliche Verminderung erst des Längen- und dann auch des Dickenwachsthums der Haare bis herab zur blossen Bildung von Lanugohärchen, verbunden mit einem reichlichern Ausfall — kurz eine zunehmende Kurzlebigkeit der Haare, welche von einer gleichzeitigen starken kleienförmigen Abschilferung der Kopfschwarte begleitet ist. Untersucht man diese Schuppen, so findet man mehr fettige als epitheliale Bestandtheile. *Hebra* betrachtet dem entsprechend eine Secretionsanomalie der Talgdrüsen als die primäre, die Haarverkümmerung als die secundäre Erscheinung, während *Pincus* beide Erscheinungen parallel gehen lässt und auf eine straffere Befestigung der erkrankten Kopfhaut auf der Unterlage hinweist, durch welche dieselbe im Ganzen atrophisch werde.

Alopecia symptomatica. An den verschiedensten Endzündungsprocessen der Kopfhaut, oberflächlichen und tiefersitzenden, infectiösen, acuten und chronischen betheiligt sich der Haarboden nicht selten durch ein vorübergehendes »Fallenlassen« der Haare (Defluvium capillorum), welches hier im Wesentlichen dieselbe Bedeutung hat, wie die sonstigen Abschilferungen und Abhäutungen der Haut in diesen Fällen.

Alopecia areata (Area Celsi). Scharf begrenzte, oft kreisrunde kahle Stellen im Bereiche der behaarten Kopfhaut oder des Bartes vergrössern sich in centrifugaler Richtung; benachbarte confluiren und können zu einer theilweisen, im schlimmsten Falle sogar zu einer totalen Haarlosigkeit des Hauptes führen.

Ueber die Ursache der Area Celsi wird fortwährend lebhaft gestritten. Ich habe mich für die Annahme einer Trophoneurose ausgesprochen. Wir haben da einen ganz normalen Haarbalg, der normale Seitendruck aber, welchen der Haarschaft an der engsten Stelle der Haartasche, nämlich dicht unter der Einmündungsstelle der Talgdrüsen, erfährt, ist zu gross, als dass er durch den abnorm geringen Wachsthumsdruck des Haares überwunden werden könnte. Das Haar wird also an dieser Stelle festgehalten und erfährt eine feinkörnige Metamorphose seiner Zellen, welche die Continuitätstrennung insoweit vorbereitet, dass ein mässiger Zug am Haarschaft (beim Kämmen) genügt, dieselbe zu vollenden. Der untere sehr weiche Abschnitt des Haares erfährt eine eigenthümliche knotige Auftreibung, welche daher rührt, dass das von der Haarzwiebel gelieferte Bildungsmaterial, wenn es auch für die Entwickelung eines regelrechten Haares ungenügend

war, dennoch mit der Zeit zu einem unförmigen Zellenkörper von beträchtlichen Dimensionen anschwillt.

Ob die von *van Sehlen* erneuerte Retablirung des Microsporon Audouini als parasitärer Ursache der Area Celsi durchdringen wird, muss noch abgewartet werden. Was ich eben eine feinkörnige Metamorphose des Haarschaftes nannte, ist nach diesem Autor eine Kokkeneinlagerung. Nach *Bizzozero* und seinen Schülern würden wir hier zwar einen Kokkus, aber einen ständigen Bewohner der Haut mehr zufällig eingenistet finden.

Parasiten.

a. Thierische.

Acarus scabiei. Krätzmilbe. Rundlicher Körper von 0,2—0,4 Mm. Durchmesser, mit langen Borsten und kurzen Stacheln besetzt, welche nach hinten gerichtet sind. 8 Beine, kurz, kegelförmig, davon 4 nach vorn gerichtet, mit gestielten Haftscheiben. Zwischen letzteren ein kurzer Kopf mit Beiss- und Saugwerkzeugen.

Wohnt in den oberen Epidermisschichten in selbstgegrabenen Gängen, aus denen sie gelegentlich bis zum Papillarkörper der Haut hinabsteigt, um Nahrung zu nehmen. Das Weibchen deponirt in diesen Gängen seine Eier, aus denen sich sehr schnell die sechsbeinigen Larven entwickeln. Diese verbreiten sich, einen eigenen Wohnsitz suchend, mehr und mehr über die Haut und wandeln sich nach mehrmaliger Häutung in geschlechtsreife Thiere um.

Die erste Ansiedelung der Krätzmilben findet meist an den zartbehäuteten Stellen zwischen den Fingern und Zehen, sowie an den Beugeflächen der Arme und Beine statt; später kann sie den grösseren Theil der Körperoberfläche occupiren.

Ein lästiges Hautjucken führt zu eifrigem Kratzen. Infolge des Doppelreizes entzündet sich der Papillarkörper. Neben rothen Knötchen entstehen wasserhelle Bläschen, welche aufgekratzt werden und sich darauf mit einer durch Blut braun gefärbten Borke bedecken. Später röthet und verdickt sich die ganze Haut und findet eine reichere Epidermisabschilferung statt.

Acarus folliculorum. Haarsackmilbe. Gestreckter Körper von 0,2 Mm. Länge mi t4 Paar kurzen Füsschen am Vorderleib. Unschuldiger Bewohner ectatischer Haartaschen (Comedones), namentlich an der Nase.

Pediculus capitis, pubis, vestimentorum, ***Cimex*** lectularius, ***Pulex*** irritans mögen nur eben erwähnt werden.

b. Pflanzliche.

Achorion Schönleinii. Die Sporen siedeln sich in der fetthaltigen Feuchtigkeit an, welche die abgestossenen Epidermishaufen des Haarbodens durchzieht. Hier wachsen sie zu dünnen, gegliederten, aber wenig verästelten Fäden aus, welche an kurzen, alternirend gestellten Seitensprossen länglich-eiförmige Sporen in kurzer Kette absetzen. Bei Wasserzusatz schnellen dieselben von ein-

ander, indem sie zugleich zu runden, gelblichen Kugeln anschwellen, die danach aufs Neue anwachsen. — Bei Nahrungsmangel bilden die Zellen der Mycelfäden dunkelgrüne Dauersporen mit je zwei Kernen. —

Die Ansiedlung des Achorion Schoenleinii führt zum sogenannten Erbgrind (Tinea favosa) des behaarten Kopfes. Schwefelgelbe, scheiben- und schüsselförmige Borken von Linsengrösse und darüber bedecken oft den ganzen Kopf. Unter jeder Borke ist die Haut etwas attenuirt, erholt sich aber bald wieder nach der Abtödtung des Pilzes, welche leicht gelingt.

Trichophyton tonsurans. Ein Parasit des eigentlichen Haarschaftes, dessen Sporen sich an der Stelle festsetzen, wo das Haar aus der Haut tritt, von hier aus aber direct in das Innere des Haars hineinwuchern. Hier bilden sich lange Ketten von Pilzzellen, welche die Haarzellen auseinanderdrängen und schliesslich eine Continuitätsstörung herbeiführen. Das Haar pflegt abzufallen, wenn der nachwachsende Schaft die kranke Stelle etwa um 2 Mm. über das Niveau der Haut erhoben hat.

Kahle, das heisst nur mit kurzen Stoppeln versehene Stellen bezeichnen die Ansiedlung des Pilzes (Herpes tonsurans). Die Heilung durch Abtödtung des Pilzes gelingt übrigens sehr leicht.

Microsporon furfur bildet ebenfalls in den tieferen Epidermisschichten ein Mycelium und zwar aus ungegliederten Fäden, die dafür vielfach in ihrem Innern runde Sporen reifen. Gewisse blassbraune rundliche Flecken von $^1/_2$—5 Cm. Durchmesser werden dadurch gebildet, Pithyriasis versicolor. Die Brust, der Rücken und die Oberarme sind der Lieblingssitz des Microsporon furfur.

VI. Anomalien des Digestionstractus.

I. Abschnitt. Mundhöhle, Pharynx, Oesophagus.

Missbildungen.

Die Hasenscharte (Labium leporinum) und der Wolfsrachen (Fissura labio-palatina) entstehen durch eine mangelhafte Vereinigung des Oberkieferfortsatzes und des vom Nasenfortsatz getragenen Zwischenkieferbeines. Von einer seichten Einkerbung der Oberlippe, meist der linken, bis zu einem doppelseitigen fingerbreiten Hiatus, der nicht nur die Lippen bis hinauf in die Augengegend, sondern auch den weichen und harten Gaumen spaltet, kommen alle Uebergänge vor.

Die angeborene Halsfistel (Fistula colli) ist ein unverschlossenes Stück einer Kiemenspalte, nicht selten derjenigen, welche gegen das Ohr hinaufzieht.

Die angeborene Atresie oder Stenose des Oesophagus sei als eine grosse Seltenheit nur eben erwähnt.

Entzündungen.

a. Katarrhalische Formen.

Der ***Zungenbeleg*** (Desquamatio linguae). Die grosse Schnelligkeit, mit welcher sich leichtere Grade von »belegter Zunge« bei fieberhaften Zuständen, Störungen der Magenverdauung, einzustellen pflegen, erklärt sich daraus, dass jener bekannte weisse Schein an der Zungenoberfläche und die damit verbundene leichte Rauhigkeit nicht bereits von einer Mehrbildung epithelialer Elemente, sondern von einer Zerklüftung des Epithelstratums herrührt, welche die hyperämische Schwellung der Zungenpapillen veranlasst.

Je stärker die Hypertrophie und Schwellung der Papillen, um so rascher werden die älteren Epithelschichten abgestossen, so dass die Zunge, welche nur von einer dünnen Lage junger Epithelien bedeckt ist, nun mit rothen Körnchen bedeckt erscheint. Himbeerzunge bei Scharlach.

Anderseits bedingt Offenstehen des Mundes Austrocknung des Epithelstratums und Borkenbildung an der Oberfläche.

Der Soor (Desquamatio oris mycotica). Infolge der Ansiedlung eines Fadenpilzes (Saccharomyces albicans) auf der zarten und mit Milch oder Milch-

breiresten hie und da bedeckten Mundschleimhaut der Säuglinge oder auf den gereizten Schleimhäuten Kachektischer entstehen inselförmige weisse, lockere Auflagerungen von 3—5 Millimeter Dicke. Diese sind aus massenhaft abgestossenen Pflasterepithelzellen gebildet, welche von Pilzfäden und Sporen durchsetzt und zusammengehalten sind. Die weissen Plaques sitzen an Wangenschleimhaut, Gaumen und Pharynx: sie reichen bis in den Oesophagus hinein, und gerade hier können sie wegen der Unzulänglichkeit des Ortes für Reinigungsversuche selbst bei Erwachsenen förmliche Stenosen veranlassen.

Aphthen (Infl. oris aphthosa). Bei Kindern zur Zeit des Zahndurchbruchs häufig, aber auch bei Erwachsenen gelegentlich auftretende, sehr eigenthümliche Entzündungsform. Rundliche weisse oder mehr gelbliche, etwa linsengrosse Flecke, kaum erhaben über das Niveau der Schleimhaut und von den äussersten Epithelschichten continuirlich bedeckt, sind von einem schmalen rothen Hof umgeben. Dieselben treten einzeln auf, können aber später confluiren, lassen sich nicht abwischen, wie Soor, auch nicht anstechen wie Bläschen, weil sie aus einer derben faserstoffigen Masse bestehen, die an die Stelle der untersten Schichten des Epithels getreten ist. Die festen Plaques schälen sich erst nach längerem Bestande in toto ab und hinterlassen keine Narbe.

Bläschen und ***katarrhalische Erosionen*** (Infl. oris vesiculosa). Ein Eczem der Mundhöhle, welches entweder auf äussere Reize thermischer und chemischer Art oder aber als Symptom einer Verdauungsstörung sowie eines fieberhaften inneren Leidens auftritt.

Die Mundhöhlenschleimhaut ist geröthet und geschwollen. Vor allen sind immer Wangen und Zahnfleisch betheiligt. Wasserhelle Bläschen, welche hie und da aufschiessen und einen brennenden Schmerz verursachen, platzen und lassen eine katarrhalische Erosion zurück. Die Erosionen bleiben entweder lenticulär und isolirt oder confluiren zu grösseren, oft sehr ausgedehnten, eiterproducirenden Flächen, bis mit der Tilgung des ursächlichen Momentes eine schnelle Wiederbehäutung der katarrhalischen Schleimhaut eintritt.

Die Mundfäule (***Stomacace***) beginnt mit einer schmerzhaften Röthung, Schwellung und Auflockerung des Zahnfleisches. Darauf folgt — besonders an den Kanten der Gingiva, neben den Zähnen — eine stellenweise Verfärbung ins Weisslichgelbe durch eitrige Infiltration der Mucosa, Aufbruch und Verschwärung. Während die Entzündung sich über die ganze Mundhöhle verbreitet, greifen die Geschwüre an den Zähnen gern tiefer, legen — in schweren Fällen — nicht nur die Zähne und Alveolarfortsätze, sondern selbst die Kieferknochen bloss und bringen dieselben zur Nekrose. — Bei schlechtgenährten, durch Typhus, Diabetes, Tuberculose heruntergekommenen Individuen, bei Scorbut, bei örtlicher Reizung durch die Dämpfe von Quecksilber und Phosphor.

Der Wangenbrand (***Wasserkrebs, Noma***) basirt auf einer durch schlechteste Ernährungsverhältnisse bedingten Widerstandsunfähigkeit der Gewebe gegenüber äusseren Entzündungsreizen, namentlich der Einnistung gewöhnlicher Fäulnisspilze. Dieselbe dürfte wohl stets von einer kleinen Wunde oder Erosion aus geschehen. Statt einer entzündlichen Hyperämie aber entsteht sofort Stasis.

Eine bläulich livide Schwellung der Wangenschleimhaut geht alsbald in brandigen Zerfall über. Der Process greift in die Tiefe, auf der äusseren Haut erscheint gleichfalls ein blaurother Fleck, der den brandigen Zerfall ankündigt. Schliesslich kommt es zur brandigen Perforation und — wenn das Leben der meistens kindlichen Patienten nicht früher erlischt — zu einer ausgebreiteten Zerstörung der umgebenden Weichtheile.

Dieselbe Erscheinungsreihe kann sich gelegentlich an die ulceröse Stomacace anschliessen.

Die katarrhalische Entzündung der Mandeln (Angina catarrhalis). Die hellkuglige Oberfläche der Mandeln zeigt bekanntlich eine gewisse Zahl von taschenförmigen Vertiefungen. Das Pflasterepithelium der Mundhöhle kleidet die Vertiefungen aus, nicht selten findet man namentlich am Hals der Taschen kleine Papillen, die wie Zungenpapillen en miniature aussehen. Um die Taschen herum liegen die lymphatischen Follikel im Parenchym der Schleimhaut. Kommt es nun zum Katarrh des Isthmus faucium, so findet eine stärkere Abstossung von Epithel nicht bloss auf der Zunge (Zungenbeleg), sondern auch an der Oberfläche dieser Einstülpungen statt. Es häuft sich infolge dessen eine grosse Menge von Pflasterepithelien in den Taschen an; eine weisse, schmierige, der Vernix caseosa ähnliche Masse bildet einen umfangreichen Pfropf, welcher an der Mündung der Taschen zwar hervorschaut, sich aber nicht entleert, so dass schon diese Anfüllung nicht unbeträchtlich zur Vergrösserung der ganzen Mandel beiträgt. Dazu gesellt sich die Entzündung und Abscedirung der Follikel. Einer nach dem andern (wie es scheint, treten nicht alle gleichzeitig in den Process ein) schwillt an und erweicht. Die benachbarten Abscesse confluiren hie und da, endlich, d. h. wenn die Reifung des Zustandes nicht durch ein frühzeitiges ärztliches Eingreifen (Scarification, Höllenstein etc.) gestört wird, endlich ist die ganze Tonsille mit einem sinuösen Abscess durchsetzt, welcher zum sinuösen Geschwür wird, wenn sich der Eiter an der Oberfläche entleert hat. Dies geschieht in der Regel an mehreren Punkten zugleich. Die Drüse sinkt danach plötzlich zusammen, vorausgesetzt immer, dass eine völlige Confluenz der vereiterten Follikel eingetreten war. Ist dies nicht der Fall, so bleiben die noch uneröffneten Follikel, so wie diejenigen, welche überhaupt verschont geblieben sind, in ihrem jeweiligen Zustande zurück und stellen uns das vor Augen, was von der Tonsille noch vorhanden ist. Die Ausfüllung der Geschwürshöhle mit Narbengewebe geht in der Regel schnell und ohne gefährliche Complicationen vor sich. Verzögert sich die Heilung, nimmt gar der Geschwürsgrund einen gangränösen, fauligen Charakter an, so wird die Nachbarschaft der Carotis interna gefährlich, weil sie zu unstillbaren Blutungen führen kann, wenn das Gefäss durch die Eiterung isolirt und dann von der Seite her angefressen wird. (Haemorrhagia per diabrosin.)

Einer besonderen Beachtung werth ist eine Erscheinung, welche sich fast bei jedem Katarrh der Tonsillen an deren freier Oberfläche abspielt, aber auch eine mehr selbständigere Form katarrhalischer Erkrankung abgeben kann — ich meine das Auftreten eitrig-gelber, gelblicher bis fast weisser lockerer Belegmassen, die sich dennoch nicht glatt von der Oberfläche abwischen lassen und deshalb leicht für diphtheritische Membranen angesehen werden. Dieselben sind

meist linsengross und kreisrund, später auch unregelmässig gestaltet, mehrlappig und bilden sich beim Nachlass des Katarrhs von selbst zurück.

Wie wir durch die Untersuchungen von *Ph. Stöhr* wissen, wird das Tonsillarepithel schon unter normalen Verhältnissen von Lymphkörperchen durchwandert, welche aus den unterliegenden Follikeln stammen. Genau über diesen Follikeln wird bei Entzündungen die Durchwanderung stärker und schliesslich schwillt das Epithel durch massenhafte Infiltration mit diesen Zellen, die sich in Nichts von Eiterkörperchen unterscheiden, zu den geschilderten Plaques an. Dieselben sehen um so gelber aus, je mehr Eiterkörperchen, um so weisser, je mehr Epithelzellen sie enthalten. Die letzteren aber fehlen niemals, und deshalb wäre es ganz ungereimt, hier etwa von einem katarrhalischen Geschwür zu sprechen. Wir werden auch bei der diphtheritischen Entzündung auf diese eigenthümliche Erscheinung zurückkommen.

Der acute und chronische Rachenkatarrh (Pharyngitis cat.). Der acute Rachenkatarrh verläuft durchaus in den Bahnen der katarrhalischen Entzündung überhaupt. Bemerkenswerth sind die hohen Fiebertemperaturen, welche jede Entzündung der hinteren Pharynxwand wenigstens vorübergehend zu erzeugen pflegt. Das Secret ist anfangs zäh und haftet sehr an der stark gerötheten Schleimhaut.

Die Rückbildung erfolgt nur langsam und bleibt gern unvollständig bis zur nächsten Reizung, so dass sich gerade am Pharynx chronische Katarrhe besonders häufig etabliren. Daneben aber giebt eine gewisse Zartwandigkeit und oberflächliche Lage der Venenwurzeln eine unverkennbare Prädisposition für die chronische Pharyngitis.

Beim chronischen Rachenkatarrh bilden die lymphatischen Apparate neben der fortgesetzten Absonderung reichlicher Schleimmassen von der hyperämisch gewulsteten Schleimhaut den Mittelpunkt der dauerhafteren anatomischen Veränderungen. Die solitären Follikel, welche am hinteren Ende des Zungenrückens ziemlich dicht gestellt sind, an der gegenüberliegenden Pharynxwand dagegen mehr zerstreut gefunden werden, treten als kräftig geröthete, halberbsengrosse Granula über das Niveau der Schleimfläche hervor. Pharyngitis granulosa ist daher die übliche Bezeichnung dieses bei Leuten, welche viel rauchen, Spirituosen trinken und eine sitzende Lebensweise führen, nicht eben seltenen und recht hartnäckigen Uebels.

Submucöse Abscedirungen kommen in der Mund- und Rachenhöhle häufig vor. Die meisten derselben gehen von cariösen Zähnen aus. Der faulende Zahn hat eine eitrige Entzündung des Wurzelperiostes (Periostitis radicalis) erregt und der Eiter sich über die Alveole hinaus in die Submucosa des Zahnfleisches verbreitet. So ist unter starkem Protest der wenig elastischen Mucosa ein halbkugliger Eiterheerd (Parulis) etablirt, welcher nach kurzem Bestande von selbst aufbricht und seinen stechend riechenden Inhalt entleert. Aehnliche Abscedirungen kommen an der hinteren Rachenwand als ***retro-pharyngeale Abscesse*** vor. Dieselben senken sich in dem sehr nachgiebigen Gleitungsbindegewebe zwischen Pharynx und Wirbelsäule abwärts und dürfen nicht mit jenen

kalten Senkungsabscessen verwechselt werden, welche von einer Caries der oberen Halswirbel herrühren.

b. Specifische Entzündungen.

Die diphtheritische Entzündung[1]) des Isthmus faucium (Rachenbräune, ***Angina diphtheritica***). An verschiedenen Punkten des Isthmus faucium, am weichen Gaumen und der Uvula, an der Oberfläche der Mandeln, den Gaumenbögen und an den Schleimhautfalten zwischen Zungengrund und Epiglottis — bemerkt man milchweisse, scharf umschriebene Flecke auf intensiv hyperämischem Grunde. Bald erhebt sich der weisse Fleck um 1—2 Mm. über das Niveau der Schleimhaut, die Pseudomembran ist fertig. Versucht man dieselbe mit einem stumpfen Instrument abzulösen, so gelingt dies zwar, aber die befreite Schleimhautstelle erscheint rauh und trübe und ist mit Blutpunkten durchsetzt. Ueberlässt man die Membran ihrem Schicksal, so löst sie sich vielleicht nach einiger Zeit freiwillig ab, indem sie durch eine mässige Eiterproduction, verbunden mit einer Ergiessung von Schleim, aus den mitbedeckten Schleimdrüsenmündungen, zuerst an den Rändern gelockert und dann vom Grunde abgehoben wird.

Dies ist indessen in nur ganz milde verlaufenden Fällen eine gewissermassen prästabilirte Aufeinanderfolge der Erscheinungen. Leider werden die croupösen Auflagerungen noch immer häufig vor dieser freiwilligen Reifung gewaltsam entfernt und dann pflegt der Process an der eben gereinigten Stelle wiedereinzusetzen. Dabei bemerkt man, wie die später gebildeten Pseudomembranen fester haften als die früheren und je länger je mehr den Charakter einer oberflächlichen Auflagerung verlieren. Sie greifen vielmehr mit ihrer unteren Grenze in die Substanz der Schleimhaut ein und hinterlassen, aufs neue entfernt, einen Substanzverlust.

Hiermit ist zugleich — im Sinne der älteren Autoren zu reden — der Schritt von der croupösen zur diphtheritischen Entzündung vorbereitet. Das erstarrende Exsudat braucht jetzt nur noch einmal in Grund und Rändern jenes Substanzverlustes zu erscheinen, um ihm den classischen Stempel des »diphtheritischen« Geschwürs aufzudrücken. Es erscheint als eine weisslich graue, oft durch röthliche und grüne (Blutfarbstoff-) Töne missfarbige, derbe, filzige Haut, welche sich etwa $^1/_2$ Linie hoch über das Niveau der Schleimhaut erhebt, ebenso tief aber in die Substanz der Schleimhaut eindringt und mit letzterer aufs Innigste zusammenhängt.

Eine scharfe Grenzlinie trennt, wie man sich mit blossem Auge überzeugen kann, das Lebendige von dem Todten, aber zahlreiche Bindegewebsfasern, Blutgefässe, Nerven und elastische Fasern greifen aus dem Lebendigen in das Todte hinüber: sie alle müssen sich getrennt haben, ehe die Ablösung vor sich gehen kann. Die Mittel, welche dem Organismus zu Gebote stehen, sind Entzündung und Eiterung.

Der Eiter sammelt sich zwischen Schorf und Gesundem an, und je nachdem die erwähnten faserigen Brücken einschmelzen und reissen, beginnt die Abhebung

1) Vgl. die Vorbemerkungen zu den specifischen Entzündungen.

bald an allen Rändern, bald in der Mitte; nachdem sie vollendet ist, bleibt ein Geschwür zurück, welches sich schnell zur Vernarbung anschickt; nicht selten aber setzt der Process an derselben Stelle wieder ein, wir erhalten einen neuen Schorf und mit ihm von Neuem die Nothwendigkeit einer eiterigen Sequestration, nach deren Ablauf ein um vieles grösserer Substanzverlust zurückbleibt. Die schliesslich resultirenden Narben zeichnen sich durch ihr kräftiges Retractionsvermögen aus, so dass die Gefahr einer nachträglichen Verzerrung und Verengerung des Isthmus faucium um so mehr droht, je ausgebreiteter die Verschwärung gewesen war.

Diese ganze Reihe wichtiger makroskopischer Eigenthümlichkeiten der croupösen Entzündung des Isthmus faucium wird durch die mikroskopische Analyse in befriedigender Weise erklärt. Dieselbe fördert in erster Linie die überraschende Thatsache ans Licht, dass schon die allerersten, aufgelagerten Pseudomembranen nicht aus gewöhnlichem Fibrin bestehen. Legt man kleine Stückchen einer solchen in schwach ammoniakalische Karminlösung, wäscht dann aus und zerzupft, so überzeugt man sich leicht, dass ausser oft sehr zahlreichen, aber wenig Raum fordernden Pilzkolonien und accidentellen Speisetheilen Zellen es sind, die durch eine eigenthümliche Entartung ihres Protoplasmas und eine ebenso eigenthümliche Verbindung unter einander den makroskopischen Anschein geronnenen Fibrins verursachen.

Bezüglich der histologischen Details dieser Entartung verweise ich auf den betreffenden Abschnitt des ersten Theiles (Fibrinöse Entartung, Coagulationsnekrose (*Weigert*).

Wir machen nun einen senkrechten Durchschnitt, um über die Structur und Entstehung der Pseudomembran ins Reine zu kommen. Der Schnitt (Fig. 165) umfasst die äusserste Spitze einer Pseudomembran und die darunter liegende Schleimhaut.

Fig. 165. Durchschnitt einer croupösen Platte des Isthmus faucium mit der darunter liegenden Schleimhautfalte. *a—b.* Croupmembran. *c.* Normale Schleimhaut. 1/300.

Hier überzeugen wir uns auf den ersten Blick, dass wirklich die ganze Pseudomembran aus fibrinös entarteten Elementen zusammengesetzt ist. Von Hause aus kugelig gestaltet, sind sie an verschiedenen Stellen mit einander in Berührung getreten und so zu einem plumpen, gewissermassen nur aus Verbindungsstücken, nicht aus Balken gebildeten Netzwerk zusammengesintert. Um so zierlicher ist natürlich das System von halbmondförmigen, verästelten Spältchen, welches die Pseudomembran durchzieht und die Stelle der Maschenaugen vertritt. Dasselbe erscheint bei einer gewissen Einstellung dunkel und könnte deshalb leicht für das Positive gehalten werden, ein Irrthum, welchen die Karminfärbung unmöglich macht. Uebrigens sind die Zellen der Pseudomembran von verschiedener Grösse;

je weiter nach aussen, um so grösser sind sie, und übertreffen an der äussersten Peripherie der Membran das Volumen eines Lymphkörperchens wohl um das Doppelte; nach innen zu werden sie kleiner, am kleinsten sind sie unmittelbar an der Oberfläche der Schleimhaut; hier ist auch die Entartung weniger deutlich, der Unterschied von den normalen Zellen, welche noch im Parenchym der Schleimhaut liegen, ein verschwindender.

Neuere Untersuchungen haben mich übrigens überzeugt, dass neben der Coagulationsnekrose der Zellen auch eine interstitielle Fibrinbildung Platz greifen kann, welche beim Croup der Trachea die Regel ist (s. daselbst).

Die Grenze zwischen Pseudomembran und Schleimhaut ist zwar bei recht frischen Auflagerungen noch deutlich zu erkennen: bei recht dicken und namentlich wiederholten Auflagerungen aber verschwindet sie wegen der Uebereinstimmung der Zellen, welche aufgelagert sind, und derjenigen, welche eingelagert sind, so vollständig, dass es thatsächlich unmöglich wird zu sagen: hier ist sie. Von diesem Momente ab können wir mit Recht behaupten, dass die Pseudomembran im Gewebe der Schleimhaut hafte; auch der Process der glasigen Verquellung schreitet auf das Infiltrat fort und es entstehen jene oft enorm dicken Pseudomembranen, nach deren gewaltsamer Entfernung tiefe Defecte der Schleimhaut sichtbar werden.

Was aber selbst bei oberflächlichem Charakter des pharyngealen Croups die Störung zu einer sehr gefährlichen macht, ist einerseits das gleichzeitige Allgemeinleiden, anderseits die Gefahr einer Mittheilung an den Larynx, wo dann zu der Angina laryngea eine durch die Anschwellung des submucösen Bindegewebes oft ziemlich bedeutende Angina pharyngea hinzukommt.

Die syphilitischen Entzündungen der Mund- und Rachenhöhle (Syphilides oris et faucium). Initialsclerosen und harte Schanker wird man leicht wiedererkennen, wenn sie, statt an den Atrien der Geschlechtstheile, auch einmal an den Lippen und Mundwinkeln vorkommen. Die constitutionell gewordene Syphilis bringt gleichzeitig mit den ersten Hautsymptomen (Roseola etc.) fast ausnahmslos auch eine charakteristische Veränderung des Isthmus faucium zu Wege: Starke flammige Röthung der Schleimhaut. An der Oberfläche der mässig geschwellten Tonsillen, auch an der Wangen- und Gaumenschleimhaut, sieht man perlgraue bis weissliche Flecken von sehr auffallender Configuration. Dieselben sind im Ganzen rundlich, aber auf der einen Seite scharf begrenzt, auf der andern verlaufend, als hätte man einen Tropfen weisser Oelfarbe auf die Fingerspitze genommen, aufgetupft und nach der einen Seite ausgewischt. Diese Flecken wechseln ihren Platz, bilden durch theilweise Confluenz zusammengesetzte Figuren und weichen sehr schnell einer antisyphilitischen Behandlung. — Eine stärkere epitheliale Desquamation ist die anatomische Ursache der Plaques opalines der französischen Autoren.

Etwas hartnäckiger sind gewisse flache rundliche Erhabenheiten mit weisser eitrig epithelialer Absonderung, welche den breiten Condylomen der äusseren Haut parallel gehen. Dieselben können an dieser Stelle destructiv werden und in kleine Geschwüre übergehen, die mit nekrotischen Fetzen bedeckt sind.

Das Gumma syphiliticum kommt besonders im Bindegewebe der Zunge und

des Gaumens vor, erweicht nach kürzerem oder längerem Bestande und bedingt grössere geschwürige Defecte, welche an den Fauces deformirende Narben, am harten Gaumen nicht selten Perforationen in die Nasenhöhle zurücklassen.

Tuberculöse Infiltrate und Geschwüre finden sich selten primär, meist bei Lupus faciei oder Kehlkopftuberculose am Isthmus faucium vor. Am Pharynx konnte ich ihre Entstehung auf eine Schwellung, Verkäsung und Verschwärung einzelner lymphatischer Follikel zurückführen. — An der Zunge entsteht gern ein hartnäckiges, winklig begrenztes Geschwür mit grau belegtem, todtem Grunde. Es nimmt die Mitte einer knotigen Verhärtung ein, während an der Peripherie derselben vielleicht einzelne kleinere Knoten gefühlt werden. Gewöhnlich sind mehrere, selbst zahlreiche kleinere und grössere derartige Geschwüre vorhanden. Auch die hintere Pharynxwand pflegt gleichartig erkrankt zu sein.

Das Mikroskop weist eine echte bacilläre Tuberculose nach. Ein Conglomerat von Miliartuberkeln, eingebettet in ziemlich viel zellenreiches bis schwieliges Bindegewebe, bildet den primären Knoten. Das periphere Wachsthum wird von Miliartuberkeln besorgt, welche in den abführenden Lymphgefässen zur Entwickelung kommen. Ein grosser Theil der Zunge kann mit zerstreuten Miliartuberkeln durchsetzt sein. — Am Oesophagus und Magen sind tuberculöse Geschwüre selten.

Lyssa. Die Section an Hundswuth Verstorbener bietet keine constanten Befunde. *Virchow* beschrieb als häufiges Vorkommniss eine beträchtliche Schwellung der Balgdrüsen am Zungengrund.

Geschwülste.

α. Hyperplastische und fibroide Geschwülste.

An der Schleimhaut der Fauces finden sich, wie an allen jenen Halbschleimhäuten, welche den Uebergang von der äusseren Haut bilden, die Warzenformen der äusseren Haut in wenig modificirter Bildung. Die gewöhnliche Warze ist vertreten durch rundliche, flach aufsitzende, beerenartige Körper am Zahnfleisch oder der Innenfläche der Wangen, ferner durch gestielte Geschwülste der Pharyngealschleimhaut (*Luschka* u. *Sommerbrodt*, Virchow's Archiv LI), welche sich von Condylomen durch die grössere Derbheit des Epithelialüberzuges unterscheiden.

Die ***Mandelhypertrophie*** (Hypertr. tonsillarum) beruht auf einem alle histologischen Bestandtheile der Tonsillar-Follikel, das Reticulum, die Gefässe, die Lymphwege und Zellen gleichmässig betreffenden Wachsthumsvorgange. Der einzelne Follikel erreicht das Drei- bis Fünffache seines normalen Volumens. Dem entsprechend verändert sich die Gestalt und Grösse der ganzen Tonsille. Dieselbe bildet eine kugelige, oft geradezu gestielte Geschwulst, welche sich soweit in den Pharynx hervorwölben kann, dass dadurch der Athmungsprocess beeinträchtigt wird. Die Oberfläche ist glatt bis auf die Vertiefungen, welche den Orificien jener kleinen Crypten entsprechen, um welche die Follikel gruppirt sind. Diese Orificien sind sonst rundlich und geöffnet, hier sind sie durch die Anschwellung verzerrt und geschlossen.

Hypertrophische Tonsillen begünstigen einerseits die Ansiedlung des diphtheritischen Giftes, anderseits behindern sie die Deglutition, Stimmbildung und

Athmung schon im gewöhnlichen Leben, geschweige denn bei entzündlichen Affectionen der benachbarten Schleimhäute.

Die ***Makroglossie*** (Lymphangioma linguae). Häufig bei Cretins. — Die Zunge ist an Lymphgefässen überreich und wegen ihrer einseitigen Befestigung ein für Lymphstauungen wohl geeignetes Terrain. Störungen im Lymphabfluss wegen angeborener ungünstiger Configuration der Zungenbasis dürften als Ursache der Makroglossie anzusehen sein. — Zu der durchgehenden Erweiterung und Wandverdickung der Lymphgefässe gesellt sich gelegentlich eine Hypertrophie des Bindegewebes, so dass man an die Elephantiasis lymphangiectatica erinnert wird.

Als ***Ranula*** bezeichnet man eine mit Flüssigkeit gefüllte bis hühnereigrosse Cyste, welche vorn unter der Zunge liegt. Das Frenulum zieht darüber hin und bedingt eine Einfurchung der Oberfläche. *v. Recklinghausen* zeigte, dass wir es mit der Dilatation eines Hauptdrüsenganges der Glandula Nuhnii zu thun haben.

Die ***Epulis*** ist ein derbes mit Riesenzellen reichlich ausgestattetes Sarcoma fibrosum, welches flachrundliche bis taubeneigrosse Geschwülste an den Alveolarfortsätzen erzeugt. Meist lässt sich die Entstehung der Geschwulst mit dem Zahnwechsel in Verbindung bringen. Bekanntlich wird die seitliche Corrosion und Ausstossung des Milchzahns durch eine kleine, knopfförmige Einwucherung des Knochenmarks in den Hals der Alveole bewirkt. Wächst dieses physiologische Geschwülstchen weiter, statt nach gethaner Arbeit wieder zurückzugehen, so entsteht die Epulis.

Cystische Entartung der Zahnsäckchen führt zu den von *Mikulicz* beschriebenen Kiefercysten. Seltene Dinge.

β. Krebse und Sarcome.

Der ***Zungenkrebs*** (Carc. linguae) ist in der Regel ein Plattenepitheliom, welches trotz der grösseren Zartheit des normalen Pflasterepithels der Zunge gern den Charakter eines Hornkrebses annimmt.

Der Reichthum der Zunge an Blutgefässen, lockerem Zellgewebe und vor Allem an weiten Lymphbahnen macht ihr Parenchym zu einem äusserst günstigen Boden für infiltrative Neubildungen. Daher tritt die örtliche Zerstörung entschieden in den Vordergrund des gesammten Krankheitsbildes.

Der Zungenkrebs beginnt stets mit einer umschriebenen Verhärtung des Zungenparenchyms. Letztere dürfte wohl nur selten aus heiler Haut entstehen. Man sagt, der Reiz eines scharfkantigen, weil schadhaften Zahns vermöge das Seinige zur Entstehung des Krebses beizutragen. Auch die Psoriasis linguae, eine weisse Epithelschwiele, welche sich gelegentlich bei starken Rauchern an der Zungenoberfläche entwickelt, kann den Krebsprocess nach sich ziehen.

Das hartrandige, trichterförmige Geschwür entwickelt sich durch Erweichung und Aufbruch der krebsigen Verhärtung. Flache papillöse Excrescenzen überdecken das Zungencarcinom nicht selten. Ueberraschend ist aber stets die Tiefe, bis zu welcher man mit der Sonde im Geschwürsgrund vordringen kann und welche für den schnellen Fortschritt der Destruction das sprechendste Zeugniss ablegt.

Der erste Knoten sitzt gern in einem der beiden Zungenränder und wird ge-

wöhnlich durch einen Vförmigen Schnitt exstirpirt. Man hofft — und nicht immer vergeblich — auf dauernde Heilung. Aber schon sehr bald nach der Exstirpation erfolgt gewöhnlich ein Recidiv, und so auf jede neue Exstirpation in immer kürzerer Zeit, bis die ganze Zunge zerstört ist. Zu Metastasen kommt es zwar sowohl in den benachbarten Lymphdrüsen, als in den Lungen, aber diese secundären Krebse bleiben von mehr untergeordneter Bedeutung.

Das ***weiche Sarcom der Tonsillen,*** gewöhnlich als Carcinom aufgeführt, ist ein äusserst destructives lymphadenoides Sarcom, welches von der einen oder anderen Mandel aus in kurzer Zeit den ganzen Isthmus faucium überwuchert und bis auf die begrenzenden Hartgebilde durchwuchert, oberflächlich zerfällt oder verjaucht und für die ärztliche Kunst ein Noli tangere ist.

Der ***Krebs der Speiseröhre*** (C. oesophagi). Im Dritttheil des Oesophagus bildet ein hartes Plattenepitheliom nacheinander erst eine Gürtelgeschwulst, später ein Gürtelgeschwür mit infiltrirtem Rand und Grunde; das Geschwür vergrössert sich, es kann schliesslich dahin kommen, dass die Schleimhaut auf eine Erstreckung von 2—3 Zoll ringsum defect ist, während der Geschwürsgrund die benachbarten Luftwege von aussen her ergriffen und destruirt hat.

Eine sehr bedenkliche Katastrophe ist die Eröffnung der Luftwege durch den Geschwürsgrund. Der Ort dieser abnormen Communication des Speisewegs und der Luftwege befindet sich in der Regel nicht in der Trachea, sondern in der hinteren Wand des linken Bronchus. Bekanntlich kreuzt der linke Bronchus den Oesophagus, und gerade hier pflegt der Oesophaguskrebs seinen Sitz zu nehmen. Mit Recht wird vermuthet, dass bei dieser Localisation ein mechanisches Moment mitwirkt, und als solches wird der Umstand beschuldigt, dass jeder grössere im Oesophagus hinabgleitende Bissen die vordere Wand desselben an die hintere Wand des starren Bronchus andrückt. Natürlich ist die Perforation der Luftwege nur eine von den mannigfachen Gefahren, welche das Oesophaguscarcinom seinem Träger verursacht. Die Gürtelgeschwulst kann durch Stenose verderblich werden, der Uebergang auf das Mediastinum begünstigt während der inspiratorischen Druckverminderung im Brustraume den Eintritt von Luft aus dem Oesophagus in das lockere Zellgewebe und kann die Ursache eines echten Emphysems des ganzen Unterhautzellgewebes werden; der Geschwürsgrund kann zu einer förmlichen Geschwürshöhle werden, in welcher die Speisen stecken bleiben und sich zersetzen etc. etc.

Neben diesem Carcinom treten die Carcinome, welche in der Höhe des Ringknorpels und an der Cardia vorkommen, an Häufigkeit zurück. Zweimal war ich ausserdem in der Lage, eine ganz flache und weiche Krebsform zu beobachten, welche sich mehr diffus über ganze Abschnitte des Oesophagus ausgebreitet hatte.

Der sogenannte Krebs der Cardia ist thatsächlich oft ein Cylinderepitheliom, welches mehr der Magenschleimhaut, als dem Oesophagus angehört.

Form- und Lageveränderungen.

Verengerungen des Oesophagus (Stenosis oesophagi) ist selten angeboren (s. oben). Erworben wird sie theils durch Compression von Seiten benachbarter Geschwülste (Struma, Mediastinal- und Lymphdrüsentumoren, Aorten-

aneurysmen), theils durch Obturation mittels Fremdkörper, theils durch Degenerationen der Wand. Hier stehen die carcinomatösen und die narbigen Stricturen in erster Linie. Die letzteren sind am häufigsten durch eine vorhergehende Anätzung der Schleimhaut mittels Schwefelsäure, Salzsäure, Alkalien etc. bewirkt.

Selbstmörder von weniger starker Willenskraft speien wohl das ätzende Gift noch zurück, wenn es bis zur Mitte des Oesophagus gekommen ist, bleiben dann zwar am Leben, aber tragen einen tiefgreifenden Brandschorf, Geschwür und eine Narbe am Oesophagus davon, welch letztere ihr Leben durch Inanition bedroht.

Erweiterungen des Oesophagus kommen theils als Stauungsectasien oberhalb der verengerten Stellen, theils als ganz selbständige cylindrische Dilatationen vor, welche 5—10 Cm. Durchmesser haben können.

Umschriebene Ausstülpungen (Diverticula) des Oesophagus werden häufig beobachtet. Nach *Zenker* unterscheiden wir Pulsions-Divertikel, welche als erbsen- bis haselnussgrosse halbrunde Vorwölbungen der Schleimhaut durch die aus einander weichenden Bündel der Muscularis zumeist im pharyngealen Theil des Oesophagus gefunden werden; und Tractions-Divertikel, welche durch eine vorgängige Anlöthung des Oesophagus an ein schrumpfendes Entzündungsproduct der Nachbarschaft erzeugt werden. Letztere sind im Gebiete der retrobronchialen Lymphdrüsen am häufigsten, trichterförmig, die Spitze nach aussen.

Parasiten.

Die Mundhöhle wimmelt von Pilzen aller Art, die theils von den abgestossenen Epithelien und den Secreten derselben, theils von den Speisetheilen leben, die zwischen den Zähnen hängen bleiben. Alles sind Fäulnisspilze, die für gewöhnlich nicht pathogen sind. Wo sich aber Lücken finden in der Panzerung der Oberflächen, da dringen sie ein und greifen entzündete Gewebe oft mit gutem Erfolge an. Die cariöse Zerstörung des Zahnbeins, nachdem der Schmelz einen Sprung bekommen hat, wird zum Theil als ihr Werk betrachtet. Bei sehr herabgekommenen Individuen können sie kleinen Geschwüren einen phagedänischen, brandigen Charakter verleihen.

Sehr regelmässig findet sich ein echter Bacillus vor ***(Lepthothrix buccalis)***, der mit seinen langen, dicken und etwas steifen Stäbchen gern Büschel bildet, wie Grasbüschel im Kleinen, die aber freilich immer wieder zertrümmert und weiter verbreitet werden. Er wuchert in die Zahnröhrchen der cariösen Zähne ein.

Als primär pathogener Parasit ist der Soorpilz zu nennen, dessen wir bei den desquamativen Katarrhen (pg. 352) bereits gedacht haben. Der Saccharomyces albicans bildet ein Mycel aus ziemlich dicken und saftstrotzenden Fäden, die aus länglich viereckigen, aber an den Berührungsflächen abgerundeten Gliedern zusammengesetzt sind. In diesen Gliedern bilden sich glänzende Sporen.

II. Abschnitt. Magen.

Entzündungen.

Der Magenkatarrh (Gastritis catarrhalis). Auf der lebhaft gerötheten und wulstig geschwellten Schleimhaut des Magens liegt ein dicker, weisslich gelber,

zähschleimiger Ueberzug. Die gelbweisse Farbe des Secretes rührt von zahllosen Eiterkörperchen her, welche als farblose Blutkörperchen aus den erweiterten Venenwurzeln ausgetreten und an die Oberfläche der Schleimhaut gelangt sind.

Alle ernsthaften Katarrhe der Magenschleimhaut haben eine ausgesprochene Neigung, sich zu verschleppen und Zustände von Dyspepsie zu veranlassen, zu deren gänzlicher Beseitigung oft jahrelanges unausgesetztes Bemühen erforderlich ist. Der Grund dieser Erscheinung darf in der eigenthümlichen Vertheilung der Blutgefässe in der Dicke der Magenschleimhaut gesucht werden. Während nämlich die Arterienenden sich um den Fundus der tubulösen Magendrüsen verästeln, bilden die Venenwurzeln ein ganz oberflächliches, subepitheliales Netz um die Drüsenmündungen herum. Dieses Venennetz mag bei der Resorption flüssiger Magencontenta ausgezeichnete Dienste thun, die Wandungen dieser Venen dürften sogar besonders zart und erweiterungsfähig sein, aber es liegt auf der Hand, dass gerade diese Eigenschaften, verbunden mit der oberflächlichen, jede beliebige Ausdehnung gestattenden Lage der Blutgefässe für den Fall einer pathologischen Hyperämie grosse Uebelstände mit sich bringen. Die nächste Folge einer entzündlichen Hyperämie dürfte in jedem Falle die Einstellung des Resorptionsgeschäftes sein, welches sich mit der vorauszusetzenden Verlangsamung des Blutstroms und der localen Steigerung des Seitendrucks nicht verträgt. Nächstdem aber wird die völlige Rückkehr zur Norm der erweiterten Gefässe um so schwerer werden, als jede Inanspruchnahme der physiologischen Function des Magens, welcher wir doch nicht völlig entrathen können, dieselbe hintanhalten muss. Daher die wohlthätige Wirkung des Fastens und der möglichst reizlosen Diät beim Magenkatarrh. Anderseits darf auch die Gewöhnung eben dieser resorbirenden Venen an beträchtliche Caliberschwankungen als ein die schliessliche Wiederherstellung des normalen Zustandes begünstigendes Moment aufgefasst werden. Nur wo eine nicht zu beseitigende prädisponirende Ursache vorliegt, wie die statische Hyperämie bei Herz- und Leberleiden, oder wo ein örtlicher Reiz wohl beseitigt werden könnte, aber nicht beseitigt wird, wie bei dem Gewohnheitstrinker, nur in solchen Fällen, und namentlich in dem zuletzt genannten, wächst sich das Leiden zum chronischen Katarrh aus mit bleibenden und unter Umständen sogar sehr hochgradigen Desorganisationen, nämlich dem État mamellonné und der Polyposis ventriculi.

Beim chronischen Katarrh wird das schleimig-eitrige Secret immer reichlicher, die Schleimhaut ist schiefergrau gefärbt. Der État mamellonné und die Polyposis ventriculi bilden das Anfangs- und das Endglied in einer Kette von Veränderungen, bei welchen es sich wesentlich um eine Hypertrophie des Bindegewebes und der Drüsen der Mucosa handelt. Da unter normalen Verhältnissen das Bindegewebe nur einen untergeordneten Structurtheil der Mucosa, nämlich nur einen spärlichen Kitt zwischen den dicht gedrängten schlauchförmigen Drüsen und Gefässen bildet, so sind auch seine hyperplastischen Zustände wenig auffallend. Man gewahrt es indessen schon mit blossem Auge, wenn sich zumeist in der Regio pylorica Zotten und Leisten über das Niveau der Schleimhaut erheben, wie wir sie nur im Jejunum und Ileum zu sehen gewöhnt sind. Es gehen diese von den schmalen Wällen zwischen den Drüsenmündungen aus und können sich bis zu

1,5 Mm. Höhe erheben. Indessen ist die oberflächliche Excrescenz nur eine verhältnissmässig unwichtige Leistung der Bindegewebshyperplasie, eine wichtigere Rolle spielt dieselbe in den mittleren und tieferen Schichten der Schleimhaut, wie wir sogleich sehen werden.

Die Volumzunahme der schleimbereitenden und der Magensaftdrüsen bildet unstreitig das hervorragendere Moment der in Rede stehenden Veränderung. Dieselbe wird in der Regel pure als Hypertrophie aufgefasst. Dieser Ansicht gegenüber möchte ich einigen Werth auf die Retention des Secretes und die durch sie bedingte passive Ausdehnung der Drüsen legen. Wir haben in der Hyperplasie des Bindegewebes ein sehr plausibles Moment für mechanische Behinderung des Secretabflusses. Durch sie wird der Ausführungsgang comprimirt, verengt, verzerrt, geschlossen, während der Körper der Drüse, namentlich wenn er jenseits der Schleimhaut im submucösen Bindegewebe liegt, sich unbehindert vergrössern kann. Indessen bin ich weit entfernt, die Drüsenhypertrophie pure als eine Drüsenectasie zu erklären. Zu deutlich kann man bei den meisten hypertrophischen Drüsen eine Verlängerung oder stärkere Schlängelung der Tubuli, eine öftere gabelige Theilung sowie eine üppige Zellenwucherung in den Drüsen und um die Drüsen bemerken. Aber ich übersehe ebensowenig die ganz constante Erscheinung, dass die Tubuli der hypertropischen Drüsen weiter sind und mehr aufgehäuftes Secret enthalten, als sie sollen, und suche den Reiz für die Neubildung in dem von innen nach aussen wirkenden Druck des Secretes, welches sich vielleicht nicht schnell genug entleeren kann wegen der Verengerung des Ausführungsganges, jedenfalls aber sich nicht schnell genug entleert. Von diesem Gesichtspunkte aus finden wir es begreiflich, dass unter Umständen auch die Ectasie über die Hypertrophie das Uebergewicht bekommt, und dass wir oft neben der Hypertrophie cystoide Entartung der Drüsen antreffen. Beiderlei Zustände compliciren sich in der mannigfaltigsten Weise und geben dabei zu den oben genannten gröberen Verunstaltungen der Schleimhautoberfläche Anlass.

Der sogenannte État mamellonné der Magenschleimhaut kommt dadurch zu Stande, dass die in ihrer Drüsenschicht hypertrophische Magenschleimhaut auf ihrer Unterlage nicht mehr Platz findet und daher genöthigt ist, sich in Berg und Thal zu werfen. Bis zu einem gewissen Grade ist diese Faltung, namentlich in der Regio pylorica eine physiologische, daher erscheint der État mamellonné zunächst als ein bloss quantitativer Excess. Die Grenzbestimmung wird nur durch die mikroskopische Analyse möglich. Die meist sehr auffallende Erweiterung der hypertrophischen Drüsentubuli giebt ein sicheres, qualitatives Criterium für den pathologischen Charakter des Zustandes (vergl. die Fig. 166). Höhere Grade des État mamellonné führen unmittelbar zur Polyposis ventriculi. Gewöhnlich findet man alle Uebergänge auf einer Magenschleimhaut beisammen. Durch eine Quertheilung der Falten, welche namentlich in einiger Entfernung vom Pylorus, nach der Mitte des Magens zu am deutlichsten ist, entstehen kleinere Felder, auf denen die Hyperplasie der Drüsenschicht einen höheren und immer höheren Grad erreicht. Bald hebt sich ein flachrundliches Tuberculum von der Oberfläche ab. Je höher dasselbe wird, um so mehr wird es durch unverhältnissmässige Volumszunahme des hervorragenden Theiles zum Fungus, endlich zum Polyp mit kugelrundem, etwa erbsengrossen Köpfchen und ganz dünnem Stiel. Solcher Polypen,

die sich durch ihre dunkle Röthe ausserdem sehr frappant von der übrigen Magenschleimhaut absetzen, findet man gelegentlich bei 30 Stück auf der Magenschleimhaut, oft sind ihrer 4—6 auf einer gemeinschaftlichen, etwas breiteren Basis angeheftet, es ist nächst den Carcinomen die erheblichste und zugleich die wunderlichste Verunstaltung der Magenschleimhaut, die es giebt. Im Innern der Polypenköpfchen finden wir neben den ectatischen Drüsentubulis hie und da wirkliche Cysten, die mit einer wasserklaren Flüssigkeit oder mit Schleim gefüllt sind. Das Bindegewebe zwischen den Tubulis stellt mit den epitheltragenden Wandungen der letzteren ein System von Septis dar, welches neben den entarteten Tubulis etwa so viel Raum beansprucht, wie die Septa einer aufgeblähten Lunge neben den Lichtungen der Alveolen. Abgesehen davon, zeichnete es sich wenigstens in den von mir untersuchten Fällen durch einen grossen Gehalt an eigenthümlichen, länglichrunden, stark glänzenden und fast reactionslosen Körpern aus, deren histologische Deutung mir vorläufig zweifelhaft geblieben ist.

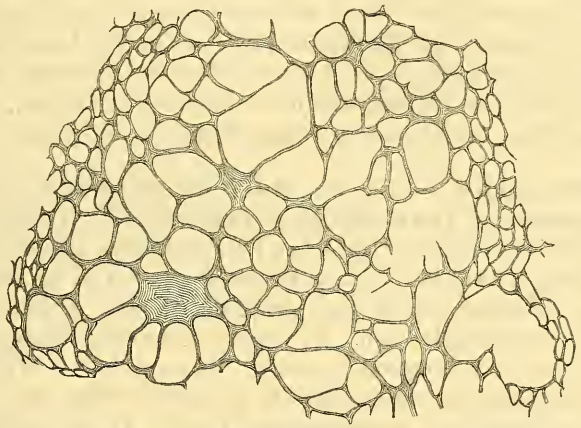

Fig. 166. État mamellonné des Magens. Flächenschnitt durch eine hypertrophische Falte der Schleimhaut. Man sieht die Ectasie der Drüsen, welche in der Faltenmitte am stärksten ist.

Eine morphologische Besonderheit bei der chronischen Gastritis bildet die Entwickelung stecknadelkopfgrosser Rundzellenheerde im Schleimhautparenchym, welche ich nicht für neugebildete oder veränderte lymphatische Follikel, sondern für miliare Abscesse halte. Dieselben entstehen im unteren Dritttheil der Drüsenschicht, oft hart an der Grenze gegen die Muscularis propria mucosae, und entleeren sich grösser werdend an der Oberfläche. Wir erhalten kleine, flache Geschwüre, mit denen die Schleimhaut zu Tausenden bedeckt sein kann. Gewöhnlich sind ihrer freilich nur wenige vorhanden. —

Einfache Verschwärungen.

Die hämorrhagischen Erosionen. Wir verstehen unter hämorrhagischen Erosionen gewisse stecknadelkopfgrosse, kreisrunde, scharfbegrenzte

Defecte der Schleimhautoberfläche, die gewöhnlich in grosser Menge vorhanden sind und mit Vorliebe die Faltenhöhen in der Regio pylorica einnehmen.

Der sehr häufige gleichzeitige Befund von ebenso grossen, noch hämorrhagisch infiltrirten Stellen neben den Erosionen macht in diesem Falle jeden Zweifel an der Entstehung schwinden. Gewöhnlich lassen sich auch unmittelbar vorhergegangene Brechbewegungen als Ursache der Hämorrhagie nachweisen, so dass wir uns in summa die Sache folgendermassen vorstellen dürfen: der Brechact führt durch vorübergehende Sistirung des Blutabflusses zu kleinen Hämorrhagien aus den oberflächlichen Venenstämmchen der Magenschleimhaut; auf den Faltenhöhen deshalb, weil sich hier in den extremsten Theilen des gestauten Stromgebietes der Blutdruck auch am höchsten steigern muss. Die ausgetretenen Blutkörperchen infiltriren einen umschriebenen Abschnitt der Schleimhaut dermassen, dass die Blutcapillaren comprimirt werden und mit der Circulation die Ernährung aufhört. Der hämorrhagische Infarct wird zum Caput mortuum, sein organischer Zusammenhang mit der gesunden Schleimhaut ist aufgehoben und die wirkliche Trennung nur noch eine Frage der Zeit. Wenn wir aber erwägen, dass der Magensaft mit Leichtigkeit dergleichen todte Partien löst, wie sie in der hämorrhagisch infarcirten Schleimhaut vorliegen, so werden wir es begreiflich finden, dass wir schon wenige Stunden nach der Blutung statt des Infarctes jenen reinen, scharfen Substanzverlust antreffen, den *Cruveilhier* érosion hémorrhagique nannte.

Das chronische, einfache, auch runde oder perforirende Magengeschwür (Ulcus simplex ventriculi). Denselben Gang der Entwicklung wie bei den hämorrhagischen Erosionen halte ich für viele Fälle von einfachem Magengeschwür fest. Am 4. December 1865 kam ein Mann mit einem eingeklemmten Leistenbruche in die chirurgische Klinik zu Bonn. Seit 5 Uhr Morgens hatte er heftig gebrochen. Es wurden vergebliche Repositionsversuche, und Abends 7 Uhr die Herniotomie gemacht. Es trat relatives Wohlbefinden ein, am 5. Abends erfolgte auf ein Clysma ein reichlicher Stuhl von dunkelbrauner Farbe, am 6. ein desgl. von blutigschwarzer Farbe. In der Nacht vom 6. zum 7. Uebelkeit und Würgen, am 7. Morgens Erbrechen von galligen, später blutgestreiften Massen, welches sich im Laufe des Tages sehr häufig wiederholte und mit kurzen Unterbrechungen bis zum Tode fortdauerte, der am 9. Mittags erfolgte. Bei der Section, welche eine Stunde nach dem lethalen Ausgange ausgeführt wurde, fanden sich im Magen neben mehreren kleineren hämorrhagischen Infarcten zwei symmetrisch zur Mittellinie der kleinen Curvatur gelegene, gleich grosse, kreisrunde Heerde, von welchen der eine ein vollendetes Ulcus simplex war, der andere den Zustand eines entsprechend grossen hämorrhagischen Infarctes der Magenschleimhaut darbot.

Ich setze diesen einfachen Krankheits- und Sectionsbefund hierher, um meine Ansicht zu begründen. Dass das einfache Magengeschwür auch auf andere Weise entstehen kann, ist selbstverständlich. Wir dürfen sogar annehmen, dass jeder wie immer erzeugte Substanzverlust an der Magenschleimhaut nach einiger Zeit die wesentlichen Charaktere des Ulcus simplex annehmen muss, wenn nicht Verheilung eintritt. So mag denn embolische Verstopfung kleiner Arterienäste, so mögen allerhand Aetzungen und Verbrennungen, auch mechanische Läsionen,

welche namentlich bei schmächtigen und stark geschnürten Personen an der hinteren Magenwand über dem Rande des Pancreas vorkommen — mögen alle diese Dinge gelegentlich zum Ulcus simplex die erste Veranlassung geben. In der grossen Mehrzahl der Fälle aber nimmt, glaube ich, der Process seinen Ausgang von einem hämorrhagischen Infarct. Derselbe reicht durch die ganze Dicke der Schleimhaut. Ich konnte in dem oben erwähnten Präparat an feinen Querschnitten überall die mit Blutkörperchen überschwemmten, gleichsam in das Coagulum eingebackenen Körper der tubulösen Drüsen nachweisen. Ist der Infarct mit Hilfe des Magensaftes aufgelöst und entfernt (verdaut), so bleibt ein entsprechend grosser Substanzverlust zurück, das Ulcus simplex ist etablirt. Es kann sich von jetzt an vergrössern, es kann die gefürchtete Entwickelungshöhe des Ulcus perforans erreichen, es kann anderseits auch kleiner werden und vernarben, aber ich wiederhole, dass es in seinen wesentlichen Eigenthümlichkeiten bereits unmittelbar nach erfolgter Ablösung des Infarcts vorhanden ist.

Zu den wesentlichen Eigenthümlichkeiten des einfachen Magengeschwürs gehört in erster Linie die kreisrunde Gestalt des Defectes. Genau genommen sollte ich sagen, die kreisrunde Basis des Defectes, denn im Ganzen hat der Defect die Gestalt eines flachen Kegels, dessen Basis an der Oberfläche der Schleimhaut, dessen Spitze excentrisch in einer tieferen Schicht der Magenwandung gelegen ist.

Ein zweites, nicht minder charakteristisches Merkmal des Ulcus simplex ist die ausserordentlich scharfe Begrenzung und der Mangel eines Geschwürswalles. Der Schleimhautdefect nimmt sich aus wie ein Loch, das mit dem Locheisen gemacht ist. Die Submucosa liegt so weiss und rein zu Tage, als sei sie sorgfältig präparirt worden, und wenn das Geschwür auch durch sie hindurchgreift, so geschieht das mit einem zweiten ebenfalls kreisrunden scharfgeschnittenen Loch, in dessen Grunde jetzt die Muscularis mit ihren queren Bündeln wie präparirt zum Vorschein kommt.

Fragen wir nach der Ursache dieser Kegel- oder Trichterbildung, so weist uns die Antwort wiederum auf den hämorrhagischen Infarct als Ausgangspunkt der Störung hin. Derselbe hält sich, wie alle hämorrhagischen Infarcte (der Lunge, der Nieren etc.) innerhalb der Grenzen eines grösseren oder kleineren Gefässterritoriums; die Gefässterritorien des Magens aber haben die Gestalt flacher, schräg abgeschnittener Kegel, welche an der oberen Hälfte mit ihrer Spitze nach aufwärts, an der unteren Hälfte nach abwärts gerichtet sind. Der letztere Umstand erklärt es, dass die tiefste Stelle des trichterförmigen Kraters nicht unter der Mitte des Schleimhautdefectes, sondern näher dem oberen, resp. dem unteren Rande gelegen ist.

Was aber die scharfe Begrenzung des Geschwürs anlangt, so scheint es, dass einerseits die formative Reaction in Grund und Rändern des Geschwürs nur äusserst gering ist, anderseits dass die peptische Zerstörung und Auflösung der plastischen Infiltration so unmittelbar auf dem Fusse folgen, dass wir von dem plastischen Infiltrat nie etwas zu Gesicht bekommen. Die grosse Chronicität des Processes, der oft über Jahrzehnte sich hinschleppende Verlauf spricht namentlich zu Gunsten der ersteren Annahme, für die letztere der Umstand, dass wir das Ulcus simplex nur im Magen und im oberen Theile des Duodenum, d. h. nur da

antreffen, wo der Darminhalt sauer reagirt und die Auflösung der Eiweisskörper am schnellsten vor sich geht.

Was die weiteren Schicksale des Ulcus anlangt, so wurde der möglichen Vernarbung bereits gedacht. Je kleiner und je frischer der Substanzverlust ist, um so eher kommt es zur Ausbildung der sogenannten Strahlennarben, d. h. gewisser kleiner, weisser, platter Narben, welche einen wohl zehnfach grösseren Defect der Magenschleimhaut ersetzen und daher nothwendigerweise bei ihrer Bildung die benachbarte Schleimhaut heranziehen und in ausstrahlende Falten legen müssen. Auch grössere Geschwüre können noch vernarben, doch geschieht dies selten, und wenn es geschieht, so führt es unter Umständen zu einer so beträchtlichen Stenose der Magenmitte, dass der Patient dadurch einer neuen Reihe von Leiden entgegengeführt wird.

Auf der anderen Seite bedroht die allmähliche Vergrösserung des primären Substanzverlustes in dreifacher Weise das Leben des Patienten. Indem nämlich das Ulcus langsam, aber unaufhaltsam nach aussen vordringt, kann es

1) auf diesem Wege einem grösseren Blutgefäss begegnen und durch Eröffnung desselben eine tödtliche Magenblutung veranlassen. Am häufigsten geschieht dies bei denjenigen Geschwüren, welche an der hinteren Wand des Magens gerade da ihren Sitz haben, wo die Arteria lienalis quer von rechts nach links verläuft; es kommt aber auch vor, dass der Gefässstumpf des primär zerstörten Gefässterritoriums per diabrosin aufgethan und dadurch eine Blutung aus einem Aste der Coronar- oder gastro-epiploischen Arterien herbeigeführt wird.

2) in das Cavum peritonei durchbrechen. Dies geschieht regelmässig mit einer runden, ziemlich weiten Oeffnung, welche kaum anders als durch eine Nekrose des Geschwürsgrundes mit Ausstossung des nekrotischen Stückes entstehen dürfte. Die Perforation kommt am häufigsten einmal bei den Duodenalgeschwüren und dann bei den Geschwüren der vorderen Magenwand vor, weil diese sich bei den Bewegungen und Verschiebungen des Magens in ziemlich beträchtlichen Excursionen an dem gegenüberliegenden Bauchfellblatte hin und her schiebt, was einer vorgängigen entzündlichen Verklebung ungünstig ist und sie vereitelt. Dass eine solche Verklebung überhaupt möglich ist, sehen wir an den Geschwüren der hinteren Wand und der Regio pylorica, welche fast regelmässig vor der Perforation eine innige Verbindung mit den benachbarten Organen, der Leber, dem Pancreas, der Milz etc. eingegangen sind. Hierdurch ist das Aeusserste verhütet, die Gefahr einer schnelltödtenden Peritonitis abgewendet und ein Erfolg erreicht, welchen wir als Aerzte anstreben würden, wenn wir könnten. Wir dürfen uns aber nicht verhehlen, dass durch diese Ueberbrückung des Bauchfellraumes der zerstörenden Thätigkeit ein neues Feld eröffnet ist. Das Geschwür kann nun

3) in ein Nachbarorgan eindringen und daselbst Schicht für Schicht zerstören. Am häufigsten werden in dieser Weise die Milz und der linke Leberlappen attakirt, welche, weil die Zerstörung in ihren weichen Parenchymen leichter vordringt, als in den Magenwandungen und in der Bindegewebsbrücke, sehr bald zu mächtigen, mit der Magenhöhle durch eine engere Oeffnung communicirenden Recessus umgeschaffen werden. Seltener greift das Ulcus in den Kopf des Pancreas über, am seltensten ist die Adhärenz an das Colon, wodurch später eine Communication zwischen Magen und Colon und das klinische Bild der Leienterie

entsteht. Einmal sah ich eine Adhärenz und Communication des Pylorus mit der Gallenblase mit consecutiver Gallensteinbildung und Entleerung des Steines durch die abnorme Oeffnung in den Magen und von hier aus durch Brechact nach aussen.

Die Corrosionsverschwärung (Ulceratio escharotica ventriculi) ist in allen nicht gleich tödtlichen Fällen von Vergiftung mit Mineralsäuren oder Alkalien zu gewärtigen. Die Wirkung dieser Chemicalien dauert selbstverständlich bis zur vollständigen Sättigung ihrer freien chemischen Affinitäten. Je grösser daher die genossenen und nicht wieder erbrochenen Mengen von Schwefelsäure, Kalilauge etc. sind, desto eher wird der Brandschorf alle Magenhäute durchsetzen, beziehentlich sofort eine tödtliche Perforation in die Bauchhöhle entstehen. Kleinere Mengen des Giftes verwandeln nur die eigentliche Schleimhaut oder gar nur die innere Hälfte derselben in eine bei Schwefelsäurevergiftung grauweisse und ziemlich derbe, bei Kalivergiftung in eine bräunlich-schmierige Eschara, die den Fundus in erster Linie, weniger die Regio pylorica überzieht. Salpetersäure erzeugt braune Schorfe, Salzsäure graue, Oxalsäure weissliche und Brechweinstein fleckweise Pusteln, während auf Einwirkung von Aetzalkalien weiche weisse Schorfe entstehen. Dass nebenher auch die Mundhöhle und der Oesophagus verbrannt sind, versteht sich von selbst, aber auch jenseits des Magens im Dünndarm finden wir gewöhnlich noch bedeutende Verschorfung. — Nun folgt eine hämorrhagische Entzündung. Blutpigment färbt die Schorfe schwärzlich. Endlich werden sie durch Eiterung abgestossen. Kommt er zur Heilung, so bleiben ausgedehnte Narben mit starkem Contractionsbestreben zurück.

Die submucöse Vereiterung (Phlegmone ventriculi) ist eine rara avis. Dabei ist die Magenschleimhaut sammt der Muscularis mucosae durch eine breite Eiterschicht von der Muscularis propria abgehoben und flottirt so zu sagen auf ihr. Der grosse Reichthum an Lymphgefässen und ausgedehnten Spalträumen in der Submucosa leistet dieser Vereiterung gewiss bedeutenden Vorschub. Ueber die Entstehung ist indessen nichts bekannt. Nach *Orth* bilden Embolien bei Milzbrand und ulceröser Endocarditis die Hauptursachen.

Geschwülste.

Der Magen zeichnet sich durch ein besonders reichhaltiges Repertoir von Carcinomen aus, indem hier in fast gleicher Häufigkeit ein weicher, ein harter und ein gallertiger Drüsenkrebs, sowie ein Cylinderepitheliom gefunden wird. Sämmtliche Drüsencarcinome entstehen in der eigentlichen Mucosa und gehen erst von hier aus auf die Submucosa über. Ich sage dies ausdrücklich, weil man früher zwischen »submucösen« und »mucösen« Krebsen des Magens einen wesentlichen Unterschied machte. Richtig ist, dass der erwähnte Uebergang in der Regel sehr frühzeitig erfolgt, und dass die Krebswucherung in der mit weiten und zahlreichen Lymphgefässnetzen versehenen Submucosa ungleich schneller fortschreitet als in der Mucosa. Gar nicht selten imponirt daher der Krebs als eine flächenhafte Infiltration der Magenwand, über welcher die grösstentheils unveränderte oder einfach atrophische Schleimhaut hinwegzieht und auf ihr verschiebbar ist, während sie nur an einem Punkte mit ihr völlig verwachsen ist. Dieser eine Punkt ist der Ausgangspunkt und der älteste Theil der gesammten Degeneration. Er ist in den

meisten Fällen, die zur Untersuchung kommen, von einem Geschwür besetzt, welches die Stelle der ersten Entstehung des Carcinoms und damit die Möglichkeit hinweggenommen hat, über die Betheiligung der Schleimhautdrüsen an der ersten Entstehung des Krebses ein gültiges Urtheil zu fällen. Um so werthvoller sind daher die Angaben *Waldeyer's* (Virchow's Archiv XLI), welchem es trotz dieser Schwierigkeiten gelungen ist, die Schleim- und Labdrüsen als die Entwickelungsheerde der Neubildung festzustellen.

Der weiche Drüsenkrebs des Magens. Ein gewöhnlicher Befund bei weichem Carcinom des Magens ist der einer Geschwürsfläche von mehreren Quadratzoll Umfang, umgeben von einem wallartig verdickten, weil bereits carcinomatös infiltrirten Schleimhautrande. Die Geschwulst ist, was sehr häufig vorkommt, an der kleinen Curvatur entstanden und von hier aus theils an der vorderen, theils an der hinteren Magenwand herabgestiegen. Die Geschwürsfläche ist mit Gewebsfetzen bedeckt, welche beim Aufgiessen von Wasser flottiren. Es sind die Ueberreste des Krebsstromas, die der Zerstörung etwas länger widerstehen als die Krebszellen. Sie lösen sich jetzt vornehmlich unter der Einwirkung des Magensaftes stückweise ab und geben dabei zu jenen pathognomonischen Blutungen Veranlassung, bei denen das Blut in kleinen Portionen austritt, sofort gerinnt und eine bräunlich schwarze Farbe annimmt, so dass zahllose dieser Partikelchen geronnenen Blutes dem Mageninhalt, resp. dem Erbrochenen das Ansehen von Kaffeesatz, Chocolade etc. verleihen. Betrachtet man einen Querschnitt durch den Geschwürswall, so sieht man, wie an der Grenze nach dem Gesunden die Drüsenschicht der Schleimhaut durch die Geschwulst emporgehoben wird, wie sie über der Höhe der Anschwellung sich plötzlich erniedrigt, indem die Drüsen gleichsam von ihren beiden Enden her zusammengedrückt und die benachbarten aus einander gerückt werden. Zuletzt deutet nur noch eine unterbrochene Kette von atrophischen Drüsenüberresten die Stelle der eigentlichen Mucosa an, zwischen ihr und der Muscularis liegt die ganze Dicke der krebsigen Entartung, welche 1—2 Centimeter betragen kann. Auf der anderen Seite wird der Uebergang zur Ulceration durch die fettige Degeneration der Krebszellen vermittelt. Schon das unbewaffnete Auge erkennt die gelben Punkte und Strichelchen des retrograden Krebses und sieht dieselben überall den Boden und die Ränder des Geschwürs umgeben. Der Zerfall selbst mag hier durch die Einwirkung des Magensaftes auf das nekrobiotische Gewebe beschleunigt werden, wenigstens pflegt sich derselbe bei der ganz analogen Erkrankung des Uterus, der Harnblase etc. länger hinzuziehen und auch nicht so rapide Fortschritte zu machen.

Der harte oder indurirende Magenkrebs (Scirrhus ventriculi). Diesem viel langsamer wachsenden Carcinome gelingt es meistens, von der kleinen Curvatur aus, wo es ebenfalls am liebsten entsteht, die ganze Peripherie des Magens zu umwachsen. Die Submucosa und die Mucosa verwandeln sich in eine 2—3 Linien dicke, weisse, derbe Schwiele, welche, wenn der Ring vollendet ist, ihrerseits dem mittleren Theil des Magens die Form einer starren, zwischen 1 und 2 Zoll im Durchmesser haltenden Röhre verleiht, an welcher der Fundus wie ein loser Beutel anhängt.

Die mikroskopische Untersuchung zeigt gerade hier eine sehr ausgesprochene Analogie der epithelialen Anordnung mit Drüsenepithel. Nicht dass die Zellen

und Zellennester besonders gross und zahlreich wären: im Gegentheil, das bindegewebige Stroma überwiegt entschieden. Aber die Form der Zellennester ist eine relativ regelmässige, es sind nämlich langgestreckte, im Querschnitt kreisförmige Tubuli, in welchen die kleinen, aber unter sich gleich grossen Epithelzellen fast radienartig arrangirt sind, wenn auch ein centrales Lumen fehlt.

Der Gallertkrebs (Carcinoma colloides ventriculi). Auch der Gallertkrebs des Magens zeichnet sich durch seine vorwiegende Tendenz zur Destruction im Gegensatze zur Ulceration aus und erreicht stets schon vor dem Aufbruch den Zustand der Gürtelgeschwulst. Er kann auf diese Weise sehr beträchtliche Stenosen herbeiführen. Die Ulceration ist ein langsamer, von innen nach aussen fortschreitender Zerfall, ohne Blutung oder eine andere stärkere Absonderung. Wäre nicht die Möglichkeit einer Weiterverbreitung des Carcinoms auf das Peritoneum, so würde sich sowohl der Gallertkrebs als der Scirrhus vor den anderen Carcinomen durch eine gewisse Ungefährlichkeit der primären Veränderungen auszeichnen.

In Beziehung auf die Textur sind die Flächenschnitte *Köster's* insofern von Bedeutung geworden, als sie unzweifelhaft das Wachsthum der Infiltration in die Lymphbahnen der Magenwand verlegen. Derselbe Autor ist geneigt, seine am Cylindrom (p. 162) gewonnenen Erfahrungen über die Betheiligung der Endothelien am Neubildungsprocesse auch auf das Gallertcarcinom des Magens zu übertragen. Dass ich hiergegen principielle Bedenken nicht wohl erheben kann, dürfte meine früher niedergelegte Auffassung der harten Drüsencarcinome darthun. Ich würde diesen Befund als eine ursprünglich von den Drüsen ausgehende epitheliale Infection der Lymphendothelien ansehen. Doch bitte ich die reservirte Stellung zu berücksichtigen, welche ich gerade gegenüber dem Colloidkrebs eingenommen habe.

Von grosser klinischer Wichtigkeit und ebenso grossem anatomischen Interesse ist die Weiterverbreitung der drei genannten Magenkrebse auf die anstossenden Organe. Auf die Submucosa folgt zunächst die Muscularis. In der Muscularis geht die carcinomatöse Infiltration den schmalen Zügen des interstitiellen Bindegewebes nach. Die Muskelbündel erfahren dabei — vielleicht infolge des dauernden Reizzustandes, in welchem sie sich befinden, eine hyperplastische Verdickung. Wenigstens ist dies beim Gallertkrebs und beim Scirrhus ventriculi die Regel. Man kann an einem senkrechten Durchschnitt durch die Magenwand schon mit unbewaffnetem Auge die allmähliche Dickenzunahme der Muskelbündel vom Gesunden nach dem Kranken hin verfolgen. Rechnet man hierzu das Quantum von Substanz, welches die carcinomatöse Degeneration des Zwischenbindegewebes hinzubringt, so begreifen wir es, wenn die Muscularis sich um das 3—5fache ihres normalen Volumens verdickt findet.

Ist die Muscularis zerstört, so erreicht der Krebs das Peritoneum viscerale. Die ersten Knötchen treten dann im submucösen Bindegewebe auf. Oft sieht man deutlich, wie sie anfangs in ihrer Anordnung von dem Verlaufe der Muskelbündel abhängig, d. h. längs derselben entsprechend den Bindegewebsseptis aufgereiht sind. Bald aber confluiren die Nachbarn mit einander, und wir erhalten flache, unregelmässige Knoten, welche uns die Eigenthümlichkeiten des betreffenden Carcinoms in möglichst reiner Form darbieten.

Mit diesem Auftreten am Peritoneum ist fast immer das Signal zu einer allgemeinen Entartung des ganzen Sackes gegeben. Wahrscheinlich werden durch die gegenseitige Verschiebung der Eingeweide Theile jener Krebsknoten abgelöst und über die glatten Flächen hin- und hergeschoben, bis sie in einer Falte, einem Recessus oder dergleichen hängen bleiben und hier zur Entwickelung eines neuen Krebsknotens Veranlassung geben. Der Gesammteindruck ist — mit *Virchow* zu reden — der, als ob ein Seminium ausgestreut wäre, welches hier und dahin gefallen wäre und gekeimt hätte. Das weiche Carcinom und der Scirrhus verhalten sich in dieser Beziehung ganz gleich. Nur der Gallertkrebs nimmt auch jetzt noch eine Sonderstellung ein, indem er die ungeheuere Aufgabe verfolgt, ohne alle Sprünge, lediglich durch Infiltration in continuo das ganze Peritoneum in Gallertcarcinom zu verwandeln. Die Dicke, welche die einzelne Peritonealplatte nach vollendeter Infiltration erreicht, ist die sehr erhebliche von 2—3 Linien, das Netz als Duplicatur des Peritoneums wird in eine daumenstarke, brettähnliche Platte umgeschaffen, ebenso das Mesenterium, die Ligamente. Dass unter diesen Umständen die erheblichsten Störungen in der Peristaltik unvermeidlich sind, liegt auf der Hand. Gewöhnlich gesellen sich aber zu alledem noch entzündliche Vorgänge, ein reichlicher Erguss serösfibrinösen Exsudates, kleinere Blutungen, Adhäsionen. Dergleichen findet sich auch bei den weichen Krebsen und beim Scirrhus. Doch zeichnet sich der Scirrhus ausserdem durch eine höchst merkwürdige Eigenthümlichkeit aus, welche ohne Zweifel auf feineren histologischen Vorgängen beruht, bis jetzt aber gerade im Hauptpunkte vollkommen unnahbar geblieben ist. Ich meine die Zusammenziehung des Bindegewebes in der Umgebung der Scirrhusknoten. Schon die mit der Verdickung gleichzeitig stattfindende Verengerung des Magens, von welcher wir oben berichteten, ist auf Rechnung dieser Retraction zu setzen. Hier aber ist gar keine Aussicht vorhanden, etwas Näheres über den Vorgang zu ermitteln. Am Peritoneum sind die Verhältnisse viel übersichtlicher. Insbesondere dürfen wir erwarten, an der durchsichtigen Structur des Netzes Aufschlüsse zu erhalten. In der That schrumpft das Netz zu einem harten, mit Krebsknoten durchsetzten Strang zusammen, welcher, wenn es der Ascites zulässt, schon durch die Bauchdecken in der Gegend des Quercolon zu fühlen ist. Breiten wir es aber aus und suchen den Grund der Schrumpfung zu ermitteln, so erhalten wir, wenn wir uns einer schwachen Vergrösserung bedienen, den Eindruck, als habe man in ein flach ausgebreitetes Tuch an einer Stelle hineingegriffen und es zusammengerafft; von allen Seiten laufen die Falten strahlig auf diesen Punkt zusammen; statt des zusammengerafften Theils aber erscheint der glatte, weisse Scirrhusknoten als Mittelpunkt dieser Strahlenfalten. Ich bin nun zwar für meine Person überzeugt, dass hier wirklich ein gewisser Verbrauch von präexistirendem Bindegewebe stattfindet, und dass der Scirrhusknoten diese Quantität verbrauchten Bindegewebes mit repräsentirt, ich bin aber nicht in der Lage, über das »Wie« dieses Verbrauches Aufschluss zu geben.

Natürlich führt auch diese Degeneration des Peritonealsackes zu einer Erstarrung und Verkürzung des Mesenteriums, mithin zu den erheblichsten Störungen der Peristaltik, dazu kommt aber in der Regel noch eine sehr innige Verklebung der Unterleibsorgane unter einander, so dass z. B. der Dünndarm in einen einzigen kugligen Ballen verwandelt zu werden pflegt, innerhalb dessen das

Darmlumen einen geradezu labyrinthischen Verlauf hat, der der anatomischen Verfolgung beinahe unübersteigliche Hindernisse bereitet.

Das Cylinderepitheliom (Adenoma destruens Försteri) vertritt am Magen die Stelle der verschiedenen Plattenepithelialkrebse, welche wir von den Lippen abwärts bis zur Cardia kennen gelernt haben. Es wählt seinen Sitz an der kleinen Curvatur von der Cardia bis zum Pylorus. An der Cardia bildet es 1—3 rundliche Protuberanzen, welche zum Theil noch in den Oesophagus hineinragen und deshalb häufig als tiefsitzende Oesophaguskrebse diagnosticirt werden. In der Pylorusgegend sitzt es oft genau auf der Schleimhautfalte, welche Magen und Duodenum trennt. Hier bildet es nach einander eine flache tuberöse Erhebung, einen mit breiter Basis aufsitzenden Fungus und endlich einen oft kugelrunden, über taubeneigrossen Fungus, welcher mit einem relativ kurzen Stiele befestigt ist. In der letzteren Gestalt eignet sich die Geschwulst vortrefflich, um das Lumen des Duodenums förmlich zuzupfropfen und auf diese Weise, d. h. durch mechanische Unterbrechung der Nahrungsaufnahme und Verdauung, Zustände von acutem Marasmus zu erzeugen, welche tödtlich werden, wenn nicht eine rechtzeitige Erweichung und Auflösung des Knotens eintritt. Es bleibt darauf ein glatter Substanzverlust, in dessen Rändern man die Geschwulstbildung weiter verfolgen kann.

Wie es kommt, dass gerade dieses Magencarcinom frühzeitig und bald in grossem Massstabe Lebermetastasen erzeugt, ist noch nicht ausgemacht. Doch dürfte die Annahme gerechtfertigt sein, dass ein Einbruch des Krebses in das Venensystem des Magens zur multipeln Embolisirung des Pfortadergeästes mit Krebszellen den metastatischen Leberkrebs hervorbringt (s. Leberkrebse).

Form- und Lageveränderungen.

Die Erweiterung des Magens (Gastrectasie) stellt sich bei chronischen Katarrhen und bei krebsigen Stenosen des Pylorus als eine im Ganzen gleichmässige Ausdehnung desselben in allen Theilen dar. Der ectatische Magen stellt sich mehr senkrecht, da die Cardia fixirt, der Pylorus einigermassen beweglich ist. So kann er die ganze linke Hälfte der Bauchhöhle vom Zwerchfell bis auf den Blasenscheitel hinab einnehmen. Erst die Portio pylorica wendet sich wieder im scharfen Knick nach oben, der Pylorus liegt etwa in der Höhe des Nabels.

Die Sanduhrform des Magens kommt in seltenen Fällen angeboren vor; meist wird sie durch narbige Zusammenziehung im Grund und in den Rändern eines grösseren Ulcus simplex, oder durch Carcinome der kleinen Curvatur bedingt.

Parasiten.

Von eigenen Parasiten des Magens ist nur die ***Sarcina ventriculi*** zu erwähnen. Graugrüne Häufchen und Niederschläge, welche man im gährenden Mageninhalt und im Erbrochenen bei chronischer Gastritis häufiger findet, erweisen sich zusammengesetzt aus Kolonien würfelförmiger, an den Ecken abgerundeter Körperchen, deren Theilung

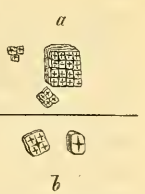

Fig. 167. Sarcina ventriculi. *a.* bei schwächerer, *b.* bei stärkerer Vergrösserung.

durch zwei sich kreuzende Einschnürungen in acht kleinere Würfel angedeutet scheint. Auch an diesen kleineren Würfeln sieht man schon die kommende Schnürmarke, und ebenso sind die grösseren meist zu 8 zusammengefügt; darüber hinaus fangen die Zerbröckelungen der Kolonie an.

Leichenerscheinungen.

Als Leichenerscheinung ist insbesondere die sogenannte ***Magenerweichung*** (Gastromalacie) anzusehen, welche der saure Inhalt an den zarten Magenwandungen von Säuglingen gern herbeiführt. Bei Erwachsenen sind derartige Macerationen selten.

III. Abschnitt. Darm.

Missbildungen.

Das Meckel'sche Diverticulum ist ein gewöhnlich daumenlanger und auch daumendicker blinder Anhang, welcher etwa einen Meter oberhalb der Bauhinischen Klappe der Aussenseite des Dünndarms ansitzt. Seine Wand ist wie die Wand des Dünndarmes gebaut, enthält aber viele lymphatische Follikel und ist vielleicht deshalb bei typhösen und tuberculösen Entzündungen stark betheiligt. Auch habe ich zweimal Darmkrebs vom Divertikel ausgehen sehen. — Dasselbe ist ein ungeschlossener Ueberrest des Ductus omphalo-mesentericus.

Die Atresia ani kommt in zwei Formen vor:

1. Bei der A. a. simplex hat das untere Ende des Darmrohrs den Anschluss an die Hautvertiefung des Anus nicht erreicht und endigt 1—5 Cm. oberhalb desselben als Blindsack, der indessen von einer Hautwunde her leicht erreicht und darin befestigt werden kann.

2. Bei der A. a. vesicalis, urethralis oder vaginalis mündet der Mastdarm in die Blase, die Urethra oder Scheide ein.

Entzündung.

Katarrhalische Entzündungen des Dünn- und Dickdarms. a. Hyperämie und Blutung. Das anatomische Fundament aller Katarrhe des eigentlichen Darmes ist eine hyperämische Schwellung der Schleimhaut. Die Hyperämie kann eine active oder passive sein. Im ersten Falle ist sie die nächste Folge der stattgehabten pathologischen Reizung, im zweiten Falle ging sie der katarrhalischen Störung schon längere Zeit vorauf und hat die Bedeutung eines prädisponirenden Momentes; ich denke hierbei an die Darmkatarrhe bei Beeinträchtigung der Pfortadercirculation in der Leber, an die hämorrhoidalen Mastdarmkatarrhe. Ob wir in diesen Fällen berechtigt sind, beim Eintritt des Katarrhs noch eine besondere Steigerung der bestehenden Hyperämie oder gar eine Umwandlung ihres statischen Charakters anzunehmen, mag auf sich beruhen. Erspriesslich scheint mir die Erörterung der Frage, inwiefern auch hier der normale Bau des Schleimhauttractus das Entstehen oder Fortbestehen einer Hyper-

ämie begünstige. Wir wollen hier zunächst darauf hinweisen, dass wegen der Zartheit und Durchdringlichkeit des Epithelialstratums der Zutritt äusserer Reize zu den reizbaren Elementen der eigentlichen Darmschleimhaut ein ungleich leichterer ist als anderwärts; ferner, dass hier keine elastische Umhüllung der Ausdehnung der blutgefüllten Capillaren einen Damm entgegensetzt, sondern die Weichheit des Parenchyms eine beinahe unbegrenzte Erweiterung zulässt. Von besonderem Interesse scheint mir die Beziehung, in welcher die Contractionen der Darmmuscularis zu der Blutvertheilung in der bedeckenden Schleimhaut stehen. Bekanntlich treten die Stämmchen der Arterien und Venen, welche das Blut zu den Gefässnetzen der Darmschleimhaut zuführen, in schräger Richtung durch die Muskelhaut hindurch. Sie sind dabei von einer Scheide lockeren Bindegewebes umgeben, welche bei den Arterien ziemlich mächtig ist, so dass ein weiter Spielraum zwischen dem Gefäss und den Muskelbündeln übrig bleibt, bei den Venen hingegen sehr geringfügig, so dass die Lumina der Venen bei einer Contraction der Muscularis leichtlich comprimirt werden. Infolge dieser Anordnung tritt bei jeder Contraction der Darmmuscularis eine Behinderung des Blutrückflusses aus der Darmschleimhaut ein, es entsteht eine stärkere Anfüllung mit Blut, welche so lange anhält, als die Contraction dauert, und bei häufiger Wiederholung der Contractionen einen mehr dauernden Charakter annehmen mag. Die grosse Bedeutung für den Verdauungsprocess liegt auf der Hand. Die peristaltischen Contractionen haben, abgesehen von der Locomotion der Contenta durch die Hyperämie der Schleimhaut, welche sie erregen und unterhalten, auch einen günstigen Einfluss auf Secretion und Resorption; auf die Secretion, indem sie den offen-mündenden Drüsen ein reicheres Rohmaterial zuführen, auf die Resorption, indem sie jene Ausspritzung der Zottencapillaren bewirken, welche nach *Kölliker* eine so wichtige Rolle bei der Anfüllung des centralen Lymphraumes spielt. Indessen jede periodische Hyperämie ist ein Danaergeschenk für das Organ, welches ihr unterworfen ist, die leiseste Störung des Mechanismus macht die Wohlthat zur Plage. So ist es auch hier. An keiner Schleimhaut erreicht die katarrhalische Circulationsstörung so hohe Grade als gerade an der Magen-Darmschleimhaut, weil der pathologische Reiz, welcher die Schleimhaut trifft, die Peristaltik ebenso prompt und in noch viel stärkerem Masse wach ruft als die physiologische Reizung durch Ingesta. Die grossartigen Beispiele für die schädlichen Wirkungen jenes Mechanismus bietet die Ruhr dar; das enorme Oedem der Dickdarmschleimhaut bei jener, die Blutungen, in zweiter Linie auch die diphtheritischen Zerstörungen entwickeln sich unter dem Einfluss von sehr heftigen tonischen Zusammenziehungen der Muscularis.

Bei Herz- und Leberkranken nehmen alle Katarrhe des Digestionstractus gern einen hämorrhagischen Charakter an. Der Austritt der rothen Blutkörperchen erfolgt regelmässig an den am meisten prominirenden Punkten, am Magen auf den Bindegewebsleistchen, welche die Mündungen der Drüsen umziehen, im Dünndarm an den Zottenspitzen und zwar vorzugsweise den Spitzen derjenigen Zotten, welche die Säume der Kerkringischen Falten besetzen; im Ileum und Colon sind die Umgebungen der folliculären Drüsen bevorzugt, im Colon noch insbesondere die Plicae sigmoideae. Der Vorgang selbst ist eine sogenannte Diapedesis. Das Blut dringt in kleinsten Portionen aus entspreehend klei-

nen Einrissen an den Umbeugestellen der Gefässschlingen zunächst in das bindegewebige Parenchym, von hier zur Oberfläche. Ist nachher die Blutung vorüber, so bleibt ein Theil der ausgetretenen Blutkörperchen im Parenchym sitzen und giebt zur Bildung eines braunen, resp. schwarzen Pigmentes Veranlassung. Demgemäss erscheint die Schleimhaut in toto braun, gelb, grau oder schwarz, wobei die Vertheilung des Pigmentes dem eben erörterten Gesetze folgt und nur in seltenen, sehr hochgradigen Fällen eine mehr gleichmässige ist, so dass der Magen z. B. wie mit Tinte übergossen aussieht.

b. Schwellung der Schleimhaut und der lymphatischen Follikel. Dass die Anschwellung der katarrhalischen Darmschleimhaut, das zweite anatomische Element dieser Entzündungsform, zum Theil wenigstens direct aus der Hyperämie abzuleiten sei, versteht sich von selbst. Sie ist es in soweit, als sie auf der Volumszunahme der Gefässe und auf einer reichlicheren Durchtränkung der Schleimhaut mit Serum beruht. Letztere spielt bei den Stauungskatarrhen eine grosse Rolle und ist charakterisirt durch den Speckglanz der aufgequollenen Membran, sowie durch das klare Serum, welches sich aus einem Einschnitt entleert. Die Anschwellung ist um ein Vielfaches beträchtlicher, wenn die Submucosa daran Theil nimmt, was namentlich am Coecum häufiger der Fall ist.

Mehr als diese passiven Intumescenzen interessiren den pathologischen Anatomen, der nach etwas festeren, handgreiflicheren Beweisen eines stattgehabten Darmkatarrhs sucht, die activen, d. h. auf Zellenbildung beruhenden Schwellungszustände der lymphatischen Follikel. Es hängt wohl zweifelsohne mit der innigen Beziehung dieser Drüsen zum Resorptionsvorgange zusammen, dass wir bei fast jeder katarrhalischen Affection einer Schleimhaut eine mehr oder minder ausgedehnte Mitaffection derjenigen lymphatischen Apparate wahrnehmen, welche die Lymphe der erkrankten Schleimhaut aufzunehmen haben. Am häufigsten und schnellsten erkranken die in der Schleimhaut selbst eingebetteten Follikel: die ausserhalb des Tractus liegenden eigentlichen Lymphdrüsen folgen erst in zweiter Linie, und zwar: für die Katarrhe der Nasen-, Rachen- und Mundhöhle die Lymphdrüsen am Halse, für den Respirationstractus die Drüsen um die Lungenwurzel und die Bifurcation der Trachea, für den Digestionstractus die Mesenterialdrüsen, für den Urogenitalapparat die retroperitonealen und inguinalen Lymphdrüsencomplexe.

Am reinsten und einfachsten stellt sich dieselbe in der folliculären Schwellung und Vereiterung der Darmschleimhaut dar (Enteritis follicularis). Die heftigen Intestinalkatarrhe des Hochsommers stellen uns gelegentlich sämmtliche Stadien des Processes vor Augen, während die Anfänge desselben als intercurrente oder Initialerscheinungen auch bei der Tuberculose, dem Typhus, der Cholera asiatica und Dysenterie gefunden werden.

Man bemerkt in der Regel gleichzeitig mit der beginnenden Schwellung eine stärkere, dichtere Injection der Blutgefässe in der Umgebung des Follikels; es scheint, als ob sich die allgemeine Hyperämie um den Follikel her besonders concentrirt habe; zum Theil aber mag diese Hyperämie auch eine collaterale sein, davon abhängig, dass dem Blute der Eintritt in den Follikel selbst erschwert ist. Der solitäre Follikel präsentirt sich wie eine mattgraue Perle von der Grösse eines

Stecknadelkopfes, welche von einem Gefässkranz allseitig eingefasst ist. Ein Peyer'scher Haufen gewährt in diesem Stadium das zierlichste Bild, indem die hyperämischen Ringe der benachbarten Follikel einander berühren. Mit dem Eintritt der Vereiterung schwillt der Follikel bis zur Grösse einer kleinen Erbse an, man bemerkt an seiner Statt eine gelbliche, fluctuirende Stelle, über welche die äussere Schicht der Mucosa mässig gespannt hinwegzieht. Lässt man den Eiter heraus, so collabirt die Decke und die Stelle sinkt etwas ein. Mit Wasser übergossen infiltrirt sich die Höhle wieder und man hat Gelegenheit, den verhältnissmässig grossen Umfang derselben zu bewundern.

Der grosse Umfang der Eiterhöhle erklärt sich nur aus der Theilnahme des umgebenden Bindegewebes an der Vereiterung. So lange nämlich der Eiter als Abscess im Parenchym der Schleimhaut sitzt, wirkt er — wenn ich mich dieses Vergleiches bedienen darf — katalytisch auf das Bindegewebe ringsum. An den Peyer'schen Plaques kommtes daher gar nicht selten zu einer subcutanen Communication der benachbarten Follicularabscesse, wodurch die Schleimhaut auf grössere Strecken unterminirt wird. Schliesslich nekrotisirt die Decke, löst sich an den Rändern ab und zeigt uns den Substanzverlust, welcher durch die Verschwärung hervorgebracht wurde, in Form eines scharfbegrenzten runden oder rundlichen Geschwüres. Die Vernarbung erfolgt wohl in der Regel ohne Schwierigkeit, doch habe ich selbst einmal eine Perforation der Darmwand dicht über der Ileocoecalklappe beobachtet.

Was chronisch-katarrhalische Zustände betrifft, so ist die Darmschleimhaut im Allgemeinen so sehr an wechselnde Füllungszustände ihres Gefässapparates gewöhnt, dass alle activen Hyperämien und mit ihnen die katarrhalischen Zustände, welche sie hervorgerufen haben, vollkommen zur Norm zurückzukehren pflegen.

Nur bei Stauungskatarrhen Herz- und Leberkranker kommt es zu bleibenden mehr ödematösen Schwellungen und zu einer oft ganz schwarzen Pigmentirung, welche von den per diapedesin ausgetretenen und in der Darmschleimhaut sitzen gebliebenen Blutkörperchen herrührt.

Dem État mamellonné des Magens entspricht einerseits die gallertige oder cystoide Entartung der Schleimhäute, anderseits die Bildung der Schleimpolypen. Die gallertige Entartung, welche bis jetzt nur an der Darmschleimhaut gefunden worden ist, kommt dadurch zu Stande, dass an einer umschriebenen, nach einer Beobachtung von *Virchow* bis thalergrossen Stelle, die Lieberkühn'schen Drüsen sich mit Schleim füllen und zu hirsekorngrossen Retentionscysten werden. Benachbarte Cysten verschmelzen unter Atrophie der Cystenwände mit einander, dadurch entstehen grössere Hohlräume; endlich überwiegt der Schleim in der Gesammtstructur so sehr, dass die afficirte Partie der Schleimhaut eine gallertige Consistenz und Farbe bekommt.

Specifische Entzündungen.

Wie nach den Ausführungen (pg. 113 ff.) zu gewärtigen, ist der Dünn- und Dickdarm für eine grosse Zahl von pathogenen Pilzen der willkommenste Wohn-

und Weideplatz. Leider kennen wir sie noch nicht alle. Auch der Ruhrpilz ist uns noch unbekannt, der erste, mit dem wir uns zu beschäftigen hatten.

Die ***Ruhr*** (Dysenteria). Bei der Ruhr haben wir es in erster Linie mit einer katarrhalischen Entzündung zu thun, welche sich vom Dickdarm und S romanum aus allmählich bis zur Bauhinischen Klappe und höher hinauf verbreitet. Nicht selten darf die Anhäufung harter Kothballen als Causa praedisponens si non prima angesehen werden. Diese haben sich im Coecum, an der Flexura lienalis und hepatica, in den Knickungen des S romanum und in zahlreichen Divertikeln zwischen den Plicae sigmoideae gesackt und erregen hier zunächst eine stärkere Schleimabsonderung, die sich dann mehr plötzlich zu einem schleimigen und sofort auch hämorrhagischen Katarrh steigert.

I. Stadium. Blutige Ruhr. Häufig wiederkehrende und lang anhaltende krampfhafte Zusammenziehungen der Muskelhäute des Dickdarmes scheinen durch den verhinderten Abfluss des Venenblutes besonders zu dieser Steigerung beizutragen. Das ganze Bindegewebe der Darmwand, vor allem das submucöse, welches dafür den meisten Raum bietet, ist mit einem concentrirten, blutig serösen Transsudat erfüllt. Die normalen Falten der Schleimhaut bilden infolge dessen mächtige, rigide Vorsprünge, welche gegen das Lumen und den Inhalt des verengten Darmrohrs gerichtet sind (Fig. 168). An der Oberfläche wird ein glasiger Schleim mehr oder minder reich mit Blut gemischt abgesondert.

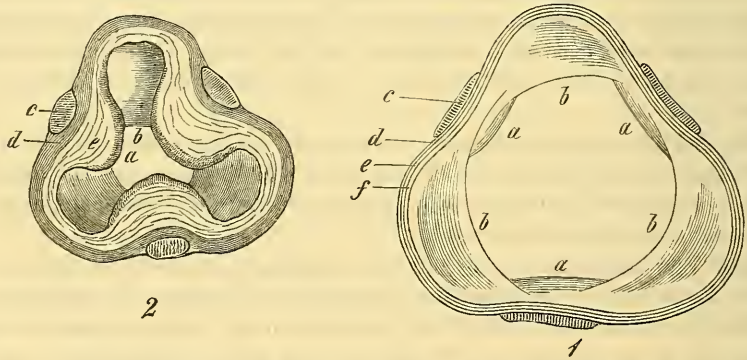

Fig. 168. Dickdarmquerschnitte, 1 normal, 2 bei Ruhr. *a*. Plicae longitudinales. *b*. sigmoideae, *c*. Taeniae, *d*. Ringmuscularis, *e*. Submucosa, *f*. Mucosa.

Die Faltenhöhen der Plicae sigmoideae sowohl als der drei Plicae longitudinales werden theils gegen einander, theils gegen den Darminhalt angedrückt und verharren in diesem Zustande lange Zeit. Dass sich unter diesen Umständen gerade hier ein intensiverer Grad entzündlicher Erkrankung einstellt, begreifen wir leicht. Die Form aber, in welcher sich diese intensivere Entzündung ausspricht, ist die diphtherische (s. pg. 116). Die gewöhnlichen Darmbacterien sind gegenüber einer normal beschaffenen Darmschleimhaut ohnmächtig, sobald aber eine hinreichend schwere, entzündliche Infiltration in ihr Platz gegriffen, kommen die Fäulnissbacterien des Darmes zur Wirkung und bringen eine diphtherische Nekrose derselben zu Wege.

II. Stadium. Diphtherische Ruhr. Die diphtherischen Infiltrate des dysenterischen Darms sind von schmutzig-weisser Farbe und bilden auf den Faltenhöhen einen filzig-zundrigen, später schmierigen, haftenden Belag, der sich scharf von der übrigens dunkelrothgefärbten, turgescenten Schleimhaut abhebt. Nach der Sequestration recidivirt das Infiltrat wiederholt, und so entstehen durch schichtenweise Abtragung der Falten lange und breite Geschwüre, welche bis auf die Ringmuscularis reichen können. Da die Plicae sigmoideae senkrecht zu den Plicae longitudinales verlaufen, so tritt nicht selten eine exquisit landkartenförmige Configuration der Gesammtverschwärung auf. Die noch relativ normale Schleimhautfläche wird mehr und mehr gefeldert und diese Felder schmelzen in recht protrahirten Fällen mehr und mehr zu kleinen inselförmigen Ueberresten ein, welche sich schliesslich wie scharf umrandete hohe Beete aus der Geschwürsfläche abheben. Dies geschieht namentlich dann, wenn auf den geschwürigen Zustand Vernarbung folgt. Die fortgesetzte Verkleinerung des Geschwürsgrundes und die folgende Narbencontraction selbst lassen die besagten Schleimhautinseln fast pilzförmig hervortreten, so dass das Kranke weniger abnorm aussieht, als das Gesunde.

Dass die dysenterische Vernarbung nebenher eine hochgradige und klinisch schwerwiegende, weil colossal ausgedehnte Strictur des ganzen Dickdarms hinterlassen kann, versteht sich von selbst. Ausserdem treten gelegentliche Thrombosen der Mesenterialvenen auf, welche zu embolischen Abscessen in der Leber Veranlassung werden können.

Der ***Abdominaltyphus*** (Typhoid, Nervenfieber). Der typhöse Process ist in der bei weitem häufigsten Form seines Auftretens, dem Ileotyphus (T. abdominalis), mit gewissen Veränderungen der Darmschleimhaut verbunden, welche unbestreitbar ihre anatomischen Besonderheiten haben, wenn dieselben auch ähnlich wie beim Gumma syphiliticum, der Lepra, dem Tuberkel, weniger in histologischen als in makroskopischen und submakroskopischen Verhältnissen beruhen Erst im dritten Jahrzehnt unseres Jahrhunderts hat sich die Aufmerksamkeit der Aerzte auf diese Veränderungen gewendet. Sie wurden damals als »Entzündung der Peyer'schen Haufen« beschrieben, dann machte *Heusinger* auf die Aehnlichkeit mit medullärem Carcinom aufmerksam; *Rokitansky* verglich das Aussehen und die Consistenz des veränderten Peyer'schen Haufens mit dem Gehirnmark junger Kinder und führte die noch jetzt übliche Bezeichnung der Acme als »markige Infiltration« ein.

In dieser markigen Infiltration findet man ausnahmslos einen kurzen, aber ziemlich breiten Bacillus und hält denselben für den Typhuspilz — wenn auch das Experimentum crucis, die Erzeugung einer typhösen Infection vermittelst Einverleibung desselben in Reincultur — noch aussteht und wohl auch vorläufig aus naheliegenden Gründen nicht erbracht werden wird. Dieser Typhusbacillus ist ein echter Fäulnisspilz, der sich, wenn auch nicht sehr häufig, in allen möglichen Faulbeeten vorfindet und von hier in das Trinkwasser gelangt. Seine Wirkungen entfaltet er

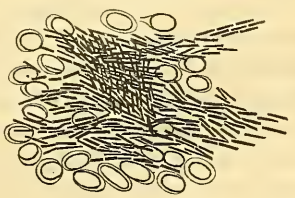

a

Fig. 169. Typhusbacillen aus der Milz. *a*. Vergleichweise Grösse der farblosen Blutkörperchen. 1/600.

zunächst vom Darme aus, in welchem er sich vor der Invasion des Körpers noch lebhaft vermehren dürfte.

Anatomisch hat man im Verlaufe des Ileotyphus mehrere Stadien unterschieden, nämlich das katarrhalische Stadium, das Stadium der markigen Infiltration, das Stadium der Rückbildung und das Stadium der Verschwärung. Wir wollen hieran festhalten, aber die Bemerkung vorausschicken, dass der Katarrh des ganzen Tractus, welcher den Process eröffnet, sich bis in das letzte Stadium erhalten kann, ohne wesentlich an Intensität abzunehmen. Vollkommen zutreffend ist die Stadiologie demnach nur für die speciellen Zustände der lymphatischen Follikel, auf welche sich allerdings schon frühzeitig das Interesse des Anatomen concentrirt. Während des katarrhalischen Stadiums, welches man freilich nur selten zu Gesicht bekommt, befinden sich sämmtliche Peyer'sche Haufen und solitären Follikel des Dünn- und Dickdarmes in der pg. 376 beschriebenen Anschwellung. Die grauweisse, mit einem dichten Gefässkranz umgebene Perle bleibt indessen das höchste, was in dieser Richtung erreicht wird; von da ab bildet sich die Anschwellung bei den meisten, namentlich bei den meisten solitären Drüsen vollkommen zurück, bei einigen aber, insbesondere bei den Follikeln der Peyer'schen Haufen, ändert sich der Charakter der Anschwellung, ohne dass es zu einer Vereiterung und Ausstossung der Follikel gekommen wäre. Der Follikel geht in den Zustand der markigen Infiltration über. (S. Allgem. Thl. pg. 128.)

I. Stadium. Markige Infiltration der Peyer'schen und solitären Follikel. Was die markige Infiltration vornehmlich kennzeichnet, ist einerseits eine Volumzunahme der Follikel bis auf das Sechsfache ihrer normalen Grösse, anderseits das Uebergreifen der specifischen Veränderung in die bindegewebige Nachbarschaft der Follikel. Die Follikel der Peyer'schen Haufen verschmelzen mit dem zwischengelagerten Bindegewebe zu einer scheinbar homogenen, weichen, blassröthlichen, der Marksubstanz des fötalen Gehirns allerdings sehr ähnlichen Masse; das Ganze bildet eine circa 2 Linien hohe, längs ovale, an der Oberfläche ebene beetartige Anschwellung, welche sich ringsum scharf, mit steilem Rande von der Schleimhaut abhebt. Der solitäre Follikel wird durch die markige Infiltration zur markigen Beule von 2—4 Linien Durchmesser; gerade hier tritt die Theilnahme der Mucosa in sehr augenfälliger Weise hervor, da die Beule offenbar nur zum kleinsten Theil vom Follikel selbst, zum weitaus grösseren von der bedeckenden Schleimhaut gebildet wird.

In Bezug auf die Histologie der markigen Infiltration verweise ich auf pg. 128. Dort wurde auch des Umstandes gedacht, dass es sich nicht bloss, wie bei der katarrhalischen, um eine numerische Zunahme der Elemente, sondern nächst dieser, welche allerdings ganz excessiv wird, um eine Vergrösserung des neugebildeten Elementes handelt. Das Endziel dieser individuellen Ausbildung der einzelnen Zelle könnten wir als Typhuszelle bezeichnen, ein Gebilde, welches sich dem einfachen Lymphkörperchen gegenüber durch die grössere Menge von Protoplasma auszeichnet.

Die markige Infiltration ist die Acme der typhösen Veränderungen. Von nun an geht es rückwärts und zwar auf verschiedenen Wegen. Weitaus das Meiste von dem infiltrirten Drüsenhaufen kehrt mittels colliquativer Relaxation langsam zur Norm zurück. Die Typhuszellen zerfallen zu fettigem Detritus und werden

in dieser Form wie Chylus resorbirt. Demnach verliert sich die Anschwellung zunächst an den Follikeln selbst; der Peyer'sche Haufen bietet ein netzförmiges Ansehen (Surface réticulé) dar, indem die Follikelstellen überall tief unter das Niveau zurücksinken und so die Augen eines Netzes abgeben, welches im Uebrigen durch die noch infiltrirte zwischengelagerte Schleimhaut gebildet wird. Ist auch diese ihres Infiltrates ledig, so handelt es sich nur noch um einen allmählichen Wiederersatz des Verlorenen, welcher auch ohne Aufenthalt einzutreten scheint.

Inzwischen ist die colliquative Relaxation nicht der einzige Rückweg; ein zweiter, minder glimpflicher stellt sich uns in der sogenannten Verschorfung der typhösen Neubildung dar. Wenn wir im katarrhalischen Stadium eine Theilnahme fast aller lymphatischen Apparate der Darmwand constatiren konnten und in der markigen Infiltration schon eine sehr erhebliche Einschränkung des Processes bemerkbar wurde, so tritt im Stadium der Verschorfung eine abermalige und zwar die bedeutendste Reduction in der Extensität der Erkrankung ein.

II. Stadium. Verschorfung und Verschwärung. Nur kleine Abschnitte einzelner Peyer'scher Haufen, Stellen von der Grösse einer Linie bis zu $^3/_4$, ja bis zu $^5/_4$ Zoll Länge, hie und da eine solitäre Drüse nehmen statt der röthlichweissen durchscheinenden eine gelblichweisse opake Farbe an, grenzen sich scharf von der Umgebung ab und gehen zunächst in Nekrose über. Ist dies geschehen, so kann die Heilung nur nach Abstossung der nekrotischen Partie mittelst Geschwürsbildung zu Stande kommen. Eine stärkere Hyperämie an den Grenzen des Schorfes führt zur Eiterbildung und Ablösung desselben, doch pflegt er noch längere Zeit im Grunde oder Rande des Geschwürs zu flottiren und dabei durch die Berührung und Durchtränkung mit Gallenfarbstoff eine gelbe, grüne oder braune Farbe anzunehmen. Endlich geht er in Fetzen ab und lässt ein Geschwür zurück, welches genau von der Grösse seines Sequesters als Basis gewöhnlich das letzte bindegewebige Stratum der Submucosa zeigt. In schweren Fällen greift das Geschwür noch tiefer, und die Ausstossung des Sequesters wird identisch mit der perforativen Eröffnung der Bauchhöhle. Dann hatte sich von vornherein die Infiltration nicht allein durch die ganze Submucosa, sondern auch in den Bindegewebsinterstitien der Muskelhaut bis auf die Subserosa und Serosa fortgesetzt.

Die Heilung der typhösen Geschwüre steht in unmittelbarem Anschlusse an die sequestrirende Entzündung. Ist der Schorf gelöst, so wird am Boden des Geschwürs eine geringe Quantität Keimgewebe producirt; die anfangs sehr steilen Geschwürsränder sinken infolge der colliquativen Relaxation zusammen, bedecken von der Seite her einen Theil des Grundes und werden alsbald durch Narbengewebe auf ihm befestigt; was dann noch unbedeckt bleibt, bildet später eine glatte, glänzende, an den Rändern pigmentirte Fläche, auf welcher sich niemals wieder Zotten, Drüsen oder sonstige Attribute der Schleimhaut einfinden. Bei durchfallendem Lichte erscheint diese Stelle dünn und transparent, was eben dem Mangel der Schleimhaut zuzuschreiben ist.

In Bezug auf die beim Abdominaltyphus nicht seltenen Darmblutungen ist zu bemerken, dass die häufig auftretenden geringfügigen und ungefährlichen von ihnen aus den sehr hyperämischen Geschwürsrändern per diapedesin erfolgen, die schweren dagegen aus stärkeren Gefässstämmchen, welche vordem das Blut zu den sequestrirten Geweben zuführten, und welche nun bei einer, vielleicht durch das

Vorbeigleiten von Kothballen etwas verfrühten Ablösung des Sequesters durchrissen worden sind.

Soweit die eigentliche Schleimhauterkrankung. Mit ihr verbunden ist ausnahmslos ein Leiden derjenigen Mesenterialdrüsen, welche die Lymphe aus den markig infiltrirten Darmpartien erhalten. Da das Ileum an der Valvula Bauhini und einen Fuss aufwärts von ihr stets am intensivsten ergriffen zu sein pflegt, so wird man auch in dieser Gegend die exquisiten Veränderungen der Lymphdrüsen zu gewärtigen haben. Dieselben sind in histologischer Beziehung das treue Abbild der Primärerkrankung. Auf einen mässigen Grad katarrhalischer Anschwellung folgt eine colossale markige Intumescenz, welche an Umfang der scrophulösen wenig nachgiebt. Die anatomische Abgrenzung von Rinde und Mark wird dem blossen Auge unmöglich. Das Mikroskop zeigt, dass die Follikel und ihre Fortsetzungen in das Mark (Lymphkolben und Lymphbalken) der Hauptsitz der Veränderungen sind, während die Lymphsinus und namentlich das Bindegewebe nur eine mässige Infiltration mit Typhuszellen darbieten. Hier, d. h. in den Lymphkolben, von denen man bekanntlich etwa 15—20 am Längsschnitt einer mittelgrossen Lymphdrüse zählt, treffen wir zunächst jene enorme Ectasie des Capillarnetzes an, welche mir für den markigen Zustand überhaupt charakteristisch zu sein scheint. Neben der Ectasie findet sich gar nicht selten eine augenfällige »Verstopfung« sehr vieler Capillarschlingen, aber auch grösserer Gefässstämmchen mit einer dunkeln körnigen Masse, über deren Natur ich bis jetzt nicht habe ins Klare kommen können. Höchst überraschend ist ferner der Zustand des adenoiden Trabekelsystems. Sämmtliche Bälkchen desselben sind um das Drei- bis Vierfache verdickt, die Kernstellen besonders angeschwollen, die Kerne bläschenförmig; offenbar ist das alte Netz anastomosirender Zellen wieder lebendig geworden, die eingeschwollenen Zellenleiber sind durch Intussusception verdickt, die Kerne bereit, ihre alte Rolle als Cytoblasten wieder aufzunehmen. An vielen Stellen ist auch bereits die Continuität des Netzes unterbrochen, und man sieht rundliche, geballte Zellenhaufen, welche diese Lücken lose ausfüllen. Die Art der Zellenbildung ist vorwiegend die einfache Theilung, daneben aber kommt sehr häufig auch die endogene Entstehung vor. Die Ränder der Lymphbalken, also die Ufer des Lymphstromes, sind mit Mutterzellen oft so dicht besetzt, dass man mehr Mutterzellen zählt als gewöhnliche Lymphkörperchen.

Das letzte Endziel der Entwickelung ist aber auch hier die Typhuszelle in möglichst vielen Exemplaren. Ist der Höhepunkt erreicht, so füllen diese Gebilde jeden Raum, der sich neben den Blutgefässen im Innern der Lymphdrüse darbietet, unter anderem die Lymphbahn selbst. Es ist absolut unmöglich, selbst mit der besten Injectionsmasse, die Lymphbahn der markigen Drüse zu füllen, und man kann durch die Injection erkennen, wie weit die Acme der Schwellung in einer Drüse vorgedrungen ist. In dieser Beziehung gilt der Satz, dass hier wie bei jeder anderen progressiven Veränderung der Lymphdrüsen (Tuberculose, Krebs etc.) zunächst die peripherischen, dem Krankheitsheerd, von welchem die ansteckende Lymphe kommt, zugewendeten Theile zu schwellen anfangen, und dass sich von hier aus der Process allmählich über das ganze Parenchym fortsetzt. In derselben Reihenfolge schreitet dann auch die Rückbildung einher. Dieselbe ist fast immer eine colliquative Relaxation mit vollkommen fettiger Entartung der sämmtlichen

Typhuszellen. Da aber, wie wir sahen, alle Lymph- und Bindegewebskörperchen, d. h. alle normalen Zellen der Drüse, in »Typhusmasse« übergegangen waren, so begreifen wir es, wenn jetzt fast Nichts übrig bleibt als die Kapsel und die Blutgefässe. Der höchste Grad von welkem Collapsus wird erreicht; zugleich hat die vorübergegangene Hyperämie namentlich in der Kapsel zu unterschiedlichen Extravasationen mit nachfolgender Pigmentbildung geführt, so dass auch eine schiefergraue Färbung als charakteristisches Merkmal der abgeschwollenen Typhusdrüsen figurirt.

Als ein seltenes Ereigniss muss es angesehen werden, wenn hie und da eine partielle käsige Nekrose an den typhösen Mesenterialdrüsen Platz greift. *Virchow* hat wiederholt auf diese Möglichkeit aufmerksam gemacht. Der käsige Schorf wird dann durch eine eiterige Entzündung sequestrirt, wir erhalten einen kleinen Abscess, und es fragt sich nun, was ferner geschieht. Bricht der Abscess in die Bauchhöhle durch, so droht wenigstens Peritonitis; auf der anderen Seite kann sich der Eiter eindicken, späterhin verkalken. Das Kalkknötchen wird wie ein fremder Körper mit einer Bindegewebsschwiele umgeben, und damit ist der Process geschlossen.

Alle übrigen mit dem Typhusprocesse zusammenfallenden Anschwellungen, Neubildungen etc. weisen als Elementarvorgang dieselbe Reihe von progressiven und regressiven Zuständen auf, wie die bisher geschilderten. Am wenigsten histologisches Detail liegt in Beziehung auf den Milztumor vor, es ist noch nicht entschieden, wie gross in den verschiedenen Stadien der Krankheit der Antheil der Hyperämie, und wie gross der Antheil der Neubildung ist. Eine echte markige Infiltration wird hie und da an den Malpighi'schen Körperchen beobachtet. Die seltener vorkommenden Typhusheerde in den verschiedenen serösen Häuten, in Leber und Nieren sind ganz analog der Metamorphose der Darmschleimhaut. Ueber die Muskelveränderungen im Typhus (*Zenker*) wird an einer anderen Stelle eingehend berichtet werden.

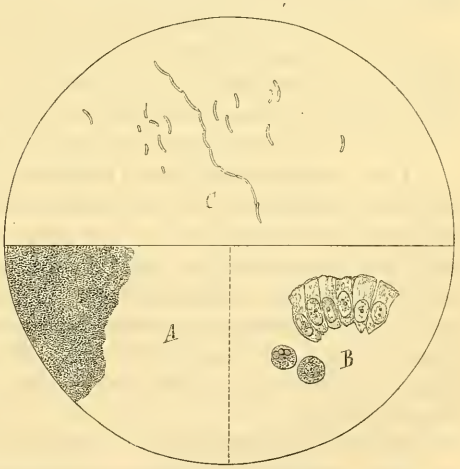

Fig. 170. Cholera asiatica. *A.* Vom Rande einer Reincultur der Kommabacillen auf Fleischpeptongelatine. 1/500. *B.* Abgestossenes Cylinderepithel daneben Eiterkörperchen in gleichem Massstabe. *C.* Was man bei stärkster Vergrösserung (1/18 Immersion) sieht.

Cholera asiatica (C. epidemica). Dem unermüdlichen Bacterienforscher *Robert Koch* ist es geglückt, aus den Stuhlentleerungen der an Cholera asiatica Erkrankten einen kommaförmigen Bacillus rein zu cultiviren, welchen er selbst und mit ihm gegenwärtig wohl die gesammte medicinische Welt als die Ursache dieser mörderischen Krankheit ansieht. Dieser Pilz ist einer der allerkleinsten Schizomyceten überhaupt; in seiner Reincultur aber findet man nicht selten sehr lange Spiralen, welche

dann secundär in gleichlange Theilstücke, eben die Kommabacillen, zerfallen (Fig. 170).

Dieser Pilz — in den meisten Fällen wohl durch Trinkwasser in den Darm aufgenommen — bringt in erster Linie einen heftigen Katarrh daselbst zu Wege. Der Cholerakatarrh zeichnet sich vor der gewöhnlichen Diarrhoe aus, einestheils durch den Ausschluss des Albumins von der Transsudation, das Cholera-Transsudat besteht lediglich aus Kochsalz und Wasser (*Schmidt*); anderseits durch die Betheiligung des ganzen Tractus von der Cardia bis zum Anus; endlich durch die Massenhaftigkeit und die Rapidität, mit welcher die Transsudation erfolgt. Die Rapidität insbesondere ist so gross, dass das Epithelium des Dünndarms mitsammt der epithelialen Auskleidung der Lieberkühn'schen Drüsen abgehoben und in grösseren und kleineren Fetzen fortgeschwemmt werden kann (mehlsuppenartige oder reiswasserähnliche Stühle). Betrachtet man diese Fetzen von der einen Seite, so sieht man die langen, handschuhfingerförmigen Epithelbezüge der Darmzotten, betrachtet man sie von der anderen Seite, so wird man die mehr kugligen und kurzen Auskleidungen der Lieberkühn'schen Krypten gewahr. Die Darmschleimhaut befindet sich darauf in einem so zu sagen »geschundenen« Zustande und ist den feindseligen Einwirkungen des Darminhalts schonungslos preisgegeben, ein Umstand, welcher zur Erklärung der oberflächlichen Gangränescenzen, welche der Darm im zweiten Stadium der Cholera darzubieten pflegt, nicht ausser Acht gelassen werden darf. — Man kann daher auch bei der Cholera asiatica ein diphtherisches Stadium unterscheiden, indessen stossen sich die weisslich-schmierigen Belegmassen der Peyer'schen Haufen und der Faltenhöhen ab, ohne Geschwüre und Narben zu hinterlassen.

Anhang. Als Cholera nostras bezeichnet man einen Symptomencomplex, welcher dem ebengeschilderten sehr ähnlich, aber nicht von so schwerer und gefährlicher Allgemeinaffection begleitet ist. Merkwürdigerweise haben sich auch bei der Cholera nostras Kommabacillen im Darm gefunden (*Finkler* u. *Prior*), welche aber auch in den Reinculturen andere Eigenschaften zeigen, als die Koch'schen.

Der Milzbrand des Darms (Anthrax intestinalis). Der Milzbrand der Rinder und Pferde ist bekanntlich fähig, auch auf den Menschen im Wege der Infection überzugehen. Es geschieht dies in weitaus der grössten Mehrzahl aller Fälle vermittelst directer Einimpfung des Giftes in die Haut, woselbst dann der sogenannte Milzbrandkarfunkel (Anthrax) den anatomischen Ausdruck des Leidens bildet. Neuerdings aber sind von *Münch*, *Waldeyer*, *Buhl*, *Recklinghausen*, zuletzt von *Ernst Wagner*, Fälle von »Mycosis intestinalis« beschrieben worden, welche sich bereits unzweifelhaft als eine andere Form von Milzbrandinfection erwiesen haben.

Man findet im Dünndarm, seltener auch im Magen oder Dickdarm, an der dem Mediastinalansatze entsprechenden Seite flachrundliche, bis 4 Centimeter im Durchmesser haltende Erhabenheiten, (seltener schüsselartig ausgetiefte) Stellen von grauer oder graugrünlicher Farbe, umgeben von einem hyperämischen oder hämorrhagischen, mehr oder minder ödematösen Hofe, und gewöhnlich von einer schleimig eiterigen Masse bedeckt.

An diesen Stellen lässt das Mikroskop nur wenige nach Blutgehalt etc. normale Darmzotten erkennen. Eine grosse Anzahl derselben ist verlängert und

verbreitert infolge einer dichten Infiltration mit Rundzellen, untermischt mit den für den Milzbrand charakteristischen langen, einem steifen Fädchen gleichenden Bacterien. Die meisten Zotten sind mit letzteren so dicht erfüllt, dass neben den Fadenbacterien andere Structurtheile der Zotten überhaupt nicht mehr erkannt werden können. Wo es noch möglich ist, sich einigermassen zu orientiren, sieht man, dass insbesondere die Lumina der Capillaren und Zottenvenen von Bacteridien verstopft sind. Dieselben erscheinen stellenweise auf das Doppelte und Dreifache ausgedehnt. Auch frei im Bindegewebe werden sie in allen Schichten der Darmwand angetroffen und können bis in die nächstgelegene Lymphdrüse verfolgt werden. Endlich findet man sie überall im Blute, unter Anderem auch in den Capillaren der Hirnrinde, wo sie durch multiple Verstopfung punctirte Hämorrhagie und rothe Erweichung erzeugen. Diese sowie die Gesammtinfection führen gewöhnlich überraschend schnell zum Tode.

Offenbar handelt es sich also um eine Einwanderung des Milzbrandgiftes in Person der Milzbrandbacterien in das Blut und die Organe des Körpers. Es fragt sich nur, wie wir uns dieselbe vorstellen sollen? *E. Wagner* meint, dass sich die Bacterien den Speisen beimischen, welche von den Arbeitern in den Reinigungsanstalten für russische und südamerikanische Rosshaare an Ort und Stelle selbst genossen werden.

Anmerkung. Professor *Gregor Münch* in Kiew, welcher die Mycosis intestinalis zuerst gesehen und richtig gedeutet hat, hat eine weitere ausführliche Mittheilung darüber in russischer Sprache veröffentlicht.

Die Tuberculose des Darms (Darmschwindsucht). Dieselben Localitäten des Darms, an welchen die typhösen Veränderungen Platz greifen, sind auch der Hauptsitz der Tuberculose, die Umgegend der Ileocöcalklappe und hier die lymphatischen Drüsen, Peyer'sche Haufen und solitäre Follikel, nur dass sich der Process nicht in der Weise des Typhus auf die lymphatischen Drüsen und ihre nächste Umgebung beschränkt, sondern diese nur zum Ausgangspunkte hat, um späterhin einem besonderen Verbreitungsgesetze zu folgen.

Phthisis intestinalis. Die solitären sowohl als die aggregirten Follikel des Darms verwandeln sich einzeln oder gruppenweise in hanfkorngrosse, grau durchscheinende, durchaus derbe Knötchen, welche sich aus dem Niveau der Schleimhaut kegelförmig erheben. Darauf werden dieselben von ihrer Spitze an käsig, bis sie gelblichweissen Perlen gleichen, die in das Schleimhautcontinuum eingesetzt sind. Auf die Verkäsung folgt über kurz oder lang Erweichung. Ist aller Käse auf diese Weise weggeschmolzen, so haben wir ein Geschwür mit scharfem, leicht sinuösem, bläulichroth injicirtem Rand. Durch Confluenz derartiger Geschwüre in der Continuität entstehen die traubenförmig contourirten Geschwüre, die als charakteristisch für die Darmschwindsucht gelten.

Dass schon die primären Affectionen der geschlossenen Follikel tuberculöser Art sind, ist nicht mehr zweifelhaft. Die graue Intumescenz, welche den einzelnen Follikel etwa um das Dreifache seines normalen Volumens vergrössert, beruht auf einer Infection durch Tuberkelbacillen, welche mit dem verschluckten Sputum des Phthisikers in den Darm gelangt sind. Anhäufung von Lymphkörperchen in den Lymphbahnen und dem reticulären Parenchym der Follikel, Riesen-

zellen und die sonstigen Attribute des miliaren Tuberkels fehlen nicht. Auch die Lymphdrüsen, welche ihre Lymphe von den erkrankten Theilen des Digestionstractus beziehen, verfallen der tuberculösen Entzündung.

Die käsigen Follikel erweichen von aussen nach innen, und wenn alles käsige Material zerstört ist, erhalten wir in relativ gesundem Gewebe einen scharf umschriebenen halbkugeligen Substanzverlust, das sogenannte gereinigte Geschwür. Am Peyer'schen Haufen kann es wegen der grossen Nähe der benachbarten Follikel schon jetzt zu einer Confluenz mehrerer derartiger Geschwüre zu jenen grösseren Substanzverlusten kommen, welche man wegen der allseitigen Begrenzung mit nach aussen convexen Kreissegmenten als traubenförmig bezeichnet hat.

Macht man einen feinsten senkrechten Durchschnitt durch Rand und Grund eines dieser Geschwüre, so gewahrt man überall eine ziemlich breite Zone zellig infiltrirten Bindegewebes. Es scheint auch, dass die allmähliche Vergrösserung des Substanzverlustes wesentlich durch das schrittweise Vordringen dieser Infiltration in die Nachbarschaft und die nachfolgende Wiederauflösung des Infiltrates an der Geschwürsfläche erfolgt. Sucht man nach miliaren Tuberkeln, so wird man 1. an allen nichtcapillären Gefässen, welche sich in der Nähe des Geschwürs befinden, und zwar namentlich an den Arterien die Anwesenheit einer gewissen Menge von miliaren Knötchen in der Adventitia constatiren können, 2. sind die etwaigen Eruptionen jenseits der Darmwand im subserösen und serösen Bindegewebe, an welchem man den Sitz der Schleimhautveränderungen so oft schon von aussen wahrnimmt (Fig. 171), stets reine Tuberkel. Ich habe mich, durch die oben (p. 223 ff.) mitgetheilten Erfahrungen zu einer eingehenden Untersuchung des Gegenstandes angeregt, davon überzeugt, dass es auch hier die Lymphgefässe sind, welche tuberculös entarten, dass mithin die Gefässscheiden nur deshalb so augenfällig den Sitz der Tuberkeleruptionen bilden, weil sie zugleich die abführenden Lymphgefässe des Darmes enthalten.

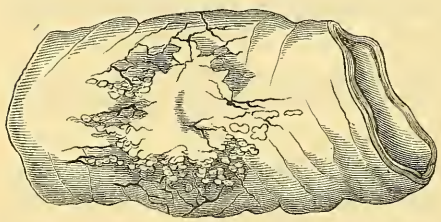

Fig. 171. Dünndarmstück, von der serösen Seite, eine gruppirte Miliartuberculose an der Stelle zeigend, an welcher innen ein tuberculöses Geschwür sich befindet. Eruption der Tuberkel längs der Gefässe, welche hier besonders stark mit Blut gefüllt sind. Natürl. Grösse.

Die Entwickelung der miliaren Knötchen an den Gefäss-, resp. Lymphgefässramificationen ist aber deshalb von besonderem Interesse, weil durch sie die Richtung bestimmt wird, in welcher sich das Geschwür der Darmschleimhaut vergrössert. Diese ist nämlich im Gegensatze zu der stets longitudinalen, die Grenzen der Peyer'schen Plaques nicht überschreitenden Configuration der typhösen Geschwüre eine entschieden transversale. Das tuberculöse Geschwür des Darmes strebt entschieden der Gürtelform zu; es entsteht zwar am Peyer'schen Haufen, hat auch hier stets seine grösste Breite, schiebt sich aber dann über die seitlichen Grenzen desselben hinaus, bis an einer der Peyer'schen Plaque gegenüberliegenden Stelle des betreffenden Darmsegmentes die am meisten vorgeschobenen Punkte einander berühren und zusammenfliessen. Vergleichen wir mit diesem Wachsthum des Geschwürs die Vertheilung der Blutgefässe am Darm, so ergiebt sich sofort

eine gewisse Uebereinstimmung. Die Arterien und Venen treten auf der dem Peyer'schen Haufen gegenüber liegenden Seite des Darmrohres in der Mesenterialduplicatur an das Darmrohr heran und strahlen hier in kurze Bäumchen aus, deren Stämmchen und Hauptäste quer über das Darmrohr hinziehen und deren feinere Verästelungen von beiden Seiten her an der Aussenseite des Canales, da wo die Peyer'schen Plaques liegen, zusammenstossen. Demgemäss sind die Gefässterritorien der Darmwand transversale, nicht longitudinale Abtheilungen und eine Erkrankung, welche sich in den Grenzen eines Gefässterritoriums hält, muss eo ipso eine transversale Entwickelungsrichtung nehmen. Durch den Befund miliarer Knötchen an den sämmtlichen Aestchen der zuführenden Gefässe ist es aber klar, dass die Tuberculose eine solche Erkrankung ist, und wir begreifen, warum sie in ihrem Fortschreiten eine transversale und nicht eine longitudinale Richtung einhält.

Was die weiteren Folgezustände der tuberculösen Darmgeschwüre anlangt, so will ich nur hervorheben, dass hier Blutungen und Perforation der Darmwand in derselben Weise zu Stande kommen wie beim Typhus. Die tuberculöse Infiltration der Gefässwandung einerseits, der Serosa anderseits und die nekrobiotische Ablösung dieses Infiltrates führt eben mit Nothwendigkeit zur Eröffnung, hier der Blutbahn, dort des Peritonealsackes. In beiden Fällen aber gehört dazu das Versagen einer jener natürlichen Heilvorrichtungen, welche für gewöhnlich das Aeusserste zu verhüten pflegen, hier die rechtzeitige Gerinnung des Blutes in dem gefährdeten Gefässe, dort die rechtzeitige Adhäsion der Serosa mit einem andern Theil der Peritonealoberfläche. Ich habe in einem Falle gesehen, dass fünf tuberculöse Geschwüre das Ileum perforirt hatten, aber nicht in die Bauchhöhle, sondern in andere Abschnitte des Darmrohres, welche vorher mit der geschwürigen Stelle von aussen her in Verbindung getreten waren. Natürlich war hier zugleich jede peristaltische Bewegung aufgehoben und der Darminhalt circulirte auf zahlreichen falschen Wegen regellos in der Bauchhöhle umher, da die Communicationsöffnungen zum Theil grösser waren als das Darmlumen selbst. Sehr eigenthümlich ist die Complication der tuberculösen Darmgeschwüre mit einer papillösen und polypösen Hypertrophie der verschonten Ueberreste der Schleimhaut. Diese kann so bedeutend werden, dass die dunkelrothen hyperämischen, bis zu einer Erbse grossen Köpfchen der Polypen die Fläche ganz dicht bedecken und man zwischen ihren Basen die eigentliche Geschwürsfläche erst suchen muss. Indessen ist dies nur eine seltene Complication der Darmtuberculose.

Die Actinomycose des Darms beginnt nach *Israel* mit einem weisslichen Infiltrat der Dünndarmschleimhaut, an welches sich derbe Granulome der Submucosa des Mediastinums und der retroperitonealen Bindegewebsstrecke, mit Ausgang in Eiterung, Abscedirung, Fistelbildung nach aussen etc. anschliessen.

Geschwülste.

Der Schleimpolyp ist eine mässig consistente bis gallertigweiche, mit zarten Gefässramificationen durchzogene und daher röthliche Geschwulst, welche an einem mehr oder weniger deutlichen Stiel an der Schleimhautoberfläche be-

festigt ist. Die äussere Form ist entweder vollkommen glatt und rundlich, oder gelappt, durch Einschnitte getheilt. Auf der Schnittfläche, welche im Uebrigen ganz die Farbe und Beschaffenheit der Oberfläche darbietet, bemerkt man milchweisse Faserzüge, welche radial von der Peripherie des Polypen zur Insertionsstelle verlaufen, sowie grössere Schleimcysten, welche sich vor der Eröffnung prall und härtlich anfühlen.

Die mikroskopische Untersuchung weist zunächst ein vollkommen continuirliches, aus Cylinderzellen bestehendes Epithellager nach, welches die äusserste Schicht der Polypen darstellt. Die Hauptmasse der Geschwulst wird durch hypertrophische Drüsen gebildet, man sieht Röhren, deren Wandungen mehrfache seichte und tiefe Ausstülpungen zeigen, deren Ende aber reichlichst mit ausgebildeten Drüsenbläschen besetzt ist. Ein prächtiges Cylinderepithel kleidet die Röhren innen aus, und concentrisch geschichtete zähe Schleimmassen füllen das Lumen. Neben den Schleimdrüsen figurirt eine gewisse Quantität weichen zellenreichen Bindegewebes, welches sich nur im Stiel und den von da ausgehenden radiären Fäden fasrig verdichtet. Der Stiel enthält hauptsächlich die zu- und abführenden Blutgefässe, Nerven konnten bis jetzt darin nicht nachgewiesen werden. Dass die Schleimpolypen einer umschriebenen, vorwiegend auf Drüsen concentrirten Hypertrophie der Schleimhaut ihre Entstehung verdanken, dürfte demnach auf der Hand liegen.

Als Lieblingssitze des Schleimpolypen werden wir zwar die Nasen- und Gebärmutterschleimhaut kennen lernen, doch kommt er auch am Dünn- und Dickdarm, namentlich aber am Rectum gelegentlich vor. Er kann durch Traction an dem Darmsegment, von welchem er ausgeht, zu einer sogenannten Invagination Veranlassung werden.

Submucöse Lipome, Fibrome, Myome werden an allen Stellen des Digestionstractus als grosse Seltenheiten beobachtet. Sie pflegen die Schleimhaut über sich zu erheben und können sich — mit ihr bedeckt — bis zur gestielten Geschwulst herausarbeiten.

Der leukämischen Schwellung wurde bei der Leukämie gedacht (pg. 200).

Der Darmkrebs. In den unteren Abschnitten des Digestionstractus findet sich ein weiches Cylinderepitheliom des Colon, welches gern Gürtelgeschwüre mit stark contrahirtem, weil schwielig verdicktem Grunde bildet und dadurch zu Stenosen des Darmes und ihren Folgen Veranlassung giebt. Die Uebergangsfalte des S romanum in das Rectum ist ein Lieblingssitz dieser Geschwulst. Sie wird hier auch als hoher und daher inoperabler Mastdarmkrebs bezeichnet.

Der Mastdarmkrebs. Im mittleren Gebiet des Mastdarms kommt ein primärer Gallertkrebs vor, welcher als stenosirende Gürtelgeschwulst auftritt, in ein grosses, oft 10 Cm. langes Gürtelgeschwür übergeht und das Peritoneum in ähnlicher Weise von unten her überwächst, wie dies der Gallertkrebs des Magens von oben her thut.

Der Mastdarmkrebs im engern Sinne hat seinen Sitz in der Nähe des Anus. Ein derbes Infiltrat der Mastdarmschleimhaut bildet entweder einen bis tauben-

eigrossen Knoten, oder — häufiger — eine mehr in die Fläche gehende, schliesslich gürtelförmige Geschwulst, welche die Defäcation schmerzhaft macht und hintanhält, später aber in ein destruirendes Geschwür übergeht.

Die Geschwulst ist histologisch nicht selten von gemischtem Charakter. Im Bereich des Plattenepithels des Anus ist der Mastdarmkrebs ein echtes Plattenepitheliom mit hie und da hervortretender Tendenz zu papillösen Excrescenzen der Oberfläche. Weiter einwärts kann dieselbe Geschwulst den Charakter eines Cylinderepithelioms haben, mit starker Betonung einer drüsenähnlichen Configuration und Anordnung der wuchernden Epithelmassen. Gewiss ein lehrreiches Beispiel von dem Einfluss des Mutterbodens auf die gewebliche Erscheinung einer Geschwulst.

Anderweite Degenerationen.

Die amyloide Entartung stellt sich in Fällen vorgeschrittener Allgemeinerkrankung auch am Darme ein. Spült man die makroskopisch ungewöhnlich blasse Schleimhaut ab und giesst dann etwas verdünnte Jod-Jodkaliumlösung darüber, so treten alsbald zahllose dichtgestellte tiefbraune Punkte hervor, welche sich bei mikroskopischer Betrachtung als Darmzotten erweisen, deren Capillargefässe amyloid entartet sind. Auch an den in der Submucosa verlaufenden Arterien, sowie am Bindegewebe der Mucosa zeigt sich die mahagonirothe Färbung.

Lageveränderungen.

Dass der aalglatte zehn Meter lange, ziemlich weite und dünnwandige Darmschlauch mit seinem Gemisch halbflüssiger und gasförmiger Contenta nicht ohne ein starkes Aufgebot von Befestigungsmitteln in einer einigermassen sicheren Lage verbleiben kann liegt auf der Hand. Diese Sicherung der Lage übernimmt bekanntlich das Bauchfell. Der grösste Theil des Dickdarms wird von ihm einfach zugedeckt und dadurch an einem bestimmten Platz befestigt. Nicht so die Dünndarmschlingen, welchen ihr langes Mesenterium eine ausgiebige Verschiebung in allen Richtungen gestattet. Nur die Befestigungsart des Mesenteriums sorgt dafür, dass im Allgemeinen keine Unordnung eintritt. Aber, dass trotzdem die ganze Anordnung eine etwas gewagte ist, zeigt das Vorkommen zahlreicher Lageveränderungen des Darms.

Volvulus. Eine Darmschlinge braucht ja bloss umzuklappen etwa so, wie man den Zipfel eines Tuches umschlägt, so wird schon eine stärkere Bethätigung der Peristaltik nöthig sein, um den Knick wieder auszugleichen. Viel bedenklicher aber ist es, wenn eine Darmschlinge selbst ein ziemlich grosses fächerartig ausgebreitetes Mesenterium besitzt, während die anstossenden Darmpartien kurz befestigt und dicht bei einander gelegen sind, was besonders häufig mit dem S romanum der Fall ist. Ein solches S romanum stellt sich — wenn mit Gasen und Fäcalien gefüllt — wie eine in sich feste Scheibe über der Linea innominata sinistra auf und legt sich für gewöhnlich breit an die innere Bauchwand an. Der Koth muss sowohl beim Eintritt als beim Austritt seine Richtung im spitzen Winkel ändern, was nicht ohne einige Schwierigkeiten abgehen mag. Viel leichter geht es, wenn sich für den Moment des Eintritts der aufsteigende Schenkel der

Darmschlinge gerade richten und zu diesem Zwecke, sei es nach vorn oder nach hinten, herabbewegen würde. Eine einmalige Drehung der ganzen Scheibe auf ihrem Stiel würde genügen. Unter besonders günstigen Verhältnissen nun erfolgt diese Drehung wirklich. Zum grossen Unglück für den Betheiligten. Denn die mässige Axendrehung, welche zur Geradstreckung der Eintrittsstelle nöthig ist, wird bis sie die Austrittsstelle erreicht, wo sie aufgehalten wird, 180 Grad erreichen und einen sofortigen und festen Verschluss des Lumens bewirken.

Hernia. Da, wo grössere Blut- und andere Canäle in die Bauchhöhle ein oder aus derselben heraustreten, bleiben naturgemäss zwischen den convexen Oberflächen dieser Canäle und den geradlinigen Contouren der einrahmenden Muskelbäuche dreieckige Stellen, an welchen der Verschluss der Bauchhöhle minder fest ist als sonst. Von innen sieht man daselbst schon normal kleine flache Gruben, welche durch den Druck der Bauchpresse auf die Eingeweide verursacht worden sind. Wird nun allmählich oder mehr plötzlich eine dieser Stellen so stark ausgeweitet, dass das Bauchfell eine Ausstülpung bekommt, in welcher sich das zunächst hervorgedrängte Eingeweide, zumeist eine Darmschlinge, befindet, so nennt man diesen Zustand Bruch, Hernia. Der ausgestülpte Theil des Peritoneums wird Bruchsack, die Zugangsöffnung Bruchpforte genannt. Wo das Peritoneum in die Bruchpforte übergeht, bildet es strahlig convergente Falten.

Wir unterscheiden folgende Hernien:

Die Hernia inguinalis geht von der Fovea inguinalis externa oder interna aus und wird darnach als innere oder äussere Leistenhernie bezeichnet. Sie liegt in der Richtung des austretenden Samenstrangs und enthält meist Darmschlingen oder Theile des Netzes.

Die Hernia cruralis, Schenkelhernie, entsteht durch Hervorstülpung des Peritoneums unter dem Ligamentum Poupartii an der innern Seite der Arteria cruralis.

Die Hernia foraminis ovalis tritt neben der Arteria obturatoria, die H. ischiadica durch die Incisura ischiadica nach aussen.

Die Hernia umbilicalis benutzt den Nabelring; bei Neugeborenen und bei Frauen die geboren haben.

Als innere Hernien bezeichnet man das Eingelagertsein von Eingeweiden in die Bursa omentalis und in gewisse Recessus des Bauchfells neben dem Coecum, dem S romanum und dem Anfangstheil des Jejunum. Auch der seltene Fall einer Hernia diaphragmatica wäre hier zu erwähnen.

Der Besitz einer Hernie ist nicht ohne Gefahr. Der Arzt reponirt zunächst eine äussere Hernie und lässt ein Bruchband tragen, dessen Pelotte den Wiedervorfall der Eingeweide verhindert. Er hofft auch, dass durch den Pelottendruck eine leichte Irritation der Bruchpforte mit nachfolgender Verwachsung der conniventen Bauchfellfalten und des Bruchsackhalses eintreten möchte.

Wird kein Bruchband angelegt, so pflegt sich der Bruchsack zu erweitern und allmählich immer mehr Darmschlingen aufzunehmen. Geschieht diese Mehraufnahme plötzlich, z. B. bei einer starken exspiratorischen Anstrengung, so kann dadurch ein Missverhältniss in der Weite der Bruchpforte und dem Volumen der von ihr umschlossenen Theile (Darm und Mesenterium) eintreten. Der Bruch wird in der Bruchpforte eingeklemmt.

Auch eine ungewöhnlich starke Kothfüllung der Bruchschlingen kann zur Einklemmung führen, ebenso — scheint es — ein Volvulus der Bruchschlinge.

Ist die Einklemmung perfect geworden, so bedeutet sie eine Strangulation der Gefässe in der Bruchpforte, Stase und Brand (nach etwa 12 Stunden) der vorgefallenen Theile, wenn nicht eine rechtzeitige operative Erweiterung der Bruchpforte diesen Dingen vorbeugt.

Prolapsus ani. So nennt man eine Ausstülpung des Mastdarms durch den Analring, welche mithin einen länglichen Tumor darstellt, der mit Schleimhaut überkleidet ist und an seiner Spitze die Darmöffnung trägt. Angeborene oder erworbene Schlaffheit des Sphincter ani dürfte in den meisten Fällen als ursächliches Moment anzunehmen sein.

Invagination oder ***Intussusception*** liegt vor, wenn ein oberer Darmtheil unter Einstülpung und Umkrempung der Wand in den nächst unteren herabgetreten ist. Dergleichen kommt am Dünndarm bei Kindern in der Agone häufig vor. Ich nehme für diesen Fall an, dass eine ungleiche Innervation aufeinanderfolgender Darmsegmente die Einstülpung verursacht. Krampfhafte Zusammenziehung des oberen Darmsegmentes kann ebensowohl wie paralytische Erschlaffung des unteren zur Ineinanderschiebung beider führen. — Ausserdem kann Zerrung eines Darmsegmentes durch einen innen ansitzenden Schleimpolypen zur Invagination führen. Für den besonders wichtigen Fall, wo das untere Ende des Ileum in das Coecum aufgenommen wird und die Einstülpung — die Bauhini'sche Klappe immer voran — sich auf einen grossen Theil des Dickdarms weiter erstreckt, ist noch keine plausibele Ursache ausfindig gemacht.

Ist die Invagination zum Stillstand gekommen, so entsteht im günstigen Falle eine adhäsive Entzündung zwischen dem Rande des Intussuscipiens und dem oberhalb des Intussusceptum folgenden Darmabschnitt, und diese Verklebung hat Festigkeit genug bekommen, um die Continuität des Darmes zu erhalten, wenn der Moment eintritt, wo das inzwischen brandig gewordene Intussusceptum durch Eiterung abgestossen und per anum entleert wird. Im ungünstigen Falle bedeutet die Abstossung des Intussusceptum eine Eröffnung des Darmrohres in die Bauchhöhle.

Kothverhaltungen und Kothsteine.

Wenn man die mehrfachen Schwierigkeiten erwägt, welche der Darminhalt auf seiner Fahrt durch den Dickdarm zu überwinden hat, so wird man es begreiflich finden, wenn gerade hier auch ohne handgreifliche krankhafte Veränderungen kurzdauernde Kothverhaltungen (Obstipationen) nicht selten vorkommen. Es kommen in dieser Beziehung einmal die starken Wegkrümmungen in Betracht, welche die Flexura hepatica und lienalis verursacht, dann der Blindsack des Coecum, welcher seinen Inhalt ohne Unterstützung a tergo in der Richtung nach oben entleeren muss. Erschwert wird auch das Aufsteigen des Kothes im Colon ascendens durch das Schnürband oder Corset der Frauen, welches wie der Ring einer Geldbörse den gesammten Bauchhöhleninhalt abwärtsstreift und im grossen Becken festhält, ferner durch schwere Speisen und Speisereste (Massen von Kirschensteinen, Kartoffelsalat etc.), endlich durch sitzende Lebensweise, bei welcher die Peristaltik mit der Blutcirculation verlangsamt ist.

Typhlitis und Perityphlitis stercoralis. Im Coecum und den anstossenden Darmtheilen ist eine gänzliche Sistirung der Kothbewegung eingetreten. Grosse Massen wie festgeschlagenen Kothes füllen das Darmlumen an, dehnen es aus. Allmählich beginnen faulige Zersetzungen, welche die Darmwand reizen und zur Entzündung bringen. Diese hat anfangs einen katarrhalischen Charakter. Das Secret lockert die Kothsäule und kann ihre Weiterbeförderung unterstützen. Dies ist der geeignete Moment für 0,6 Gramm Calomel. Bleibt es bei der Kothverhaltung, so setzt sich die entzündliche Reizung durch die ganze Dicke der Darmwand fort; es kann zur brandigen Perforation des Darmes kommen, gewöhnlich aber führt vorher schon eine diffuse eitrige Peritonitis den Tod herbei.

Eine besondere Form und Folge der Kothverhaltung ist die Bildung von Kothsteinen aus unverdaulichen Bestandtheilen des Darminhaltes, namentlich Haaren, Cellulosereste und Gallenfarbstoffkörnchen. Dergleichen Kothsteine finden sich beim Menschen nur im Processus vermiformis und erreichen hier des beschränkten Raumes wegen selten mehr als Bohnengrösse. Die Reizung der Schleimhaut, welche sie bewirken, führt eventuell zur

Perforation des Processus vermiformis. Zunächst sammelt sich das eitrige Secret des katarrhalischen Fundus um den Stein an und treibt den Fundus zu einer etwa wallnussgrossen Blase auf. Platzt diese Blase und der Eiter entleert sich in den Bauchfellraum, so entsteht sofort eine schmerzhafte Perityphlitis, welche sich im ungünstigen Falle alsbald zu einer allgemeinen Peritonitis erweitert. Meist bewirken die versteckte und ruhige Lage des Wurmfortsatzes einerseits und die blande Beschaffenheit des Schleimhauteiters anderseits, dass die Entzündung einen localen Charakter behält. Die benachbarten Darmschlingen verkleben miteinander durch gefässhaltiges Bindegewebe und schliessen den Eiter ab, der später resorbirt wird. Auch die Perforationsöffnung des Wurmfortsatzes pflegt sich durch Anlöthung zu schliessen. Bevor dies aber eingetreten ist, können wir niemals vor einem erneuerten Durchbruch sicher sein. Seltenere Ausgänge sind Entleerung des Exsudates durch den Darm und Pylephlebitis.

In tödtlichen Fällen findet man häufig den Kothstein noch vor; manchmal ist er nicht mehr nachzuweisen und es wird zweifelhaft, ob überhaupt ein Kothstein die Veranlassung zur Abscedirung des Wurmfortsatzes gewesen ist.

Kothbrechen (Miserere oder ***Ileus).*** Ist die Kothverhaltung die Folge eines gar nicht zu beseitigenden Hindernisses der Kothbewegung, wie wir deren in den vorstehenden Blättern so viele kennen gelernt haben — ich nenne nur die Stenosen durch Darmkrebs, die Stricturen durch Darmnarben, die Axendrehungen und herniösen Ausstülpungen des Darms — so dürfen wir einer ähnlichen Erscheinungsreihe gewärtig sein, wie die unter Typhlitis stercoralis geschilderte. Nur dass die Kothverhaltung hier in der Regel grössere Dimensionen annimmt und eine ausgeprägte Verdickung der Wand die oft erstaunliche Erweiterung des oberen Darmstücks begleitet. Sobald nun das Brechen beginnt, welches die tödtliche Peritonitis einleitet, wirkt die Bauchpresse so mächtig auf die kothgefüllte Darmerweiterung ein, dass die halbflüssigen Massen durch die ganze Länge des Darmrohrs nach aufwärts getrieben und per os entleert werden.

Eingeweidewürmer (Helminthen).

a. Nematoden.

Die parasitischen Nematoden haben wie alle Rundwürmer einen langgestreckten, walzenförmigen, ungegliederten Leib, der eine contractile Röhre darstellt. In dieser liegen der Verdauungstractus und die Geschlechtsorgane, welche sich mit einer Mund- und Afteröffnung, sowie mit einem Porus genitalis nach aussen öffnen.

Ascaris lumbricoides. Das Männchen ist ca. 25 Cm. lang, das Weibchen bis 40 Cm. Drehrunde Körper, wie Regenwürmer, aber von weisslichgelber Farbe. Die Eierstöcke enthalten zahllose, etwas längliche, sehr dickschalige Eier von 50 zu 60 μ Durchmesser. Diese findet man im Kothe des Trägers, kennt aber ihre weitere Entwickelung noch nicht; ebenso wenig die Art und Weise, wie und wo die jungen Spulwürmer einen neuen Wirth finden.

Der Spulwurm wohnt im Dünndarm des Menschen, bringt aber nur ausnahmsweise heftige Störungen hervor, wenn er etwa durch den Ductus choledochus in die Leber einwandert und dort Abscedirung erregt.

Oxyuris vermicularis. Das Weibchen 10, das Männchen 4 Mm. lang und dünn wie ein Zwirnsfädchen. Eier länglich mit einer abgeplatteten Seite. Lebt zu Tausenden im Mastdarm, von wo aus er nächtliche Wanderungen unternimmt, die ihn bis vor das Thor des Anus führen. Das heftige Jucken, welches er hierbei erregt, stört den Schlaf der Kinder (bei Erwachsenen kommt Oxyuris selten vor) und verleitet zu einer Beschäftigung mit den äusseren Genitalien, welche zur Onanie führen kann.

Trichocephalus dispar. Das 4—5 Cm. lange Weibchen hat einen uhrfederartig eingerollten, verdickten Hinterleib, welcher die länglichen oben und unten mit kleinen Knöpfen versehenen Eier beherbergt. Das Männchen hält sich gestreckt, beide haben einen geisselartig verschmächtigten Vorderleib. Sie leben als wenig zahlreiche, ruhige Bürger im Dünndarm.

Strongylus duodenalis (Dochmius, Anchylostomum). 1—1½ Cm. langer, drehrunder Körper, mit sanft angeschwellter Mitte und deutlich abgesetzte m mit 4 starken Zähnen bewehrtem Kopf. Das Männchen geht am hinteren Körperende in eine trichterförmige, faltige Tasche aus, das Weibchen ist spitz.

Unter den Tropen ein häufiger Bewohner des Duodenums. Beisst sich in der Schleimhaut fest, saugt sich selbst voll Blut und lässt, wie der Blutegel, noch lange nachblutende Wunden zurück. Die ägyptische Chlorose und die neuerdings vielgenannte Beri-beri-Krankheit der Sunda-Inseln scheinen durch diesen Wurm veranlasst.

Anguillula stercoralis. Einen Millimeter langes Fädchen; lebt zu Hunderttausenden im Dünn- und Dickdarm und verursacht Diarrhoe, Abmagerung, Anämie, verbunden mit hartnäckiger Stomatitis. Cochinchina.

b. Cestoden.

Bandartig platte Parasiten des Darms von weisser Farbe, die aus einem kurzgestielten Bandwurm-Kopf (dem Scolex) und einer an den Stiel angeschlossenen oft sehr langen Kette von Bandwurm-Gliedern bestehen. Der Kopf ist unter Stecknadelkopfgrösse, mit Saugnäpfen ausgerüstet; der Stiel ein dünnes Fädchen,

von welchem sich die ersten Glieder als anfänglich sehr schmale Ringe absetzen. Weiterhin werden diese Ringe deutlicher, breiter und platt. Endlich entwickeln sie sich zur zehnfachen Breite des Kopfes und entsprechender Länge, bis endlich die reifen Bandwurmglieder (Proglottiden) als mehr längliche, melonenkernförmige Gebilde erscheinen, dann aber abgestossen und mit dem Koth entleert werden. Während dieser Zeit haben sich im Bandwurmgliede je ein männlicher und ein weiblicher Geschlechtsapparat entwickelt, deren letzterer bei der Entleerung strotzend mit Eiern gefüllt ist. Ausser zwei feinen, durchgehenden Wassergefässen, welche in den Rändern der Würmer liegen, sind sonst keinerlei Binnenorgane zu bemerken. Die Ernährung findet offenbar direct von aussen, durch Osmose, statt, wozu die abgeplattete Gestalt die Möglichkeit bietet. — Die weisse Farbe der Bandwürmer rührt von rundlichen Kalksteinchen her, welche das ganze Körperparenchym durchsetzen. Dass der Bandwurm Körperbewegungen im grösseren Massstabe, Einrollungen z. B. ausführen könne, wird behauptet; die frisch entleerten Proglottiden zeigen, so lange sie warm sind, eine ganz artige Schnellbewegung, wie ich selbst gesehen habe.

Bei den meisten Bandwürmern kommt eine Art von Generationswechsel vor, indem die aus dem Ei geschlüpften Embryonen zunächst nicht im Darmcanal des neuen Wirthes verbleiben, sondern die Darmwand perforirend in das Bindegewebe oder die Blutbahnen gelangen. Dann siedeln sie sich an einem zusagenden Orte an und wachsen vorerst zu einem sogenannten »Blasenwurm, einer Finne« heran, ehe sie nach abermaligem Wirthswechsel einen neuen Bandwurm zu erzeugen vermögen.

Taenia solium und Cysticercus cellulosae. Taenia solium ist ein Bewohner des menschlichen Dünndarmes. Der stecknadelkopfgrosse Kopf ist würfelförmig mit 4 vortretenden Saugnäpfen versehen, zwischen denen sich eine kegelförmige, abgerundete Spitze, das Rostellum, erhebt. Rings um das Rostellum sitzt ein doppelter Kranz von Haken, deren sichelförmige Spitze an zwei im Parenchym liegenden Wurzelfortsätzen aufgerichtet und niedergelegt werden zu können scheint. Die sechste Ecke des Würfels wird dem Rostellum gegenüber von dem Stiel des Scolex eingenommen. Der Scolex zeitigt längliche Glieder, von denen jedes das vorhergehende manschettenartig umfasst. Die Eierstöcke bilden traubige Anhänge eines mittleren Längscanals, welcher an der Seite des Gliedes auf einem kleinen Vorsprung mündet. Auf demselben Vorsprung mündet auch die Oeffnung des männlichen, viel kleineren Geschlechtsapparates; dieselbe ist durch einen vorstülpbaren Beutel, den Cirrus, ausgezeichnet, welcher als Begattungswerkzeug angesehen wird.

Die Eier sind fast rund, mit dicker, radiär-streifiger Schale versehen. Sie gelangen — so will es die Natur — mit dem Koth des Menschen in den Magen und Darm des Schweines, wo die Schale verdaut und der Embryo frei wird. Dieser begiebt sich sofort auf die Wanderung. Er dringt in dem lockeren Bindegewebe vor und erreicht oft auf weiten Wegen diejenigen Stellen, welche dem Wanderer für seine Entwickelung zum Blasenwurm die genehmsten sind: das Bindegewebe der Muskeln, der Pia mater cerebri, des Glaskörpers im Auge. Hier wächst der Embryo, bis dahin ein nacktes, nur mit 6 Häkchen ausgerüstetes Protoplasmaklümpchen, durch Ansammlung einer klaren Flüssigkeit in seinem Innern zu einer

Blase heran, welche nach 2—3 Monaten etwa Erbsengrösse erreicht hat. So findet man den Wurm zu Hunderten und Tausenden im »finnigen« Schweinefleisch.

Es gelingt ohne Mühe, eine derartige Blase aus ihrer Lage abzulösen. Dann bemerkt man an ihr eine weisse Stelle, aus welcher sich bei sanftem Druck auf das Ganze ein richtiger Bandwurmkopf hervorstülpen lässt. Derselbe lag in einer entsprechenden, taschenförmigen Einziehung der Blasenwand, an deren Oberfläche er sich in einer bis jetzt noch nicht bekannten Weise gebildet hat.

Dass die Taenia solium durch den Genuss finnigen Schweinefleisches in den Dünndarm des Menschen gelangt, ist durch zahlreiche Experimente festgestellt. Der Cysticercus cellulosae verliert hier seine Blase; der freigewordene Scolex aber hängt sich an die Darmwand an und beginnt alsbald mit der terminalen Abringelung und Gliedererzeugung. Der Schaden, welchen diese Taenie ihrem Träger verursacht, wird vielfach überschätzt, doch scheint es, dass Unregelmässigkeiten der Verdauung, Neigung zu Diarrhoen etc. bei allen Menschen, — bei zarten, reizbaren Naturen aber ausserdem nervöse Symptomengruppen bis zu leichten Krämpfen durch sie veranlasst werden können.

Viel bedenklicher ist das Vorkommen des Cysticercus cellulosae auch beim Menschen. Wie die Bandwurmeier aus dem Koth in den Mund des Menschen gerathen, ist freilich schwer zu sagen. Doch wohl mittels Verstäubung des getrockneten Kothes. Häufig ist dieser Gast gerade nicht, aber seine Ansiedlung im Auge droht mit Trübung des Glaskörpers, Irido-chorioiditis und Verlust des Auges; seine Ansiedlung in der Pia mater cerebri und in den Ventrikeln mit Gehirnstörungen und Leptomeningitis. Sitzen die Cysticercen in den Muskeln hinreichend oberflächlich, so kann man sie gelegentlich durch die Haut hindurch fühlen, was namentlich von diagnostischem Werthe ist.

Taenia mediocannelata. Unterscheidet sich von der T. solium durch bedeutendere Länge und Breite. Schon der Kopf ist 2,5 Mm. breit, mit vier kräftigen Saugnäpfen versehen, aber ohne Rostellum und Hakenkranz. Die reifen Proglottiden sind namentlich lang nnd sehr reich an Eiern. Proglottiden aber müssen zu ihrer Fortentwickelung durch irgend einen Zufall in den Darm des Rindes gelangen. Von hier aus findet eine Einwanderung der Embryonen in das Muskelfleisch und die inneren Organe statt. Das »finnige« Rindfleisch dient dann wieder als Vehikel bei der Infection des Menschen.

Taenia mediocannelata ist auf der ganzen Erde heimisch, während T. solium in den südlichen Ländern seltener ist. Die pathologischen Erscheinungen, welche T. mediocannelata veranlasst, sind dieselben wie bei T. solium. Ihre Finne aber ist beim Menschen noch nicht gesehen worden.

Bothriocephalus latus. Der ausgewachsene Bandwurm misst 5—8 M. Der fadenförmige Hals trägt den Kopf als eine 2,5 Mm. lange, 1 Mm. breite keulenförmige Endanschwellung mit jederseits einer langen spaltförmigen Sauggrube (βόθριον). Die Bandwurmglieder sind mehr breit als hoch, nur die letzten Proglottiden etwa quadratisch. Der Porus genitalis befindet sich mitten auf der Fläche und ist von dem rosettenartig zusammengezogenen, bräunlich gefärbten Uterus umgeben und mit ihm buckelartig erhoben.

Er kommt in der Westschweiz und im nordöstlichen Europa vor. Von einem Finnenzustande ist bei ihm nichts bekannt.

VII. Anomalien des Respirationsapparates.

In allen Disciplinen, welche sich mit den Respirationsorganen befassen, unterscheidet man zwischen den Luftwegen einerseits und dem eigentlichen Parenchym anderseits. Diese Unterscheidung ist durchaus natürlich, nicht bloss mit Rücksicht auf die Function der Theile, sondern auch deshalb, weil die kleinsten Bronchien nicht allmählich, sondern mit einem deutlich ausgesprochenen Absatz in die Alveolarröhren übergehen. Auch die pathologische Gewebelehre hat keine Ursache, dieselbe aufzugeben, wenn sie sich auch auf zahlreiche Beziehungen und Uebergänge zwischen den beiderseitigen Erkrankungen gefasst machen muss.

I. Anomalien der Luftwege.

Missbildungen.

Eine zu frühe — vielleicht durch äusseren Druck bewirkte — Verwachsung der paarigen Nasen- und Oberkieferfortsätze verhindert die regelmässige Ausgestaltung der medialen Gesichtstheile bei der Cyclopie. Von den Augen sind nur die beiden äusseren Hälften gebildet und zu einem grossen gemeinschaftlichen Auge verschmolzen, welches die Gegend der Nasenwurzel einnimmt. Von der äusseren Nase sieht man nur ein kleines Hautröhrchen oberhalb des Auges. Siebbein und Vomer fehlen.

Als Cebocephalie bezeichnet man eine mangelhafte oder ganz fehlende Entwickelung des Siebbeins bei verengter einfacher Nasenhöhle.

Von Bildungsfehlern des Bronchialbaumes ist namentlich der Mangel der Trachea zu erwähnen. Die beiden Hauptbronchien beginnen dicht unter dem Kehlkopf. — Mit Schleimhaut ausgekleidete Fistelgänge, die von der Mittellinie des Halses gegen die Trachea hinziehen und in dieselbe einmünden können, sind Reste von Kiemenspalten, wogegen unvollkommene Trennung des Oesophagus und der Trachea die Fistula oesophago-trachealis bedingt.

Eine intrauterin entstandene Bronchiectasie mit Flüssigkeitsfüllung wurde von *Grawitz* beschrieben (Virch. Arch. 82).

Circulationsstörungen.

Für Störungen der Blutcirculation und ihre Folgen sind die Luftwege insofern ungünstig gebaut, als die Schleimhaut meist gefässarm, aber reich an elasti-

schen Fasern und auf einer relativ festen Unterlage kurz befestigt und ausgespannt ist. Nur die Schleimhaut der unteren Nasenmuscheln und die Schleimhautfalten am Kehldeckel machen hiervon eine Ausnahme. Dort giebt die Anwesenheit eines förmlichen submucösen Schwellgewebes bei allfälligen Congestionen zum Kopf Veranlassung zu Nasenbluten (Epistaxis), hier ist das weitmaschige Bindegewebe in den Plicae ary-epiglotticae vorzüglich geeignet, grössere Mengen hydropischer Flüssigkeit aufzunehmen.

Das Oedem des Kehleinganges (***Oedema glottidis***) ist nur in seltenen Fällen Coeffect einer allgemeinen Herz- oder Nierenwassersucht und hält sich dann in mässigen Grenzen. Gewöhnlich handelt es sich um ein seröses Exsudat, welches einen intensiven Reizzustand des Kehlkopfes als Halo inflammatorius umgiebt. Eine maximale Infiltration der ary-epiglottischen Schleimhautfalten hat dieselben in zwei fingerdicke, transparente, schwappendweiche Längswülste verwandelt, welche die Stimmritze von oben her bedecken und die Athmung erschweren.

Dass man bei der Section von dieser Schwellung kaum noch Andeutungen findet, erklärt sich aus dem grossen Gehalt der infiltrirten Mucosa an elastischen Fasern. Diese ziehen sich, wenn der Blutdruck die Infiltration nicht mehr aufrecht erhält, ihrerseits zusammen und pressen das Serum in die Lymphgefässe hinüber.

Einfache Entzündungen.

Während die acute katarrhalische Entzündung der Nasenschleimhaut und der Conjunctiva dem von uns aufgestellten Typus eines Schleimhautkatarrhs (pg. 108) durchaus entspricht, bedingt die feste Fügung und straffe Anspannung der eigentlichen Respirationsschleimhaut am Kehlkopf und der Luftröhre eine schwere und schmerzhafte Entwickelung aller Symptome, das katarrhalische Secret bildet sich mühsam und kämpft sich sehr allmählich zur Oberfläche hindurch.

Der acute Kehlkopfkatarrh (Laryngitis cat. ac.) ist ganz besonders ausgezeichnet dadurch, dass das Exsudat, ehe es zur Absonderung oder zur Resorption gelangt, im Innern der Schleimhaut einen anhaltenden und die sensibeln Nervenenden stark afficirenden Druck ausübt.

Der acute Bronchialkatarrh (Tracheo-bronchitis catarrhalis). Die Schleimhaut der Trachea und aller grösseren Bronchien bis etwa zur Dicke einer Federpose herab ist stark und hell geröthet; man kann mit blossem Auge die oberflächlichen Venenstämmchen erkennen, welche leicht geschlängelt, namentlich an der hintern, weichen Wand (auch aussenherum im Bindegewebe) verlaufen. Auf der Oberfläche ist ein weisslicher, in verschiedenem Grade zäher, zellenreicher Schleim zu bemerken, welcher in den frühesten Stadien fest haftet, später etwas reichlicher, mehr grau durchscheinend wird und sich dann leichter löst.

Wenn man das Sputum auf dunklem Untergrund ausbreitet, so bemerkt man darin sehr gewöhnlich stecknadelkopfgrosse, kuglige, weisse oder grauliche Anhäufungen, die bei näherer Prüfung wieder in eine Anzahl kleinerer Kugeln oder

Halbkugeln zerfallen und aus einem zähen Schleim mit eingeschlossenen zelligen Elementen bestehen. Diese Ballen stammen aus grösseren und zugleich etwas ectatischen Schleimdrüsen; es sind Abgüsse von den Binnenräumen einzelner Acini, welche sich aus dem zähen Secret mit Nothwendigkeit bilden müssen, wenn dasselbe, wie hier häufig geschieht, längere Zeit an dem Orte der Bildung retinirt wird.

Die nähere Analyse dieser Erscheinungen bietet insbesondere in dem starren Verhalten der Schleimhaut gegenüber dem entzündlichen Infiltrat eine interessante Seite dar. Wer sich den straffen, fast sehnigen Unterbau der Schleimhaut vergegenwärtigt und wie diese zarte blutgefässarme Membran über dieser festen Unterlage ausgespannt, zudem obenher von einer ziemlich dicken homogenen Lamelle, der basement membrane des Epithels bedeckt ist, der sieht ein, dass hier für eine reichliche Infiltration überhaupt gar kein Raum ist. Flüssiges bleibt vor der Hand ganz ausgeschlossen; nur Zellen wandern aus und nisten sich in die wenigen Zwischenräume zwischen den Bindegewebsfibrillen ein. Um die Drüsenausführungsgänge und um die Drüsenkörper selbst, welche aber ausserhalb der Schleimhaut liegen, ist die Hyperämie besonders intensiv, wie denn auch im weiteren Verlauf eine immer reichlichere Schleimbildung aufzutreten pflegt.

Der chronische Katarrh der Schleimhaut schliesst sich in seinen Erscheinungen an die eben besprochene Vertheilung des Exsudates in der Schleimhaut an. Die hyperplastische Vermehrung des Bindegewebes, welche jeden chronischen Katarrh auszeichnet, findet sich nämlich nicht so sehr in den oberflächlichen, als in den tieferen Schichten der Gesammtwand, in der Submucosa, zwischen den Schleimdrüsen, Knorpeln und Muskeln vor und führt namentlich am Kehlkopf und an den mittleren Bronchialästen zu prägnanten Krankheitsbildern.

Der chronische Kehlkopfkatarrh (Laryngitis chronica hyperplastica). Röthung und Wulstung der Schleimhaut um den ganzen Kehleingang; hie und da — namentlich an den Stimmbändern — stärkeres Hervortreten einzelner kleiner Höcker. Die Plicae ary-epiglotticae sind breiter und kürzer als normal, weil sich junges Bindegewebe in ihrem Innern gebildet und schwielig zusammengezogen hat. Der Kehldeckel ist mithin der Stimmritze dauernd genähert, der ganze Kehleingang verengt. Bis auf die Knorpel ist die productive Entzündung der submucösen Strata hinabgestiegen. Die Perichondrien sind verdickt und mit der Umgebung fester verwachsen, als für die Beweglichkeit der Knorpel gut ist. Anderseits ist das Bindegewebe in den Knorpel selbst hineingewuchert, der dünne Epiglottisknorpel ist stellenweise fibrös entartet. Alle Schleimdrüsen sind vergrössert und in ein schwieliges Bindegewebe eingebettet.

Die katarrhalische Bronchiectasie. Man unterscheidet, wie bei allen Ectasien häutiger Canäle, sackförmige, spindelförmige und cylindrische Erweiterungen. Am häufigsten ist eine cylindrische Ectasie sämmtlicher grösseren Bronchien eines, seltener zweier, sehr selten mehrerer Lungenlappen. An einem in der Frontalebene angelegten Schnitt sieht man die erweiterten Bronchien von der Lungenwurzel her handförmig sich ausbreiten und mit einem 1 Cm. weiten Lumen bis dicht unter die Pleura vordringen. Das Parenchym zwischen den Bronchien ist meist wenig lufthaltig, trocken, schwärzlich-grau gefärbt. Die Wan-

dung der Bronchien selbst erheblich verdickt, aussen übergehend in dichtes weisses Bindegewebe, welches in die Umgebung einstrahlt. Am meisten in die Augen fallen gewisse 0,1—0,5 Mm. breite leistenartige Vorsprünge der Schleimhautoberfläche, welche sehr regelmässig theils längs, theils quer geordnet sind und auf diese Weise ein zierliches Gitter bilden, welches besonders deutlich an der weichen, nicht-knorpelhaltigen Seite des Bronchus und zwischen den Knorpelplatten der gegenüberliegenden hervortritt. Die Hyperämie der Schleimhaut ist so stark und dabei so superficiell, dass es nicht selten den Anschein hat, als handle es sich um eine Suffusion mit Blut, so gleichmässig und hell ist die Röthung.

Die mikroskopische Untersuchung nun lehrt, dass hier eine höchst üppige Hyperplasie der bindegewebigen Bestandtheile der Bronchialwand Platz gegriffen hat. Die leistenartigen Vorsprünge bestehen durchweg aus einem sehr zellenreichen Keimgewebe, welches längs- und querverlaufende Bündel elastischer Formen einhüllt, d. h. also, es ist die normale sogenannte innere Faserschicht (*B. F. Schulze*, Stricker's Lehrbuch I, pg. 468) im hyperplastischen Zustande. Die Muscularis mucosae ist unverändert, dagegen ist die innere, diesseits der Knorpelringe gelegene Portion der äusseren Faserschicht ganz enorm verdickt und in ein Polster von jungem Bindegewebe verwandelt, welches 0,5 Mm. hoch sein kann. Zahlreiche, sehr weite, auf dem Querschnitt klaffende Blutgefässe durchziehen diese Schicht und senden ebenfalls weite und dünnwandige Verbindungscanäle durch die Muscularis hindurch zu der inneren Faserschicht, wo sich besonders auf den leistenartigen Hervorragungen ein dichtes Netz weiter Capillaren findet. Auf diesen enormen Gefäss- und Blutreichthum muss unzweifelhaft die eigenthümliche Qualität des Secretes bezogen werden, welches die Schleimhaut der ectatischen Stellen liefert. Dasselbe ist sehr copiös, dünnflüssig, arm an Schleim, dagegen reich an Blut, Eiweiss und von beigemengten Blutkörperchen geradezu röthlich gefärbt — im Ganzen also mehr als eine Transsudatflüssigkeit zu bezeichnen.

Da dasselbe in den erweiterten Canälen gern stagnirt und durch die Einathmung Fäulnissvibrionen in grosser Menge zugeführt werden, so macht sich nicht selten eine gewisse Putrescenz und ein aashafter Geruch der Sputa geltend, welche nicht die geringste Plage für den Patienten sind. Die »cruden« Blutbestandtheile, welche das Secret enthält, begünstigen natürlich eine derartige Zersetzung.

In Betreff der Drüsen und Knorpel der ectatischen Bronchien hat neuerdings *Fitz* (Virchow, Archiv LI, pg. 123) bemerkenswerthe Beobachtungen gemacht. Danach schwindet ein Theil des Knorpels unter Bildung von Markräumen längs seiner Peripherie, welche mit einem gefässführenden jungen Bindegewebe gefüllt sind. Wenn schon dieser Vorgang nicht unpassend als eine Verdrängung des Knorpels durch Hineinreichen des umgebenden gereizten Bindegewebes bezeichnet werden könnte, so ist eine solche Deutung wohl unabweisbar für den gleichzeitigen Schwund der Schleimdrüsen, deren Körper allmählich bis zur Spurlosigkeit veröden können, während das üppig wuchernde Bindegewebe der Umgebung ihre Stelle einnimmt.

Eine Fortleitung der katarrhalischen Bronchitis auf die kleinsten Bronchien und das Lungenparenchym werden wir bei der katarrhalischen Pneumonie und

die Beziehungen des Bronchialkatarrhs zum Lungenemphysem bei letzterem kennen lernen.

Infectiöse Entzündungen.

Der gonorrhoischen Conjunctivitis wurde als Paradigma eines echt infectiösen Katarrhs auf pg. 115 Erwähnung gethan. Aehnlich wie dort haben wir uns wahrscheinlich auch das Zustandekommen und das Ineinandergreifen der Erscheinungen bei dem Keuchhusten und der Influenza zu denken, deren pathogene Pilze noch unbekannt sind.

Der Croup des Larynx und der Trachea (Tracheobronchitis cruposa; ätiologisch: diphtheritica, Halsbräune) zeigt uns eine stufenweise Aufeinanderfolge von einfachem Katarrh und pseudomembranöser Ausschwitzung. Schon das katarrhalische Stadium ist im Stande, den bekannten Symptomencomplex in der höchsten Intensität, ja den Tod herbeizuführen. Auf der im Zustande höchster entzündlicher Reizung und entsprechender Schwellung befindlichen Larynxschleimhaut wird ein zäher, zellenreicher, schwer beweglicher Schleim abgesondert, derselbe bildet eine dicke, cohärente, gelbliche Schicht und beeinträchtigt das an sich enge Lumen des Larynxeinganges so bedeutend, dass wir kaum zur Annahme eines Reflexkrampfes der Glottis zu schreiten brauchen, um den Erstickungstod begreiflich zu finden. Auf diese Erfahrung hin ist eine Reihe von Aerzten so weit gegangen, die fibrinöse Ausscheidung überhaupt zu leugnen. Diesen Aerzten ist nicht beizupflichten. Die Bildung der Pseudomembran steht im engsten Anschluss an den katarrhalischen Zustand und stellt den anatomischen Höhepunkt des Processes dar. Häufig genug findet man beides neben einander, so dass eine katarrhalische Schicht hie und da mit fibrinösen Plaques durchsetzt ist. Essigsäure unterscheidet die schleimig eitrigen von den fibrinösen Partien auf der Stelle, so dass hier gar kein Zweifel bestehen kann.

Das pathognomonische Krankheitsbild ist folgendes: Auf der stark hyperämischen und mit Blutpunkten übersäeten, übrigens nicht gerade erheblich geschwellten Schleimhaut erscheint ein weisser reifähnlicher Anflug, welcher der Oberfläche fest anhaftet, darauf eine dünne schleierartige und endlich eine schmutzig-weisse Membran, welche die Dicke von 2—3 Mm. erreichen kann. Die Membran überzieht die ganze Trachealschleimhaut, und indem sie sich im Laufe einiger Tage ablöst, liefert sie einen röhrenförmigen Abguss ihrer inneren Oberfläche, welcher durch Husten entfernt werden kann, wenn der Kehleingang genügend frei ist. Diese Membranbildung kann sich mehrmals wiederholen. Abwärts reicht der Process für gewöhnlich nur bis an das Ende der beiden Hauptbronchien. In schweren Fällen erstreckt er sich auf die mittleren und selbst auf die kleineren Bronchien.

Die histologische Untersuchung der Pseudomembran liefert als erstes Ergebniss die Thatsache, dass auch hier zellige Elemente vorherrschend an der Zusammensetzung betheiligt sind. Dieselben sind bei weitem nicht so unkenntlich, als die Zellen der pharyngealen Pseudomembran, sie haben vielmehr grösstentheils den Charakter gewöhnlicher Kleingewebszellen. Auf Querschnitten (Fig. 172) überzeugen wir uns aber, dass diese Keimgewebszellen nicht der einzige Bestand-

theil derPseudomembran sind. Die Pseudomembran ist von exquisit geschichtetem Bau, indem auf eine Schicht Zellen in ziemlich gleichen Abständen allemal eine Schicht Fibrin folgt und diese Aufeinanderfolge sich je nach der Dicke der Membran 1—10 Mal wiederholt. Ob ich Recht daran thue, jene zweiten Schichten kurzweg Fibrin zu nennen, muss freilich dahin gestellt bleiben. Ich thue es auf den ersten Eindruck hin, welchen die Configuration derselben macht, und mit dem Vorbehalt, dass ich dabei immer nur an einen flüssigen, bei der Transsudation aber in der Luft erhärteten Eiweisskörper denke. Die Substanz ist glänzend, homogen; dass sie aus Zellen zusammengesetzt sei wie die Pseudomembran des Pharynx, konnte ich wenigstens nicht nachweisen; sie bildet eine dünne Platte mit Fortsätzen nach unten und oben, welche in die Interstitien der anstossenden Zellen eindringen und durch Anastomose ein zierliches Gitterwerk bilden, dessen Augen nahezu die Grösse der Zellen haben (*a*). Unter solchen Umständen liegt, denke ich, die Vor-

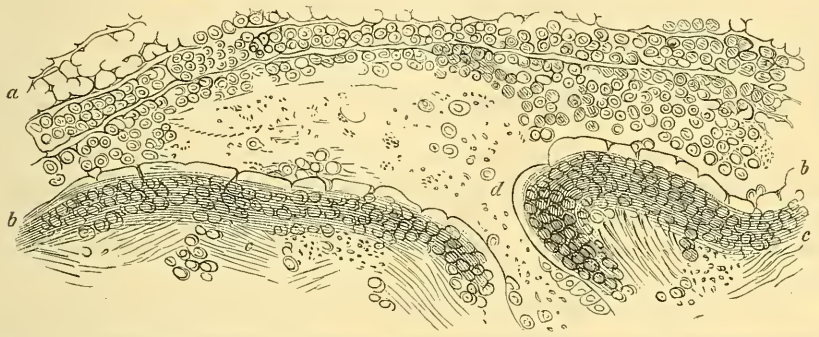

Fig. 172. Croup der Trachea. *a*. Die untersten Schichten einer Pseudomembran. *b*. Die Basementmembrane. *c*. Das subepitheliale Keimgewebe. *d*. Ausführungsgang einer Schleimdrüse, aus welcher sich ein klarer Schleim entleert und die Pseudomembran abhebt. $^1/_{1000}$.

stellung sehr nahe, dass von der Schleimhautoberfläche eine Flüssigkeit abgeschieden sei, welche nebst zahlreichen Zellen jene fibrinoide Substanz in Lösung enthalten habe, und dass bei der Gerinnung der letzteren die Zellen in ihrer jeweiligen Lage fixirt seien, während durch die Gerinnung auf die anastomosirenden Zwischenräume zwischen den runden Zellenkörpern das Netzwerk entstand. Hiervon unabhängig ist die Schwierigkeit, das Wie und Wo der Entstehung jener Zellen zu erklären. Das Epithelium ist längst vollkommen spurlos geworden, es dürfte in ähnlicher Weise gleich beim Beginn des Processes von der sich entwickelnden Pseudomembran abgehoben werden, wie am Pharynx; die Möglichkeit einer fibrinösen Entartung wird von *Wagner* angedeutet, man würde dann vielleicht die oberste Etage des Netzwerkes für die unter Verästelung erstarrten Leiber der Cylinderzellen halten können; dies würde aber zu einer Disharmonie der Auffassung führen, welche sich wenig empfiehlt. Und doch erscheint die von ihrem Epithel entblösste Schleimhaut der Trachea mit ihrer homogenen Grenzschicht aller Wachsthumsmittel so völlig beraubt, dass sich hier eine recht empfindliche Lücke im Gange unserer Vorstellung bemerkbar macht. Hier hilft nur die stärkste Vergrösserung. Mit einem *Hartnack*'schen Immersionssystem aber habe ich gesehen, dass die homogene Grenzschicht in der That nicht homogen, sondern von zahlreichen feinen Oeffnungen durchbohrt ist. Durch diese Poren dringen die Zellen, von denen

regelmässig ein gewisser Vorrath zwischen der homogenen Grenzschicht und den elastischen Schichten aufgespeichert liegt, nach aussen. Die Oeffnungen sind zwar klein, aber giebt es überhaupt eine Oeffnung, durch welche der Leib einer jungen Bildungszelle nicht hindurch zu schlüpfen vermöchte? Wer die amöboiden Locomotionen der Zellen aus eigener Anschauung kennt, wird diese Frage verneinen und mir beistimmen, wenn ich die homogene Grenzschicht für kein Hinderniss der Zellenauswanderung halte.

Die Anwesenheit der homogenen Grenzschicht ist aber die Ursache einer anderen für die croupösen Membranen der Trachea wichtigen Eigenthümlichkeit, derjenigen nämlich, dass sie von Anfang an der Schleimhhautoberfläche viel loser anhaften, als die Pseudomembranen des Pharynx. Nicht bloss, dass sich die Grenze zwischen Schleimhaut und Membran, zwischen Absonderndem und Abgesondertem hier stets klar und deutlich erhält, die Glätte der Oberfläche bietet auch einer dauernden Verbindung zwischen beiden wenig Stützpunkte dar. Dazu kommt die Thätigkeit der Schleimdrüsen, welche durch ihr Secret, das durch die überlagernde Pseudomembran sehr oft am freien Abfluss gehindert wird, zwischen die Schleimhaut und Pseudomembran ergiessen und dadurch die letztere abheben (Fig. 172).

Endlich ist anzunehmen, dass sich das Fibrin der Pseudomembran secundär ähnlich zusammenzieht, wie das Fibrin des Blutkuchens, dass mithin der von ihm gebildete röhrige Abguss der Trachea von seiner ersten Constituirung an kleiner wird und sich eo ipso von der Oberfläche gänzlich abheben muss.

Das Gesammtresultat ist die bekannte leichte Ablösbarkeit der trachealen Pseudomembranen, auf welche sich unsere ganze, bekanntlich trotzdem sehr ohnmächtige Therapie stützt. Oft genug wird der Act der Ablösung selbst zur Todesursache, wenn sich die ganz oder theilweis abgelöste Membran zusammenrollt und das Bronchiallumen vollends schliesst.

Was den Kehlkopf betrifft, so gehört ein auf diesen beschränkter, ausschliesslich in ihm verlaufender Croupprocess zu den selteneren Vorkommnissen; trotzdem ist der Croup des Larynx häufiger als jeder andere, weil er sich zum Croup der Luftwege fast regelmässig hinzugesellt und zu dem des Pharynx wenigstens hinzugesellen kann.

Die pathologische Anatomie des Laryngealcroups wird durch den Umstand beherrscht, dass die Schleimhaut des Kehlkopfes in ihrem Bau theils mit der Tracheal-, theils mit der Pharyngealschleimhaut übereinkommt. Die obere und untere Fläche der Epiglottis und die wahren Stimmbänder tragen ein geschichtetes Pflasterepithelium, welches durch keine homogene Grenzschicht vom Bindegewebe geschieden ist. Deshalb haften an diesen Punkten die Pseudomembranen fester als an allen übrigen Theilen des Kehlkopfinnern. Wie oft findet man post mortem, dass die Pseudomembran des Laryngealtrichters abgelöst ist bis zur Rima glottidis; hier aber haftet die Membran, und wir gewinnen die Ueberzeugung, dass es wohl noch lange gedauert haben würde, ehe hier eine freiwillige Lösung eingetreten wäre. Und dabei sind gerade die wahren Stimmbänder von der Entzündung mit Vorliebe heimgesucht, während der Ventriculus Morgagni z. B. fast nie afficirt gefunden wird.

Gehen wir nun zur Tuberculose der Respirationsschleimhaut über, so sei voraus bemerkt, dass wir an dieser Stelle nur die Tuberculose des Larynx und der Trachea, nicht aber diejenige der feineren und feinsten Bronchien betrachten wollen. Letztere ist ein integrirender Bestandtheil der anatomischen Bilder der Lungenschwindsucht und wird mit dieser zugleich abgehandelt werden. Die Tuberculose des Kehlkopfes und der Trachea sind zwar auch fast ausnahmslos Begleit-Erkrankungen der Phthisis pulmonum, doch lässt sich hier wegen der räumlichen Entfernung eine Trennung besser durchführen.

Die Entstehung der Kehlkopfschwindsucht im Anschluss an Lungenschwindsucht ist leicht verständlich. Mit jedem Sputum des Phthisikers wird eine grosse Menge lebenskräftiger Tuberkelbacillen nach aussen befördert. Am Larynxeingange, speciell an den Rändern der Stimmbänder, über den Processus vocales und an den Schleimhautfalten zwischen den letzteren reibt sich das giftige Sputum und dabei geschieht es, dass die Bacillen sich zunächst im Epithel, dann im subepithelialen Bindegewebe einnisten und ihre verderbliche Wirkung auszuüben beginnen. Ein kleinzelliges, sehr dichtes Infiltrat, selten in Form von miliaren Tuberkeln, meist mehr flächenhaft angeordnet, nekrosirt oberflächlich und bildet so den Boden und die Ränder des tuberculösen Geschwürs.

Kehlkopfschwindsucht (Laryngo-tracheitis tuberculosa). Biegt man die Trachea nebst Kehlkopf, welche bei Tuberculose besser in der vorderen als in der hinteren Mittellinie aufgeschnitten werden, vorsichtig auseinander, so entdeckt man in leichteren Graden der Affection flache Geschwüre, welche zumeist an den oben erwähnten Impfstellen ihren Sitz haben.

Die Kanten der Stimmbänder sind wie angefeilt, am stärksten in der Mitte, wo das elastische Gewebe blossgelegt ist und mit gelber Farbe aus dem Geschwürsgrunde hervorsieht.

Ueber beiden Processus vocales finden sich kleinere aber tiefgreifende Substanzverluste, der eine gewöhnlich grösser als der andere. Die Schleimhaut zwischen den Processus zeigt schmale geschwürige Sprünge (Rhagaden), welche wie die Schleimhautfalten dieser Gegend längs gestellt sind, offenbar, weil gerade häufigere Faltung und Entfaltung bei der Localisation der Impfung mitgewirkt haben.

Die Trachea zeigt häufig kreisrunde, flache, trichterförmige Geschwüre mit schmalem gelbweissem Saum und weisslich beschlagenem Grunde, welche sich nachweislich um die Mündungen der Schleimdrüsen herum entwickeln. Durch Confluenz benachbarter Geschwüre entstehen traubenförmige Contouren, dieselben, welche man gewöhnlich als charakteristisch für das tuberculöse Geschwür angesehen hat, Die benachbarte Schleimhaut ist bei allen diesen Geschwüren intra vitam stark geschwellt und geröthet, post mortem blass und schlaff.

Das Vorrücken des Geschwürsgrundes in die Tiefe wird namentlich durch die Vereiterung der Schleimdrüsenkörper und der Knorpel begünstigt. Eine eiterige Entzündung des umhüllenden und interstitiellen Bindegewebes der Drüse führt zum Zerfall und zur Auflösung der Acini, die ganze Drüse schmilzt weg, und wenn wir erwägen, dass die Schleimdrüsen der Luftwege nicht in der Mucosa, sondern in der Submucosa liegen, so begreifen wir, dass gerade diese Geschwüre am schnellsten »tiefgreifende« Zerstörungen herbeiführen. In der That finden wir

den Geschwürsgrund sehr bald in der Nähe der Knorpelringe, resp. der Kehlkopfknorpel, angelangt, und hiermit ein neues Feld der Zerstörung eröffnet.

Die Knorpel des Kehlkopfes und der Trachea sind bei ihrer Gefässlosigkeit und ihrem offenbar wenig lebhaften Stoffwechsel mehr zur Nekrose, als zu einer allmählichen, schichtweisen Auflösung geneigt. Tritt daher die entzündliche Reizung an das Perichondrium heran, so ereignet es sich gar nicht selten, dass, ehe der Knorpel selbst eine irgend erhebliche Veränderung seiner Form, Farbe und Consistenz erfahren hat, eine eiterige Perichondritis das ganze Organ isolirt, sequestrirt und zur Ausstossung bereit gestellt hat, sobald die Communication des Abscesses mit dem Geschwürsgrund weit genug ist, um das Durchtreten zu gestatten (Arytänoidknorpel). In der Regel freilich geht dieser Katastrophe ein Stadium der eigentlichen Verschwärung voran, wo der Knorpel nur an einer Seite blossgelegt ist und mit dieser den Grund des Geschwürs bildet, während sonst überall das Perichondrium noch fest mit der Knorpeloberfläche verbunden ist. Auf senkrechten Durchschnitten kann man dann sehr wohl den Fortschritt der Zerstörung wahrnehmen, indem die je äussersten Knorpelzellen sich durch Theilung in Gruppen von Eiterkörperchen umgewandelt haben, während zugleich die Knorpelhöhlen auf Kosten der Grundsubstanz dermassen an Umfang zugenommen haben, dass sie unmittelbar vor ihrer Eröffnung nach aussen mit ihrer Peripherie an einander stossen. Daher ist der Geschwürsboden, so weit er im Knorpel liegt, ganz und gar mit erweiterten und eitergefüllten Knorpelkapseln austapeziert. Indessen sind diese doch sehr ansehnlichen Veränderungen auf einen verhältnissmässig kleinen Raum beschränkt. Schon die dritte bis vierte Reihe der anstossenden Knorpelzellen ist ganz unversehrt, höchstens, dass man hie und da Kerntheilung wahrnimmt. An der Trachea kann es im Laufe dieser Verschwärung dahin kommen, dass die Mehrzahl der Knorpelringe an ihrer inneren Oberfläche entblösst ist, worauf sich einer nach dem andern zunächst an den Enden hebt, um sich allmählich ganz zu lösen.

Was den histologischen Process anlangt, so muss ich daran festhalten, dass die eigentliche Zerstörung nicht durch den Zerfall von Miliartuberkeln, sondern durch ein continuirliches Infiltrat der Schleimhaut zu Stande gebracht wird. Dessenungeachtet glaube ich mich überzeugt halten zu dürfen, dass miliare Tuberkel allerdings auch hier zur Entwickelung kommen können, indem ich auf gewisse Vorkommnisse an den Querschnitten der oben beschriebenen Geschwüre hindeuten kann. Man findet nämlich namentlich an den Geschwüren des Larynx und der Epiglottis sehr gewöhnlich in einiger Entfernung von der Oberfläche mitten in noch intactem Bindegewebe rundliche Zellenheerde, welche die Karminfärbung an den Rändern ungleich begieriger aufnehmen, als in der Mitte und hier Riesenzellen zeigen. Diese Tuberkel liegen freilich vereinzelt und sind neben der mehr continuirlich-zelligen Infiltration der eigentlichen Geschwürsfläche geringfügige Neubildungen, doch genügen sie um zu zeigen, dass der Tuberkelbacillus, wo er durch Terrainschwierigkeiten nicht aufgehalten wird, immer wieder jene kleinknotigen für ihn so charakteristischen Entzündungsheerde macht.

Lupus des Kehlkopfs kommt fast nur bei gleichzeitigem Lupus des Introitus narium vor. Das braunrothe bis hanfkorngrosse Knötchen des gewöhnlichen Hautwolfs findet sich auch hier. Dasselbe bildet höckrige Excrescenzen, die sich

flächenhaft ausbreiten. Dann bilden sich einzelne entweder ohne Aufbruch oder nach vorgängiger Verschwärung zurück und hinterlassen weissliche, strahlige Narben, welche durch tiefe Einziehungen der Oberfläche die benachbarten Erhabenheiten noch schärfer hervortreten lassen. Die ganze Epiglottis kann in diesen Wucherungen zu Grunde gehen, welche sich auch auf die hintere Wand des Pharynx und den Zungengrund ausdehnen.

Die ***Lepra*** des Kehleingangs copirt die Lepra der Haut in ähnlicher Weise wie den Lupus.

Syphilis des Kehlkopfs (Laryngo-tracheitis syphilitica). Ob es einen syphilitischen Kehlkopfkatarrh gebe oder nicht, darüber sind die Syphilidologen noch nicht einig. Ein solcher würde der Frühsyphilis angehören, während die hier zu beschreibenden Ulcerationen und Narben der Spätsyphilis zukommen, bisweilen den einzigen Erscheinungscomplex derselben bildend.

Man bemerkt an der Unterfläche der Epiglottis und am hintern Umfang des Kehleingangs mit dem Kehlkopfspiegel eine grell-rothe Schwellung und innerhalb derselben ein Geschwür oder mehrere Geschwüre mit unregelmässiger aber scharfer Begrenzung, steilen bis unterminirten Rändern und grau belegtem Grunde. Bei Jodnatriumgebrauch heilen sie auffallend schnell.

Neben diesen Geschwüren aber können Gummata zur Entwickelung kommen, welche ebenfalls erweichen und Geschwüre hinterlassen, die sich von den ersterwähnten nur durch grössere Tiefe und Multiplicität auszeichnen. Durch beide Formen aber können allmählich die Schleimhaut des Kehlkopfs und der Trachea in ausgedehnter Weise zerstört und in ein einziges Geschwürsfeld verwandelt werden, in welchem sich neben den Geschwüren nur unzusammenhängende Schleimhautreste, Gummata und beginnende Narbenbildungen erkennen lassen.

Kommt es auch jetzt noch zur Heilung, so treten die Narbenbildungen mehr und mehr in den Vordergrund der Erscheinungen. Alle syphilitischen Narben zeigen bekanntlich ein exquisites Contractionsvermögen. So geschieht es denn, dass, wenn aus unserem Geschwürsfelde mit der Zeit ein Narbenfeld geworden ist, diese Narben nicht bloss die Epiglottis und die Stimmbänder hereinziehen und förmlich begraben, dass sie den ganzen Kehleingang verengen und verzerren, dieselben treten auch namentlich an der Trachea als strahlige bis brückenförmige Erhebungen aus dem Niveau der Schleimhaut heraus, weil eine grösstmögliche Annäherung ihrer Theile nicht in der concaven Linie des Trachealrohres, sondern nur in einer geraden Linie oberhalb derselben stattfinden kann.

Zur Spätsyphilis gehört auch eine Peribronchitis und Bronchostenosis syphilitica, welche wir indessen mehr dem Kreis der Lungenaffectionen zuzählen und dort besprechen wollen.

Typhöse Geschwüre kommen beim Typhus abdominalis in ähnlicher Weise am Kehleingange vor wie am Darm. Auch hier scheinen die lymphatischen Follikel den Ausgangspunkt der Veränderungen zu bilden. Bekanntlich findet man am Kehleingange kleine Lymphfollikel nur in einem geschlossenen Ring angeordnet, der durch die falschen Stimmbänder beiderseits, die Basis der Epiglottis vorn und die Innenfläche der Aryknorpel hinten gebildet wird. Gerade hier aber

findet man auch die echten typhösen Geschwüre, welche aus einer markigen Infiltration besagter Follikel hervorgehen.

Neben diesen Geschwüren aber kann sowohl ein einfacher Katarrh des Kehleingangs, als eine stärkere Schwellung und Röthung der Schleimhaut mit oberflächlicher Nekrose des Epithels, ja selbst mit tiefer — bis auf die Knorpel greifender diphtherischer Entzündung vorkommen.

Katarrhalische und diphtherische Entzündungen des Kehleinganges wurden noch bei manchen andern Infectionskrankheiten, namentlich bei Pocken, Masern, Scharlach beobachtet.

Geschwülste.

Der Schleimpolyp der Nase erscheint in der Regel als ein voluminöser, gallertig weicher, rundlich lappiger Körper, der dem Rande einer Nasenmuschel, — am häufigsten der obern — mit langer, aber schmaler Basis aufsitzt. — Die histologischen Verhältnisse wurden bei den gleichgebauten Schleimpolypen des Darms erörtert (pg. 388).

Der Nasen-Rachenpolyp ist ein Fibroma simplex oder telangiectaticum, welches von dem fibrösen Bindegewebe der Schädelbasis ausgeht, an welchem der Schlundkopf aufgehängt ist. Die langsam wachsende Geschwulst dringt die Wand des Pharynx vor sich her schiebend, gegen die Choanen vor und erschwert je länger je mehr das Athmen sowohl als das Schlingen.

Das Osteoma narium ist eine entweder spongiöse oder eine elfenbeinharte, aus homogenem Knochengewebe gebildete rundlich-höckrige Exostose der die Nebenhöhlen der Nase einschliessenden Theile des Oberkiefer- und Stirnbeines. Diese Osteome sind meist dünngestielt und können in der Highmorshöhle sogar frei zu liegen kommen. Sonst wachsen sie gern sowohl in die eigentliche Nasenhöhle, als in die Orbita hinein und können von den Stirnhöhlen aus sogar die vordere Wand des Stirnbeins nach aussen durchbrechen.

Das Papillom des Kehleingangs ist eine verhältnissmässig häufige Geschwulst, welche den Herren Laryngotherapeuten Gelegenheit giebt, ihre Geschicklichkeit zu zeigen.

Da die ganze Umgegend des Kehleinganges zu papillösen Excrescenzen disponirt ist und man dergleichen häufig neben Geschwüren, bei chronischen Katarrhen etc. sieht, so ist es nicht immer leicht, die Grenze gegenüber den entzündlich hyperplastischen Zuständen zu ziehen.

Bei dem Papillom κατ' ἐξοχήν bemerkt man hart am Rande der Stimmbänder, häufiger mehr nach vorn als nach hinten zu, derbe weissliche Höcker, welche sich allmählich verlängern und reichlicher verästeln, bis sie einen oder mehrere über erbsengrosse rundliche Tumoren darstellen, welche durch ihren Sitz die Stimmbildung wesentlich beeinträchtigen.

Bei der mikroskopischen Untersuchung stellen sich insofern Verschiedenheiten unter den einzelnen Fällen heraus, als manchmal das Epithel, manchmal das Bindegewebe in dem Gesammtaufbau der Geschwulst überwiegt. Im ersteren Fall möchte man die Geschwülstchen als kleine Blumenkohlgewächse, im letzteren als subepitheliale Fibrome oder Fibromyxome bezeichnen.

Der sog. Oberkieferkrebs (Carcinoma narium) entwickelt sich bei älteren Individuen auf dem Boden eines bereits lange Zeit bestehenden hypertrophischen Zustandes sämmtlicher Structurtheile der Schleimhaut, bei Kindern tritt er ohne jedes Vorläuferstadium auf. Das Carcinom dringt mit Vorliebe in die Highmorshöhle ein, treibt den Oberkiefer auf, drängt den Bulbus oculi aus seiner Höhle, den harten Gaumen nach abwärts. Der Verfall der Patienten durch Kachexie ist ein so rapider, dass man jetzt anfängt, von jedem Operationsversuch abzustehen.

Die Geschwulst besteht ganz aus unvollkommen entwickelten Drüsenschläuchen, welche durch eine excessive Wucherung des Schleimdrüsenepithels erzeugt werden.

Der Krebs des Kehleingangs Carcinoma laryngis ist ein richtiges Plattenepitheliom mit ähnlich localem Charakter wie die meisten Krebse der äusseren Haut. Er geht von der mit Plattenepithel bedeckten Schleimhaut oberhalb der Stimmritze, besonders gern von dem einen oder anderen Ligamentum ary-epiglotticum, oder von einem der beiden falschen Stimmbänder aus. Die Glottis selbst wird erst secundär ergriffen. Secundär kann sich der Krebs auch nach anderen Richtungen verbreiten, gegen den Pharynx oder den Zungengrund. Von vorn herein zeigt er eine Tendenz zu papillösen Wucherungen der Oberfläche, doch sind diese Wucherungen stets weicher und blutreicher als die gutartigen Papillome.

Ein flaches Drüsencarcinom der Trachea und Bronchien, jedenfalls eine grosse Seltenheit, ist von *Langhans* (Virchow's Archiv, LIII, p. 470) beschrieben worden.

Fremdkörper.

Bekannt ist der Fall eines Arztes, welcher mit dem Anziehen des Hemdes beschäftigt, den Hemdknopf zwischen den Zähnen hält, rasch jemand etwas sagen will, die Zahnreihen öffnet und im Nu den Hemdenknopf bis in den rechten Hauptbronchus aspirirt hat. Eine monatelange Lungenvereiterung folgte, bis der Knopf wieder ausgehustet wurde. — Von Kindern werden gelegentlich alle möglichen Gegenstände in die Nase gestopft; Bohnen, die anquellen und sogar keimen können, bleiben am liebsten stecken.

2. Anomalien der Lunge.

Bevor wir die pathologischen Veränderungen des Lungenparenchyms einer eingehenden Analyse unterwerfen, müssen wir eine Frage der normalen Lungenhistologie berühren, deren positive oder negative Beantwortung von grosser Wichtigkeit ist: Hat die innere Oberfläche der Alveolen ein Epithel oder hat sie keines?

Da es bei der Function der Lunge lediglich auf eine möglichst innige Berührung des in den Capillaren enthaltenen Blutes mit der Luft ankommt, so erscheint vom physiologischen Standpunkte ein Epithelüberzug eher als ein Hinderniss der Function, und diese Erwägung muss nothwendig einen starken Einfluss

auf unser Urtheil ausüben, sobald der anatomische Nachweis eines Epithels nicht mit genügender Sicherheit geführt werden kann. Auf der anderen Seite redet die Entwickelungsgeschichte der Lungen, welche der Entwickelung aller übrigen offen-mündenden Drüsen durchaus analog ist und mit einer Epithelwucherung vom Darmdrüsenblatt aus beginnt, der Annahme einer epithelialen Decke entschieden das Wort, und die neuesten Untersuchungen von *Colberg* (Deutsches Archiv für klin. Medicin II. pag. 453) und *F. Eilhard Schulze* (Stricker's Handbuch: Lunge) beweisen mit voller Evidenz, dass die menschliche Lunge ihr Epithel auch nach der Geburt noch behält. *Colberg* konnte dasselbe an der Lunge eines beinahe einjährigen Kindes als einen continuirlichen, auch die Gefässe bedeckenden Ueberzug von Zellen nachweisen, welche im Querschnitt spindelförmig erschienen und sich leicht im Zusammenhang von der Unterlage abhoben. Zur Erklärung der fast regelmässig negativen Befunde an den normalen Lungen erwachsener Menschen hebt er hervor, dass, um hinreichend feine Schnitte zu bekommen, jedes Infundibulum oder ein Theil der solches bildenden Alveolen zweimal angeschnitten werden muss, mithin der ebenfalls zweimal durchschnittene Epithelüberzug als ein sehr feines Segment an der Innenfläche des Alveolus übrig bleiben würde, welches beim Abnehmen des Schnittes vom Rasirmesser und beim Ausbreiten auf dem Objectträger etc. leicht verloren gehen könne. Indessen haben wir glücklicherweise nicht nöthig, der Mangelhaftigkeit unserer Technik den schweren Vorwurf zu machen, dass sie uns einen wirklich vorhandenen Structurbestandtheil der Lunge geradezu entrückte. Es lässt sich an jeder Lunge ein Epithel nachweisen, ein Epithel allerdings, welches auf den ersten Blick nichts weniger zu sein scheint, als ein continuirliches Zellenstratum, welches aber doch das nothwendige Endproduct jener Metamorphose darstellt, deren erste Glieder wir in der embryonalen Anlage und der von *Colberg* beschriebenen Epithelformation der Kinderlunge kennen gelernt haben. Die Epithelbekleidung an den Alveolen eines viermonatlichen Embryo besteht aus deutlich unterscheidbaren Zellen mit grossem, bläschenförmigem Kern, welche mindestens ebenso lang als breit sind, und in ihrer pallisadenförmigen Nebeneinanderordnung ein ununterbrochenes Band zwischen der freien Oberfläche einerseits, den Capillaren anderseits bilden. Bei sechsmonatlichen Embryonen kann man das Epithel der Alveolen bereits ein einschichtiges Pflasterepithelium nennen. Die Zellen sind noch als discrete Elemente unterscheidbar, aber sehr viel breiter als hoch. Dann folgt bei weiterer Erniedrigung der Zellenkörper eine Verschmelzung derselben an der Peripherie. An der Lunge des reifen Kindes ist es nicht mehr möglich, durch die Versilberungsmethode Zellengrenzen nachzuweisen. Dagegen hebt sich noch nach dem ersten Lebensjahre ein mit flachen Kernen und spindelförmigen Anschwellungen versehenes Band vom Querschnitt der Alveolen ab. An der Lunge alter Individuen bekommt man dies nicht mehr zu sehen, dagegen findet man sowohl in dem von einer Lungenschnittfläche abgeschabten Safte, als in den Alveolarschnitten gewisse äusserst zarte, schleierartige und geknitterte Fetzen, die selbst einem geübten Beobachter lange Zeit verborgen bleiben können, weil man gar nicht daran denkt, die scheinbar unzusammenhängenden feinen Contouren, welche gewöhnlich über einen grösseren Theil des Gesichtsfeldes verstreut liegen, als Begrenzungslinien und Faltenhöhen einer Membran aufzufassen.

Man denkt eher an kleine Ungleichartigkeiten des Object- oder Deckglases, und doch, wenn man die Zusammengehörigkeit erst einmal entdeckt hat, wird man sie überall wiederfinden und als das erkennen, was sie wirklich sind. In diesen feinsten Membranen, welche ich in Fig. 173 abgebildet habe, entdeckt man durch Karminfärbung auch die Ueberreste von Kernen, nämlich kleine halbmondförmige, das Licht stark brechende Körperchen, welche in regelmässigen Zwischenräumen gelagert sind. Diese Kerne bilden die eine Seite eines ovalen Ringes, dessen andere Seite nur durch eine punktirte Linie bezeichnet ist; der Ring entspricht in seinen Contouren dem ehemaligen bläschenförmigen Kerne, dessen eigentliche Substanz bis auf jenen unbedeutenden halbmondförmigen Ueberrest eingeschrumpft ist. Dessenungeachtet sind diese Zellen nicht als abgestorben zu betrachten. Wir werden vielmehr sehen, dass die eben beschriebenen Kerne bei Reizungszuständen wieder an Körper gewinnen, wir werden sehen, wie sie sich mit Protoplasma umgeben, sich theilen etc. Kurz, die Innenfläche der Infundibula und Alveolen ist mit einem feinsten Häutchen überkleidet, welches sich als das letzte Product der schon in den ersten Lebensphasen beginnenden Abplattung und Verschmelzung des Lungenepithels ausweist. An Flächenansichten entzieht sich die Membran der Beobachtung, man bemerkt höchstens nach Karminfärbung die halbmondförmigen Kernüberreste da, wo sie in Zwischenräumen der Capillarschlingen liegen; im Profil dagegen erkennt man die Epithelmembran als einen scharfen einfachen Contour, welcher ohne Unterbrechung von einer Capillarschlinge auf die andere übergeht und ebenso die dazwischen zum Vorschein kommenden Randpartien der Alveolen bekleidet. Die Membran haftet ziemlich fest auf der Unterlage, insbesondere löst sie sich nicht nothwendig ab, wenn ihre Kerne wieder activ werden und sich als Zellen von der Alveolarwand ablösen; eher bringt die einfach seröse Transsudation bei Oedema pulmonum eine theilweise Ablösung zu Wege, wenigstens traf ich in der abgestrichenen Flüssigkeit ödematöser Lungen die beschriebenen Membranen besonders häufig an.

Fig. 173. Das normale Lungenepithel des Erwachsenen. Zarteste homogene Membranen mit Kernrudimenten $^1/_{500}$.

Missbildungen.

Abgesehen von dem gänzlichen Fehlen des Respirationsapparates bei Acephalen und dem sehr seltenen Fehlen einer Lunge (wohl durch krankhafte Verkümmerung der Anlage) kommen abnorme Lappungen ziemlich häufig vor. Besonders der rechte Unterlappen zeigt gern eine abnorme Querfurche, welche die Spitze desselben in Höhe von beiläufig 7—10 Cm. von dem Uebrigen scheidet.

Störungen der Blutcirculation und ihre Folgen.

a. Venöse Stauung.

Bei der nahen Beziehung, in welcher Herz und Lunge, Herzfunction und Lungenfunction zu einander stehen, können wir uns nicht wundern, wenn bei

Krankheiten des Herzens die Lunge unter allen Organen des Körpers am frühesten in Mitleidenschaft gezogen wird.

Jede Herzschwäche, welche sich nicht mehr beseitigen lässt, bedroht uns mit dem Tode durch Lungenlähmung, d. h. durch Hypostase und Oedem der Lungen. Dieser Mechanismus ist ein sehr einfacher. Während das Herz mehr und mehr unvermögend wird, die nothwendige Blutmenge durch den kleinen Kreislauf hindurch zu treiben, fährt die Inspiration immer noch fort, Blut aus dem Venensystem zu aspiriren und die vorzügliche Schlussfähigkeit der Pulmonalarterienklappe verhindert es, dass von diesem aspirirten Blute ein Theil etwa zurückströme. So füllt sich die Lunge mehr und mehr mit Blut, welches dem Gesetz der Schwere folgend in die unteren und hinteren Partien hinabsinkt. Hier füllen sich dann die Gefässe mehr und mehr. Es kommt zum Austritt von Blutserum, welches seinerseits die Lufträume füllt und als langsam steigendes Lungenödem den Tod herbeiführt.

Hypostase und Oedem der Lunge. Die unteren Lappen beider Lungen sind an der Schnittfläche tief blauroth gefärbt, glatt und gleichmässig dicht, ähnlich wie die Milz (Splenisatio). Man kann mit der Messerklinge leicht ein bluthaltiges Serum, aber keine Luftblasen abstreichen. Drückt man das Parenchym kräftig zusammen, so quellen reichliche Mengen von Blutserum hervor. Das Epithel der Alveolen löst sich ab und degenerirt in protrahirten Fällen fettig.

Selbstverständlich kann Hypostase und Oedem infolge von Herzschwäche auch in geringeren Graden vorkommen. So findet man sie als ein recht bedenkliches, sei es prädisponirendes, sei es erschwerendes Moment in den Lungenentzündungen, von welchen etwa Greise oder sonst wie Marastische heimgesucht werden.

Die hypostatische Pneumonie. (Hypostatische, schlaffe, Greisenpneumonie). — Das Krankheitsbild weicht von dem eben geschilderten nur dadurch ab, dass sich in dem splenisirten Lungentheile eine hellere bis röthlichweisse Farbe und eine etwas derbere Consistenz einstellt. Das abgestrichene Fluidum enthält reichlich Eiterkörperchen, welche ihm ein weissstreifiges Aussehen ertheilen; von den ganz verdichteten Partien lässt sich ein fast reiner, etwas schleimiger Eiter abstreichen.

In seltenen Fällen kommt es überhaupt gar nicht zur Exsudation, sondern die Entzündungsursache führt sofort zu einer so starken Alteration der widerstandsunfähigen Gefässe, dass statt der Verlangsamung des Blutstromes ein Stillstand eintritt.

Der marastische Brand der Lunge zeigt uns inmitten des hochgradig hyperämischen und mässig ödematösen unteren Lappens eine grössere grünlich-missfarbige Stelle, die unter dem betastenden Finger einbricht und zerreisst, worauf sich eine schwärzliche dünne Jauche in der gemachten Vertiefung ansammelt.

Nächst der musculären Herzschwäche sind es besonders die Circulationshindernisse im linken Herzen (Insufficienz und Stenose der Mitralis und der Aortenklappen), welche fast ausnahmslos eine »Erhöhung des Blutdruckes im kleinen Kreislaufe« und im Anschluss hieran eine Reihe von Anomalien des Respira-

tionsapparates zur Folge haben. Hier wäre zunächst der Bronchialkatarrh der Herzkranken zu erwähnen.

Die grösseren Bronchien haben zwar ihre besonderen aus dem Körperkreislaufe stammenden Gefässe (die Artt. und Venn. bronchiales), welche gegen Erhöhung des Blutdruckes im kleinen Kreislaufe an sich indifferent sein würden, nach den Untersuchungen von *Rossignol* aber finden sich ziemlich weite Anastomosen zwischen diesen und den eigentlichen Pulmonalgefässen vor, und so erklärt es sich, warum bei den meisten Individuen, welche an Insufficienz und Stenose der Mitralklappe leiden, in einer andauernden statischen Hyperämie der Bronchialschleimhaut eine starke Disposition zu katarrhalischer Entzündung gegeben ist, warum höchst hartnäckige und leicht recidivirende Bronchialkatarrhe zu den gewöhnlichen Symptomen jenes Leidens gehören. Wichtiger sind die Veränderungen des Lungenparenchyms selbst.

Die braune Induration der Lunge (Induratio pulmonis fusca). Die Lungen erscheinen bei der Herausnahme aus der Brusthöhle sehr schwer, aufgedunsen prall und derb, aber nicht infiltrirt, nicht einmal ödematös, sondern überall mässig lufthaltig; dabei bräunlichgelb angeflogen, und was das Wichtigste ist, schon bei der makroskopischen Betrachtung eines frischen Segmentes macht sich eine ganz entschiedene Verdickung der Alveolar- und Infundibularsepta geltend, welche man ohne Zweifel als eine nähere Ursache der ganzen Anomalie ansprechen muss.

Die braune Induration wurde früher allgemein als eine eigenthümliche Form chronischer Entzündung aufgefasst. *Rokitansky* glaubt in ihr eine Hypertrophie des Lungenbindegewebes verbunden mit einer diffusen, bräunlichen, der Lunge einen icterischen Anstrich gebenden Pigmentirung zu erkennen.

Die Deutung dieser Verdickung als entzündliche Induration war eine voreilige. Wenn auch eine gewisse Vermehrung des interstitiellen Bindegewebes nicht in Abrede gestellt werden kann und soll, so müssen wir doch den Hauptnachdruck nicht hierauf, sondern auf den Zustand der Capillaren legen. Diese sind in hohem Grade verlängert und erweitert. Injicirt man eine braunindurirte Lunge mit einer transparenten Leimmasse (*Buhl*), oder legt man abgebundene Lungenstücke mit guter natürlicher Injection in Salzsäure und dann in Spiritus (*Colberg*), so kann man in dem einen wie in dem anderen Falle an mittelfeinen Schnitten die interessante Thatsache constatiren, dass sich die bekannten Capillargefässranken, welche die Septa der Alveolen überziehen, ungleich weiter als unter normalen Verhältnissen in das Lumen der Alveole hineinwölben, dabei beträchtlich erweitert sind und an den Umbeugestellen oft geradezu varicös erscheinen (Fig. 174). Die Erweiterung beläuft sich auf 0,01—0,02 Mm. mittleren Durchmessers, während die Durchmesserschwankungen an normalen Capillaren stets zwischen 0,003—0,007 Mm. gefunden werden. Natürlich wird durch die allseitige stärkere Prominenz der Capillarschlingen das Lumen des Alveolus wesentlich verkleinert, daher der spärliche Luftgehalt dieser Lunge. Zur Erklärung der älteren Ansicht muss bemerkt werden, dass, wenn das Blut aus den Capillarschlingen entleert ist, wie an frisch entnommenen Schnitten immer der Fall, wir das Capillargefäss als solches nicht mehr von den übrigen Wandungsbestandtheilen unterscheiden kön-

nen, und das Ganze als ein fache Verdickung der Alveolarsepta imponirt. Auch die grösseren Interlobulargefässe, namentlich die Aeste der Arteria pulmonalis sind beträchtlich erweitert, doch macht sich gerade hier neben der Gefässectasie auch eine nicht unerhebliche Hyperplasie des interlobulären Bindegewebes geltend. Ueberhaupt soll keineswegs geleugnet werden, dass hier wie bei den analogen Zuständen der Leber und Niere hyperplastische Precesse neben der Gefässectasie einhergehen. Insbesondere mache ich darauf aufmerksam, dass man ausnahmslos einer sehr erheblichen Hypertrophie der musculösen Bestandtheile des Lungenparenchyms begegnet.

Fig. 174. Braune Induration. Eine Lungenalveole mit ectatischen Capillargefässen und Pigmentablagerung, theils in dem Bindewebe der Septa, theils in den katarrhalischen Zellen, welche sich im Lumen finden. 1/400.

Dass das Lungenparenchym überhaupt reich ist an glatten Muskelfasern, ist eine nicht mehr bestrittene Thatsache. Weniger bekannt dürfte es sein, dass an dem Punkte, wo sich die kleinsten Bronchien (Fig. 175. *b*) in die Alveolargänge (Fig. 175. *c c*) eröffnen, die Ringmusculatur zu einem förmlichen kurzen Sphincter anschwillt. Von diesem Muskelringe (Fig. 175. *a*) zweigen sich stärkere Muskelbündel ab, welche die Alveolargänge in allen Richtungen umspinnen, vornehmlich aber einige sehr kräftige Querringe (Fig. 176) bilden und an jedem Durchschnitt einer braun-indurirten Lunge sichtbar sind. Es ist mir nicht unwahrscheinlich, dass diese bedeutende Stärkung der Contractilität des Parenchyms die Ursache der notorischen Immunität ist, welcher sich diese Lungen gegenüber solchen Krankheiten erfreuen, die mit einer Retention der Secrete einhergehen (Katarrhalische Pneumonie, Phthisis).

Infolge der anhaltenden Hyperämie des Lungenparenchyms kommt es hie und da zu minimalen Zerreissungen der Capillar- und Uebergangsgefässe. Das ergossene Blut wird, je nachdem es frei an die Oberfläche der Alveolen hervortritt oder in dem Parenchym liegen bleibt, ein verschiedenes Schicksal haben. Im ersteren Falle wird es mit dem Sputum entleert und ertheilt diesem eine leicht gelbliche Färbung, im letzteren Falle giebt es den Anstoss zu der mehrerwähnten gelbbraunen Pigmentirung der Lunge, welche neben der inneren Volumszunahme das hervorragendste makroskopische Merkmal bildet. Sieht man genauer zu, so bemerkt man neben der diffusen Imbibition sowohl unter der Pleura als namentlich auf der Schnittfläche braune und gelbe Punkte neben frischen rothen Extravasatheerdchen. Die braunen und gelben Punkte rühren von körnigen Pigmentniederschlägen her, welche offenbar an solchen Stellen zurückgeblieben sind, wo vorher Extravasationen stattgefunden hatten. Das Pigment ist zum Theil frei,

zum Theil in Zellen eingeschlossen, ähnlich wie bei der Kohlen- und Eisenlunge (Fig. 174). Dabei verdient es erwähnt zu werden, dass die Pigmentkörnchen besonders auch in solchen Zellen gefunden werden, welche frei im Lumen der Alveolen liegen und von den Autoren für abgestossene Epithelzellen erklärt werden. Dass dieses »Pigment der Epithelzellen« erst in der Alveole entstanden sein sollte, ist deshalb sehr unwahrscheinlich, weil die Bildung fester Pigmentkörper aus ge-

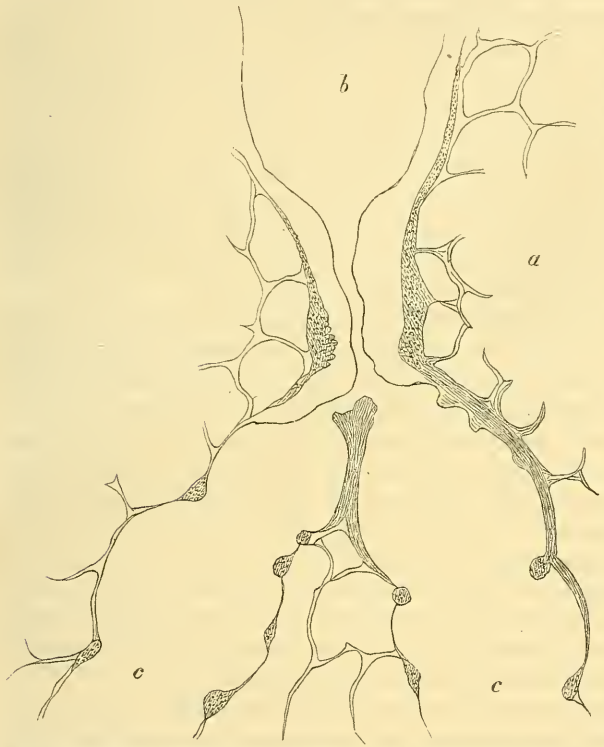

Fig. 175. Braune Induration. Hypertrophie der Musculatur der Lunge. *a*. Uebergangsstelle eines kleinsten Bronchus *b* in zwei Alveolargänge *c. c.*, durch eine sphincterartige Verdickung der Ringmusculatur markirt. 1/60.

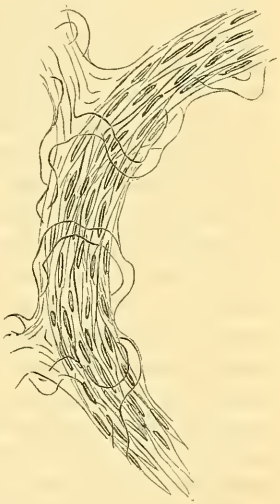

Fig. 176. Braune Induration. Segment eines hypertrophischen Muskelringes von einem Alveolengange. Diese Muskelringe erscheinen in Fig. 173 als Wandungs-Prominenzen im Querschnitt. 1/300.

löstem Blutfarbstoff mindestens einige Wochen in Anspruch nimmt, mithin viel längere Zeit, als sich jene Epithelzellen überhaupt in der Alveole aufhalten. Die Pigmentkörnchen können also nur aus dem bindegewebigen Parenchym ausgewandert sein, und da sie von selbst die Richtung nach der freien Oberfläche schwerlich einschlagen dürften, so kommen wir ganz naturgemäss zu der Vorstellung, dass sie von den Zellen, in welche wir sie eingeschlossen finden, mitgenommen sind, mithin, dass diese Zellen selbst an die Oberfläche ausgetretene Wanderzellen und nicht eigentliche Epithelzellen sind. Dafür spricht auch ihre Kleinheit gegenüber denjenigen Elementen, welche bei der katarrhalischen Pneumonie die

Alveole füllen. Die eigentlichen Epithelien der Alveole sind, soweit meine Beobachtungen reichen, ganz unverändert; überhaupt müssen wir mit der Annahme eines desquamativen Alveolarkatarrhs sehr zurückhaltend sein, da die Lungenepithelien erwachsener Individuen zu den weniger irritabeln Elementen des Körpers zu zählen sind.

Der hämorrhagische Infarct (Infarctus haemorrhagicus). Ein keilförmiger Abschnitt des Lungenparenchyms vom Umfang einer kleinen Kirsche bis zu dem einer Faust ist ad maximum geschwellt durch extravasirtes Blut, welches die Lufträume vollständig erfüllt. Der infarcirte Theil hebt sich sowohl an der Oberfläche, als an einer frisch angelegten Schnittfläche als ein fester, überall gleichmässig dichter, dunkelblutrother Keil über das Niveau der Umgebung hervor.

Ziehen wir im Voraus in Betracht, was wir bei Gelegenheit der embolischen Lungenprocesse mitzutheilen haben, so werden wir von selbst auf die grosse anatomische Aehnlichkeit kommen, welche der hämorrhagische Infarct insbesondere mit dem ersten Stadium der embolischen Pneumonie hat. Dort ist die Blutung, welche sich infolge der Arterienverstopfung einstellt, im Ganzen mässig, so dass ich sie mehr als eine hämorrhagische Transsudation bezeichnen möchte. Hier ist der Seitendruck des Blutes im ganzen kleinen Kreislauf so gross, dass es zu einer ganz prallen Anfüllung des Alveolarparenchyms kommt.

Die Frage ist nur, ob für alle Fälle von hämorrhagischem Infarct eine Embolie anzunehmen ist, oder ob auch andere Umstände zu demselben Endergebniss führen können. Oft genug findet man ja den Embolus und findet auch die Stelle im Trabekelwerk des rechten Vorhofes oder Ventrikels, wo er sich von einem älteren noch haftenden Gerinnsel losgelöst hat. Doch gelingt dies nicht immer, und dann pflegt man sich zu fragen, ob nicht auch eine Venenthrombose den Infarct verursacht haben könnte, oder ob gar nur die einfache Zerreissung (Rhexis) eines stärkeren Gefässes stattgefunden habe, wobei etwa als nähere den Ort bestimmende Ursache eine fettige Usur der Intima anzunehmen wäre, welche letztere sich sehr gewöhnlich an einzelnen Aesten der Pulmonalis nachweisen lässt (Folge der Ueberdehnung). *v. Recklinghausen* und *Obermeyer* fanden in frischen Infarcten multiple Thrombosirung der Capillargefässe und sind nicht abgeneigt, dieser eine wichtige Rolle beim Zustandekommen desselben zuzusprechen.

Mag nun die Blutung per rhexin oder per diapedesin geschehen, jedenfalls stürzt sich das Blut mit der ganzen Gewalt des im kleinen Kreislaufe herrschenden abnormen Blutdruckes in die Luftwege. Hier wird es einerseits aspirirt und füllt so den betreffenden Lungenlobulus bis zu seinen letzten Endbläschen vollständig aus; anderseits rinnt es in dem weiter werdenden Bronchus nach vorn, und indem es auf diesem Wege vor immer neue Bronchiallumina gelangt, wird es auch in diese durch Aspiration aufgenommen. Endlich macht die eintretende Gerinnung dem gefährlichen Spiel ein Ende. Je nach der Grösse der geborstenen Gefässe wird bis zu diesem Punkte — bis zum Eintritt der Gerinnung — mehr oder weniger Blut Zeit haben, das Gefäss zu verlassen, also auch ein grösserer oder geringerer keilförmiger Abschnitt des Lungenparenchyms infarcirt sein. Auch kann man sich den Stillstand der Blutung dadurch bedingt denken, dass das ergossene Blut durch die pralle Ausfüllung und Anspannung des elastischen Parenchyms selbst den Gegendruck erzeugt, welcher die Rissöffnungen schliesst

und die fernere Extravasation hintanhält. Charakteristisch ist diese pralle Anfüllung allerdings, und wir müssen sie ganz besonders für den weiteren Verlauf des Lungeninfarctes verantwortlich machen, indem sie nicht bloss die heilsame Wirkung hat, die blutenden Gefässe zu comprimiren, sondern auch die höchst nachtheilige, überhaupt jedes Gefäss innerhalb des Infarctes zu comprimiren, dadurch die Circulation geradezu aufzuheben und das Absterben, die Gangrän des Theiles herbeizuführen.

Der umschriebene Lungenbrand (Gangraena pulmonis circumscripta). Der umschriebene Lungenbrand ist der regelmässige Ausgang des hämorrhagischen Infarctes. Die feste, über das Niveau der Oberfläche, resp. Schnittfläche beetartig erhobene dunkelblutrothe Masse nekrotisirt auf einmal in allen ihren Theilen. Die rothe Farbe macht einer schmutziggrünen Platz, das geronnene Blut fault und wird dabei flüssig; mit ihm lösen sich auch die weichen Parenchymbestandtheile auf, nur die elastischen Fasern und die dickeren, derben Anhäufungen von Bindegewebe um die Gefässe und Bronchien trotzen der Auflösung und bilden einen fetzigen Zunder, welcher, an der Eintrittsstelle der Gefässe und Bronchien befestigt, in der Brandjauche flottirt. Die Massen sind von höchst widerwärtigem Geruche, welcher sich dem Patienten in dem Momente bemerklich macht, wo auch das verstopfende Blutgerinnsel des zuführenden Bronchus erweicht ist und der Inhalt des Brandheerdes zur Expectoration gelangt. Im Sputum findet man zur weiteren Bestätigung der Diagnose elastische Fasern.

Was die weitere Entwickelung des Zustandes anlangt, so ist dieselbe im Wesentlichen von dem Verhalten der Nachbarschaft des Brandheerdes abhängig. Dass in letzterem ein höchst intensiver Entzündungsreiz gegeben ist, liegt auf der Hand. Eine croupöse Entzündung der den Brandheerd begrenzenden Lungenlobuli bildet daher eine sehr gewöhnliche und meist auch lethale Complication der circumscripten Gangrän; ebenso rufen Brandheerde, welche der Pleuraoberfläche anliegen, ausnahmslos Pleuritiden mit jauchig zerfallenden eitrigen Exsudaten hervor. Neben diesen grösseren Ausstrahlungen der Krankheit haben wir aber auch von einem mehr begrenzten Entzündungsprocesse zu berichten, welcher sich in der unmittelbarsten Nachbarschaft des Brandheerdes vollzieht, und welcher, wenn er rechtzeitig zur Entwickelung kommt, einen salutären Einfluss und die gar nicht so seltene Ausheilung des Brandheerdes zur Folge hat, ich meine die demarkirende Entzündung und Eiterung, welche sich überall an den Grenzen des Brandheerdes einfindet und denselben gegen die gesunde Nachbarschaft abschliesst. Dank der eigenthümlichen, oben näher geschilderten Entstehungsweise des Infarctes hält dieser die Grenzen der Lobuli aufs Schärfste ein. Er mag daher eine Form und Grösse haben, welche er will, so wird er doch an seiner Peripherie zunächst von einer Schicht interstitiellen Bindegewebes umgeben sein, und dieses ist bekanntlich weit besser als das Lungenparenchym selbst dazu geeignet, in kurzer Zeit so zu vereitern, so dass dann gar keine Verbindung mehr zwischen dem Infarct einerseits und dem gesunden Parenchym anderseits besteht. Die vollständige Ausheilung kommt nach der Schmelzung und Entleerung des Infarctes durch Bildung einer Granulationsmembran und narbige Verkleinerung der Höhle zu Stande.

b. Embolische Processe.

α. Thrombo-Embolie.

Welcherlei Zustände am Lungenparenchym durch die Einwanderung grobkörperlicher Partikel in den kleinen Kreislauf hervorgebracht werden, hängt zwar in jedem Falle von der Grösse dieser Partikel und noch mehr von ihrer chemisch-physikalischen Beschaffenheit ab, in der menschlichen Pathologie aber handelt es sich am häufigsten um folgenden Fall. Irgendwo im Körper ist ein Entzündungs- und Eiterungsprocess etablirt, eine Operationswunde, ein Knochenbruch, eine Entbindung etc. haben hierzu Veranlassung gegeben. Die Venen, welche innerhalb dieses Heerdes verlaufen, sind mit Thromben gefüllt. Die Thrombose reicht bis in die grösseren Körpervenenstämme, hier zerfällt und erweicht das Gerinnsel, die Trümmer gelangen durch das rechte Herz in die Pulmonalarterie und keilen sich in einem ihrer Grösse entsprechenden Zweige derselben ein (p. 74 ff. u. 76 ff.). Diese Emboli nun sind von stark reizender Beschaffenheit. Weniger chemische Substanzen, welche sich bei der anderweiten Zersetzung von Eiweisskörpern wohl bilden dürften, als gewisse Fermente — vielleicht auch niedere Organismen (Microsporon sept.), welche in vielen Fällen gewiss vorhanden sind — drücken dem ganzen Process den Stempel einer septischen Entzündung auf. Während wir bei der Injection von indifferenten Körpern, z. B. Wachskügelchen, in der Arteria pulmonalis immer nur eine Art indurativer Entzündung erzielen, ist in unserem Falle Eiterung eine unvermeidliche Erscheinung. Wegen dieses regelmässigen »Ausgangs in Eiterung« einerseits, wegen der secundären Entstehung anderseits ist dann auch die Bezeichnung der embolischen Pneumonie als »metastatischer Abscess« in Brauch gekommen.

In der Beurtheilung der verschiedenartigen anatomischen Befunde, welche uns die embolische Pneumonie darzubieten pflegt, müssen wir möglichst auseinanderhalten, wie viel überall der mechanische Effect der stattgehabten Gefässverstopfung und wie viel eine Folge der intensiven Reizung des Lungengewebes durch den Embolus ist. Wir haben oben gesehen, dass von der embolischen Verstopfung eines Gefässes nur dann eine mechanische Störung der Circulationsverhältnisse überhaupt zu erwarten ist, wenn dieses Gefäss eine Endarterie ist, d. h. wenn nicht hinter der unwegsam gemachten Stelle eine stärkere Anastomose mit einer Nachbararterie liegt, durch welche die Circulation aufrecht erhalten wird. In diesem Sinne sind anerkanntermassen alle Hauptäste der Arteria pulmonalis Endarterien. Weniger sicher sind unsere Kenntnisse betreffs der kleineren Ramificationen. In den Lehrbüchern findet sich vielfach die Behauptung, dass die interlobulären Aestchen vor ihrer Auflösung in Uebergangsgefässe und Capillaren anastomosirten, Gefässringe bildeten etc. Ich muss hier auf Grund eigener Untersuchungen widersprechen. Nicht bloss die allerkleinsten im Innern des Lobulus verlaufenden Aestchen sind dergestalt isolirt, dass bei recht gelungenen doppelten Injectionen das ganze Parenchym in arterielle und venöse, rothe und blaue Felder zerfällt, welche schachbrettartig in einander gefügt sind, und von denen jedes ungefähr 10—20 Alveolen umfasst; auch die zu einem Lobulus hinzutretenden, resp. zwischen zwei benachbarte Lobuli verlaufenden Arterien haben einen vollkommen getrennten Verlauf. Ich kann mir das Missverständniss nur so erklären,

dass die Injectionsmasse sehr leicht aus den Arterien durch die Capillaren in die Venen übergeht, und dann die gleichgefärbten Venenstämmchen für kleine Arterien gehalten worden sind (Fig. 177). Diese letzteren sind thatsächlich durch

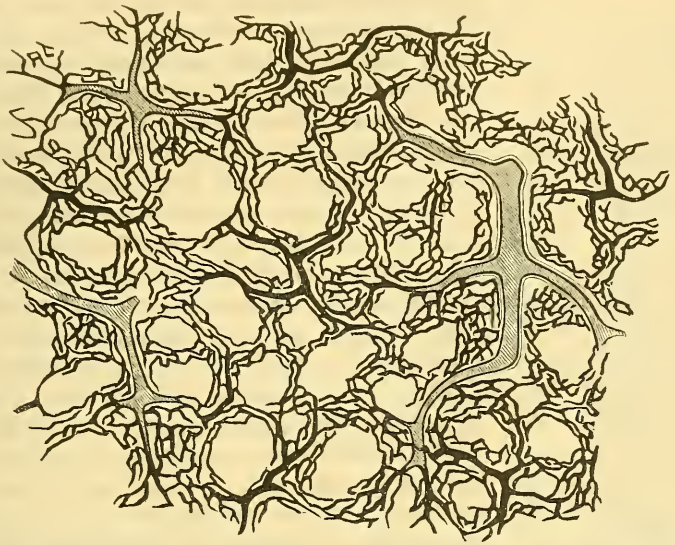

Fig. 177. Lungengefässe. Artt. schraffirt. Venen schwarz. Keine Anastomosen zwischen den Arterien.

venenreiches Parenchym so weit von einander getrennt, dass an Anastomosen ebensowenig zu denken ist, als bei den Arterien der Pleura (Fig. 178), welche sehr regelmässig durch die Venen getrennt sind. Mithin sind alle Ramificationen der Arteria pulmonalis Endarterien, und sofern nicht Anastomosen mit der Arteria bronchialis zu Hilfe kommen, oder der Lobulus des verstopften Gefässes nicht gar zu klein ist, müssen wir als nächste Folge der Embolie eine Circulationsstörung gewärtigen, welche von der später eintretenden Entzündung unabhängig ist.

Hat man daher, was nicht selten geschieht, neben den weiter vorgeschrittenen Stadien unserer Entzündung Gelegenheit, auch die ersten Anfänge derselben zu studiren, so fällt uns vornehmlich die tiefdunkelrothe Färbung, Schwellung und Verhärtung eines scharf umschriebenen keilförmigen Abschnittes des Lungenparenchyms ins Auge. Die Verstopfung der zuführenden Arterie hat eine so enorme collaterale Füllung ihres Stromgebietes zur Folge gehabt, dass die prall gefüllten Capillaren hie und da gerissen und neben dem anderweitigen Transsudate eine grosse Quantität von rothen Blutkörperchen in die Alveolarlumina ausgetreten sind. Die Bluttranssudation — wie ich den Vorgang zur Abzweigung von der entzündlichen Exsudation einerseits und der Extravasation anderseits nennen möchte — ist erst das Vorspiel der eigentlichen Entzündung und bildet als die nächste Folge der Gefässverstopfung mit dieser zusammen den Insult, dem gegenüber sich die Entzündung als etwas Hinzutretendes, Secundäres verhält. Je mehr

Blut sich bei dieser Gelegenheit theils in den Gefässen, theils im Lumen der Alveolen anhäuft, um so ausgesprochener wird in dem folgenden Process das brandige Moment sein; denn gerade das stagnirende Blut ist, wenn es sich in einem feuchten und von der atmosphärischen Luft nicht abgeschlossenen Raume befindet, zu fauligen Umsetzungen ausserordentlich geneigt. Zur Entzündung und Neubildung aber bedarf es der fortwährenden Erneuerung des Blutes ebenso sehr, wie zu der normalen Ernährung: Entzündung und Neubildung werden sich also unter Umständen in gewissen mittleren Regionen des Heerdes überhaupt gar nicht einstellen, woraus sich dann die Mannigfaltigkeit des anatomischen Bildes in den späteren Stadien erklärt.

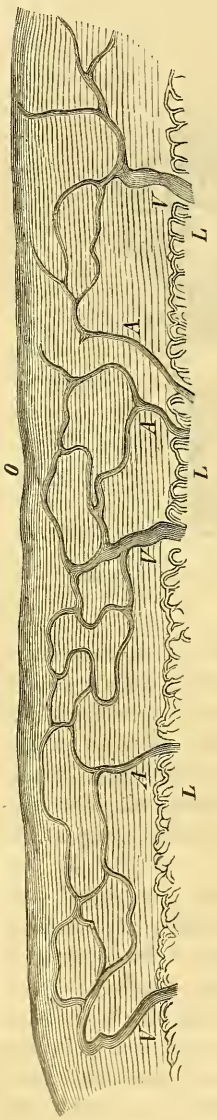

Fig. 178. Verdickte Pleura im Durchschnitt, um die regelmässige Abwechselung von Arterien und Venenstämmchen zu zeigen, welche typisch auch für die Art. und Vena pulmonalis im Lungenparenchym ist.

Die ***embolische Pneumonie*** (metastatischer Abscess) an sich bietet uns das typische Bild einer eitrigen Infiltration mit nachfolgender Abscessbildung. Der Ort, an welchem sich die Eiterzellen bilden, ist unstreitig im Bindegewebe der Alveolar- und Infundibularsepta zu suchen. Von hier dringen die Eiterkörperchen wandernd an die freie Fläche und füllen von der Seite her die für die Luft bestimmten Räumlichkeiten mehr und mehr an. Ist dies geschehen, so präsentirt sich eine scharf umschriebene, keilförmige, ziemlich starre Hepatisation, an deren Schnittfläche das unbewaffnete Auge auf weisslichgrauem Grunde sehr zierliche rothe Linien und Kreise gewahrt. Der graue Grund ist das eitrige Infiltrat, die rothen Linien sind Alveolarsepta, deren Blutgefässe bis dahin noch wegsam und mit Blut gefüllt sind. In dem ausgedrückten Exsudat weist das Mikroskop neben den gewöhnlichen, hier meist zusammengeballten und an einander haftenden Eiterkörperchen zahlreiche grössere Zellen nach, welche ich mir in einer näheren Beziehung zu den Alveolarepithelien denke, einmal, weil sie den Zellen der katarrhalischen Pneumonie sehr ähnlich sind, und dann, weil sie gar nicht selten endogene Zellenbildung erkennen lassen.

Die Abscessbildung folgt der Infiltration auf dem Fusse nach. Unter der gänzlichen Auflösung des bis dahin stützenden und zusammenhaltenden Parenchyms schmilzt die gesammte starre Hepatisation zu einem gelben, rahmigen Eiter ein, in welchem nur wenige Trümmer des Alveolargerüstes, namentlich elastische Fasern und Arterienwandungen flottiren. Der betreffende Theil des Parenchyms ist damit geradezu ausgeschieden, vernichtet, eine Abscesslücke ist an seine Stelle getreten.

Betrachten wir nun die verschiedenartigen Zustände, welche sich aus der Combination der hämorrhagischen Hyperämie einerseits und der eiterigen Entzündung anderseits ergeben. Da haben wir 1. den Fall, wo durch einen grösseren Embolus ein grösserer, etwa den fünften Theil eines Lobus versorgender Arterienast verstopft ist. Die Füllung dieses Stromgebietes von der Vene her ist eine sehr vollständige, es entwickelt sich daher ein Zustand, welcher dem hämorrhagischen Infarct möglichst nahe kommt. Die Entzündung bleibt auf die Grenzen des Heerdes beschränkt; hier finden wir eine linienbreite Zone, sei es eitrig infiltrirt, sei es bereits verflüssigt; wir haben den Eindruck einer umschriebenen Nekrose und einer sequestrirenden, die Ausstossung des Nekrotischen bezweckenden Eiterung. Den diametralen Gegensatz hierzu bildet 2. der Fall, wo ein sehr bröcklicher Embolus auf den verschiedenen Theilungsstellen, welche er zu passiren hatte, in zahlreiche Trümmer zerschellt ist, von welchen jedes nur ein relativ kleines Gefäss obturirt. Dann finden wir in dem betreffenden Lungenlappen eine grosse Zahl hanfkorn- bis kirschengrosser Heerde, durch und durch hepatisirt oder in eitriger Schmelzung begriffen. Die Stagnation des Blutes ging hier nicht bis zur Stasis, sondern nur so weit, als etwa eine entzündliche Hyperämie auch gegangen sein würde, so dass sich der ganze Process als eine umschriebene eiterige Entzündung ohne eigentliche Nekrose darstellen konnte. Inmitten dieser beiden Extreme liegen aber noch sehr mannigfaltige Combinationen; so findet man beispielsweise nicht selten kleine durchaus hämorrhagische Heerde, welche von schmalen Entzündungshöfen umgeben sind; ein andermal steht die Ausbreitung der Entzündung in gar keinem Verhältniss zu der Kleinheit des verstopften Gefässes, die Hepatisation — freilich dann nicht immer eine eitrige, sondern ebenso oft eine croupöse Infiltration — erstreckt sich über einen halben oder ganzen Lobus etc.

Charakteristisch und bis jetzt nicht recht aufgeklärt ist die oberflächliche, subpleurale Lage der meisten metastatischen Abscesse. Selten finden wir sie in der Mitte des Organes nach der Lungenwurzel zu. Daher denn auch die nie fehlende Betheiligung der Pleura an dem Entzündungsprocesse. Eine ursprünglich adhäsive Entzündung mit abundantem serösem Transsudat, welche sehr bald in die purulente Form übergeht (pg. 225), ist der gewöhnliche Befund. Die Ansteckung erfolgt mittels Diffusion putrider Flüssigkeit aus dem Abscess oder Brandheerd in die Pleurahöhle. Die Continuität der Pleura bleibt hierbei gewöhnlich ungestört, ja es ereignet sich nicht selten das Auffallende, dass gerade die Stelle der Pleura, unter welcher der Abscess liegt, keine ostensible Veränderung zeigt, während ringsum Alles mit einer gelblichweissen zähen Exsudatschicht überzogen ist. Man darf wohl annehmen, dass es hier deshalb nicht zur Exsudation kommen konnte, weil die Pleuragefässe durch den Druck des lobulären Infiltrates von vornherein unwegsam geworden waren, später aber der Eintritt der Gangrän die Möglichkeit der Entzündung ausschloss. Bisweilen erfolgt eine Perforation der Pleura entweder über der Mitte des Heerdes oder am Rande; die macerirten, erweichten und halbverflüssigten Bindegewebsfasern weichen aus einander und gestatten dem Eiter, der Jauche und der Luft Zutritt zur Pleurahöhle. Dass durch diese Katastrophe die Gefahr des Zustandes unendlich vermehrt wird, liegt auf der Hand. War bis dahin vielleicht die Pleuritis in mässiger Intensität verlaufen, so wird

sie nach der Perforation sofort den allermalignesten Charakter annehmen, so dass in der That jede Hoffnung auf die Möglichkeit einer Heilung aufzugeben ist.

β. Fettembolie.

Ausser von abgerissenen Blutgerinnseln drohen der Lunge embolische Verstopfungen ihrer Arterienäste durch Fetttropfen, Echinococcusblasen und Geschwulstbrocken, die an einer anderen Stelle in das Körpervenensystem Eingang gefunden haben. Von diesen ist die Fettembolie die wichtigste. Sie tritt als schwere, meist schnell tödtliche Complication zu recenten Fracturen der grossen Röhrenknochen, namentlich des Femur hinzu. Hierbei wird das Fettmark zertrümmert, viele Fetttropfen treten aus den grossen und dünnhäutigen Fettzellen aus und werden durch die klaffenden Lumina der zerrissenen Venen aufgenommen. So gelangen sie in das rechte Herz und die Lungenarterien, verstopfen deren feinste Aeste und je nach der Ausdehnung, in welcher diese Verstopfung geschieht, richtet sich die Höhe der unmittelbaren Lebensgefahr. Im Falle des Todes, welcher suffocatorisch erfolgt, findet man an flachen, mit der Cooper'schen Scheere entnommenen Lungenstückchen, die man in ein wenig Glycerin ausgebreitet hat, das beigefügte ohne Weiteres verständliche mikroskopische Bild. Fig. 179.

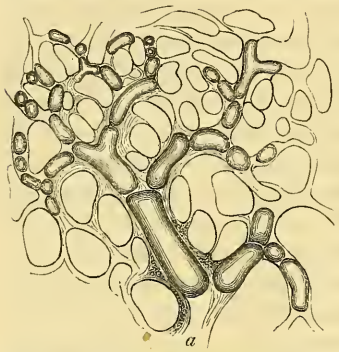

Fig. 179. Intralobulare Lungenarterie in Stamm und Aesten durch grössere und kleinere Fetttropfen verstopft.

Hyperectasie und Atelectasie der Alveolen.

Emphysem. Die bleibende Erweiterung der Lungenalveolen, welche wir Emphysem nennen, bewirkt in den geringeren Graden eine Scheinhypertrophie beider Lungen. Dieselben erscheinen grösser als die normalen, die vorderen Ränder beider Lungenflügel schieben sich gegen das Brustbein vor und berühren sich, indem sie gleichzeitig das Herz von der vorderen Brustwand ab und nach hinten drängen. Die scharfe Kante, welche wir sonst hier finden, verwischt sich mehr und mehr und macht einem rundlichen Wulste Platz, welcher den Uebergang von der inneren auf die äussere Fläche vermittelt.

Indessen ist diese äussere Volumszunahme nie und nimmer als eine Hypertrophie aufzufassen.

Der Ausdruck Emphysem bedeutet eigentlich die Anfüllung, das Aufgeblasensein des interstitiellen Bindegewebes irgend eines Organes mit Luft, wie Oedem die Anfüllung desselben mit seröser Flüssigkeit bedeutet. Wiewohl nun an der Lunge auch ein echtes Emphysem vorkommt[1]), so pflegt man doch bei der Lunge

1) Beim Croup des Larynx und anderen hochgradigen Hindernissen der Luftcirculation führen die enormen Exspirationsanstrengungen, die in der Agone gemacht werden, zum Bersten kleiner Bronchien und zum Austritt von Luftblasen, welche in Reihen geordnet zwischen den Lobulis erscheinen.

eine Ausnahme zu machen und als Emphysem schlechtweg einen Zustand zu bezeichnen, bei dem die präexistirenden Lufträume, die Infundibula und Alveolen über das normale Mass ausgedehnt, ectatisch sind. Diese Ectasie, welche früher oder später von einer Atrophie des ectatischen Parenchyms gefolgt ist, kommt augenscheinlich unter dem Einflusse einer centrifugalen Kraft, sei es eines Druckes von innen oder eines Zuges von aussen, zu Stande. Dass dieser Zug qualitativ kein anderer als der gewöhnliche Inspirationszug, jener Druck kein anderer als der gewöhnliche Exspirationsdruck sein könne, liegt auf der Hand. Es fragt sich nur, inwiefern durch das Bestehen eines Bronchialkatarrhes der eine oder der andere gesteigert und zu excessiven Leistungen befähigt werden könne. Wer in dieser Beziehung die Mechanik des Athmungsprocesses sorgfältig betrachtet, wird sich sagen müssen, dass eine die physiologischen Grenzen überschreitende Verstärkung des einen oder des anderen stets nur eine partielle sein könne, indem 1. der Inspirationszug, welcher auf einen Lungenabschnitt wirkt, nur dann die normalen Grenzen überschreiten kann, wenn andere Abschnitte derselben Lunge an der normalen Ausdehnung gehindert sind und infolge davon der relativ gesunde Ueberrest zu einer vicariirenden Raumerfüllung gezwungen ist — und 2. der Exspirationsdruck nur insofern eine ectasirende Wirkung ausüben kann, als am Thorax eine nachgiebige Stelle existirt, nach welcher hin ein Ausweichen, eine Art von herniöser Ausstülpung gedacht werden kann. Diese Stelle ist die obere Brustapertur mit ihren Kaliberschwankungen unterworfenen grossen Gefässstämmen und ihren sonstigen weichen und verschiebbaren Contentis. Ein gleichmässiges, über die ganze Lunge verbreitetes Emphysem würde sich daher durch gesteigerten Exspirationsdruck gar nicht, durch gesteigerten Inspirationszug nur so erklären lassen, dass man die sehr plausible Annahme macht, es sei bei der veranlassenden Bronchitis bald dieser, bald jener Bronchialast durch Secret etwas verstopft und so bald dieser, bald jener Lungenabschnitt der Angriffspunkt einer abnormen Ausdehnung. Dabei würde uns das vorwiegende Befallensein der vorderen, der Brustapertur und den grossen Gefässen zunächst liegenden Lungenränder darauf hinweisen, dass auch der gesteigerte Exspirationsdruck, insbesondere beim Husten, sein Theil zum Zustandekommen des Emphysems beiträgt.

Dass die abnormen Spannungszustände des Alveolarparenchyms eine Atrophie desselben nach sich ziehen, ist aus den bekannten Erfahrungen über die Einwirkung von Druck und Zug auf die Gewebe leicht begreiflich, somit würde sich ganz ungezwungen auch das zweite Moment der anatomischen Veränderung, die Atrophie, aus demselben ursächlichen Momente ableiten lassen. Doch ist hier Vorsicht nöthig. Wir fragen uns: könnte nicht auch umgekehrt die Atrophie das Primäre und das Emphysem die Folge der gesunkenen Widerstandsfähigkeit der Lunge sein? Die Antwort lautet in der That nicht absolut ablehnend. Wir kennen eine Lungenatrophie ohne Katarrh als Bestandtheil der senilen Involution des Körpers und müssen zugestehen, dass der Anblick, welchen ein Querschnitt dieser Lungen gewährt, sehr an Emphysem erinnert und sich anatomisch auch unter den gleichen Gesichtspunkten betrachten lässt (s. unten). Im Uebrigen aber werden wir gut thun, die Ernährungsstörung als ein secundäres Ereigniss anzusehen, wobei man sich entweder einfach bei der Vorstellung einer Druck- und Zugatrophie begnügen, oder aber die blutverdrängende Wirkung des Exspirationsdruckes, welche ja in Beziehung auf

die Gefässstämme der Brustapertur keinem Zweifel unterworfen ist, auch auf die Gefässe der Lungen selbst ausdehnen kann. Die mangelhafte Füllung derselben, welche, wie wir sehen werden, eine hervorragende Rolle bei der Atrophie spielt, erschien als Correlat einer übermässigen Füllung mit Luft, welche nicht rechtzeitig entwichen ist.

Die emphysematische Ectasie des Lungenparenchyms beginnt regelmässig mit einer Ausweitung jener centralen Gänge und Hohlräume, Alveolarröhren genannt, in welchen sich die seitlich ansitzenden Alveolen öffnen (vgl. Fig. 180 und nament-

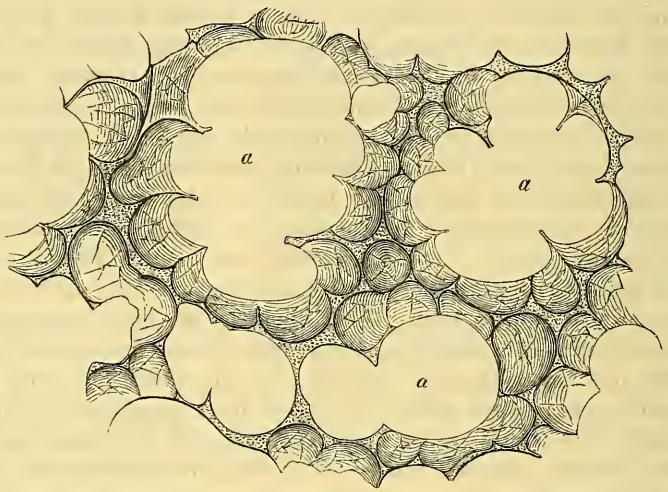

Fig. 180. Lungenemphysem. 1. Stadium. Ectasie des centralen Hohlraumes der Alveolargänge *a*, *a*, *a*. $^1/_{100}$.

lich bei dem Abschnitt Lungentuberculose die Fig. 191 nebst dazugehöriger Anmerkung). Diese Hohlräume übertreffen unter normalen Verhältnissen die Alveolen um durchschnittlich $^1/_2$ des Durchmessers, so dass man an jedem Querschnitt einer getrockneten Lunge mit einer starken Loupe oder bei höchstens fünfzigfacher Vergrösserung an den in regelmässigen Abständen befindlichen grösseren Ringen die Zahl der durchschnittlichen Alveolarröhren bestimmen kann. Eine doppelte Reihe von kleinen Ringen schiebt sich zwischen je zwei derselben ein, was sich sehr einfach daraus erklärt, dass jede Alveolarröhre ihren besonderen Kranz von Alveolen besitzt, mithin von einer Mitte zur nächstfolgenden zwei Alveolarkränze durchmessen werden müssen. Im ersten Grade des Emphysems tritt diese Gliederung besonders deutlich hervor, indem jene mittleren Räume, welche sich zu den Alveolen verhalten, wie das Impluvium eines antiken Hauses zu dessen Gemächern, allmählich weiter und weiter werden. Bei einem immer noch mässigen Grade von Emphysem, wie ich ihn in Fig. 179 abgebildet habe, kann man schon mit blossem Auge die in regelmässigen Abständen wiederkehrenden grossen Poren erkennen.

Im weitern Verlauf des Emphysems gesellt sich zur Ausdehnung des Lumens der Alveolarröhre Atrophie in Gestalt einer Erniedrigung der Alveolarscheide-

wände hinzu. Die Alveolarröhre verwandelt sich in ein grösseres, kegelförmiges Luftsäckchen, dessen innere Oberfläche die frühere alveolare Eintheilung nur noch in einer Felderung durch vorspringende Leistchen erkennen lässt. Dieser Zustand ist dem normalen Befunde an der Lunge des Frosches zu vergleichen. Beim Menschen bedeutet er eine bereits sehr weit gediehene Atrophie und den Untergang eines grossen Theiles der respirirenden Oberfläche.

Beiläufig gesagt, habe ich niemals in diesem ersten Stadium des echten Emphysems eine vorgängige Perforation der dünnsten Stellen der Alveolarscheidewände bemerkt, was gewiss der Fall sein würde, wenn die Atrophie das Primäre wäre, sondern stets die geschilderte Erniedrigung, was ohne Zweifel auf eine mechanische Kraft hindeutet, welche bemüht ist, den mannigfaltig gegliederten Raum in eine kegelförmige Blase zu verwandeln. Eine Ectasie einzelner Alveolen findet sich namentlich am Rande der Lobuli. Sie kommt der Ectasie der Alveolargänge gewissermassen entgegen.

Das zweite Stadium des Emphysems kann füglich als ein fortgesetzter Vereinfachungsprocess der Lungenstructur beschrieben werden, bei welchem der von zwei benachbarten Lufträumen auf einander ausgeübte Druck das wirksamste Motiv ist. Wo sich zwei Alveolarröhren berühren, tritt eine Rarefaction der Scheidewand ein: an mittleren dünnen Stellen entsteht eine runde Oeffnung, die Oeffnung erweitert sich, aus zwei getrennten Alveolarröhren wird ein Raum, der als Ueberrest der untergegangenen Einrichtung nur eine ringförmige Leiste erkennen lässt, welche die immer mehr sich erweiternde Communicationsöffnung bezeichnet (Fig. 180 *a*). So verschmelzen ganze Gruppen von Alveolarröhren mit einander, die neuen Hohlräume streben alle der Kugelform zu, und es entstehen namentlich an den Rändern der Lunge jene einfachen, dünnwandigen, erbsen- bis wallnussgrossen Blasen, die wir schlechtweg Emphysemblasen nennen.

Nachdem wir so die emphysematische Destruction von ihren mikroskopischen Anfängen bis zu ihren letzten Consequenzen verfolgt haben, liegt es uns zunächst ob, die besonderen Texturstörungen zu betrachten, welche den Schwund begleiten, resp. bedingen. Die verschiedenen Gewebe, welche das Alveolarparenchym zusammensetzen, verhalten sich dabei keineswegs ganz gleich. Einer einfachen Atrophie, einem gleichmässigen Kleinerwerden und Verschwinden verfällt eigentlich nur das elastische Gewebe und was von Grundsubstanz des Bindegewebes vorhanden ist. Complicirter ist schon die rückgängige Metamorphose der Gefässe. Sie beginnt nach *Isaaksohn* (Virchow, Archiv, LIII, pg. 466, Abbildung 2, welche hierbei reproducirt wird) an den Capillarnetzen, ungefähr in der Mitte des Alveolargrundes. Hier findet man einzelne Bruchstücke des Capillargefässnetzes für Injectionsflüssigkeit undurchgängig, und von einer feinkörnigen, an fettige Entartung erinnernden Beschaffenheit. Der Umstand, dass es mittels Silberbehandlung nicht gelingen will, an diesen Stellen die bekannte Zellenmosaik des Endothelschlauches darzustellen, spricht dafür, dass wir es hierbei mit einer substantiellen Veränderung zu thun haben, welche man sich als die Folge der eingetretenen Nichtbenutzung dieses Blutweges deuten kann.[1]) Ich wenigstens stelle mir vor, dass zunächst die

1) Dass hierbei eine Thrombose durch Anlegung farbloser Blutkörperchen eine Rolle spielt (*Isaaksohn*) ist nicht unwahrscheinlich.

Quantität des die Capillaren passirenden Blutes abnimmt, und ich erlaubte mir schon den Hinweis, dass vielleicht in dieser Blutverdrängung das Mittelglied zwischen der mechanischen Ursache des Emphysems und der Ernährungsstörung zu suchen sei. Die Blutströmung dürfte dann in den extremsten Schlingen des Netzes zuerst aufhören und diese in der beschriebenen Weise obliteriren. Es bleiben nur noch schmale, bandartige Streifen übrig, welche als obliterirte Gefässe dadurch kenntlich werden, dass sie bei durchfallendem Licht heller erscheinen inmitten eines dunkeln, oft pigmentirten Parenchyms und sich mit ähnlichen Streifen zu dem bekannten anastomosirenden Netze verbinden. Den Capillargefässen, von denen das bis jetzt Gesagte gilt, folgen mit unbedeutenden Variationen des ana-

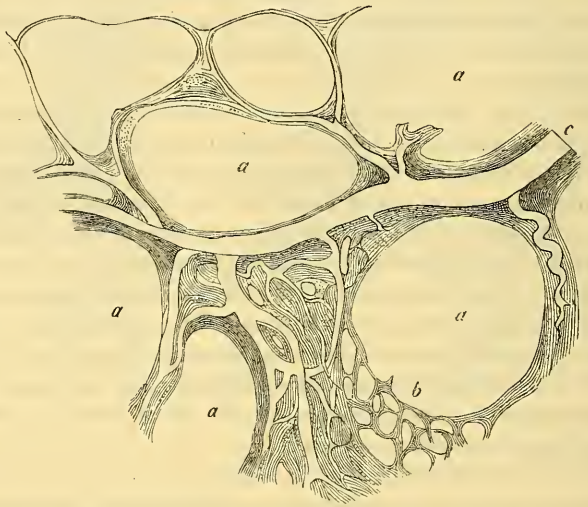

Fig. 181. Lungenemphysem. Späteres Stadium. Die Hohlräume *a*, *a* sind durch die gänzliche Atrophie der Alveolarscheidewände je einer Alveolarröhre, zum Theil auch durch Verschmelzung benachbarter Alveolarröhren entstanden. *b*. Ueberreste geschwundener Septa, welche sich durch ihren Reichthum an glatten Muskelfasern auszeichnen. (Vergl. Fig. 182). *c*. Aeste der Arteria pulmonalis. 1/50.

tomischen Bildes (Contraction der Wandung statt Zusammenfallen) die kleineren Venen und Arterien, der Gefässbaum stirbt an der Spitze ab, dann verdorren auch die grösseren Aeste. Am längsten halten sich die Hauptzweige der Arteria pulmonalis. Die Blutbeförderung durch die Capillaren wird beinahe ganz eingestellt, dafür eröffnen sich einige relativ weite Anastomosen zwischen der Arteria pulmonalis einerseits und den Venae pulmonales und bronchiales anderseits, so dass wenigstens einigermassen für die Möglichkeit eines Blutabflusses gesorgt ist. Diese Anastomosen bilden, an wohlinjicirten Lungen untersucht, eigenthümliche langgestreckte, unverästelte und daher in ihrem ganzen Verlaufe gleichdicke Gefässbogen, welche im auffallendsten Contraste stehen mit einer viel grösseren Zahl stark geschlängelter und elastischer Arterien, für deren Inhalt ein ähnlicher supplementärer Abfluss nicht zu Stande gekommen ist, und die uns daher den sichtbaren Ausdruck der beträchtlichen Steigerung des Seitendruckes in der Arteria pulmonalis liefern (Fig. 181. *c*). An einer früheren Stelle wurde dieser Steigerung

des Seitendruckes als einer Ursache für die Hypertrophie des rechten Ventrikels gedacht.

Die Veränderungen, welche das Epithelium erfährt, sind die einzigen, welche man bis dahin einer besonderen Aufmerksamkeit gewürdigt hat, indem man mit ihrer Hilfe beweisen zu können glaubte, dass die Atrophie das Primäre sei. Es kommt nämlich constant zu einer recht erheblichen Anhäufung von Fetttröpfchen um die Kernüberreste der früheren Epithelzellen, so dass die fettig entarteten Elemente in der That besser zu sehen sind, als die normalen (Fig. 183). Diese Körnchenhaufen liegen in regelmässigen Abständen und können sehr leicht in allen Stadien des Emphysems nachgewiesen werden. Freilich müssen wir es

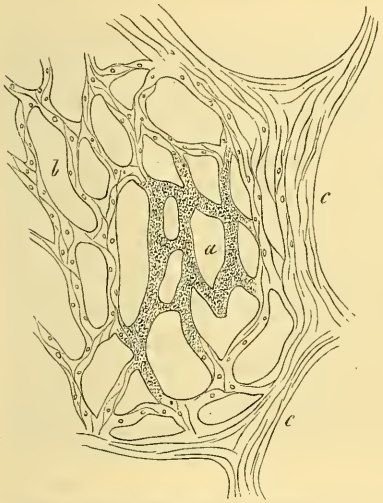

Fig. 182. Lungenemphysem. Das Capillarnetz einer Alveole. Bei *b* Silberzeichnung der noch wegsamen Capillaren. Bei *a* körniges Aussehen der obliterirten, bei *c* anstossende Alveolen.

Fig. 183. Von der inneren Oberfläche einer grösseren Emphysemblase. Ueberreste des Lungengewebes, enthaltend elastische Fasern, glatte Muskelfasern und bedeckt mit fettig degenerirten Epithelien. $^1/_{500}$. Vergl. 180. *b*.

dahin gestellt sein lassen, ob nicht ein Theil derselben dem Bindegewebe angehört oder gar den obliterirten Gefässen. Denn alle diese Zellen finden offenbar gleichzeitig ihren Untergang, und von allen wissen wir, dass sie der fettigen Metamorphose ebenso gut anheimfallen können als die Epithelien. Dazu liegen die Gefässkerne wenigstens so oberflächlich, dass es wirklich nicht ganz leicht sein dürfte, den stricten Beweis für die epitheliale Natur dieser Körnchenzellen beizubringen.

Das einzige Gewebe, welches sich dieser allgemeinen Atrophie nicht unbedingt anschliesst, ist das Gewebe der glatten Muskelfasern. Dass es in der normalen Lunge und zwar in den Alveolarmündungen zerstreute Bündel von glatten Muskelfasern giebt, ist neuerdings wiederum durch *Colberg* erhärtet worden. Ich kann dem werthen Fachgenossen aber nicht beistimmen, dass dieselben gerade beim Emphysem fehlten. Ich habe im Gegentheil gerade die dicksten Bündel in dem Balkenwerk hochgradig emphysematischer, bereits rareficirter Lungentheile ge-

funden (Fig. 183) und halte mich auf diesen Befund hin gerechtfertigt, wenn ich sogar eine gewisse Hypertrophie dieser Bündel statuire, da man in normalen Lungen schwerlich dergleichen antreffen dürfte. Damit soll freilich nicht gesagt sein, dass alle Muskelbündel hypertrophisch sein müssten. Es ist sehr wohl möglich, obwohl ich es nicht bemerkt habe, dass an anderen Stellen Rückbildung und Untergang der glatten Muskelfasern eintritt, und nur in gewissen Richtungen, die sich vielleicht gerade deshalb in den übrig bleibenden Parenchymresten erhalten, Hypertrophie und Anbildung.

Im Anschluss an das echte Lungenemphysem mag die bereits erwähnte Altersatrophie der Lungen eine kurze Schilderung finden. Die Atrophie der Scheidewände ist hier das Primäre und führt zu weit hochgradigeren Destructionen der Lunge.

Die senile Atrophie der Lunge (Emphysema senile). Bei der senilen Form des Emphysems wird die vorwiegende Atrophie des Lungenparenchyms dadurch augenfällig, dass bei Eröffnung der Brusthöhle die Lungen weit unter das normale Mass zusammenfallen; fasst man sie an und versucht sie einzuschneiden, so schwinden sie noch mehr ein, indem auch der letzte Rest von Luft leicht aus ihnen entweicht. Giesst man dann Wasser über die Schnittfläche, so gewährt das dadurch wieder aufgeblähte Lungenparenchym ein Bild der Zerstörung. Der weite Hohlraum, welchen die Pleura pulmonalis umschliesst, ist nur noch von wenigen Balken durchzogen, welche den Hauptverzweigungen der Bronchien und Gefässe, sowie einigen stärkeren Interlobularseptis entsprechen. Alles feinere Detail ist weggefegt. Hie und da hängt es noch wie ein zerrissener Schleier an den Balken, spannt sich über die Winkel und füllt die Ecken aus. Alles erscheint schwarz von massenhaft gehäuftem Pigment, da gerade diejenigen Bestandtheile übrig geblieben sind, welche das meiste Pigment enthalten, namentlich die Gefässscheiden und Bronchien.

Die Atelectase, Splenisation, inveterirtes Oedem und schiefrige Verödung des Lungenparenchyms. Wir stossen hier auf eine wohlcharakterisirte Erscheinungsreihe, welche wir meistens als Wirkung theilweiser oder völliger Obturation und Zuschwellung der Bronchiallumina auf das hinterliegende Lungenparenchym ansehen dürfen. Wir haben es in der Hand, gerade diese Erscheinungsreihe künstlich hervorzurufen. Das Experiment der doppelseitigen Vagusdurchschneidung, wobei der mangelhafte Schluss der Glottis das Hinabgleiten von Speisetheilen aus dem Schlund in die Luftwege gestattet und hierdurch ausgedehnte Bronchialverstopfungen zu Stande kommen, führt uns die ersten Stadien derselben regelmässig in sehr prägnanten Bildern vor die Augen. Ein ungehöriges Einschlucken von Speisen in die Luftwege kommt auch als pathologisches Ereigniss vor (Schluckpneumonie), ungleich häufiger jedoch führen Verlegungen der kleinsten Bronchien mit katarrhalischen oder croupösen Ausschwitzungen Atelectase und ihre Folgezustände herbei.

Atelectase, heissen wir den Zustand des Nichtaufgeblasenseins der Alveolen. Ein kegelförmiger, scharf umschriebener Abschnitt des Lungenparenchyms erweist sich bei der Untersuchung der Schnittfläche als gänzlich luftleer. Ist der Zustand erst kürzlich eingetreten, so ist der Theil kleiner als vordem; liegt er, was ge-

wöhnlich der Fall ist, mit seiner Basis der Lungenoberfläche an, so nehmen wir eine entsprechend grosse Niveausenkung wahr, und es erscheinen jene für die fötale Atelectase so charakteristischen flachen Hügelchen, für jeden Lungenlobulus eines [1]). Die Oberfläche ist sonach uneben höckerig. Auch die Farbe und der Blutgehalt erinnern wenigstens in den ersten Stadien an die fötale Atelectase. Unser Keil erscheint dunkelfleischroth, durch die bedeckende Pleura schimmert er mit einem bläulichen Ton hindurch.

Zur Erläuterung dieses Zustandes sei zunächst bemerkt, dass der Umfang des atelectatischen Theils genau proportional ist dem Caliber des verstopften Bronchus; derselbe erhielt bei der Inspiration immer weniger und weniger Luft, endlich hörte der Luftzutritt ganz auf, die bis dahin auf die Ausdehnung dieses Lungentheiles verwandten inspiratorischen Kräfte haben ihren Angriffspunkt auf das benachbarte Parenchym verlegt (vicariirende Bronchectasie, s. bei Phthisis), der Theil ist sich vollkommen selbst überlassen. Demgemäss macht sich die elastische Retraction des Parenchyms geltend, und der Theil bestrebt sich unter gänzlicher Austreibung der noch in ihm enthaltenen Luft seine natürliche Grösse oder vielmehr Kleinheit zu gewinnen. Gelingt ihm dies, so ist zwischen der angeborenen Atelectase, d. h. der Lunge, welche noch nicht geathmet hat, und dieser erworbenen Atelectase kein Unterschied. Aber im Blutgehalt stellt sich sehr bald ein durchgreifender und für die weitere Entwickelung des Zustandes charakteristischer Unterschied ein, indem sich bei der erworbenen Atelectase der anfänglich durch das Näherrücken der Capillaren bloss vorgetäuschte grössere Blutreichthum zu einer wirklichen Hyperämie ausbildet.

In der fötalen Lunge kann füglich kein Missverhältniss bestehen zwischen der Länge und Weite der Capillaren einerseits und dem Raume, in welchen sie gebettet sind, anderseits. Die Gefässe konnten sich eben nicht weiter ausdehnen und entwickeln, als es der einmal gegebene Raum gestattet. Ganz anders bei der erworbenen Atelectase. Hier ist das Nichtaufgeblasensein ein anomaler Zustand, auf dessen jemaliges Wiedereintreten bei der extrauterinen Umwandlung der Lunge zum Respirationsorgane — so zu sagen — nicht Bedacht genommen, nicht gerechnet worden ist. Diese Umwandlung zum Respirationsorgane aber verlangt eine möglichst üppige Entfaltung des Gefässapparates. Tritt also zu einer Zeit, wo diese Entfaltung eine unwiderrufliche Thatsache geworden ist, eine vollständige Zusammenziehung der elastischen Theile des Parenchyms ein, so wird diese eine unverhältnissmässige Beeinträchtigung für das Caliber und die Länge der Gefässe mit sich bringen. Das Rahmenwerk der elastischen Fasern wird zu einem mechanischen Hinderniss, welches sich zwischen den frei in das Lumen des Infundibulums und der Alveolen einragenden Theil der Gefässbahn, also namentlich die Capillaren, und zwischen die interstitiellen, resp. interlobulären zu- und abführenden Gefässe einschiebt. Der Blutstrom wird deshalb langsamer, das Blut häuft sich in den Capillaren an, der atelectatische Theil wird hyperämisch.

Atelectase, Splenisation und Oedem. Zu der Hyperämie gesellt sich früher oder später: Austritt von Blutserum in das Lumen der Alveolen, der ate-

1) Lungenlobulus, nicht zu verwechseln mit Alveolargang, deren bis zehn in einem Lungenlobulus verlaufen.

lectatische Theil wird ödematös. In dem Masse dies geschieht, dehnt er sich wiederum aus, er rückt in das alte Niveau ein, ja, er hebt sich als eine flache, pralle Anschwellung über dasselbe hervor. Er ist nun von teigiger Consistenz, der zufühlende Finger hinterlässt einen bleibenden Eindruck, an der freien Oberfläche ist er bläulich, auf dem Durchschnitt dunkelrothbraun, feucht, glatt — kurz, er gleicht in seinem äusseren Verhalten der Milz so sehr, dass die Bezeichnung Splenisation sehr passend gewählt erscheint.

Es liegt wohl auf der Hand, dass die Splenisation des Lungenparenchyms zu ihrem Zustandekommen nicht etwa eine vorgängige Atelectase, sondern nur eine hinreichend starke Hyperämie mit Erguss von Serum in die Alveolen voraussetzt. Jede statische Hyperämie, insbesondere aber die hypostatischen oder Senkungshyperämien der unteren Lungenlappen, wie sie das allmähliche Absinken der Herzkraft in den meisten Agonien, bei Herzkrankheit, bei typhösen und anderen Marasmen mit sich bringt, kann unter Vermittelung eines die Luft verdrängenden Oedems zu Splenisationszuständen führen (p. 410). Somit würde unser Process von diesem Punkt an jeder charakteristischen anatomischen Eigenthümlichkeit beraubt, wir würden es dem splenisirten Lungentheil nicht ansehen können, ob er früher atelectatisch war, wenn uns jetzt nicht das »circumscripte, auf ein keilförmiges Stück begrenzte Auftreten der Atelectase«, sowie der Umstand leitete, dass jene hypostatischen Splenisationen nur in den abhängigen Theilen der Lunge gefunden werden. Einen atelectatisch-splenisirten Keil innerhalb eines hypostatisch-splenisirten unteren Lungenlappens zu erkennen, dürfte freilich unter Umständen unmöglich sein.

Die Splenisation scheint ganz allgemein genommen für das Eintreten von entzündlichen Veränderungen ausserordentlich günstige Vorbedingungen zu bieten. Sie kann geradezu die Initialhyperämie der acuten Entzündungen vertreten und von lobulären, croupösen oder katarrhalischen Infiltraten gefolgt sein. So verhält es sich bei der hypostatischen Pneumonie der Typhösen und Marastischen, so bei den später zu betrachtenden broncho-pneumonischen Zuständen der Phthisiker.

Unterbleibt die Entzündung, so tritt in dem Falle diffuser Splenisation der unteren Lappen entweder Heilung oder Tod, im Falle der atelectatischen oder lobulären Splenisation eine Reihe von weiteren Veränderungen ein, welche sich aus dem Fortwirken der einmal in Action gekommenen Kräfte folgerecht entwickeln. Aus dieser Reihe heben wir namentlich zwei Zustände hervor, das »inveterirte Oedem« und »die schieferige Verödung« des Lungenparenchyms.

Das inveterirte Oedem. Der bis dahin nur mehr luftleere aber blutreiche Theil schwillt womöglich noch etwas mehr an, während er zugleich blasser wird und endlich nur noch wenige rothe Aederchen in seinem sonst ganz gleichmässig blassgelben Colorit erkennen lässt. Schneidet man ihn ein, so fliesst von der Schnittfläche ein klares, sehr concentrirtes, vollkommen schaumfreies Serum ab, in welchem das Auge des Beobachters hier und da gelbweisse, staubförmige Partikel erkennt. Auch die Schnittfläche erscheint mit gelben Stäubchen bedeckt, welche sich bei der mikroskopischen Untersuchung sofort als fettig degenerirende Zellen, sogenannte Körnchenkugeln ausweisen. Die grosse Blässe und die eigenthümlich sulzige Beschaffenheit dieser Heerde contrastirt sehr auffällig mit dem

oft sehr lebhaften Roth der Umgebung, welches noch durch die collaterale Fluxion, d. h. durch die Anhäufung des in den Heerd nicht zugelassenen Blutes, in der nächsten Umgebung gehoben wird.

Das inveterirte Oedem unterscheidet sich von der Splenisation vor Allem durch die fehlende Hyperämie. Es scheint, als ob durch das weitere Wachsen der serösen Ergiessung dem Blute der Zugang zu dem splenisirten Heerde je länger, je mehr erschwert würde, ein Verhältniss, wie es bei allen pneumonischen Infiltrationen vorkommt (vergl. p. 439); das Infiltrat, welches nicht ausweichen kann, weil es sich in einem abgeschlossenen und nicht in infinitum dehnbaren Raume befindet, verdrängt das Blut, welches ausweichen, d. h. andere Bahnen als gerade die durch den Infiltrationsheerd führenden einschlagen kann.

Die schiefrige Verödung. Umschriebene Abschnitte des Lungenparenchyms sind völlig luftleer, die Lufträume darin obliterirt, wie der erfolglose Versuch, dasselbe aufzublähen, zeigt. Es ist schwärzlichgrau bis ganz schwarz gefärbt, dabei trocken, zäh und offenbar auf ein ausserordentlich kleines Gesammtvolumen reducirt, wie man sagt »geschrumpft«.

Auch die schiefrige Obliteration dürfen wir, wenigstens was das Parenchym anlangt, als den Abschluss eines sehr protrahirten atelectatischen Zustandes, nicht als eine chronische Entzündung ansehen. Es ist freilich nicht leicht, hier eine scharfe Trennung aufrecht zu erhalten. Die schieferige Induration findet sich nämlich regelmässig in Verbindung mit einer Peribronchitis chronica, welche ihrerseits mit einer entzündlichen Hyperplasie des interstitiellen, d. h. interlobulären Bindegewebes verbunden sein kann. Letzteres schiebt sich in diesem Falle von allen Seiten in Form immer breiter werdender Balken zwischen die Parenchyminseln ein, drängt diese theils aus einander, theils constringirt es sie und tritt überhaupt mehr in den Vordergrund des anatomischen Bildes. Daneben ist es aber doch wichtig, zu constatiren, dass das alveoläre Parenchym selbst an diesem entzündlichen Process nicht activ Theil nimmt. Die kleinen Portionen, welche man antrifft, sind völlig luft- und blutleer; dennoch lassen sich die einzelnen Alveolarsepta noch recht wohl darstellen, erst ganz spät tritt wirkliche Verwachsung der an einander ruhenden Oberflächen und damit eine Obliteration der Lumina ein. Bei Injectionsversuchen füllen sich nur die Gefässe des interlobulären Bindegewebes, während das ehemalige Parenchym keine Injectionsmasse aufnimmt. Das am meisten charakteristische Merkmal der schieferigen Induration ist die massenhafte Anwesenheit von schwarzem Lungenpigment. Dasselbe findet sich ebensowohl im interstitiellen Bindegewebe als im atelectatischen Parenchym. Es besteht in kleinen schwarzen Körnchen, die meist in Zellen zu kleinen Häufchen vereinigt sind, aber auch diffus in dem Gewebe verstreut liegen. An einzelnen linsengrossen, meist rundlichen oder länglich ausgezogenen Stellen ist die Ablagerung ganz besonders dicht, die Farbe ein gesättigtes tiefes Schwarz. Hier haben seiner Zeit Blutungen stattgefunden, es sind alte hämorrhagische Heerde. Ueberhaupt ist gerade für die schieferige Induration die Ableitung des schwarzen Pigmentes aus Blutfarbstoff festzuhalten. Nicht allein macht die Beschränkung des stärkeren Pigmentabsatzes auf einen frühzeitig von der Luftcirculation ausgeschlossenen Lungentheil die entgegenstehende Annahme, dass auch dieses schwarze Pigment inhalirt sei, unhaltbar, wir finden auch gerade hier neben dem schwarzen Pigment

zahlreiche Uebergänge von braunen und rothen Pigmentkörpern, welche dem Blutfarbstoffe näher stehen und die früheren Stadien der Pigmentmetamorphose repräsentiren. — Bemerkt sei noch, dass das Bild, welches ein mit Peribronchitis, interstitieller Bindegewebsentwickelung und schieferiger Obliteration behafteter Lungentheil darbietet, so typisch ist, dass es lange Zeit als das Bild der geheilten Tuberculose gegolten hat.

Anhang: Mit dem vorstehend geschilderten Bilde atelektatischer Verödung ist dasjenige der Verödung durch sogenannten Lungen-Collaps ganz identisch, dasjenige durch Compression der Lunge fast identisch. Von Lungencollaps darf man reden so lange ein Lungentheil, der sich bei einem Erguss in die Pleurahöhle von der Brustwand zurückzieht, bei dieser Retraction die Grenze seiner grössten eignen Contraction noch nicht überschritten hat; von Lungencompression spricht man, wenn er durch den Druck des Exsudats über diese Grenze hinaus verkleinert worden ist.

Stellt man derartige anhaltende Luftentleerungen künstlich her, so tritt auch hier eine Desquamation des Epithels ein, welche aber nicht, wie bei der katarrhalischen Pneumonie von Kerntheilung und Zellenvermehrung begleitet ist. Im schiefrig-verödeten Parenchym findet man in der Regel kein desquamirtes Epithel mehr.

Staubinhalationskrankheiten.

Erst im Laufe der letzten Decennien hat es sich als eine unumstössliche Thatsache erwiesen, dass staubförmige Körper, welche in der Athmungsluft suspendirt sind, von den Bronchien und den Alveolen aus in das Lungenparenchym eindringen können, um entweder hierselbst dauernd liegen zu bleiben oder mit dem Lymphstrome bis zu den Lymphdrüsen der Lungenwurzel fortgeführt und dann hier deponirt zu werden. Vermuthet freilich wurde ein derartiger Sachverhalt bereits geraume Zeit, vor Allem hatten englische Aerzte die schwarze Lunge ihrer Steinkohlenarbeiter (die coal miners lung) in diesem Sinne aufgefasst, dagegen wurde in Deutschland opponirt, und diese von *Hasse* und von *Virchow* geführte Opposition hat wenigstens das Gute gehabt, dass man gegenwärtig neben der Kohleneinathmung auch die autochthone Entstehung des Lungenschwarzes aus umgewandeltem Blutfarbstoff und zwar in weiten Grenzen zulässt und damit sicherlich der Wahrheit näher kommt, als wenn man in ungerechtfertigter Einseitigkeit nur den einen Weg als möglich anerkennen wollte. — Ich war damals selbst im pathologischen Institut von Berlin zugegen und habe mich lebhaft an der histologischen Untersuchung jener schwarzen Lunge betheiligt, welche im Jahre 1860 von der *Traube*'schen Klinik auf den Sectionstisch geliefert wurde und an welcher mit voller Sicherheit die mikroskopischen Formen des eingeathmeten Holzkohlenstaubes nachgewiesen werden konnten. Seither hat es sich mehr darum gehandelt, die Tragweite einer an sich feststehenden Thatsache zu bestimmen, eine Aufgabe, an deren Lösung sich *Zenker* in hervorragender Weise betheiligt hat. Wir unterscheiden gegenwärtig folgende Formen von Pneumonokoniosis (Staubinhalationskrankheiten):

1. Kohlenstaubinhalation.

Anthracosis pulmonum, Kohlenlunge. Alle Theile der Lunge sind

von einem schwarzen Pigment überschwemmt. Bei der mikroskopischen Untersuchung finden wir an jedem Bindegewebsseptum, dem alveolären und infundibulären so gut wie dem lobulären, neben einem Depot von grösseren schwarzen Partikeln in der Mitte eine weniger dichte Anhäufung an den Rändern herum (Fig. 184).

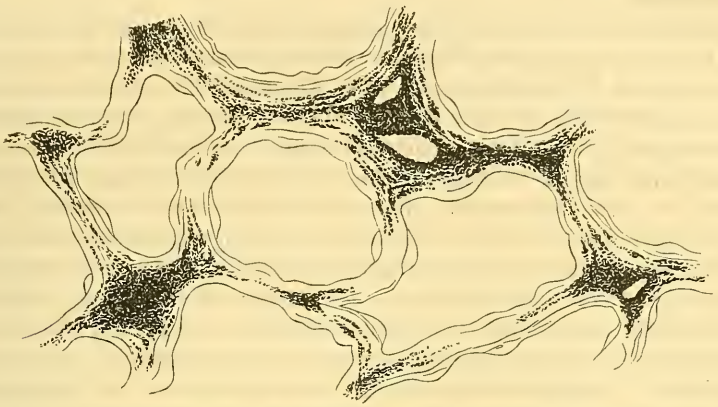

Fig. 184. Anthracosis. Inhalirter Kohlenstaub in den Alveolarseptis der Lunge. $^1/_{300}$.

Was von Zellen da ist, runden sowohl als spindel- und sternförmigen, ist mit feinen schwarzen Körnchen überladen, hie und da sieht man auch grössere Körnchenstückchen im Parenchym einer kleinen Rundzelle liegen, dergleichen trifft man namentlich im Sputum an.

Es scheint, dass wirklich ein grosser Theil des schwarzen Pigmentes, welches sich mit zunehmenden Alter in immer grösserer Quantität in unseren Respirationsorganeu anhäuft, eingeathmeter Kohlenstaub ist. Derselbe stammt für gewöhnlich von der unvollständigen Verbrennung des Holzes, Torfes, der Kohlen, der Leuchtmaterialien und anderer verbrennlicher Substanzen und war als Russ oder Rauch in der Atmosphäre suspendirt, bis er durch Einathmung in die Respirationswege gelangte und hier an den feuchten Wandungen hängen blieb. Je nach der Stelle, an welcher das Hängenbleiben stattfindet, ist das Schicksal der äusserst kleinen Körnchen ein verschiedenes. Soweit die Bronchialschleimhaut mit Flimmerepithel bedeckt ist, vermag das Pigment nicht in das Parenchym derselben einzudringen. Es schlägt sich hier in dem schleimigen Ueberzuge nieder und wird mit letzterem theils allmählich durch die Flimmerbewegung, theils plötzlich durch Hustenstoss nach der Glottis zu geschoben und nach aussen befördert. Wenn man einem Frosch den Rachen weit öffnet und die obere Decke desselben, welche mit Flimmerepithel bedeckt ist, mit Kohlenstaub bestreut, so sieht man mit blossem Auge, wie sich die schwarzen Körnchen nach vorn bewegen; ganz so mag der Transport auf der Schleimhaut des menschlichen Respirationstractus erfolgen, und wenn der Musensohn am Morgen nach einem Commers sein Sputum schwärzlichgrau findet, darf er in dieser schwarzen Substanz getrost einen Theil des am Abend zuvor eingeathmeten Lampen- und Lichtrusses erkennen, welcher während der Nacht durch die Flimmerbewegung in die Trachea geschafft und zur Expectoration bereit gestellt wurde. Untersucht man ein solches Sputum mikroskopisch, so findet man die kleinen

schwarzen Körnchen zum grossen Theile in runde Zellen eingeschlossen. Die membranlosen Zellen des Sputums, auch Schleimkörperchen genannt, haben eben die Zeit benutzt, um nach Analogie der farblosen Blutkörperchen einen Theil der festen Partikel in sich aufzunehmen, welche sich in dem sie umgebenden Schleime gefangen hatten.

Ganz anders verhalten sich diejenigen Kohlentheilchen, welche bis in das alveoläre Parenchym gelangten. Von einer Schleimabsonderung ist hier ebenso wenig die Rede, als von Flimmerbewegung. Die Kohlentheilchen bleiben also vorläufig liegen, um später in das weiche Gewebe einzudringen. Fragt man, wie ist das Letztere möglich? wo sind die treibenden Kräfte? so möchte ich hierauf zunächst mit dem Hinweis auf die Schwierigkeit, ja die Unmöglichkeit einer Wiederablösung der einmal an der Alveolarwand haftenden Kohlentheilchen antworten. Weiterhin macht die grosse Härte, welche die feste Kohle in den minimalsten Stäubchen wohl ebenso auszeichnen wird, als in den grösseren Handstücken, jene Stäubchen vorzüglich geeignet, die weichen Gewebe des Körpers wie mit einer feinsten Spitze zu durchdringen, wenn ihnen von irgend einer Seite her auch nur ein leisester Anstoss ertheilt wird. Dieser Anstoss aber wird ihnen zweifelsohne durch die Inspiration ertheilt. Die Inspiration wirkt erweiternd nicht bloss auf die mit convexer Oberfläche versehenen Hohlgebilde, welche im Brustkasten liegen und speciell die Lunge bilden, als Alveolen, Infundibula, Bronchien und Gefässe, sondern auch auf die concav begrenzten Bindegewebszwickel, welche zwischen den Rundgebilden liegen und sich nothwendig da bilden müssen, wo deren drei zusammenstossen. Indem nun auch diese Räume durch die Inspiration vergrössert werden, muss sich eine wenn auch mässige Saugkraft geltend machen, welche ausserhalb derselben liegende Theile hereinzuziehen bestrebt ist. Sobald die Kohlenstäubchen mittels dieses einfachen Mechanismus das eigentliche Lungenparenchym betreten haben, werden sie im Allgemeinen dem Strome der extravasculären Ernährungsflüssigkeit folgen und mit dieser schliesslich dem Lymphgefässsysteme zustreben. Auf diesem Wege aber begegnen sie hie und da zelligen Elementen, welche die Fähigkeit haben, kleine feste Körper in ihrem Protoplasma dauernd zu fixiren. In erster Linie kommen hier die sternförmigen Bindegewebskörperchen in Betracht, in zweiter die auch im Lungenbindegewebe vorhandenen Wanderzellen amöboider Natur, welche den aufgenommenen schwarzen Farbstoff überall mitnehmen, wohin sie sich begeben. Was übrig bleibt, was auf dem Wege zu den Lymphgefässen nicht in Zellen festgehalten wird, strömt dann der Lungenwurzel zu und gelangt zu den Lymphdrüsen des Mediastinums. Hier erst stellt sich ihrem weiteren Vordringen ein unübersteigliches Hinderniss entgegen, indem alle die zahllosen Lymphkörperchen, die sich hier aufgespeichert finden, bereit sind, sich mit den schwarzen Körnchen füttern zu lassen und davon so viele aufzunehmen, als nur irgend in ihrem Protoplasma Platz haben.

Das Vorstehende ist freilich nur eine theoretische Vorstellung über den wahrscheinlichen Weg, welchen die zu dem alveolären Parenchym vorgedrungenen Kohlentheilchen einschlagen dürften, eine Vorstellung aber, welcher sich der thatsächliche Befund der anatomischen Vertheilung des Lungenschwarzes aufs Innigste anschliesst. Betrachten wir zunächst die Lunge eines älteren Individuums von aussen und mit unbewaffnetem Auge, so sieht man die Grenzen der an einander

stossenden Lobuli durch schwarze Linien und Flecke markirt: bei Loupenvergrösserung kann man an diesen Linien und Flecken feinere Verzweigungen in das Innere des Lobulus eindringen sehen und bis zu den Infundibularseptis verfolgen. Auf Querschnitten fällt am meisten die Pigmentanhäufung in den drei- und mehrspitzigen Bindegewebszwickeln, welche die Alveolen und Infundibula trennen, auf. Weiterhin bemerkt man sie in demjenigen Bindegewebe, welches Bronchien und Gefässstämmchen umgiebt. Bei der mikroskopischen Untersuchung können wir überall, wo die Pigmentirung weniger dicht und dunkel ist, die vorwiegende Betheiligung der sternförmigen Bindegewebszellen an der Pigmentaufnahme constatiren, während die Umgegend der grösseren Lymphbahnen in der Regel mit einer vollkommen dichten und jede Structur unkenntlich machenden Wolke von schwarzen Körnchen bedeckt ist.

Wie die Pigmentirung der Lunge fortschreitet, entwickelt sich mehr und mehr auch die Pigmentirung der Lymphdrüsen an der Lungenwurzel. Hier lässt sich die Wahrnehmung machen, dass zunächst die eigentlichen Ufer des Lymphstroms den schwarzen Farbstoff aufnehmen. Es giebt nämlich ein Stadium der Lymphdrüsenpigmentirung, in welchem vorerst nur die Kapsel, die Lymphsinus, welche die Endkolben umgeben, und die Marksubstanz gefärbt sind. Die Structur der Lymphdrüsen tritt unter diesen Umständen aufs Zierlichste schon dem unbewaffneten Auge entgegen; untersucht man eingehender, so findet man die schwarzen Körnchen theils in den zarten Zellennetzen, welche in den Lymphsinus ausgespannt sind, theils in einer verschieden breiten Zone von Lymphkörperchen, welche zunächst an den Lymphsinus anstösst. Späterhin freilich dringt das Pigment in alle Theile der Lymphdrüse ein, jede Andeutung einer Structur verwischt sich und verschwindet in einer gleichmässig tiefschwarzen Färbung, welche mit einer mässigen Volumszunahme des Organes verbunden ist. Von einer noch weiter gehenden Metamorphose wird im Folgenden die Rede sein.

Von der bisher betrachteten, ich möchte sagen physiologischen Anthracosis ist es nur ein kleiner Schritt bis zur Anthracosis der Kohlenträger und Kohlengrubenarbeiter. Die Kohle dringt hier nicht nur in Form feinster Stäubchen, sondern auch minder feiner und endlich ganz grober, schon mit blossem Auge erkennbarer Partikel in die Luftwege ein. In dem Parenchymsafte der oben erwähnten *Traube*'schen Lunge fand ich eine verkohlte sogenannte Tüpfelzelle von Kiefernholz, an welcher ich sieben Porencanälchen neben einander zählte. Dieses Kohlenstäubchen hatte die halbe Länge eines Alveolardurchmessers. So grosse »Stäubchen« dringen nun freilich nicht in das Parenchym der Lunge ein, sondern werden früher oder später per sputum wieder entleert. Immerhin aber sind auch die eindringenden Partikel erheblich grösser als bei der gewöhnlichen Melanose, und man kann an ihnen recht deutlich die scharfen Kanten und spitzen Ecken bewundern, welche sie zum Eindringen tauglich machen. Vornehmlich zeichnen sich die Holzkohlensplitter durch dornenähnliche Prominenzen und daneben durch eine merkwürdige, in dünnen Lagen rubinroth durchscheinende Färbung aus.

Es liegt auf der Hand, dass eine Einwanderung wenigstens mechanisch reizender Körper in solchem Massstabe nicht ohne einen nachtheiligen Einfluss auf die Respirationsorgane bleiben kann. Wir finden daher in ihrem Gefolge einmal Bronchialkatarrh mit eiterig-schleimigem Sputum, im Anschluss daran Enphysem,

seltener parenchymatöse Veränderungen entzündlicher Art, die noch eine genauere Untersuchung verdienen. Nach älteren Angaben (*Thomson*, 1826) handelt es sich um partielle Verdichtungen des Lungengewebes und um Bildung kleiner Cavernen, welche mit einer tintenartigen Flüssigkeit gefüllt sind, im Allgemeinen also wohl um lobuläre katarrhalische Pneumonien mit Andeutung eines Ausganges in Phthisis.

Auch bei der Anthracose der Kohlenleute sind die Bronchiallymphdrüsen stark betheiligt, und pflegen hier die entzündlichen Reactionen des Parenchyms ziemlich kräftig auszufallen. Bei der gewöhnlichen physiologischen Anthracose sah ich zweimal eine consecutive Vereiterung der Drüse und Eröffnung in die Hauptbronchien, bei der Anthracose der Kohlenleute soll dies häufiger vorkommen; was man fast immer beobachten kann, ist eine allmähliche Verdickung und Verdichtung des Bindegewebes der melanotischen Lymphdrüse, welche langsam, aber sicher die völlige Obsolescenz des Organes herbeiführt. Nicht bloss die Kapsel verdickt sich, es sclerosiren namentlich die zarten Bälkchen, welche die Lymphsinus überspannen und das bindegewebige Stützwerk der Lymphkolben und Röhren bilden. Die Lymphkörperchen zerfallen, es bleibt schliesslich nur noch ein reichliches fibrilläres Bindegewebe übrig, welches durch seine Anordnung in concentrischen Kreisen den früheren Kugelbau der Alveole andeutet.

2. Eisenstaubinhalation. Siderosis. Zuert von *Zenker* bei Fabrikarbeitern beobachtet, welche viel mit Eisenoxyd — Englischroth — zu manipuliren haben, also bei Spiegelschleifern, Färbern, Arbeitern von Blattgold-Papierhüllen etc. Der eingeathmete Staub ist hier ein ausserordentlich feines, hellbraunrothes Pulver. Man braucht daher, um mit *Zenker* zu reden, für die Beschreibung des mikroskopischen und makroskopischen Verhaltens der Eisenlunge in der Beschreibung der Kohlenlunge nur das Wort »schwarz« mit »roth« zu vertauschen, man braucht in der Abbildung (Fig. 184) statt der dort sich vorfindenden Kohlenstäubchen nur rothe und allerdings durchschnittlich kleinere, namentlich sehr gleichmässig kleine Partikel einzuschalten, um eine vollständige treue Vorstellung von den Zuständen der Eisenlunge zu erwecken.

Die consecutiven Veränderungen bestehen theils in einem katarrhalischen Leiden der Bronchialschleimhaut, theils in gewissen multiplen Lobuläraffectionen, welche von *Zenker* als indurirende interstitielle Pneumonien bezeichnet werden. Eine Hyperplasie des interstitiellen Bindegewebes »bringt unter Verschonung der Wandung einzelner Gefässe das elastische Gewebe zum Schwund, führt zugleich in einer noch nicht sicher gestellten Weise zur Obliteration der Alveolarräume und setzt an die Stelle des schwammigen Lungengewebes eine solide Schwiele.« So findet man die ganze Lunge verschieden dicht mit nadelkopf- bis erbsengrossen, rundlichen, derben, graulich-transparenten Knötchen durchsetzt, welche offenbar den Anfangspunkt einer gleichzeitig vorhandenen Cavernenbildung darstellen. Für mich hat dieser Befund eine zu grosse Aehnlichkeit mit der pg. 448 ff. geschilderten Form von localisirter Lungentuberculose, als dass ich nicht an ein mehr zufälliges Zusammentreffen denken sollte, doch will ich hiermit dem selbständigen Urtheil meiner Leser in keiner Weise zu nahe treten.

3. Ueber die Inhalation anderer Staubarten, insbesondere Kieselstaub (Cholicosis), liegt bis jetzt nur wenig vor. *Kussmaul* und *Schmidt* fanden bei einem

Steinhauer dreimal so viel Kieselsäure in der Lungenasche, als bei anderen Individuen. *Merkel* (Deutsches Archiv f. klin. Med. VIII, pg. 206) sah am Querschnitt der Lungen bei einem Müller, welcher Thonerde und Soda gemahlen und den dabei entstandenen Staub fortgesetzt eingeathmet hatte, reticulirte und punktförmige dunkelgrüne Einsprengungen, welche sich als Conglomerate von rhombisch-basaltförmigen Krystallen an den Alveolen und Bronchien erwiesen.

Entzündungen.

An Entzündungsprocessen aller Art, umschriebenen und diffusen, acuten und chronischen, infectiösen und nicht infectiösen, eitrigen und productiven ist die Lunge so reich, dass wir es im Interesse der Darstellung vorziehen mussten, einen Theil derselben bei Gelegenheit ihrer Entstehung aus vorangehenden Krankheiten darzustellen. So die hypostatische, die embolische Pneumonie und andere mehr. Es bleibt uns aber noch eine grössere Zahl mehr »genuiner« Entzündungen übrig, welche wir nunmehr der Reihe nach betrachten wollen.

1. ***Die croupöse Pneumonie.*** Eine der häufigsten und daher in ihren Symptomen, ihrem Verlauf und ihren Ausgängen am besten gekannten Lungenkrankheiten, die croupöse Pneumonie, ist zugleich in ätiologischer Beziehung weniger nahbar als alle anderen, und wenn man auch, auf einige unzweideutige Beobachtungen gestützt, Erkältung als die gewöhnliche Ursache proclamirt hat, so ist eben damit in den Process der Erkältung noch kein Einblick gewonnen. Denn was hat die partielle Abkühlung der äusseren Haut mit der Entzündung eines inneren Organes zu thun?

Dem gegenüber ist neuerdings, insbesondere von *Friedländer*, darauf hingewiesen worden, dass sich sehr häufig sowohl im Sputum der Pneumoniker als in dem entzündeten Parenchym ein Diplococcus vorfindet, welcher durch eine bei anderen Kokkenspecies seltene Einkapselung der Kokkenpaare ausgezeichnet ist. (Fig. 185). Es ist *Friedländer* auch gelungen, diesen Coccus rein zu züchten. Eine Einstichimpfung in Fleisch-Peptongelatine liefert eine charakteristische, nagelförmige, weisse Zoogloea. Doch ist die künstliche Erzeugung pneumonischer Zustände mittels dieser Reinculturen bis jetzt nicht so prompt geglückt, dass alle Zweifel gehoben wären; vielmehr sind noch anderweite Bedenken aufgetaucht. Man findet einen wenigstens ganz ähnlichen Diplococcus auch ohne Pneumonie im einfach katarrhalischen Sputum. Wären beide identisch, so dürfte nur eine starke Vermehrung dieser Species in der pneumonischen Lunge angenommen werden.

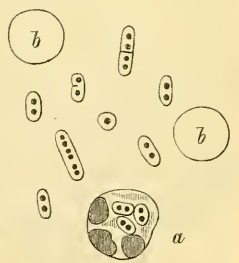

Fig. 185. Pneumococcus. *a*. Ein farbloses Blutkörperchen, drei Diplokokken enthaltend. *b*. Die Grösse der rothen Blutkörperchen. 1/18 Immersion.

Dass die croupöse Pneumonie unter Umständen infectiös sein kann, beweisen die von den Aerzten mehrfach beobachteten Endemien; für die sporadischen Fälle halte ich einstweilen an der Ansicht fest, dass dabei eine Fluxion des Blutes — sei es infolge von Ueberanstrengung oder von Erkältung oder von beiden zugleich — das Primäre ist, dass diese Hyperämie wegen der verhältnissmässig grossen Ausdehnbarkeit der

Capillarbahn einen mehr statischen Charakter bekommt und sich deshalb mit Vorliebe in den unteren Theilen des Organes festsetzt, worauf die entzündliche Ausschwitzung zum Vorschein kommt — diese vielleicht gefördert durch die Anwesenheit eines auf dem Boden gern wuchernden, sonst aber unschuldigen Schizomyceten.

Die Bezeichnung »croupöse Pneumonie«, welche jetzt allgemein üblich ist und die älteren Benennungen, z. B. Peripneumonie, verdrängt hat, entspringt aus einer naheliegenden Vergleichung mit dem Croup des Larynx und der Trachea. Bei beiden wird ein festes, fibrinöses Exsudat an die Oberfläche gesetzt, dort an die Oberfläche der Schleimhaut, hier an die Oberfläche der Alveolen und Infundibula. Die zwischenliegenden Abschnitte des Respirationstractus, nämlich die kleineren und grösseren Bronchialröhren, können sich sowohl beim laryngealen als beim parenchymatösen Croup betheiligen. Die fibrinöse Ausschwitzung bildet hier gewöhnlich vollkommen solide, d. h. wegen der Enge der Röhren nicht mehr hohle Cylinder, welche sich gemäss den Bronchialverästelungen ebenfalls gablig theilen und bei ihrer Entleerung in der Regel noch ein baumförmig verzweigtes Gerinnsel darstellen. Es liegt auf der Hand, dass diese Bronchitis crouposa nur beim laryngealen Croup von hohem klinischen Interesse ist, während beim parenchymatösen Croup nicht viel darauf ankommt, ob die zu dem ohnehin respirationsunfähigen Parenchym hinführenden Bronchien Luft führen oder nicht. Sehr selten sind die Bronchialverzweigungen der ausschliessliche Sitz croupöser Ausschwitzungen; ein junger Mann in der Umgegend von Zürich bekam mehrere Jahre hinter einander ein fieberhaftes, mit äusserster Dyspnoe verbundenes Leiden, welches sich durch die Entleerung zahlreicher Bronchialgerinnsel zu lösen pflegte. Die Gerinnsel, welche mir zur Untersuchung übergeben wurden, stammten aus den mittleren Bronchien. Natürlich hing hier der Ausgang von der jedesmaligen Verbreitung des Processes ab. (Vergl. *Biermer* in Virchow's Handb. der spec. Path. u. Therap. I. Abth., pg. 714.) Doch kehren wir zu unserem Gegenstande zurück.

Die älteste Doctrin fasste die Pneumonie als eine parenchymatöse Schwellung auf. Sie that dies, gestützt auf die gröbste Wahrnehmung der stattgehabten Veränderungen, ohne Ahnung, dass diese ihren Sitz viel weniger im Parenchym als in den Hohlräumen desselben haben. *Laelius de Fonte* verglich die entzündete Lunge hauptsächlich wegen ihrer Consistenz, vielleicht auch wegen ihrer Färbung mit der Leber und nannte ihren Zustand Verleberung, Hepatisation. Er wurde so der Urheber unserer gegenwärtigen Nomenclatur. Wir unterscheiden noch specieller zwischen einer rothen und einer gelben Hepatisation und fügen diesen beiden Hauptstadien der Entzündung noch ein Anfangsstadium (die Anschoppung, Engouement) und ein Endstadium (die eitrige Infiltration und Resolution) hinzu.

Die croupöse Pneumonie bietet uns die beste Gelegenheit, das schönste und exacteste Beispiel, um darzuthun, wie ein histologischer Process, dessen einzelne Glieder sich mit Nothwendigkeit eins aus dem andern entwickeln, direct einerseits die makroskopischen Veränderungen eines Organes erklärt, anderseits die Aenderungen seiner Function und die physikalischen Symptome erläutert. Wir wollen versuchen, dies Schritt für Schritt nachzuweisen, indem wir dem »histologischen Detail« eines jeden Stadiums die entsprechenden Erscheinungen in jenen für uns secundären Gebieten folgen lassen.

I. Stadium. Anschoppung. Alle Gefässe eines grösseren Lungenabschnittes (meist eines ganzen Lobus) sind strotzend mit Blut gefüllt.

Für das blosse Auge zeichnet sich der Lungentheil durch seine rothe Farbe aus, für den Tastsinn ist namentlich der Elasticitätsverlust auffallend, die Derbheit, Dichtigkeit und Schwere neben spärlichem Luftgehalt. Die vorhandene Luft lässt sich hin- und herschieben, weil eine klebrige Flüssigkeit sie am Entweichen hindert. Mit dieser klebrigen Flüssigkeit hat auch die In- und Exspiration zu kämpfen, wie uns das knisternde Rasselgeräusch anzeigt; für die Function aber ist dieser Lungentheil schon jetzt so gut wie verloren, und da der Kranke an die vicariirende Function des gesunden Restes seines Respirationsorganes noch nicht gewöhnt ist, so pflegt die Kurzathmigkeit und was sich daran von subjectiven Symptomen anschliesst, schon jetzt im höchsten Grade entwickelt zu sein.

Erhärtet man kleine abgeschnürte Stücke in *Müller*'scher Flüssigkeit, dann in Alkohol und macht feine Durchschnitte, so erstaunt man über die bedeutende Erweiterung und Schlängelung, welche die Capillaren erfahren haben. Dieselben wölben sich weit in das Lumen der Alveolen vor und verkleinern es sichtlich. Der beginnende Erguss einer eiweissreichen, klebrigen Flüssigkeit leitet die kommende Exsudation und Extravasation ein. Hier und da, namentlich in den Bindegewebssepten und unter der Pleura ist es bereits zu kleinen punktförmigen Blutergiessungen gekommen.

Nach diesen Vorbereitungen kommt es im zweiten Stadium zum Austritt von Blutbestandtheilen aus den strotzend gefüllten Capillargefässen. Rothe Blutkörperchen, farblose Blutkörperchen und Liquor sanguinis erscheinen frei auf der inneren Oberfläche der Infundibula und Alveolen und werden hier durch das inzwischen gerinnende Fibrin zu einem das Lumen füllenden, festen Körper, dem pneumonischen Exsudat, verbunden. Seit *Harvey*'s grosser Entdeckung von der Continuität der Gefässwandungen im ganzen Körper haben die Pathologen stets einige Mühe gehabt, für gewisse Erscheinungen im Gebiete der Blutung und Exsudation, welche sich mit jenem Principe weniger gut vereinbaren lassen, ein passendes Unterkommen zu finden. Dahin gehört in erster Linie die pneumonische Exsudation. Ein frisch hepatisirtes Lungenstück wird mit einer blauen Leimmasse von der Arteria pulmonalis her injicirt, dann erhärtet und zu feinen Schnitten verwendet. Man findet an diesen Schnitten (Fig. 186) die Alveolarwandungen genau so beschaffen, als ob man eine vollkommen gesunde Lunge inji-

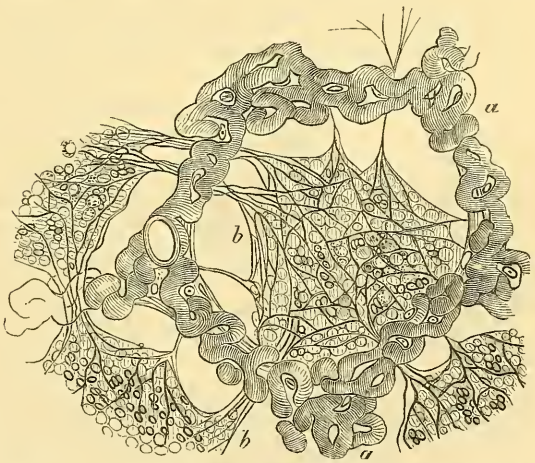

Fig. 186. Frische croupöse Pneumonie. *a*. Alveolarsepta mit injicirten Capillargefässen. *b*. Das Exsudat. 1/300.

cirt hätte (*a*), dieselbe geringe Zahl von intervasculären Kernen, jene äusserste Lage zerstreut liegender, rudimentärer Kerne, welche wir als den Ueberrest des Epitheliums ansehen, Alles unverändert. Und doch liegt hier inmitten des Lumens ein feinfadiges Gerinnsel (*b*), welches zahlreiche farbige und farblose Zellen einschliesst. Diese Zellen müssen also aus den Gefässen direct hervorgekommen sein, sie müssen die Wandung derselben durchsetzt, durchwandert haben, wenn man an der Wandung auch nicht die mindeste abnorme Oeffnung entdecken kann. Wir, die wir uns im Anschluss an *Virchow* bemüht haben, allerwärts das plastische Exsudat der Humoralpathologie auf eine örtliche Wucherung des Bindegewebes zurückzuführen, müssen uns angesichts dieses Bildes überzeugen, dass unsere Lehre einer sehr wesentlichen Einschränkung und Modification bedürftig ist. Schon hat auch *Cohnheim*[1]) durch genaueres Studium der Entzündungsvorgänge am freigelegten Mesenterium des Frosches einen sicheren Boden für die neue Anschauung gewonnen. Wir wissen, dass dort in dem Masse wie die Blutcirculation in den erweiterten Venen und Capillaren langsamer wird, die farblosen Zellen an der Gefässwand hängen bleiben und darauf durch feine präformirte Stigmata nach aussen wandern. Dieses dürfte denn auch der Vorgang sein, welcher der pneumonischen Exsudation zu Grunde liegt.

Die Zusammensetzung des Infiltrates ist sehr bedeutenden Schwankungen unterworfen. Die rothen Blutkörperchen fehlen zwar niemals, doch machen sie in dem einen Falle nur einen kleinen Bruchtheil der vorhandenen Zellen aus, während sie im anderen mehr als das Doppelte der farblosen betragen, in einzelnen seltenen Fällen aber so massenhaft angehäuft sind, dass man sich billig fragt, ob man das Exsudat nicht vielmehr als Extravasat bezeichnen müsse.

II. Stadium. Rothe Hepatisation. Der »hämorrhagische Charakter« der Ausschwitzung drückt dem ganzen zweiten Stadium der Pneumonie sein Siegel auf. Wir werden daran erinnert durch die »zwetschenbrühfarbenen« Sputa des Patienten, durch die Bezeichnung »rothe« Hepatisation. In der That müssen wir die ausgesprochen rothe, leberartige Färbung des infiltrirten Lungentheils mehr dem ergossenen als dem in Gefässen enthaltenen Blute zuschreiben, da die Quantität des letzteren ziemlich genau im umgekehrten Verhältnisse steht zu der Quantität des Exsudates, mithin schon jetzt geringer ist, als z. B. im Stadium der blutigen Anschoppung. Die grössere Schwere und Derbheit der hepatisirten Lunge, der vollständige Ausschluss der Luft beruhen darauf, dass nunmehr auch der letzte Rest des Infundibular- und Alveolarlumens durch eine feste Masse erfüllt ist. Streicht man mit dem Messerrand über die Schnittfläche hin und betrachtet dieselbe darauf im spiegelnden Lichte, so sieht man die kleinen Exsudatpfröpfe in

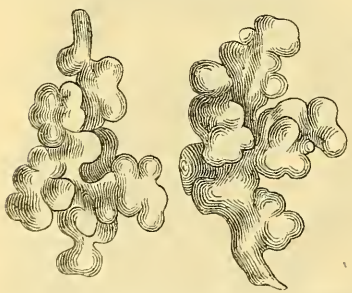

Fig. 187. Exsudatpfröpfe, mittels Abstreichen der gekörnten Schnittfläche einer hepatisirten Lunge gewonnen. Dieselben eignen sich besonders, um die Formen der Alveolargänge und Infundibula, deren Abguss sie darstellen, zu studiren. Vergl. pg. 413. 1/30.

1) l. c.

Form rundlicher Höckerchen über das Niveau hervorspringen, fühlt sie auch wohl bei der Betastung. Man nennt dies die pneumonische Körnung, Granulation (Fig. 187). In diesem dichten, wirklich leberartigen Parenchym pflanzt sich der inspiratorische Ton, wie er beim Einstreichen der Luft in die Trachea und die grösseren Bronchien entsteht, ohne dass seine Klangfarbe wesentlich geändert würde, bis zum Ohre des Arztes fort, welches dieser aussen an den Thorax anlegt. Man hört das bronchiale Athmen höchstens gemischt mit etlichen grossblasigen Rasselgeräuschen, aber nicht mehr übertönt und verändert durch vesiculäres Athmen oder feinblasiges Rasseln. Der Percussionston ist vollkommen leer geworden, bis auf halbe Centimeter kann man den Umfang des Entzündungsheerdes bestimmen.

Verfolgen wir nun den Process weiter. Nachdem die rothe Hepatisation — wie wir sahen — ohne alles Zuthun des eigentlichen Lungengewebes zu Stande gekommen, bildet der nachträgliche Eintritt parenchymatöser Texturveränderungen den eigentlichen Mittelpunkt des nun folgenden Stadiums. Was wir in Fig. 186 vergeblich suchen, nämlich eine üppige Zellenbildung im Gebiet des präexistirenden Bindegewebes und Epithels des Alveolarparenchyms, finden wir in Fig. 188 reichlich vertreten. In allen Gefässinterstitien finden sich Haufen von jungen Zellen, die ganze innere Oberfläche ist mit einer mehrfachen Lage von epithelialen Elementen bedeckt, welche mit Lymphkörperchen reich gemischt sind. Wir haben hier in der That die Andeutung einer echten katarrhalischen Entzündung und werden auf diesen Punkt specieller zurückzukommen haben.

III. Stadium. Gelbe Hepatisation. Die parenchymatöse Infiltration bewirkt zunächst eine weitere Volumszunahme, eine noch grössere Schwere, Prallheit und Dichtigkeit des entzündeten Lungentheils; die pneumonische Körnung ist wegen der Anschwellung der Septa weniger ausgesprochen als früher. Am auffallendsten aber ist die Veränderung der Farbe, welche aus dem Dunkelrothbraunen in das Röthlichgelbe und endlich Weisslichgelbe übergeht. Als Hauptursache hiervon ist endlich der Umstand anzusehen, dass durch das neu hinzugetretene Infiltrat die Blutgefässe unter einen äusseren Druck gerathen, welcher das Ein- und Durchströmen des Blutes beeinträchtigt. Ausserdem will es gerade die Oertlichkeit des Infiltrats dicht um und zwischen den Blutgefässen, dass die Farbe des noch vorhandenen Blutes weniger zur Geltung kommt; endlich drittens haben wir die bereits beginnende Entfärbung der extravasirten rothen Blutkörperchen in Anschlag zu bringen, welche speciell eine Abblassung des Infiltrates und ein Prävaliren des durch die farblosen Blutkörperchen angegebenen weisslichen an Eiter erinnernden Farbentons bewirkt.

Uebrigens würden wir sehr irren, wenn wir annehmen wollten, dass die gelbhepatisirte Lunge schon während des Lebens denselben hohen Grad von Anämie dargeboten habe, den sie post mortem darbietet. Es ist mir nämlich stets geglückt, die gelbhepatisirte Lunge, wenn sie auch beim Herausnehmen gar kein Blut mehr enthielt, vollständig und ohne sehr bedeutenden Druck zu injiciren. Das heisst soviel als: der weiche, elastische Druck, unter welchen die Lungencapillaren seitens des Exsudates gesetzt sind, wird durch die Kraft des lebendigen Herzens zwar überwunden, wird aber das Herz matt und hört endlich ganz su schlagen auf, so genügt dieser Druck, um das Blut aus den Capillaren hinaus zu drängen

und ihm bei der allgemeinen Ausgleichung post mortem einen Platz etwa im Herzen oder in den grossen Körpervenen zu verschaffen.

Fig. 188. Croupöse Pneumonie in einem eiterigen Entwickelungsstadium. Schmelzung des Exsudats. Katarrhalische Desquamation der Alveolarwand. 1/300.

Betrachten wir nun den Ausgang des histologischen Processes. Wie das Stadium der gelben Hepatisation durch eine Veränderung des Parenchyms, so wird das Endstadium der Pneumonie durch eine Metamorphose des Exsudates eingeleitet. Während nämlich das Parenchym noch eine Weile in seiner eitrig-katarrhalischen Zellenproduction fortfährt, lösen sich überall die Verbindungen, in welchen das Exsudat bis dahin mit der Oberfläche der Alveolen gestanden hatte; die feinen Fibrinfäden, welche wir in Fig. 186 noch hier und da hinüber und herüber ziehen sehen, schmelzen mit dem übrigen Fibrin zu einer weichen, amorphen Gelatine, welche die farblosen und die Ueberreste der farbigen Blutkörperchen einschliesst und zu einem lose im Lumen des Alveolus liegenden Klümpchen vereinigt (Fig. 188). Dass diese Gallerte auch zahlreiche von der Wandung stammende Elemente aufnimmt, ist mir darum wahrscheinlich, weil man sehr gewöhnlich grosse Mengen schwarzen körnigen Pigments in ihr antrifft, welches mit dem bekannten Lungenschwarz vollkommen übereinstimmt. Dieses Pigment (s. Fig. 185) ruhte früher in den Interstitien und Zellen des Lungenbindegewebes und kann nur durch eine Ausschwemmung oder Auswanderung der schwarzen Zellen an die Oberfläche gelangt sein.

Anlangend den chemischen Theil der Fibrinmetamorphose, habe ich mich früher (1—5. Auflage) für eine Umwandlung des Faserstoffs in Schleim ausgesprochen. Dies geschah im Hinblick auf das veränderte Verhalten des Exsudates gegen Essigsäure. Essigsäure, welche während der rothen Hepatisation nur dazu dient, das Exsudat aufzuklären und die Fibrinfäden zu lösen, bewirkt jetzt eine deutliche Mucinfällung. Doch ist hierbei wohl im Auge zu behalten, dass dieses Mucin, welches wir in den späteren Stadien der Lungenentzündung finden, auch aus einer anderen Quelle stammen, dass es z. B. einer schleimigen Metamorphose der zelligen Elemente seine Entstehung verdanken kann, während anderseits das Fibrin in eine lösliche Modification übergegangen sein kann, welche nicht nothwendig Schleim zu sein braucht.

IV. Stadium. Resolution. So lösen sich also die starren Massen, welche das Alveolarparenchym füllen, allmählich in eine schlüpfrige, schleimige Substanz auf, die mit der Zeit immer dünnflüssiger wird. Streicht man jetzt mit dem Scalpell über die grauweisse, immer noch blutarme Schnittfläche hin, so bemerkt man keine Spur von Granulation mehr, während eine reichhaltige Quantität von

purulenter Flüssigkeit an der Messerklinge herabläuft. Abgeschnittene Stücke des Organes kann man wegen der grossen Schlüpfrigkeit kaum in den Händen halten.

Das ganze letzte Stadium kann als eine Vorbereitung zur Entfernung des pneumonischen Exsudates angesehen werden. Die Entfernung wird zum grössten Theil durch Resorption von Seiten der Lymphgefässe bewirkt. Man kann schon mit der Lupe an den breiten und weisslichgrau gefärbten Interlobularsepten die stark gefüllten Lymphgefässe erkennen. Was nicht auf diesem Wege entfernt wird, muss expectorirt werden. Hierfür aber sind die Verhältnisse so ungünstig, wie möglich. Die Alveolargänge communiciren nur durch eine verhältnissmässig kleine Oeffnung mit dem zuführenden Bronchus. An den Fibrinabgüssen (Fig. 187) stellt der Stiel *a* das Lumen derjenigen Oeffnung dar, durch welche sich die ganze voluminöse Frucht, welche an diesem Stiele hängt, entleeren soll. Dies ist offenbar nur dann möglich, wenn sie die ursprüngliche Starrheit gänzlich verloren hat, wenn sie in einen halbflüssigen Zustand übergegangen ist. Dann mag ein kräftiger Exspirationsstoss genügen, um den Pfropf durch die enge Oeffnung hindurch zu befördern und so den Alveolargang seines abnormen Inhaltes zu entlasten. In der Regel geht der Entleerung eine gänzliche Verflüssigung des Exsudates zu »eitrigem Schleim« voran, da wir die Abgüsse der Infundibula doch im Ganzen nur spärlich im Sputum coctum der Pneumoniker treffen.

Wie die Entlastung fortschreitet, lässt die Anämie nach; ja das Blut pflegt jetzt mit grösserer Gewalt zurückzukehren, so dass, wenn Alles der Luft wieder zugänglich ist, eher eine dunklere Röthung des erkrankt gewesenen Theiles resultirt. Dies rührt von einer gewissen Erschlaffung namentlich der contractilen Theile her, eine Folge der langdauernden hochgradigen Ernährungsstörung. Schon im Stadium der Resolution kann diese Erschlaffung so bedeutend sein, dass das Parenchym bei leichtem Druck unter der Pleura einbricht. Die entstandene Lücke füllt sich dann schell mit Eiter und täuscht einen subpleuralen Abscess vor. Der Elasticitätsmangel bleibt übrigens noch lange Zeit nach der Heilung zurück und weicht erst allmählich besseren Ernährungsverhältnissen, ein Umstand, welchen der behandelnde Arzt stets wohl im Auge behalten sollte.

Im Vorstehenden haben wir den typischen Verlauf der Lungenentzündung geschildert, wie er entweder nur einen Lungenlappen befällt, oder wie er, was noch häufiger ist, mehrere Lungenlappen nach einander oder gar gleichzeitig zu ergreifen pflegt. Wir haben nur im Vorübergehen die Punkte angedeutet, an welchen sich Nebenwege von der Hauptstrasse abzweigen, und wollen jetzt zurückkehren, um diesen Nebenwegen nachzugehen. Es sind dies die Varietäten und abnormen Ausgänge der Lungenentzündung.

a) Ausgang in Gangrän. Zwei Momente sind es hauptsächlich, welche den Uebergang eines entzündlich infiltrirten Lungenabschnittes in Gangrän prädisponiren. Das eine finden wir in dem Bestehen etwelcher bronchiectatischer Höhlen mit putridem Secret innerhalb des pneumonischen Lappens. Hier dürfen wir in den meisten Fällen die übelbeschaffene Bronchiectasie selbst als die Ursache der Entstehung ansehen und uns vorstellen, dass auch der putride Charakter der späteren Metamorphose des Infiltrates aus dem putriden Inhalt der Bronchiectasie direct übertragen sei.

Anders verhält es sich in jenen Fällen von Lungengangrän, in welchen sich die putride Nekrose — so zu sagen — autochthon entwickelt. Hier handelt es sich, wie mich eigene Untersuchungen gelehrt haben, um ein durchgreifendes Missverhältniss zwischen den bewegenden Kräften und der Masse des Blutes, welche zu bewegen ist. Das Herz ist meist im Zustand seniler Atrophie oder anderweitig geschwächt, und vermag es nicht zu verhüten, dass die Verlangsamung des Blutstromes im Entzündungsgebiete in völlige Stasis übergeht. Die Capillaren sind aufs Höchste gefüllt. Sie platzen an zahlreichen Punkten und das Blut ergiesst sich in die Alveolen. So kommt es zu einem ganz auffallenden Hervortreten des hämorrhagischen Elementes im Stadium der Exsudation. Wir haben an einer anderen Stelle den circumscripten Lungenbrand als den typischen Ausgang des hämorrhagischen Lungeninfarctes kennen gelernt. Bei letzterem sind die Lufträume geradezu mit geronnenem Blute gefüllt, die Circulation steht vollständig still, und da bekanntlich kein Körper unter sonst günstigen Bedingungen so leicht fault als geronnenes Blut, so verstehen wir es, wie beim hämorrhagischen Infarct der Lunge die Gangrän mit Nothwendigkeit eintreten muss. Es giebt aber pneumonische Exsudate, welche an rothen Blutkörperchen und Fibrin so reich sind, dass der Unterschied vom hämorrhagischen Infarct sehr gering ausfällt und ein geübter Beobachter geradezu in Zweifel kommen könnte. Dann darf es uns also nicht Wunder nehmen, wenn gleiche Ursachen gleiche Wirkung haben und auch hier sich Gangrän einstellt.

In Beziehung auf die Erscheinungen der Gangrän ist neuerdings die hervorragende Betheiligung pflanzlicher Parasiten an dem Zersetzungsprocesse hervorgehoben worden. Nach *Leyden* und *Jaffé* bestehen die bei Lungenbrand im Sputum vorkommenden gelblichweissen, breiigweichen Pfröpfe von Hirsekorn- bis Bohnengrösse mit flacher Oberfläche und von vorzugsweise üblem Geruche, neben einer Menge feiner und feinster Fetttröpfchen, Fettkrystalle, Pigmentkörnchen, elastischer Fasern, aus einer ungeheuren Masse kleiner Körnchen und kurzer Stäbchen, welche bei Zusatz von etwas Flüssigkeit in eine lebhaft schwärmende Bewegung gerathen. Nach der Ansicht der genannten Autoren haben wir es hier mit den Schwärmsporen eines Pilzes, und zwar mit Abkömmlingen der im Munde auftretenden Leptothrix buccalis zu thun. Sie glauben, dass die Keime dieser Pilzform stets in grosser Menge die Luftwege hinaufwandern und in die Lunge gelangen, aber nur dann zur Vervielfältigung und höheren Entwickelung kommen, wenn sie in einem fauligen Heerde, in einer stagnirenden, faulen Flüssigkeit (Bronchiectasie) einen geeigneten Boden dafür finden. Nach meinen älteren Untersuchungen (s. pg. 81) brauchen wir nicht einmal auf die Einwanderungen von Leptothrix zu recurriren; die Keime der Fäulnissinfusorien sind hier überall gegenwärtig und bereit, zu weiteren Entwickelungen zu schreiten, wenn das Medium, in welchem sie sich befinden, fäulnissfähig ist. Soweit die Einathmungsluft reicht, soweit können auch die Keime der Fäulnissbacterien gelangen und die vorfindenden Eiweisskörper zu fauligen Zersetzungen veranlassen.

Der diffuse Lungenbrand. Die Erscheinungen der diffusen Lungen-Gangrän setzen sich aus den Vorgängen bei der Fäulniss des Blutes, der Protoplasmazellen, der leimgebenden Substanzen und des elastischen Gewebes zusam-

men, wie wir sie oben geschildert haben. Beim diffusen Lungenbrand ist das Parenchym auf eine grössere Strecke hin in eine graugrünliche, höchst missfarbige und übelriechende Pulpe verwandelt, innerhalb deren sich die resistenteren Gebilde, namentlich die Gefässwandungen mit den daran sich anlehnenden elastischen Faserbündeln lange Zeit erkennbar erhalten, während alle übrigen geformten Theile zu Grunde gehen. Hier und da bilden sich durch die theilweise Expectoration der Brandjauche Höhlen mit zerrissenen, fetzigen Wandungen. An der Peripherie des Brandheerdes findet man einen mehr allmählichen Uebergang in frisch hepatisirtes Lungengewebe; pneumonische Infiltrate jüngeren Datums und offenbar erst hervorgerufen durch das Bestehen des Brandheerdes. Nur bei ganz geringer Ausdehnung der brandigen Veränderungen und namentlich dann, wenn der Brand erst in einem späteren Stadium eintritt, wenn bereits eine kräftige Reaction des Lungengewebes begonnen hat, ist an eine Heilung derartiger Zustände zu denken: die Heilung erfolgt mit den gewöhnlichen Mitteln. Wir werden ihrer bei Gelegenheit der umschriebenen Gangrän zu gedenken haben.

Anmerkung. Diffuse Gangrän der Lunge ist nicht immer die Folge einer Lungenentzündung. Eine sehr bedeutende Verlangsamung des Blutstroms, wie sie beispielsweise durch Contusion der Brust entstehen kann, ist im Stande, direct in Gangrän des betroffenen Lungentheils überzugehen. Ferner kann das Hineingelangen fäulnissfähiger Fremdkörper, z. B. Nahrungsbestandtheile in die Luftwege, Gangrän der letzteren und des anstossenden Lungenparenchyms erzeugen. Hier gesellt sich — ähnlich wie bei bronchiectatischen Höhlen mit putridem Secret — Entzündung erst secundär zum fauligen Zustand eines Lungentheils hinzu. Um die verschluckten Speisetheile bildet sich gewöhnlich eine mehr eitrige, schliesslich abscedirende Entzündungsform aus. (Schluckpneumonie).

b) Ausgang in Abscessbildung. Auch dieser Ausgang wird durch das Verhalten nicht des Exsudats, sondern des Parenchyms herbeigeführt. Er droht dann, wenn sich die Zellenproduction in der Alveolarwand nicht in den gewöhnlichen Schranken hält, wenn sie excessiv wird und zur Auflösung und Verflüssigung des Halt und Form gebenden interstitiellen Bindegewebes führt. Es bilden sich dann zunächst kleine, mit Eiter und den Trümmern der Lungenstructur gefüllte Hohlräume. Diese können unter Einschmelzung der zwischenliegenden confluiren und so zur Bildung grösserer Abscesse und endlich eines ganz grossen, etwa einen halben bis ganzen Lobus einnehmenden Abscesses Veranlassung geben. Zu jeder Zeit aber kann die reactive Entzündung an der Peripherie des Heerdes eine kräftige und den weiteren Fortschritt hemmende Keimgewebsmembran zu Stande bringen, welche sich sofort gegen den Abscess als Granulationsfläche verhält, in der Eiterbildung noch eine Zeit lang verharrt und sich endlich mehr und mehr zusammenzieht und dadurch die Abscesshöhle selbst verkleinert.

c) Ausgang in Schrumpfung. Nach neueren Untersuchungen (*Wagener*) scheint es fast, als ob sich an die meisten Fälle von Pneumonie eine vorübergehende Verkleinerung der Lunge anschlösse, deren Entstehen und Verschwinden man durch Percussion deutlich nachweisen kann. Das Bindegewebe der Alveolar- und Lobularsepta war ja — wie wir sahen — bereits im Stadium der gelben Hepatisation von zahlreichen Leukocyten durchsetzt; diese mögen vielleicht nicht alle den Weg an die freie Oberfläche oder in die Lymphgefässe finden. Sie mögen

sich in fasriges Bindegewebe umwandeln und dieses mag einen Versuch zu narbiger Zusammenziehung machen, welcher aber durch die immerwiederholte inspiratorische Dehnung gehindert wird, eine bleibende Verkleinerung des Organes herbeizuführen.

Ich glaube mich zu dieser Auffassung berechtigt durch die wenigen Fälle von dauernder Verkleinerung der Lunge nach Pneumonien, welche in der Litteratur und den Museen zu finden sind. Hier sind es gleichfalls die Alveolar- und Lobularsepta, in denen die pathologische Wucherung des Bindegewebes Platz gegriffen hat.

Cirrhosis pulmonum (Carnificatio). Lungenschrumpfung. Ein Lungenlappen — seltener ein ganzer Lungenflügel — ist etwa auf zwei Dritttheile der Normalgrösse verkleinert. Die Oberfläche kann völlig glatt und ohne Adhäsionen sein. Consistenz erheblich vermehrt. Am Durchschnitt erscheinen die Alveolen klein, daher die Lobuli feinporös, bisweilen schwärzlich pigmentirt. Alle Septa verdickt, die Interlobularsepta als lebhaft weisse Streifen hervorleuchtend, ebenso die grösseren Septa, welche den ganzen Lappen in kegelförmige Abtheilungen gliedern.

Die mikroskopische Untersuchung eines in der Würzburger Sammlung befindlichen Präparates ergab neben der Bindegewebshyperplasie eine mässige Desquamation epithelialer Elemente an der Innenfläche der Alveolen. *Orth* sah eine theilweise Ausfüllung der Alveolen auch durch »pilzähnlich« der Wand aufsitzendes Granulationsgewebe.

Dass umschriebene Schrumpfungen der Lunge noch bei anderen Affectionen und in etwas anderen anatomischen Krankheitsbildern gefunden werden, will ich hier nur erwähnen, und auf die betreffenden Beschreibungen bei der Phthisis (Tuberculosis pulmonum) und der Bronchiectasie verweisen.

2. ***Katarrhalische Pneumonie.*** Acute, infectiöse namentlich Masernkatarrhe zeigen eine unverkennbare Neigung, aus den grösseren Stämmen des Bronchialbaumes in dessen feineres Geäst aufzusteigen und schliesslich auf das Lungenparenchym überzugehen. Unter diesen Umständen entsteht am häufigsten das typische Krankheitsbild der katarrhalischen Lungenentzündung.

Das Lungenparenchym hat eine gleichartig derbe und dichte Beschaffenheit angenommen, dazu eine nicht ganz leberharte Consistenz und weissliche Farbe. Die Alveolarsepta treten als röthliche Linien hervor. Dieser Zustand ist selten ganz gleichmässig über einen grösseren Lungentheil verbreitet. Meist sind einige Lobuli in der Verdichtung, Verhärtung und weisslichen Färbung weiter vorgeschritten als andere; dazu kommen atelectatisch-hyperämische und ödematöse Zustände einzelner Lobuli, wie wir sie pg. 426 betrachtet haben, so dass im Ganzen ein »marmorirtes« Aussehen der Lunge herauskommt.

Die katarrhalische Pneumonie wird durch eine Hyperämie eingeleitet, welche von einer serösen Durchtränkung des Bindegewebes begleitet ist. Hieran schliesst sich eine Desquamation des Alveolarepithels und damit ein ganz eigenartiger histologischer Process, der unsere ganze Aufmerksamkeit verdient.

Wir berühren hier zum zweiten Male die Frage, ob die Innenfläche der Alveolen mit einem Epithel bekleidet sei oder nicht, und Diejenigen, welche nach

der oben gegebenen Beantwortung noch Zweifel hegen sollten, werden sich aufs Neue überzeugen, dass diese nur im bejahenden Sinne ausfallen kann. *Friedländer* hat in einer beachtenswerthen Studie (Ueber Lungenentzündung, Berlin bei Hirschwald 1872) dargethan, dass eine Aufblähung und Ablösung der Lungenepithelien überaus leicht bei fast allen, namentlich aber entzündlichen Blutvertheilungsanomalien der Kaninchen und Meerschweinchen vorkommt. Nach meinen eigenen Beobachtungen verläuft die Sache folgendermassen (Fig. 189).

Die Epithelzellen der Alveolen schwellen an und bilden eine dicke noch zusammenhängende Schicht von Protoplasma, welche sich auf dem Querschnitte als ein Band mit Kernen von der Wand der Alveolen abhebt. Dann zweigen sich die einzelnen Zellen ab, ihre Kerne theilen sich, eine lebhafte Zellenneubildung hebt an; es gehen grosse kuglige, mit bläschenförmigen Kernen versehene Zellen hervor, die man nicht anders, denn als Epithelialgebilde bezeichnen kann, und füllen die Alveolen mehr und mehr an, indem sie sich in dem gleichzeitig exsudirten eiweissreichen Fluidum verbreiten.

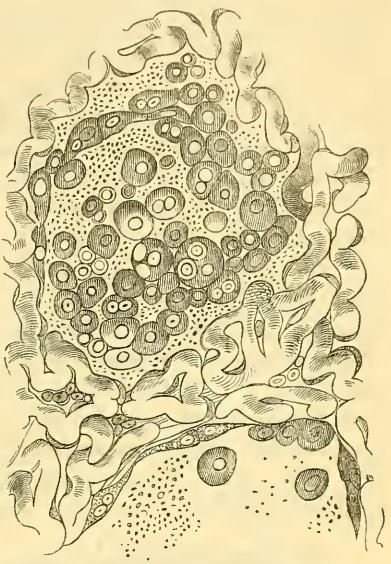

Fig. 189. Desquamativ-Pneumonie. Eine und eine halbe Alveole. Die geschlängelten Capillaren der Septa injicirt. Anfüllung der Lumina mit epithelialen Zellen der Wandung, welche sich durch Theilung vermehren. $^1/_{300}$.

Ich habe für meine Abbildung — um den Vorgang ohne Complication zu zeigen — einen Fall von »Kinderpneumonie« gewählt. Bei Kindern unter 5 Jahren ist jede Pneumonie in dem Sinne eine Desquamativpneumonie, als hier eine Ablösung und Proliferation der Alveolarepithelien niemals fehlt, in der Regel sogar über die fibrinösen Ausschwitzungen bedeutend überwiegt. Mir scheint die Ursache dieses eigenthümlichen Verhaltens lediglich in der grösseren Reizbarkeit der epithelialen Elemente zu beruhen, welche der kindlichen Lunge noch von der Entwickelung her anhaftet. Die Epithelzellen sind weit grösser, protoplasmareicher und weniger fest mit der Alveolaroberfläche verbunden, als dieses später der Fall ist.

So kommt es, dass ihre Mosaik verhältnissmässig leicht gesprengt oder im Zusammenhange abgehoben wird, wenn sich ein stärkerer Andrang exsudirenden Blutserums geltend macht.

Im weiteren Verlaufe stellt sich hier wie bei der croupösen Pneumonie eine reichlichere Auswanderung von farblosen Blutkörperchen ein, welche sich dem Exsudate beigesellen, ehe es durch Expectoration oder Resorption wieder entfernt wird.

3. Pleurogene Pneumonie. Bei den zahlreichen Combinationen pneumonischer und pleuritischer Zustände ist es nicht immer leicht, festzustellen,

welcher von beiden der primäre, welcher der secundäre ist. Meistentheils freilich wird es sich um die secundäre Erregung pleuritischer Vorgänge durch voraufgegangene entzündliche Processe im anstossenden Lungenparenchym handeln. So werden wir die pyämische Pleuritis als eine Folge der embolischen Pneumonie kennen lernen, so rufen die käsige Pneumonie und die Tuberculose fast ausnahmslos acut und chronisch verlaufende pleuritische Processe hervor, so hat die croupöse Pneumonie ihren alten Namen Pleuropneumonie daher bekommen, weil sich fast immer, wenn die Krankheit in der gelben Hepatisation ihre Acme erreicht hat, ein zarter pleuritischer Beschlag auf der Oberfläche des afficirten Lobus einstellt und das charakteristische Reiben an der Brustwand gehört wird. Der umgekehrte Fall ist ungleich seltener. Ich habe seiner Zeit bei der Besprechung der Entzündungen seröser Häute des geringfügigen Umstandes nicht erwähnt, dass man sehr gewöhnlich bei pleuritischen Processen die äusserste Reihe der Infundibula, welche unmittelbar unter der entzündeten Pleura liegt, mit einem fibrinösen Exsudate erfüllt findet. Diese Infiltration löst sich späterhin wieder und giebt zu einer erheblichen Complication des Verlaufes ebenso wenig Veranlassung, als die Andeutung der Pleuresie bei der croupösen Pneumonie. In der That kennen wir auch nur in der sogenannten Pneumonia dissecans ein allerdings grossartiges Beispiel auf die Lunge fortgesetzter pleuritischer Vorgänge. Die Pneumonia dissecans kommt beim Menschen nur äusserst selten vor, während sie beim Rindvieh häufiger ist und die pathologisch-anatomische Grundlage der Lungenseuche abgiebt.

Pneumonia dissecans. Lungenseuche. Die Pneumonia dissecans ist eine eitrige Entzündung, sagen wir eine Vereiterung der Bindegewebssepta, welche die grösseren lobulären Abtheilungen der Lunge zusammenhalten. Die Auflösung der letzteren in Eiter führt nothwendig ein Auseinanderfallen der Lungenlobi in Unterabtheilungen herbei, und daher rührt der sehr bezeichnende Name. Schon mit unbewaffnetem Auge kann man sich in der Regel überzeugen, dass hier die Lymphgefässe, welche von der Pleuraoberfläche aus in jenen Bindegewebsseptis zur Lungenwurzel hinabsteigen, für die Fortführung des Entzündungsreizes verantwortlich sind. Hat man die Lungenoberfläche von dem oft massenhaft auflagernden eitrig zerfallenden Pleuraexsudate gereinigt, so erblickt man die eitergefüllten und von Eiter eingehüllten Lymphgefässnetze, wie sie die secundären Lobuli als gelblichweisse varicöse Schnüre umziehen und an den Seitenflächen der grösseren, bereits von einander gewichenen Lappen hinabreichen. Die Trennung der Lunge in Lappen kann eine mehr oder weniger vollständige sein: in der Regel aber tritt der tödtliche Ausgang so frühzeitig ein, dass es bei einer theilweisen Trennung oder auch nur bei einer Andeutung der Trennung sein Bewenden hat. Oft findet man nur eine sulzige, hie und da mit eitrigen Streifen versehene Infiltration der Septa, welche dadurch um ein Vielfaches ihrer normalen Breite verdickt sind.

Dass die dissecirende Pneumonie durch einen pathogenen Pilz hervorgerufen wird, ist so wahrscheinlich, dass man der Entdeckung desselben stets gewärtig sein muss.

Infectiöse Granulome.

Tuberculose.

Unter den infectiösen Granulomen gebührt bei der Lunge der Tuberculose der Vortritt. Sie tritt als primäre oder localisirte und als secundäre oder Miliartuberculose auf.

Localisirte Tuberculose. Lungenschwindsucht. a. Entstehung der Krankheit. Wenn ein sonst normal geartetes Individuum von einer katarrhalischen Entzündung der Luftwege befallen wird, so erwarten wir mit einiger Zuversicht, dass sich diese Affection im Laufe einiger Wochen zurückbilden und damit eine völlige Genesung desselben eintreten werde. Wiederholt sich diese Tracheabronchitis acuta, geht sie allmählich in einen chronisch-katarrhalischen Zustand über, so denken wir allenfalls an Emphysem und die daran sich schliessenden Circulationsanomalien im kleinen Kreislauf. Was aber ist der Grund, wenn dieselbe Krankheit bei gewissen Individuen nicht allein hartnäckiger in ihrem Bestande ist, sondern sich insbesondere nie ganz wieder verliert, sondern nur auf einen gewissen kleinen Theil des Bronchialbaumes zurückzieht, um bei einer neuen Gelegenheitsursache gewissermassen von hier aus wieder hervorzubrechen und sich über den ganzen Tractus zu verbreiten, dann wieder zurückzugehen, aber weniger weit, so dass allmählich immer grössere Abschnitte des Bronchialbaumes in ihrem dauernden Besitz bleiben? Wie kommt es, dass gerade die Spitze einer oder beider Lungen jenen Rückzugspunkt abgiebt, so dass dann ein »Lungenspitzenkatarrh«, wie man kurzweg zu sagen pflegt, den ersten Ansatz bildet zu einer weitreichenden Reihe von Veränderungen, die unter der Bezeichnung »Lungenschwindsucht« die schrecklichste Geissel des Menschengeschlechts bilden?

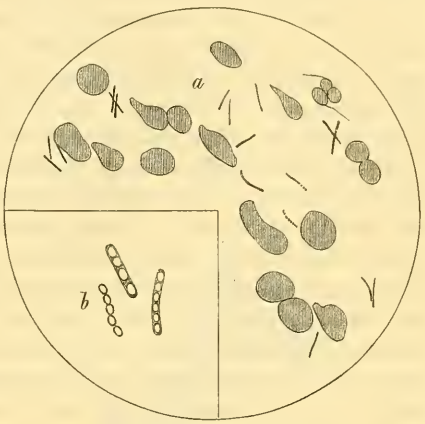

Fig. 190. Bacillus Kochii im Sputum eines Schwindsüchtigen. Daneben farblose Blutkörperchen. 1/500. *b*. Der Bacillus bei 1/18 Immersion.

Unsere Antwort auf diese Frage lautet: Weil bei diesen Individuen der Bacillus Kochii [1]) Gelegenheit gefunden hat, sich in der Lungenspitze anzusiedeln und einzunisten. Dieser Pilz verschmäht bei künstlichen Culturversuchen alle geringeren Nährböden, wächst nur auf erstarrtem Blutserum. Worin er aber erfahrungsgemäss am besten gedeiht, das ist ein dickliches, stagnirendes, halbzersetztes, eitriges Bronchialsecret, und gerade dieses fand er bei unseren Kranken in den kleinsten Bronchien der Lungenspitze vor.

1) Vergl. den allgemeinen Theil und die Figur 190.

Gewöhnlich haben die Schwindsüchtigen in einer »schwachen Lunge« ein böses Erbtheil mitbekommen. Eine starke und leistungsfähige Lunge bewährt sich besonders bei der Ausathmung und bei allen durch die Kraft der Ausathmung zu bewältigenden Arbeiten. Pflegen wir doch auch im gewöhnlichen Leben dann von einer starken Lunge zu reden, wenn jemand vorzugsweise laut rufen, singen und befehlen kann. Beim Bronchialkatarrh aber hat die Ausathmung noch ganz andere, wichtige Geschäfte zu besorgen. Hier muss sie mittels kräftiger Hustenstösse die Luftwege rein fegen von dem katarrhalischen Secrete. Eine schwache Lunge kann das nicht. Sie kann es namentlich nicht an solchen Stellen, wo aus anderweitigen Gründen das Secret dickflüssiger ist und der Bronchialwand fester anhaftet. Diese anderweitigen Gründe beruhen in der gleichzeitigen Blutarmuth der erblich belasteten Individuen. Bei Anämischen ist der kleine Kreislauf weniger prall mit Blut gefüllt als bei Normalblütigen. Daher gewinnt die Schwere einigen Einfluss auf die Vertheilung des Blutes, die Lungenspitze erhält weniger Blut als die übrigen Theile. Mit der Menge des Blutes aber nimmt selbstverständlich auch die Menge des Exsudatwassers ab und die Zähigkeit des Secretes zu. So vereinigt sich bei unseren Kranken Alles, um die Ansiedlung des Tuberkelpilzes zu ermöglichen. Finden wir daher als Aerzte bei der Lungenuntersuchung einen localisirten »Spitzenkatarrh«, so können wir mit einer an Gewissheit grenzenden Wahrscheinlichkeit annehmen, dass auch bereits miliare Tuberkel zugegen sind, dass sich eine sogenannte »Tuberkelgranulation« zum Katarrh hinzugesellt habe. Tuberkelgranulation und Spitzenkatarrh bilden den Anfang der Lungenschwindsucht, tuberculöse Peribronchitis und Bronchopneumonie die Fortsetzung und die tuberculose Verschwärung (Cavernenbildung) das Ende des Processes.

I. Tuberkelgranulation. Es ist freilich unverhältnissmässig selten Gelegenheit gegeben, eine isolirte Tuberkelgranulation der Lungenspitze zu beobachten. Wir finden an der Leiche entweder einen schon weiter vorgeschrittenen Zustand oder einen im Keim erstickten, abgelaufenen Process. Unsere anatomischen Kenntnisse dieses Initialstadiums der Lungenschwindsucht beziehen sich daher nicht sowohl auf den wirklichen Anfang eines einzelnen Falles, als vielmehr auf diejenige Tuberkelgranulation, welche bei der schichtweise nach abwärts steigenden Destruction der Lunge das unterste und daher früheste Stadium der Veränderungen bildet.

Die Tuberkelgranulation zeigt dem unbewaffneten Auge in einem meist stärker gerötheten, aber lufthaltigen Parenchym gewisse derbe, weisslichgelbe Knötchen mit graulich durchscheinendem Hof von der Grösse eines starken Stecknadelkopfes bis zu der eines grösseren Schrotkornes. Die Knötchen sind meist in Gruppen von 3—7 Stück, und zwar, wie man bei genauerer Prüfung gewahr wird, auf dem Gebiete je eines Lungenlobulus vereinigt. Ihre Gestalt ist niemals völlig rund, sondern oblong oder noch häufiger kleeblattförmig, ein Umstand, welcher sich aus der Natur und aus dem Sitz derselben sattsam erklärt.

Die Tuberkelgranula nehmen mit grosser Consequenz die Uebergangspartien der kleinsten intralobulären Bronchiolen in das respirirende Lungenparenchym ein. Sie sind nichts anderes, als echt tuberculöse Infiltrate aller Kanten und Vor-

sprünge, welche sich hier gegenüber stehen[1]), und es ist wahrscheinlich, dass das Secret der kleineren und kleinsten Bronchien, indem es bei der In- und Exspiration mit einiger Gewalt an dieser engen Stelle hin- und hergeschoben wird, nicht bloss das dem untersuchenden Arzte so wohlbekannte unbestimmte Athmungsgeräusch erzeugt, sondern zugleich eine Reibung und Impfung ausführt, als deren Ergebniss wir das Tuberkelgranulum zu betrachten haben. Die histologische Untersuchung der grauen, innen käsigen Tuberkelgranula erzielt nämlich Folgendes: (Vergl. hierzu Fig. 192).

a) Jedes derselben enthält einen oder mehrere Querschnitte von Luftwegen, seien es kleinste Bronchiolen oder Alveolarröhren. Dieselben nehmen die Mittelpartie je einer der 2—5 rundlichen Unterabtheilungen ein, aus denen das Knötchen besteht und welche die gelappte Contourirung desselben bedingen (Fig. 192.*a*).

1) Ich muss mir hier eine kurze Abschweifung auf das Gebiet der normalen Histologie erlauben. Die Einmündungsverhältnisse der kleinsten Bronchiolen in das Parenchym sind meines Erachtens noch immer nicht genügend klargestellt worden. Das beigefügte Umrissbild ist die genaue Copie eines etwa 1,5 Cm. langen und 1 Cm. breiten Lungenlobulus, Corrosionspräparat, dureh Einspritzung von Gummiglycerin in die Bronchien und Einlegen in salzsäurehaltigen Alkohol dargestellt. Man sieht, wie der an der Wurzel eintretende Bronchus nach 6maliger Bifurcation 7 kleinere Bronchiolen erzeugt hat, die an ihrer Spitze in je zwei sehr kurze Bronchiolen kleinsten Calibers übergehen. Die kleinsten Bronchiolen öffnen sich direct in eine Gruppe von 3—5 baumförmig verästelten Alveolargängen. Diese bilden in ihrer Zusammenfügung das Aequivalent des Acinus einer anderen acinösen Drüse und müssen als »Lungenacini« bezeichnet werden. Der Lungenacinus ist eine weit constantere Einheit der Lungenstructur als der Lungenlobulus. Constant nämlich, was die Grössenverhältnisse betrifft. Zwei von ihnen genügen bereits, einen kleinsten Lungenlobulus zu bilden. Der hier gezeichnete Lungenlobulus enthält deren 14. Es giebt aber Lobuli, welche von 20—30 Acinis gebildet sind. Der Lobulus ist ein in pathologischer Beziehung vielleicht wichtigeres Structurelement als der Acinus, weil er durch die Verlaufs- und Verästelungsweise der Lungengefässe und die Vertheilung des interstitiellen (interlobulären) Bindegewebes bestimmt wird. Embolien, Infarcte, Abscesse halten daher mit Vorliebe die Grenzen der Lobuli inne. In unserem Falle aber ist der Lungenacinus das ausschlaggebende Structurelement. Stellen wir uns nun vor, wir selbst träten durch das Lumen eines kleinsten Bronchiolus in den Acinus ein, so haben wir um uns die kreisförmige Endkante des Bronchiolus, gegenüber aber ein ganzes System von Scheidekanten zwischen den 3—5 Eingangsöffnungen der Alveolargänge, und diese eben sind der Sitz der tuberculösen Neubildung.

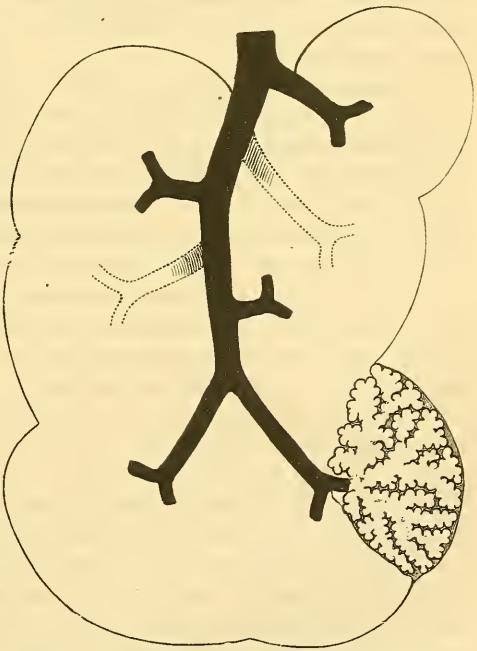

Fig. 191. Lungenlobulus. Erklärung im Text. 1/10.

b) Die Wandungen dieser Bronchiolen oder Alveolarröhren sind ad maximam aufgetrieben und verdickt durch ein Infiltrat, welches in concentrischen Zonen einen etwas verschiedenen Charakter hat. Aussen herum ist es kleinzellig; innen finden wir jene grosszellige Wucherung, die wir beim Studium der tuberculösen Entzündung als besonders specifisch kennen gelernt haben.

Nirgends ist eine einfach-eiterige Infiltration zu erkennen, auch nicht als secundäre Metamorphose, als eiterige Schmelzung. Statt dessen sieht man in einer dritten inneren Zone eine eigenthümliche Homogenisirung des Infiltrates, welche durch Verschwinden der Grenzcontouren zwischen den benachbarten Zellen und der Contouren ihrer Kerne entsteht. Gegen alle Färbemittel und Reagentien, welche sonst dazu dienen, die Zellen einzeln kenntlich zu machen und von einander zu unterscheiden, ist diese Schicht indifferent. Sie ist es, in welcher die Zellen vom Leben zum Tode übergehen. Was noch weiter nach innen folgt und bis zum Lumen der entarteten Bronchialröhren reicht, ist eine feinkörnige Trübung des immer dichter und trockener werdenden Infiltrates, der optische Ausdruck seiner »Verkäsung«.

c) Das Lumen der entarteten Bronchiolen ist entweder mit einem gleichfalls käsigen Pfropf geschlossen oder es enthält eine breiartig bröckliche Masse, welche an Schnitten leicht herausfällt und dann die erste Anlage einer sogenannten Caverne erscheinen lässt.

Behandelt man den Schnitt mit der Ehrlich'schen Färbungsmethode für Tuberkelbacillen (s. techn. Einleitung), welche man durch Einschiebung eines kurzen Chlorpalladiumbades (1 : 500) zwischen die Entfärbung und Entwässerung noch vervollkommnen mag (*Fütterer*), so findet man die Tuberkelbacillen in mässiger Zahl an der Peripherie des Tuberkelgranulums, man vermisst sie in der käsigen Zone, dagegen sieht man sie wieder in geradezu enormen Massen, wo die Erweichung des Käses um sich gegriffen hat; sie scheinen hier nach Art der Fäulnisspilze das Ihrige zur Auflösung der festen Eiweisskörper beizutragen, während die grosse Trockenheit und Dichtigkeit des käsigen Exsudates ungünstig auf die Vegetation des Pilzes einzuwirken und ihn zu einer vita minor — vielleicht im Sporenzustande — zu verurtheilen scheinen.

d) Nach aussen zu geht die zellige Infiltration der Bronchialwandung über in eine eben solche Infiltration der an den Bronchus oder die Alveolarröhren anstossenden Septa des Lungenparenchyms. Diese aber vergesellschaftet sich regelmässig mit einer bemerkenswerthen Desquamation der freien Oberfläche des Alveolus und wird in dieser Combination zur Desquamativpneumonie (s. pg. 445).

e) Sehr charakteristisch ist das Verhalten der Gefässe gegenüber der gesammten Erkrankung, welche wir uns als einen von der Oberfläche der Luftwege nach aussen fortschreitenden Process zu denken haben. Gute Injectionen lehren nämlich, dass das Blut nur zu den äussersten Partien des Erkrankungsgebietes Zutritt hat. Die Zone der stärksten zelligen Infiltration ist am Lebenden bereits absolut blutleer zu denken, geschweige denn die Zonen der Verquellung und der Verkäsung. Ob die Capillargefässe lediglich durch die zellige Wucherung comprimirt werden oder ob ihre eigenen Zellen an der Wucherung theilnehmen und sich dadurch ihr Lumen verlegt, ist nicht bekannt. Mir scheint ausserdem die Erwägung am Platze, ob wir in diesem Falle nicht überhaupt von der Idee einer

stärkeren quasi entzündlichen Gefässfüllung absehen und uns die Anämie des Erkrankungsheerdes in viel höherem Grade als eine primäre vorstellen müssen. Die progressive Metamorphose, welche sich unter der bacillären Reizung an den Zellen des Erkrankungsgebietes vollzieht, widerspricht dieser Annahme einer gleichzeitigen Anämie nicht, wie ich hier nicht des Breiteren auseinandersetzen will.

Fragen wir nach dieser ersten Kenntnissnahme der histologischen Verhältnisse: was ist die Tuberkelgranulation, was ist das Initialstadium der Lungenschwindsucht, so wird uns ein jeder unbefangener Beurtheiler antworten: Eine localisirte Tuberculose der kleinsten Luftwege und Alveolarröhren in der Lungenspitze. In dieser Auffassung lassen wir uns nicht beirren durch die Wahrnehmung, dass sich im weitern Verlauf der Krankheit die Wege theilen und wir bald mehr den einen, bald mehr den andern Factor überwiegend hervortreten sehen, dass einmal die Tuberculose der Bronchien, indem sie sich centripetal auf die grösseren intralobulären Bronchien und schliesslich auf die zuführenden Bronchien ganzer Läppchengruppen fortpflanzt, zu jener sehr chronisch verlaufenden Lungendestruction führt, welche man passend als Bronchitis und Peribronchitis tuberculosa bezeichnet; während in einer kleinen Zahl von Fällen die Desquamativpneumonie mehr in den Vordergrund tritt und durch frühzeitige und totale Infiltration des den erkrankten Bronchien vorliegenden Parenchyms eine raschere Destruction der ganzen Lunge bis zu der eine abscedirende Lungenentzündung vortäuschenden Phthisis florida veranlasst. Soviel ist allen tuberculösen Lungenschwindsuchten gemeinsam, dass die Veränderung zunächst in den Bronchien und an den Bronchien eine gewisse Höhe erreicht, um dann secundär auf das anstossende oder vorliegende Parenchym überzugehen. Dass dieser Uebergang auf das Parenchym in mancher Beziehung den Charakter einer Entzündung hat, kann und soll nicht bestritten, wohl aber der specifisch tuberculöse Charakter dieser Entzündung hervorgehoben werden. Gegen die Bezeichnung der Gesammtaffection als einer tuberculösen Broncho-Pneumonie ist daher nichts einzuwenden.

II. Peribronchitis. Wir betrachten nun zunächst den centripetalen Entwickelungsgang der tuberculösen Bronchitis. Schon an den frischesten und kleinsten Tuberkelgranulationen, welche, wie wir sahen, mehr isolirt und zerstreut in einem Lungentheil zu stehen pflegen, bemerkt man eine entschiedene Neigung, sich nach einer Richtung hin zu vergrössern, welche für je eine Gruppe derselben eine centripetale ist; die weissen Beeren bekommen so zu sagen Stiele von derselben Beschaffenheit und Farbe; die Stiele vereinigen sich untereinander und verbinden das Ganze zu einem grösseren strahlig-sternförmigen Heerde. Betrachten wir diesen letzteren genauer, so tritt uns vor Allem die nahe Beziehung der Erkrankung zu den Bronchien entgegen. Die Form der Heerde wird offenbar in erster Linie durch den Verlauf gewisser Bronchialverästelungen bestimmt. Die Heerde erscheinen als 6—10 Mm. breite, aussen herum mit feinen Zacken und Knötchen besetzte Höfe der Bronchiallumina. Auch handelt es sich in der That bei dieser überaus häufigen Veränderung des primären Krankheitsbildes um einen Fortschritt der Tuberculose von den zuerst ergriffenen Bronchialenden auf die kleinsten Bronchien selbst und schliesslich auf sämmtliche Aeste und den Stamm je eines intralobulären Bronchialbäumchens. Und dabei bleibt dieser eigenthümliche Unificationsprocess noch keineswegs stehen. Er setzt sich vielmehr auch auf die Bronchien

dritter Ordnung fort, bewirkt so die Vereinigung mehrerer Lobularheerde zu entsprechend grösseren Conglomeraten und macht erst Halt, wenn er an den mit Knorpelringen reichlicher ausgestatteten Bronchien zweiter Ordnung angelangt ist.

Die nähere Untersuchung dieser ersten Art käsiger Heerde (cruder Tuberkel der Autoren) beginnen wir am besten von den grösseren Bronchien aus. Wenn es für gewöhnlich schwer ist, den Ramificationen derselben mit der Scheere zu folgen, so findet man hier, dass die Bronchien, je mehr man sich ihrer endlichen Verzweigung und Auflösung nähert, relativ dick und weit werden. Der gewöhnlichen Bronchiectasie gegenüber hat mithin die in Rede stehende ihren Sitz mehr in der Peripherie des Bronchialbaumes. Die Verdickung beruht im Wesentlichen auf einer zunehmenden schwieligen Hyperplasie des peribronchialen Bindegewebes, ist aber mit gewissen Veränderungen der Bronchialoberfläche in der Weise solidarisch, dass sie ihren höchsten Grad erreicht, wo auch diese der Schleimhaut angehörigen Affectionen am stärksten ausgesprochen sind. Schon in den grösseren Bronchien ist die Schleimhaut geröthet und mit einem zähen eiterigen Secret bedeckt, welches ziemlich fest an ihr haftet. Die kleineren Bronchien sind von einer dicklichen weissgelben Masse in der Regel völlig angefüllt. Hier aber ist es in der Regel nicht mehr möglich scharf auseinanderzuhalten, was eitriges Secret und was erweichter käsiger Detritus ist, der von der geschwürigen Wand abgesondert wird. Wischt man nämlich das Secret ab und wäscht den Bronchialinhalt so gut als möglich heraus, so begegnet man zuerst an Bronchien von etwa 3 Mm. Durchmesser gewissen zarten weisslichen Trübungen der Schleimhaut, welche sich um so deutlicher markiren, als das Substrat zugleich hyperämischer wird und namentlich an den Rändern der Flecken eine dichte Capillarinjection vorhanden zu sein pflegt. Zunächst sind es die Abgangsstellen kleiner, 2 Mm. weiter und für 2—4 Lobuli bestimmter Bronchien, in deren Umkreis die weissliche Trübung erscheint. Geht man in diese Bronchien ein, so mehren sich die Flecke schnell, so dass z. B. 1 Cm. weiter schon fast die ganze Schleimhautoberfläche von ihnen eingenommen ist und nur kleine inselförmige Ueberreste der Schleimhaut in stark hyperämischem Zustande sich erhalten haben. Jetzt aber beginnt auch eine beträchtliche Verdickung der afficirten Stellen sich geltend zu machen, erst in zerstreuten, dann confluirenden Höckerchen, bis die ganze Schleimhaut als ein dicker weisslichgelber Pelz erscheint. Schon an den kleinen Höckern sind oberflächliche Substanzverluste bemerkbar, welche an den am meisten veränderten Stellen zu einem zusammenhängenden Geschwüre confluiren.

Hierbei handelt es sich also nicht um eine einfache Excoriation, wie man sie an der Mundhöhle und der äusseren Haut als katarrhalisches Geschwür zu bezeichnen pflegt, sondern um einen wirklich destructiven Process, welcher die mit Zellen infiltrirte Schleimhaut selbst lagenweise abtrennt und zum Secret schlägt. Ueber die Natur dieses Verschwärungsprocesses will ich nur so viel bemerken, dass er nach meiner Ueberzeugung mit Recht als tuberculös bezeichnet wird.

Senkrechte Durchschnitte, in beliebigen Richtungen durch die Dicke der Bronchialwand gelegt, lassen überall den Ausgang der Verschwärung auf die Einlagerung miliarer Tuberkel zurückführen. Miliare Tuberkel bilden gruppenweise

dicht gedrängt die oben erwähnten kleinen Höckerchen im subepithelialen Bindegewebe. Ausserdem scheinen sie den Weg vorzuzeichnen, welchen die Ulceration bei ihrer Ausbreitung in die Fläche sowohl als in die Tiefe verfolgt. Für die Verbreitung in die Tiefe sorgt insbesondere eine reichliche Eruption miliarer Tuberkel an den Lymphgefässen. Ich habe mehrmals das Glück gehabt, ganze Reihen solcher Knötchen als perlschnurförmige Auftreibungen an einem einzelnen Lymphgefässe zu finden, das den erkrankten Bronchus aussen begleitete.

Dass die Tuberkeleruption hier als ein kräftiger Entzündungsreiz angesehen werden könnte, scheint aus der begleitenden hyperplastischen Induration des peribronchialen und des mit diesem in Contiguität stehenden, interlobulären Bindegewebes hervorzugehen. Doch müssen bei der Beurtheilung dieser Zustände noch andere Gesichtspunkte herangezogen werden. Ich meine namentlich gewisse Anomalien der Blutvertheilung, collaterale Fluxionen etc., welche sich inzwischen eingestellt haben und welche wir weiter unten im Zusammenhang besprechen werden.

Bei den intralobulären Bronchien und den Alveolarröhren tritt an die Stelle der peribronchialen und interstitiellen schwieligen Bindegewebshypertrophie jene erste und gewöhnlichste Form der verkäsenden Desquamativpneumonie, welche das seitlich benachbarte Parenchym schichtweise in den Erkrankungsheerd aufnimmt und so eine gewisse Arrondirung des von Haus aus ästig angelegten Käseknotens bewerkstelligt.

Das histologische Detail desselben unterscheidet sich nur in untergeordneten Merkmalen von demjenigen der übrigen Formen, welche uns im Folgenden beschäftigen werden.

III. Bronchopneumonie. Während wir es bis dahin mit einer Tuberculose und Entzündung der Bronchien zu thun hatten, welche sich direct mit der Tuberculose und Entzündung anderer schleimhäutiger Canäle, z. B. der Ureteren, vergleichen lässt, vorausgesetzt, dass wir Phantasie genug besitzen, Dasjenige, was dort an einem verhältnissmässig weiten Schlauch geschieht, auf das zarte Geäst der feineren Luftwege zu übertragen, so tritt uns jetzt eine »Miterkrankung des eigentlichen Lungenparenchyms« entgegen (Fig. 192), welche mehr oder weniger den Eindruck einer accidentellen Lungenentzündung macht.

Charakteristisch für das Auftreten der tuberculösen Bronchopneumonie ist das schnelle und gleichzeitige Ergriffenwerden lobulärer, selbst lobärer Abschnitte der Lunge und die dichte und gleichmässige Infiltration der letzteren. Dadurch ist ein grösserer oder kleinerer keilförmiger Abschnitt der Lunge in eine dichte, gelblichweisse, morsche Substanz verwandelt. Wir haben einen käsigen Knoten und damit zum zweiten Mal den Ausgangspunkt für jene weitere Reihe von Störungen, welche im Wesentlichen auf die Erweichung, Auflösung und Ausstossung dieser Knoten hinauslaufen und weiter unten als Cavernenbildung beschrieben werden sollen.

Was die Entstehung der käsigen Heerde anbelangt, so gehen Circulationsstörungen und der Austritt einer reichlichen Quantität von Blutserum den histologischen Veränderungen wohl überall voran. Die letzteren haben dann begonnen, wenn die Schnittfläche neben einer gewissen Consistenz eine hellere ins Röthlichweisse ziehende Farbe, dazu absoluten Luftausschluss und grössere Trockenheit

darbietet. Der ganze befallene Lungentheil pflegt auf der Höhe der Krankheit diesen Zustand zu zeigen, überrascht man den letzteren aber im Werden, in der Entwickelung, so überzeugt man sich, dass er wenigstens eine Zeit lang insulär ist, indem sich zunächst um die zuführenden Bronchialstämme die röthlichweissen Infiltrate bilden, während das zwischenliegende Parenchym zwar ödematös und luftleer, aber noch hyperämisch ist (marmorirte Lunge).

Fig. 192. Zwei kleinste bronchopneumonische Heerde. Tuberkelgranulation *Laennec's*. *a a*. Die Lumina zweier benachbarter kleiner Bronchi, die Wandung zellig infiltrirt und unmittelbar in die Desquamativpneumonie des umgebenden Parenchyms übergehend. Am Verlauf der elastischen Fasern kann man erkennen, wie gross die Zahl der infiltrirten Alveolen ist. *b b b*. Blutgefässe. 1/100 Millimeter.

Es ist wohl niemals verkannt worden, dass wir es hier mit einer eigenartigen Pneumonie zu thun haben, und man hat sich bemüht, dieser Eigenartigkeit durch entsprechende Epitheta »käsig, trocken, katarrhalisch, desquamativ« Ausdruck zu geben. Für meine Person bin ich nicht abgeneigt, die Bezeichnung »tuberculöse Pneumonie« anzuwenden, weil ich mich überzeugt habe, dass eine dichte, zellige Infiltration des Lungenbindegewebes, also ein im Parenchym haftendes tuberculöses Entzündungsproduct, das wesentlichste Moment der Krankheit darstellt, wogegen die Vorgänge an der Oberfläche zurücktreten. Ich habe bei scrophulösen Kindern

wiederholt taubeneigrosse, homogene, käsige Knoten angetroffen, welche sich makroskopisch ungefähr wie verkäste Lymphdrüsen ausnahmen und mich überzeugen können, dass diese Knoten einzig und allein durch eine zellige Infiltration der Alveolarsepta ohne jede superficielle Desquamation zu Stande gekommen sein mussten. An der Grenze der homogenen Knoten sah man, wie durch die Verdickung und Verkürzung der Alveolarsepta eine allmähliche Verkleinerung und endlich eine völlige Obliteration der Lumina bewerkstelligt wird. So hochgradig wie hier ist allerdings die Bindegewebsinfiltration in der Regel nicht; sie ist aber stets vorhanden, trägt insbesondere zur Anämisirung des entzündeten Parenchyms durch Compression der Capillargefässe bei und bereitet so den Ausgang in käsige Nekrobiose vor, welcher so charakteristisch für die Desquamativpneumonie ist.

IV. Begleitaffecte. Hat sich die Lungenschwindsucht so weit entwickelt, dass dadurch eine grössere Anzahl der Spitze angehöriger Lobuli in mehr oder minder dichte käsige Knoten verwandelt sind, so ist das Auftreten gewisser neuer Erscheinungsreihen zu gewärtigen, welche den Charakter von Begleitaffecten der Tuberculose haben.

Dahin gehört in erster Linie eine Erweiterung der noch wegsamen Bronchien des Erkrankungsgebietes. Durch die theilweise oder völlige Unwegsamkeit der tuberculösen Bronchiolen und die dadurch bedingte Anectasie des respirirenden Parenchyms wird ein entsprechendes Quantum inspiratorischer Zugkräfte nicht sowohl erspart als vielmehr auf die zuführenden grösseren Bronchien und das zunächst benachbarte Lungenparenchym übertragen. Das Lungenparenchym wird dabei emphysematisch (vicariirendes Emphysem der Autoren), die Bronchien aber erweitern und verlängern sich um so eher, als der katarrhalisch entzündliche Zustand, in welchem sie sich zu befinden pflegen, genauer ausgedrückt, die zellige Infiltration ihrer Wandung in allen ihren Theilen sie minder widerstandsfähig macht gegen die abnorme Gewalt, mit der sie ausgedehnt werden. So kommt es zu einer cylindrischen Ectasie aller noch wegsamen Bronchien der Nachbarschaft. Beim Aufschneiden des Bronchialbaumes von der Lungenwurzel her findet man, dass sich das Scheerenblatt um so leichter und sicherer vorwärts schiebt, je mehr man der Peripherie nahe kommt, oft lassen sich Bronchialästchen von der Weite eines Rabenfederkieles bis dicht unter die Pleuraoberfläche verfolgen. Diese Bronchiectasie ist im Gegensatze zu der gemeinen, katarrhalischen Bronchiectasie, bei welcher die Bronchialwand in allen Bestandtheilen hyperplastisch erscheint, durch eine exquisite Verdünnung der Wand ausgezeichnet. Dieselbe kann soweit gehen, dass die Wand ihren Charakter als solche ganz verliert und nur noch als eine dünne, spiegelnde Auskleidung einer grösseren Höhle erscheint. Die elastischen Fasernetze werden dabei aus einander gestossen, die Muscularis lässt, indem sie sich in breitere und schmalere Bündel theilt und diese aus einander rücken, entsprechende Spalten und Lücken hervortreten, die eigentliche Mucosa habe ich indessen nicht niedriger gefunden als sie normal ist, so dass die Attenuation doch mehr auf Rechnung der äusseren Lagen der Bronchialwand zu setzen ist. Sehr auffallend ist die Gefässarmuth der ectatischen Bronchien. Die Capillarmaschenräume sind sehr weit, Arterien und Venen verlaufen gestreckt und sind von geringem Caliber. Das katarrhalische Secret ist ausserordentlich reich an Zellen

und wasserarm, es haftet an der Bronchialwand und zeigt eine Neigung, sich in grösseren Quantitäten anzuhäufen. Hin und wieder entstehen auf diese Weise sogenannte Calculi pulmonum, wenn nämlich der gelblich-weisse, schmierige Pfropf bei weiterer Zersetzung Cholesterinabscheidungen zeigt und endlich der Sitz eines Depositums von phosphorsaurem Kalk wird. Es ist sogar behauptet worden, dass die Lungensteine lediglich als eingedicktes und verkreidetes Bronchialsecret anzusehen seien; ich muss dieser Ansicht insofern entgegentreten, als ich die Bildung von Bronchialsteinen zwar zugebe, dagegen behaupte, dass sehr viele Calculi pulmonum, insbesondere aber diejenigen, welche periodisch in grösserer Anzahl ausgehustet werden und der Phthisis calculosa ihren Namen gegeben haben, ganze Lungenlobuli repräsentiren, welche nach ihrer Verkalkung sich als fremde Körper durch Eiterung in dem interstitiellen Bindegewebe lösen (s. unten).

Die Bedeutung der Bronchiectasie für die Cavernenbildung ist früher vielfach überschätzt worden, doch unterliegt es keinem Zweifel, dass der schleimhäutige Charakter, welchen ein grösserer Theil der innern Oberfläche grösserer Cavernen darbietet, auf die Betheiligung ectasirter Bronchien an der Cavernenbildung zurückzuführen ist.

Eine zweite Reihe von Begleitaffecten, die Blutungen betreffend, unterscheiden wir Früh- und Spätblutungen im Verlaufe der Lungenschwindsucht. Es ist nun verhältnissmässig leicht sich zu überzeugen, dass die Blutungen des späteren Stadiums, welche durch die Massenhaftigkeit des Ergusses den tödtlichen Ausgang herbeiführen können, aus angefressenen Gefässen grösseren Calibers kommen. Man findet die Corrosionsöffnung in der Regel an der Wand einer grösseren Caverne und gelangt durch dieselbe mit einer Sonde in einen Ast der Arteria pulmonalis.

Welches aber ist die Quelle der initialen Hämoptoë, jenes ominösen ersten Blutsturzes, durch welchen der Kranke oft erst auf die Existenz seines Leidens aufmerksam gemacht wird? Hierüber sind so viele Ansichten aufgestellt worden, die sich sämmtlich als unrichtig erwiesen haben, dass ich mich darauf beschränken will mitzutheilen, was mir selbst die genauesten, auf diesen Punkt gerichteten Untersuchungen ergeben haben.

Zunächst will ich hervorheben, dass an allen wohlgelungenen Injectionen phthisischer Lungen eine besonders starke Füllung derjenigen Capillargebiete zu constatiren ist, welche die bronchopneumonischen Heerde zunächst umgeben. Man hat oft den Eindruck von Extravasatlachen. Sieht man aber genauer zu, so handelt es sich um eine locale hochgradige Erweiterung, eine wahrhafte Ectasie der Capillargefässe. Erklärlich wird diese Capillarectasie durch die vicariirende Anfüllung, welcher die zunächst benachbarten Gebiete der Blutbahn ausgesetzt sind, wenn durch die absolute Blutlosigkeit der bronchopneumonischen Partien, der ganze für diese bestimmte Blutdruck erspart und auf die vorher abgehenden Gefässstämme übertragen wird. Dass diese Capillarectasie aber an sich für die initiale Hämoptoë genügend wäre, möchte ich stark bezweifeln. Soviel aber geht auch aus diesem Befunde hervor, dass wir eine Rückstauung des Blutes in die Pulmonalarterie und eine daher rührende stärkere Anspannung ihrer Wandung bei unseren Erklärungsversuchen erst dann in Anspruch nehmen dürfen, wenn eine gewisse Zahl von Erkrankungsheerden vorhanden ist. Dazu kommt aber ein Zweites.

Schon die allerersten Localisationen der Tuberculose, die Tuberkelgranula, bedrohen direct die »Haltbarkeit« der intralobulären Pulmonalarterienästchen. Die Pulmonalarterie folgt mit ihren Zweigen den Ramificationen des Bronchiallumens bis in den Lobulus hinein und bildet erst an der Eintrittsstelle des kleinsten Bronchiolus in den Acinus einen Büschel kleinerer Aestchen, welche sich mehr isolirt in das Parenchym des letzteren einsenken. An dieser Stelle nun ist die Wandung des Gefässes regelmässig mit hineingezogen in die tuberculöse Wucherung. Ja es könnte scheinen, als ob diese Wucherung nicht sowohl den Bronchial- als den Blutgefässwandungen angehörte. Die Adventitia ist durch knotige Wucherung aufgetrieben. Die Muskelzellen der Media scheinen sich »ganz direct« in Tuberkelzellen umzusetzen, so dass gerade diejenige Membran, von welcher in erster Linie die Haltbarkeit des Ganzen abhängt, aufgelöst und in ein wenig cohärenteres Material verwandelt wird. So dringt die Wucherung bis zur Intima, bis zum Lumen des Gefässes vor. Das letztere wird seitlich comprimirt, dem Blute wird der freie Durchpass abgeschnitten. Aber die Kraft des Blutdruckes überwindet den gebotenen Widerstand und durchbricht die morsche Wand des Gefässes gerade an der Stelle, wo dasselbe mit der Wandung eines Bronchiolus solidarisch ist. So ergiesst sich das Blut in das Lumen des letzteren und mit der ganzen Kraft des arteriellen Blutdrucks dauert die Blutung so lange an, bis sich die entstandene Oeffnung durch ein Gerinnsel verstopft hat.

Pleuritis. »Dass alle Lungensüchtigen zu Pleuritiden der verschiedensten Art disponirt seien«, ist ein klinischer Erfahrungssatz, welchen die pathologische Anatomie auch durchaus bestätigen kann. Ich sage nicht »zu erklären«; denn dass die Pleuritis der tuberculösen Lunge lediglich unter dem Gesichtspunkte einer ventilatorischen Hyperämisirung der Pleuragefässe bei theilweiser Obliteration der parenchymatösen Ramificationen der Arteria pulmonalis aufzufassen sei, ist doch nur eine Hypothese. Ich wüsste allerdings keine einzige Thatsache der pathologischen Anatomie zu nennen, welche derselben widerspräche. Im Gegentheil. Kaum sind die ersten Veränderungen in der Lungenspitze eingeleitet, so ist auch schon eine adhäsive Pleuritis da, welche den Pleuraüberzug der erkrankten Stelle mit dem costalen Blatte verbindet, und jeder weitere Fortschritt der Lungenerkrankung nach abwärts wird durch ein entsprechendes Nachrücken der adhäsiven Pleuritis bezeichnet. Die Adhäsion ist von vornherein sehr gefässreich und doch derb, schwer zerreisslich. Je weiter der Zerstörungsprocess am Lungenparenchym fortschreitet, um so derber, dicker und gefässreicher wird sie, bis endlich eine bis 1 Cm. dicke weisse Bindegewebsschwiele resultirt, die zugleich enorm gefässreich ist. Gelungene Injectionen zeigen uns die Blutwege innerhalb derartiger Schwielen so dichtgestellt, dass fast ebensoviel Raum von der Injectionsmasse als vom Bindegewebe eingenommen wird. Es unterliegt nun wohl keinem Zweifel, dass durch diese gefässreiche Schwiele ein grösserer Theil desjenigen Blutes aufgenommen wird, welches für das zu Grunde gegangene Lungenparenchym bestimmt war, da wir grössere Aeste der Lungenarterie in den verbreiterten Bindegewebsseptis zu der Schwiele hinziehen sehen, und wenn das neugewonnene Capillarnetz auch keine respiratorischen Functionen haben kann, so wird doch durch die Vorüberführung des für den erkrankten Lungentheil bestimmten Blutes ein Theil des überschiessenden Druckes

und der Wandspannung in der Pulmonalarterie beseitigt, welche als die wichtigsten Motive bei dem Zustandekommen grösserer Blutungen aus den Cavernen betrachtet werden müssen.

Abgesehen nun von dieser adhäsiven Pleuritis, welche der Lungentuberculose wie ihr Schatten folgt und, fast nach jeder Richtung betrachtet, einen salutären Einfluss auf den Gesammtverlauf der Krankheit hat, kommen noch zwei Formen von Pleuritis mit massigem Exsudat vor, von denen die eine durch Perforation einer oberflächlich gelegenen Caverne entsteht, mit Pneumothorax complicirt ist und ausnahmslos purulenten Charakter hat, — die andere aber zu allen Zeiten sich der Lungenschwindsucht als intercurrente acute sero-fibrinöse Ausschwitzung hinzugesellen kann. Diese letztere erwächst wohl ohne Zweifel auf demselben Boden, wie die zuerst abgehandelte Form. Die collaterale Hyperämie der Pleura liefert eine krankhafte Prädisposition, welche bei Hinzutritt einer neuen Ursache (Tuberkelbacillen? Erkältung?) zur diffusen Entzündung führt. Der weitere Verlauf dieser accidentellen Pleuritis ist meist von entscheidendem Einfluss für den Verlauf der Krankheit. Wird das Exsudat eitrig, so macht das bereits in Wiederabnahme gekommene Fieber eine Reprise und nimmt hektischen Charakter an; kommt es dagegen zur ausgebreiteten Adhäsion, so wird durch diese dem spätern Auftreten eines diffusen Ergusses vorgebeugt, wenn auch die Einbusse an Beweglichkeit, welche die noch nicht ergriffenen Lungentheile erfahren, im Ganzen ebenfalls ungünstig auf den Verlauf der Krankheit wirken muss.

V. Erweichung der käsigen Knoten, Cavernenbildung. Wie lange der käsige Knoten unverändert in der Lunge ruht, hängt zum Theil offenbar von seiner Grösse, zum Theil aber von Umständen ab, welche sich unserer Forschung bisher noch gänzlich entzogen haben. Wir können sagen: Je grösser der Umfang eines käsigen Knotens ist und — wahrscheinlich auch — je schneller er diesen Umfang erreicht hat, um so näher liegt die Gefahr einer centralen Erweichung und Höhlenbildung.

Die Lungenschwindsucht hat, wenn dieser Ausdruck erlaubt ist, ihr Endziel erreicht. Es ist ein grösserer Abschnitt des Athmungsorganes vernichtet und an seiner Statt eine Höhlung zugegen. Ueber die im Ganzen sehr unregelmässige Gestalt dieser Hohlräume lässt sich nur so viel bemerken, dass, je grösser eine Caverne ist, um so mehr die Gestalt der Kugelform sich annähert. Dieser Satz wird aber wiederum dadurch modificirt, dass gerade beim weiteren Wachsthum der Cavernen benachbarte Exemplare zusammenfliessen und dass gerade durch diese oft multiple Confluenz recht grosse und doch vorab wenigstens sehr unregelmässig gestaltete Cavernen zu Stande kommen können. So kann eine Caverne der Lungenspitze mit einer zweiten, welche die Axillargegend einnimmt, durch eine dritte verbunden sein, welche sich der Fossa infraspinata gegenüber findet. Alte grössere Cavernen besitzen eine derbe Wand, welche zum Theil durch schwieliges Bindegewebe gestützt wird. Die innere Oberfläche ist entweder einfach schwärzlichgrau gefärbt (schieferige Induration) oder mit käsigen fest anhaftenden Massen oder aber mit blutreichen Granulationen bedeckt. Auch schleimhäutige Bekleidung lässt sich streckenweise erkennen. In der Wand verlaufen die stärkeren Aeste der Arteria pulmonalis und bilden daran leistenartige Vorsprünge. Oft

genug isoliren sich aber diese Leisten und stellen dann ein plumpes Gerüst von grauen, derben Balken dar, welche die Höhle durchsetzen.

Der gewöhnliche, durch die Confluenz zahlreicher kleinerer Knötchen entstandene Käseheerd erreicht meist die Grösse einer Haselnuss, ehe sich die ersten Spuren der Erweichung einstellen. Dagegen pflegen schnell entstandene käsige Infiltrationen einzelner Lobuli oder grösserer zusammenhängender Gruppen auch verhältnissmässig schnell zu erweichen, so dass man dann neben einander kleine und grosse Käseheerde findet, welche sämmtlich gleich weit in der Erweichung vorgeschritten sind. Der Erweichungsvorgang selbst ist ein Act einfacher Aufschwemmung, ohne jede weitere Entwickelung von Formbestandtheilen. Die abgestorbenen, geschrumpften Zellen und der moleculäre Detritus, in welchen sie zerfallen sind, lockern und suspendiren sich in einer mässigen Menge von Flüssigkeit, welche in der Mitte des Knotens erscheint. Die Nothwendigkeit dieser doch constanten Erscheinung ist freilich schwer einzusehen. Ich nehme an, dass ein Theil der festen Eiweisskörper durch die lange Digestion bei 37,5° C. in lösliche Modificationen übergeht und diese dann so viel Wasser aus ihrer Umgebung an sich ziehen, als zu ihrer Lösung nöthig ist.

Wie bemerkt, ist es stets die Mitte des käsigen Heerdes, in welcher die Einschmelzung zu einem flockigen, eiterähnlichen Erweichungsbrei anfängt. Dieser Umstand musste die Frage nahe legen, in wie weit wohl die gerade hier gelegenen Bronchialäste an der Höhlenbildung betheiligt sind. In ihnen haben wir präformirte Hohlräume. Aber wir haben auch gesehen, dass dieselben in der Regel durch einen Secretpfropf älteren Datums verstopft sind. Nur wenn dieser letztere der Erweichung zuerst anheimfiele, könnte man sagen, dass die Cavernenbildung von den Bronchien ausgeht. Dieses scheint in der That meistens der Fall zu sein. Wenn wir jene schon einmal citirte rapid verlaufende multiple Lobularinfiltration ausnehmen, bei welcher grössere Erweichungsheerde ohne alle Communication mit den Bronchien vorkommen (Phthisis acuta), so dürfen wir es als eine beinahe constante Erscheinung ansehen, dass tuberculose Infiltration und *Verschwärung der Bronchialwand* der eigentlichen Cavernenbildung vorarbeitet, sei es, indem sie noch vor der Verkäsung des umgebenden Parenchyms und vor der allgemeinen Erstarrung, welche hierdurch herbeigeführt wird, das Lumen des Bronchus auf Kosten der Wandung vergrösserte, sei es, dass die Verkäsung überhaupt nur als eine »Zone infiltrirten Gewebes« um die Bronchialwand auftritt und sich so der Zerfall des Lungenparenchyms unmittelbar an den gänzlichen Zerfall der Bronchialwand anschliesst. Das Letztere ist namentlich bei den vorher ectasirten Bronchien der Fall, so dass wir beim Aufschneiden derselben auf ausgefressene Stellen in der Schleimhaut stossen, durch welche man mit der Sonde in die erweichte Mitte eines kleinen käsigen Heerdes gelangt. Hat die Caverne erst eine gewisse Grösse erreicht, so mündet der zuführende Bronchus in der Regel mit einem kleinen, wie abgeschnitten endenden Stumpfe in das Lumen der Caverne, und lässt sich über die Betheiligung desselben an der Bildung der letzteren nichts Bestimmtes aussagen.

Das wichtigste Moment dieser Reihe ist nächst der Erweichung selbst jedenfalls die Herstellung einer freien Communication der grösseren Luftwege mit dem abnormen Hohlraum; in dieser Beziehung aber muss ich entgegenstehenden An-

gaben zuwider behaupten, dass stets der Stamm der zuführenden, selten ein neben dem käsigen Heerde vorüberziehender Bronchus eröffnet wird. Der Anschein einer seitlichen Eröffnung kann aber leicht dadurch erweckt werden, dass die Caverne nach gänzlicher Zerstörung des zuführenden Bronchus bis zu einem Punkte vorgerückt ist, wo sich der letztere unter einem Winkel von einem grösseren Bronchus abzweigte, so dass nunmehr die Abgangsöffnung einerseits als ein Loch in der Wand des Hauptbronchus erscheint, anderseits den directen und unmittelbaren Zugang zu dem Caverneninnern bildet.

Die Eröffnung selbst ist nicht, wie man irrthümlich angenommen hat, in erster Linie eine Entleerung der angesammelten Erweichungsproducte, sondern die Umwandlung eines bis dahin von der Luftcirculation ausgeschlossenen Hohlraumes in einen mit der Luft frei communicirenden, den Athmungsexcursionen, namentlich aber der inspiratorischen Erweiterung zugänglichen. Bis zu einem gewissen Zeitpunkte ist die natürliche Festigkeit des infiltrirten Lungenparenchyms so gross, dass es den im Käseknoten angelegten, gewöhnlich eine verästelte Höhle darstellenden Erweichungsheerd mit einer starren Kapsel umgiebt und jeder Volumsveränderung unzugänglich macht; endlich aber sind die inneren Retinacula eingeschmolzen und die inspiratorische Dehnung, an der Peripherie des Heerdes angreifend, ist nun im Stande, denselben zu erweitern und — Luft aus dem zuführenden Bronchus zu aspiriren. Von diesem Momente an erscheint die Caverne wie eine grosse Alveole, welche sich aber wegen der andauernden Nachgiebigkeit ihrer auf einen systematischen Widerstand nicht eingerichteten Wandung unverhältnissmässig stark ausdehnt und so gut wie gar nicht wieder zusammenzieht. Bald dominirt die zuerst entstandene Caverne in ihrem Lungenlappen so sehr, dass dagegen alles übrige infiltrirte und nicht infiltrirte Parenchym zurücktritt und einschrumpft. Die Ausdehnung erstreckt sich auch auf die zuführenden Bronchien, und wenn mehrere um einen und denselben Bronchus gruppirte erweichte Käseheerde die Anlage einer grösseren Caverne bildeten, was gewöhnlich vorkommt, so finden wir noch spät die letzten Ueberreste der miterweiterten Bronchialschleimhaut an der innern Oberfläche der Caverne vor.

Inzwischen gesellen sich gewöhnlich faulige Umwandlungen zu den Erweichungsvorgängen hinzu, faulige Umwandlungen, die sich indessen stets nur auf die oberflächlichste Lage der käsigen Substanz beschränken und deshalb eine geringe Bedeutung für das Leben des Kranken haben. An der Innenfläche der Caverne lösen sich fort und fort kleine gelbliche Bröckel ab, die wie Speisereste, Brodkrumen etc. aussehen. Untersucht man sie genauer, so findet man eine beträchtliche Menge elastischen Parenchyms, involvirt in fettigen, stinkenden, fauligen Detritus und nach allen Richtungen hin aufs Dichteste mit Tuberkelbacillen durchsetzt. Fig. 193 zeigt uns an einem feinsten Durchschnitt durch die Cavernenwand, welche Unmasse von Bacillen hier fortwährend gebildet und abgelöst werden. Dieser Anblick ist geeignet, um uns eine Vorstellnng von der ganzen Macht dieser Krankheit zu geben. Denn wir müssen zugestehen, dass von jedem einzelnen dieser unzählbaren Bacillen, wenn er den ἕρκος ὀδόντων des Patienten überschritten hat, ein neuer Schwindsuchtsfall seinen Anfang nehmen kann.

VI. Heilbestrebungen. Stellen wir nunmehr neben das Bild der Zerstörung und des Unterganges, welches wir bis dahin entrollt haben, diejenigen

Vorgänge und Veränderungen, welche von Natur bestimmt sind, der Verwüstung Einhalt zu thun. Dieselben gehen sämmtlich vom interlobulären Bindegewebe und der Pleura aus und haben im Allgemeinen den Charakter »reactiver Entzündung an der Peripherie der Lobuli«, hervorgerufen durch die ausgebreiteten Desorganisationen in deren Innerem; im Einzelnen aber bieten sie eine bunte Mannigfaltigkeit der Erscheinung dar, welche für das makroskopische Verhalten der phthisischen Lunge in den späteren Stadien geradezu massgebend ist.

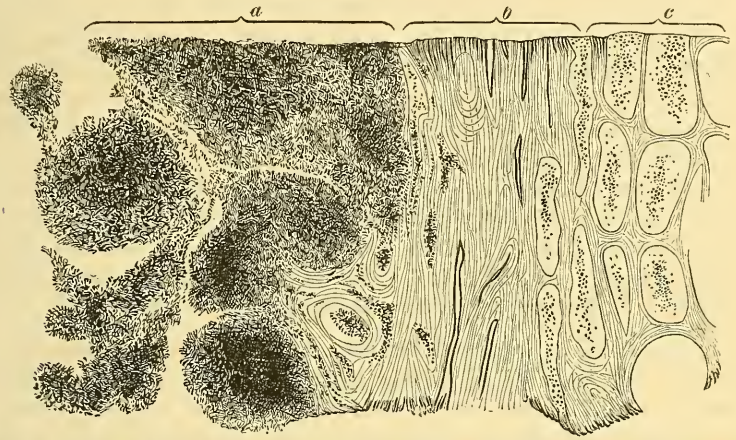

Fig. 193. Cavernenwand im Durchschnitt. *a*. Käsiger Beleg mit Tuberkelbacillen durchsetzt. *b*. Schwieliges Bindegewebe. *c*. Lungenparenchym. $^1/_{500}$.

a. Heilung des Initialstadiums. Die Lungenschwindsucht kann in ihren ersten Anfängen erstickt werden. Da es sich beim Ausbruch der Krankheit meist um blutarme, schlecht genährte Individuen handelt, so genügt oft schon die gelungene Etablirung einer besseren Gesammternährung, eine strotzendere Füllung der Blutgefässe, die atrophische Neubildung im Lungengewebe in eine eutrophische, regulär entzündliche zu verwandeln. Man findet dann die Tuberkelgranula theils in eine schwielig-dicke, fast knorpelige Masse von geringem Umfang verwandelt, theils mit neugebildeten Blutgefässen dermassen umsponnen, dass wir an eine wenn auch schwache Ernährung derselben glauben müssen. Das umgebende Parenchym ist in allen der Luft zugänglichen Theilen erweitert. Ectatische, stark geschlängelte Bronchien durchziehen dasselbe, und das Lungengewebe selbst ist hochgradig rareficirt, wie beim gewöhnlichen Emphysem.

War die tuberculose Bronchitis bereits über ihre ersten Anfänge hinausgekommen und ein grösserer, etwa 6—10 Lobuli umfassender Abschnitt des Bronchialbaumes der Lungenspitze ergriffen, so kann nur noch von einer sehr derben peribronchialen und interstitiellen Einkapselung Heilung erwartet werden. Die giftigen Secretmassen, welche die Bronchiallumina füllen, vertrocknen, das hinterliegende Parenchym verfällt der Atelectase und schiefrigen Verödung. So finden wir denn auf der Pleura fast knorpelige Exsudatlagen, welche weisse Bänder in die lobulären Interstitien einstrahlen lassen, in der Mitte eine Anzahl quer durchschnittener

Bronchien, deren Lumen durch einen käsigen oder gar verkalkten Pfropf geschlossen ist, deren Wandungen schwielig verdickt sind, und zwischen beiden ein schiefergraues, trockenes, luftleeres und sehr zähes Parenchym.

b. Heilung käsiger Knoten. Haben sich käsige Knoten gebildet, so entsteht die Frage, ob solche auch ohne centrale Erweichung und Cavernenbildung eliminirt oder unschädlich gemacht werden können? Denn jedes Stückchen käsig infiltrirten Lungenparenchyms ist ein caput mortuum; die Verbindung, in welcher es mit dem Organismus steht, muss auf irgend eine Weise früher oder später vollständig gelöst, der Organismus nach dieser Seite hin abgeschlossen werden. Am einfachsten würde diese Aufgabe erfüllt, wenn sich rings um den käsig infiltrirten Lobulus eine sequestrirende Eiterung des interlobulären Bindegewebes einstellt, vermittelst deren alle Brücken, welche hinüber und herüber führen, gesprengt werden. Ich habe dieses seltnere anatomische Bild der Lungenphthisis bei Kindern wiederholt beobachtet: ein Lungenläppchen von der Grösse einer welschen Nuss ist in einen käsigen Knoten verwandelt und liegt frei in einer entsprechend grossen, mit einer pyogenen Membran austapezierten Höhle; der zuführende Bronchus nebst Gefässen bildet einen Stiel, an welchem es vorläufig noch aufgehängt ist. Daneben sitzt vielleicht ein zweiter gleichgrosser käsiger Knoten in einem früheren Stadium der allseitigen Sequestration.

Ob auf diese Weise wie sonst bei Sequestrationen todter Theile eine dauerhafte Heilung zu erzielen sei, mag dahin gestellt bleiben. In meinen Fällen hatte der Hinzutritt von Miliartuberculose dem Leben zu früh ein Ziel gesetzt. Eine gewisse wenn auch nur äussere Abschmelzung des käsigen Materials dürfte hier wohl ebensogut zu einer erneuten und reichlichen Bacillenwucherung führen wie die centrale Einschmelzung bei der Cavernenbildung und damit für eine Heilung wenig Aussicht gegeben sein.

Etwas anderes ist es, wenn der käsige Knoten, bevor er in entzündliche Wechselwirkung mit der Umgebung trat, die passenden Bedingungen zur Verkalkung vorfand. Freilich nur bei den kleinen und kleinsten käsigen Knoten kommt es vor, dass durch eine reichlichere Ablagerung von phosphorsaurem und kohlensaurem Kalk, durch eine eigentliche Versteinerung also, jeder weiteren Metamorphose, insbesondere der Erweichung, ein Riegel vorgeschoben wird. So entstehen die Lungensteine, Calculi pulmonales, harte Körper von der Grösse einer halben Erbse und darunter, deren Oberfläche entweder glatt oder zierlich maulbeerförmig gelappt ist. Es giebt Individuen, welche viel mit Bronchialkatarrhen geplagt sind, von Zeit zu Zeit aber unter etwas heftigeren febrilen Erscheinungen eine grössere Anzahl solcher Lungensteine per sputum entleeren. Es liegt auf der Hand, dass dergleichen Entleerungen nur auf einer sequestrirenden Eiterung beruhen können, welche die Calculi als fremde Körper in ihrer nächsten Umgebung hervorrufen. Eine zweite Vorbedingung ist aber die gleichzeitige Eröffnung eines entsprechend grossen Bronchialrohres; denn es lässt sich durch die mikroskopische Untersuchung aufs Bestimmteste nachweisen, dass die bei Phthisis calculosa entleerten Lungensteine käsig-kalkig infiltrirte Lungenlobuli sind. Das elastische Gewebe, sowie das schwarze Pigment erhält sich auch in der Verkalkung unverändert, so dass sich durch Salzsäuremaceration stets das

ganze areoläre Gerüst einiger Infundibula nebst Alveolen darstellen lässt. Bronchialsteine sind viel seltener; sie sind stets glatt, kuglig oder elliptisch und finden sich zu einem oder mehreren in bronchiectatischen Höhlen. Uebrigens kommen gar nicht selten eingekapselte Calculi in der Lunge verstreut vor, wo wir dann annehmen dürfen, dass der durch sie ausgeübte Reiz zwar eine chronische Hyperplasie des Bindegewebes in der nächsten Umgebung, nicht aber eine Eiterung hervorzurufen im Stande war.

c. Heilung von Cavernen. Die gewöhnliche Lungenschwindsucht ist und bleibt in den meisten Fällen quoad Tuberculose eine locale Affection. Selbst in den vorgeschrittensten Fällen pflegt immer noch eine »gesunde Schwiele« den specifischen Krankheitsheerd abzusperren, und wenn es der ärztlichen Kunst gelingt, durch Hebung der Blutbildung diesem unscheinbaren Bundesgenossen in seinem harten Kampf beizuspringen und den Geschwürsgrund zu reinigen, so ist damit fraglos die Aussicht auf eine wirkliche Heilung eröffnet. Dann drängen sich an der Cavernenwand hier und da röthliche, gefässreiche Granulationen hervor, und wo aller Käse entfernt ist, sehen wir, dass diese Granulationen zu einer pyogenen Membran gehören, welche die ganze Höhle auskleidet. Letztere liefert ein dickflüssiges, eiteriges Secret und ist sehr häufig der Sitz kleiner parenchymatöser Blutungen, welche sich bei der Weichheit des Granulationsgewebes, bei der Dünnwandigkeit der Gefässe und dem fortwährenden Wechsel der Blutvertheilung sehr wohl erklären lassen. Die Blutungen ihrerseits hinterlassen braunes und schwarzes Pigment, was der pyogenen Membran oft ein recht fremdartiges Aussehen verleiht. Dies kann uns aber nicht hindern, derselben alle Tugenden einer secunda intentione gebildeten neuen Haut beizumessen.

Es unterliegt keinem Zweifel, dass durch die weiteren Metamorphosen der pyogenen Membran zu einer bindegewebigen Schwiele die vollkommene Ausheilung der Caverne erzielt werden kann, und dass, wenn das Individuum so glücklich war, nur diese eine Caverne zu besitzen, das Individuum geheilt ist. In der Regel freilich sind mehrere Cavernen und ausser ihnen noch zahlreiche käsige Heerde vorhanden, so dass für den Fortbestand des Uebels mehr als ausreichend gesorgt ist. Dabei giebt die nachbarliche Entstehung mehrerer Cavernen gar nicht selten zur Bildung complicirter Höhlensysteme Veranlassung, indem die trennenden Scheidewände bis auf die stärkeren Gefässstämme consumirt werden. Der ganze obere Lappen einer Lunge oder wenigstens die obere Hälfte pflegt bei sehr protrahirten Fällen von Lungenphthisis in eine einzige Caverne verwandelt zu sein, welche von den obliterirten Hauptästen der Arteria pulmonalis durchzogen ist. Eine graue pyogene Membran kleidet die Höhle aus, überzieht auch die genannten Gefässstämme und wird nur hie und da durch frischere, rothe Granulationen oder durch letzte Reste käsigen Parenchyms unterbrochen.

Hierher gehört auch ein sehr seltenes anatomisches Bild, welches die Lungenphthisis gewährt, wenn die reactive Entzündung der Interlobularsepta frühzeitig mit dem Charakter einer hyperplastischen Bindegewebswucherung auftritt. Dann durchziehen breite Bindegewebsschwielen das ganze Organ und stehen einerseits mit dem verdickten Pleuraüberzuge, anderseits mit den peribronchialen und perivasculären Bindegewebsscheiden in Verbindung. Jede Caverne bleibt für sich, und wenn das Alveolarparenchym gänzlich zu Grunde gegangen, so haben wir

dafür eine grössere Anzahl von kleineren Cavernen, jede mit einer glatten, pyogenen Membran ausgekleidet und von der Nachbarin durch eine dicke Bindegewebsschwiele getrennt. Die grösseren Bronchien befinden sich regelmässig in einem Zustande von Dilatation und Hypertrophie, so dass ich mich der Vermuthung nicht erwehren kann, dass hier der gewiss seltene Fall vorliegt, wo sich die katarrhalische käsige Entzündung zu einer Bronchiectasia hypertrophica hinzugesellte.

Anhang. Phthisis florida. Es sind in dem bislang geschilderten Krankheitsverlaufe so mancherlei Momente gegeben, welche ein rascheres Abrollen desselben bewirken können, dass wir uns fast der Mühe überheben dürften, für den klinischen Begriff der Phthisis florida eine besondere anatomische Grundlage aufzusuchen. Indessen möge hier einige aus langjähriger Sectionspraxis gewonnene Erfahrung Platz finden.

In einem grossen Theil der Fälle von Phthisis florida finden wir eine offenbar in sehr kurzer Zeit geschehene Verbreitung eines älteren Spitzenprocesses auf die ganze eine oder gar beide Lungen. Dieselben sind mit lobulären Käseheerden oder kleinen Cavernen reichlich durchsetzt. Von den übrigen Fällen sind nicht wenige durch besonders grosse käsig-pneumonische Infiltrate charakterisirt, welche stellenweise durch abscessähnliche Vereiterung erweicht sind. Diese eiterige Schmelzung stellt sich früh genug ein, um noch vor dem Eintritt der eigentlichen Nekrobiose den grössten Theil des Alveolarparenchyms in eine Flüssigkeit, in Eiter zu verwandeln und so der unmittelbar folgenden Wiedererweichung vorzuarbeiten. Man hat gerade diese Form als eiterig-ulcerative bezeichnet und in der Einschmelzung des käsigen Heerdes eine wirkliche Abscedirung anerkannt. Der Verlauf pflegt diese Vorstellung zu rechtfertigen; gar nicht selten brechen die Erweichungsheerde, wenn sie anders an der Oberfläche der Lunge liegen, wie andere Abscesse in die Pleurahöhle durch, statt ihren Inhalt durch die zuführenden Bronchien zu entleeren. Alsbald entsteht eine diffuse Pleuritis mit copiösem eiterigem Exsudat, und wenn sich ausserdem der zuführende Bronchus in Communication mit dem Höhleninnern befindet, so ist der Zustand des Pyopneumothorax unvermeidlich. Uebrigens ist der Durchbruch in die Pleurahöhle auch bei den gewöhnlichen Cavernen eine stets drohende Katastrophe, welche nur durch die vorgängige entzündliche Anlöthung der Pleura pulmonalis an die Pleura costalis verhütet wird.

Alle übrigen Fälle von Phthisis florida zeigen uns eine Combination der bis dahin vielleicht langsamer verlaufenen localen Tuberculose mit allgemeiner Miliartuberculose. Von dieser handelt das folgende Kapitel.

b. ***Miliar-Tuberculose.*** Die disseminirte oder Miliar-Tuberculose der Lunge ist stets das Zeichen einer Allgemeininfection mit Tuberkelbacillen; denn wir finden neben der Lunge noch andere Organe mit miliaren Tuberkeln durchsetzt oder übersäet, so die Leber, die serösen Säcke, die Pia mater, Chorioides oculi.

Die ganze Lunge einschliesslich der Pleura ist in der Regel ziemlich gleichmässig mit den miliaren Knötchen durchsetzt; Abweichungen kommen weniger in der Gleichmässigkeit des Durchsetztseins als darin vor, dass die Lungen in dem einen Falle reichlicher, in einem anderen Falle weniger reichlich bedacht sind;

die Dichtigkeit nämlich schwankt zwischen 1 und 20 Stück auf den Quadratzoll der Schnittfläche. Was die Grösse der einzelnen Knötchen anlangt, so kommen in dieser Beziehung allerdings nicht unerhebliche Varietäten vor, Schwankungen — in den verschiedenen Fällen — von dem kaum sichtbaren oder makroskopisch wirklich nicht unterscheidbaren Pünktchen bis zu Knötchen von der Grösse eines starken Stecknadelkopfes, selbst eines Hanfkorns. Je grösser ein Knötchen ist, um so eher dürfen wir annehmen, dass sich an der Peripherie des eigentlichen Tuberkels eine umschriebene Zone desquamativ entzündeten Parenchyms befindet, ein Umstand, dessen wir noch weiter zu gedenken haben werden.

Der Sitz dieser disseminirten Tuberkeln ist das Bindegewebe der Lunge. In einzelnen Fällen (*Deichler*) sind es ausschliesslich die Scheiden der kleineren Arterien und Venen, innerhalb deren die miliaren Knötchen zur Entwickelung gekommen sind, häufiger das interlobuläre und intraalveoläre Bindegewebe. In Beziehung auf Structur und Textur verhalten sich die Knötchen einerseits wie die miliaren Tuberkeln anderer Organe, anderseits wie kleinste Heerde tuberculöser Pneumonie. An grösseren Knötchen (Fig. 194) kann man in der Regel mehrere Entwickelungscentra, d. h. Punkte im Innern, nachweisen, um welche ein Theil der Tuberkelzellen concentrisch gruppirt ist, während die übrigen Bänder bilden, welche sich zwischen den Knötchen hindurchziehen. An der Peripherie der Knötchen fällt die Anschwellung der Alveolarsepta, welche sich hier inseriren, sofort in die Augen. Es ist klar, dass der Neubildungsprocess, wenn er anders noch im Fortschreiten begriffen ist, nicht durch eine Infiltration der Alveolarlumina fortschreitet, sondern durch eine Anschwellung der Alveolarwand selbst. Die Lumina der Alveolen werden, wenn nicht eine katarrhalische Entzündung hinzutritt, nur verzerrt und durch Hineinragen des Tuberkels ausgefüllt. In einem so grossen Tuberkel wie der hier abgebildete mögen immerhin eine Anzahl von Alveolen obliterirt sein, aber diese Obliteration und der dadurch bedingte Luftausschluss ist etwas Zufälliges, nicht wie bei der katarrhalischen Obturation die Hauptsache.

Untersuchen wir die breiten Ansätze der Alveolarsepta an den Tuberkel, so zu sagen die Füsschen, welche der wachsende Knoten vorschiebt, so finden wir stets eine starke Betheiligung des perivasculären Bindegewebes, ja der Gefässwand selbst an dem Wucherungsprocesse. Fig. 194 *B*, welche dieses Verhältniss besonders schön zeigt, habe ich *Colberg* entlehnt. Hier sind alle von einem stärkeren Uebergangsgefässe abgehenden Capillaren mit haftenden Zellenhaufen bedeckt, welche höchst wahrscheinlich Abkömmlinge der Gefässwandzellen selbst sind. Das vorliegende Gefäss ist übrigens aus seiner natürlichen Verbindung herausgerissen, welche wir uns ebenfalls in üppigster Proliferation zu denken haben.

Eine katarrhalische Mitaffection der benachbarten Alveolen nehmen wir in unseren Tuberkeln (Fig. 194 *A*) nicht wahr; doch muss ich darauf hinweisen, dass dieselbe ein ganz gewöhnliches Accedens ist und dass durch sie der miliare Tuberkel oft um das Doppelte an Umfang gewinnt. Die Combination von disseminirter Tuberculose mit einer diffusen, vielleicht lobären katarrhalischen Pneumonie kommt gleichfalls vor und lässt die Deutung zu, dass hier die Tuberculose als prädisponirendes Moment gewirkt habe.

Dass die Miliartuberculose der Lunge durch die Ansiedelung von Tuberkelbacillen vermittelt wird, beweist der Befund dieser Pilze inmitten der miliaren

Knötchen. Auf welche Weise sie aber in das Blut und die Lymphe gelangen, darüber haben neuere Beobachtungen von *Orth*, *Porfick*, *Weigert* Licht verbreitet, auch nachdem schon früher *Buhl* für jede Miliartuberculose einen primären Käseheerd verlangt hatte. Jene Forscher nun zeigten, dass von dem primären Käseheerde aus (gewöhnlich einer tuberculösen Lymphdrüse) ein Einbruch der specifischen Entzündung in die benachbarten grösseren Blut- und Lymphbahnen, etwa Ductus thoracicus oder Vena pulmonalis erfolgen könne.

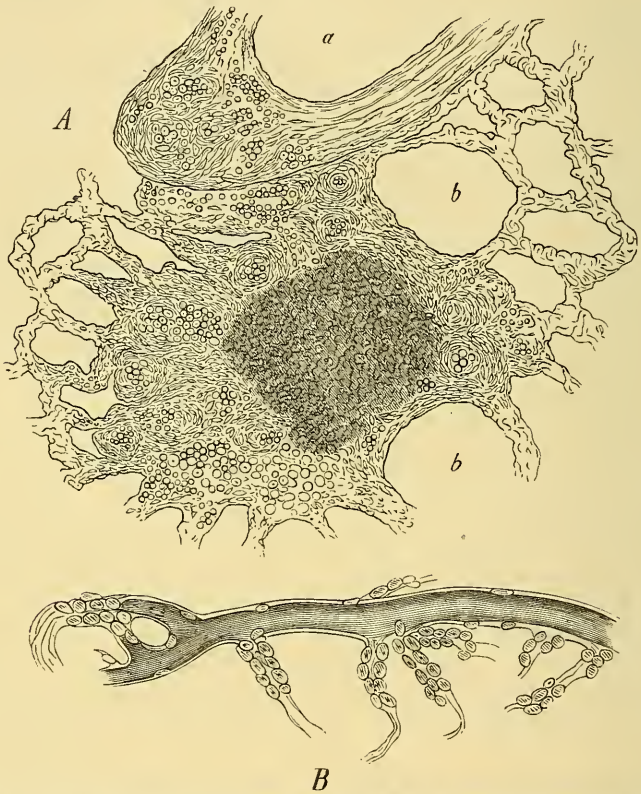

Fig. 194. Der Miliartuberkel der Lunge. *A.* Ein Theil des Querschnittes eines kleinen Gefässes, in dessen Wand sowohl als in dem benachbarten Bindegewebe sich die zellige Neubildung entwickelt hat, welche dem unbewaffneten Auge als weisses Knötchen erscheint. *A b.* Infundibula. $^1/_{100}$. *B.* Ein Uebergangsgefäss aus der Nachbarschaft, Kernvermehrung zeigend. Nach *Colberg*. $^1/_{300}$.

Ob eine massenhafte Einathmung von Tuberkelbacillen Miliartuberculose der Lunge ebenfalls erzeugen könne, muss noch dahingestellt bleiben.

Anhang: Eine seltenere Form von Lungentuberculose zeigt uns folgende Combination von örtlicher Zerstörung und Tuberkeldissemination: Gewöhnlich in der Nachbarschaft einer grösseren Caverne, welche die Lungenspitze einnimmt, treffen wir in einem sonst weniger alterirten Parenchym eine überaus grosse Menge gleichgrosser und zwar buchstäblich miliarer Knötchen von sehr derber, federndelastischer Consistenz und grau durchscheinender, im Centrum weisslicher Färbung.

Ist der Schnitt günstig ausgefallen, so bemerkt man auch wohl, dass die Knötchen nicht ganz regellos verstreut, sondern nach einem gewisse Plan, z. B. in baumförmig verästelten Linien oder radiär um einen mittleren, besonders dicht besetzten Punkt geordnet sind. Die Alveolarräume der betreffenden Gegend sind nicht gefüllt, zum Theil participiren die Septa an der Neubildung, gehen in derselben auf, im Allgemeinen aber wiegt die Verdrängung, Anämie und Verödung des Parenchyms über die eben genannten Untergangsweisen entschieden vor; selbst der Luftgehalt ist so lange zu constatiren, bis die Ablagerung der Knötchen den ganzen Raum für sich beansprucht. Mit diesem letzteren Ereigniss ist dann ein Zustand geschaffen, welcher zwar keine Infiltration im engeren Sinne zu nennen ist, welcher aber für die Ernährung ebenso ungünstige Verhältnisse zu bedingen und darum die Auflösung und den Zerfall des Heerdes herbeizuführen scheint. Die Höhlenbildung geht dabei stets von einem grösseren Bronchus aus, in dessen Wandungen sich die Knötchen ebenfalls eingenistet haben. Es ist namentlich das peribronchiale Bindegewebe, in welchem sie eine zusammenhängende Lage bilden, dann tauchen sie auch in dem submucösen, weniger zahlreich in dem Schleimhautgewebe selbst auf; hier aber beginnt die Zerstörung mit der Bildung flacher Lenticulärgeschwüre, welche sich rasch in die Fläche und die Tiefe vergrössern.

Machen wir die mikroskopische Analyse dieser Knötchen, so fällt uns beim ersten Blick die Thatsache auf, dass dieselben in ihrer Hauptmasse nicht aus Granulationsgewebe, sondern aus einem sehr derben, wohlgefügten Bindegewebe bestehen. Eine hyalin durchscheinende, offenbar sehr dichte, sclerotische Grundsubstanz ist durch eingelagerte sternförmige, auf den Querschnitt spindelförmig anastomosirende Zellen in eine gewisse Anzahl von Schichten eingetheilt, welche sich concentrisch um eine kreisförmige dunklere Masse gruppiren. Wo die Knötchen dichter an einander liegen, gehen die peripherischen Lagen dieses Bindegewebes von dem einen auf das andere über, ganze Gruppen von Knötchen (5—10) können so zu einem grösseren Ganzen vereinigt sein. Sofort wird es uns klar, dass zwei der hervorragenden Eigenschaften unserer Knötchen und zugleich diejenigen, welche am meisten dazu beitragen, dieselben von vornherein für Tuberkel zu halten, durch ein Gewebe bedingt werden, welches an sich mit Tuberkeln gar nichts zu thun hat. Unsere ganze Aufmerksamkeit wendet sich der Mitte zu. Vielleicht ist wenigstens hier, wo das unbewaffnete Auge eine gelblichweisse Opacität wahrnahm, ein Miliartuberkel zu finden, welcher dann in einen Balg von Bindegewebe eingeschlossen, abgekapselt wäre. Die namhaftesten Autoren (u. a. *Rokitansky*, Lehrbuch III, pg. 87) vertheidigen diese schon von *Bayle* und *Laennec* aufgestellte Ansicht vom cystischen oder eingebalgten Tuberkel, wogegen *Virchow* (Krankhafte Geschwülste II, pg. 648) nicht eindringlich genug vor einer naheliegenden Täuschung warnen zu können glaubt. Die Knötchen könnten querdurchschnittene Bronchi mit verdickter Adventitia sein. Bronchi, deren Schleimhaut durch einen chronisch katarrhalischen oder einen wirklich tuberculösen Process entartete, bei denen aber die Oberflächenreizung zu einer reactiven Entzündung der tieferen Bindegewebslagen, zur Peribronchitis geführt hat. Dieser Deutung steht der beinahe constante Befund eines Lumens in der übrigens höchst dunklen und undurchsichtigen Knötchenmitte zur Seite. Entweder man bemerkt dort wirklich ein winkelig verzogenes Spältchen, oder man sieht, wie eine nicht näher zu cha-

rakterisirende homogene, durchscheinende Substanz einen in sich geschlossenen Ring formirt, der in ähnlicher Weise in Falten gelegt ist wie die Intima einer contrahirten Arterie (Fig. 195). Dagegen muss bemerkt werden, dass an den grösseren Bronchien die Knötchen selbst das Material zu der peribronchitischen Verdickung abgeben, und dass wir auch in diesen, also in der Wandung der Bronchien belegenen Knötchen die centralen Lumina nicht vermissen. Ferner kommen unsere Knötchen auch an Stellen vor, wo gar keine Bronchien verlaufen. Sie sind besonders häufig in und an den bindegewebigen Septis der Lobuli, und gerade diese Erscheinung hat mich zuerst auf die Thatsache aufmerksam gemacht, dass sie sich mit überraschender Consequenz dem Lymphgefässverlaufe anschliessen.[1]) In der Pleura, an den bindegewebigen Einscheidungen der primären und secundären Lobuli, an den Scheiden der Gefässe und Bronchien, endlich in der Submucosa und Mucosa der Respirationsschleimhaut selbst werden die Knötchen gefunden, während sie im eigentlichen Parenchym seltener sind. Einen Schritt weiter gelangte ich zu der Wahrnehmung, dass in der That die Lymphgefässe diejenigen präformirten Canäle sind, aus deren Wandungen sich die miliaren Knötchen entwickeln. Der Hergang ist folgender:

Fig. 195. Ein Lymphgefässdurchschnitt bei tuberculöser Lymphangitis. *l.* Lumen eines noch wenig entarteten Gefässes. *a.* Alveolarsepta, welche von dem entarteten Lobularseptum abgehen.

An einem bestimmten Punkte, oder besser auf einer ganz kurzen Strecke der Lymphcapillaren erfährt sowohl die innere (endotheliale) als die äussere (bindegewebige Schicht der Wandung eine progressive Metamorphose, welche zu einer erheblichen Verdickung beider, in Summa aber zu einer circumscripten knotigen Auftreibung der Lymphcapillaren Veranlassung giebt. Eine wuchernde Vermehrung der Epithelzellen führt zur Bildung eines Keimgewebspolsters, welches von allen Seiten gegen das Lumen des Lymphgefässes vorquillt und dasselbe bis auf einen kleinen spaltförmigen Ueberrest schliesst. Auf dem Querschnitt (Fig. 195) sind die Zellen dieses Polsters radiär geordnet; jeder Radius scheint einem präexistirenden Mutterelemente zu entsprechen; echte lymphatische Elemente wechseln dabei mit grösseren, protoplasmareichen, epithelioiden Formen, wie wir sie allerdings auch im miliaren Tuberkel anzutreffen gewohnt sind. — Von dieser radiär geordneten Mittelschicht oder Mitte setzt sich eine circulärgeordnete Randschicht ziemlich scharf ab. Dieselbe ist von gleicher Dicke wie jene, besteht aber

1) Hiermit nehme ich eine von *Virchow* gestellte, aber wieder fallen gelassene Hypothese zum zweiten Male auf. Inzwischen hat namentlich *Klebs* die Lehre vom Lymphgefässursprung der Miliartuberkel entwickelt.

nicht aus Zellen allein, sondern enthält neben den Zellen eine wenigstens gleich grosse Quantität homogener Grundsubstanz. Die lamellöse Anordnung der letzteren, verbunden mit einer entsprechenden reihenweisen Einlagerung der zelligen Elemente, bewirkt die erwähnte concentrische Anordnung, auch hier dürften die kleinen Reihen von 2—7 Zellen die Abkömmlinge einer präexistirenden Bindegewebszelle repräsentiren, doch kann man hier begreiflicherweise nicht mit Sicherheit urtheilen, wie etwa am wuchernden Knorpelgewebe.

Um die geschilderten Verhältnisse gut zu sehen, muss man sich der feinsten Segmente von gehärtetem Material bedienen und wo möglich da untersuchen, wo die Knötchen noch einzeln in den Bindegewebsseptis vertheilt liegen. Hier gelingt es am ersten, den Zusammenhang des Lumens mit einem noch weniger veränderten Lymphgefässstämmchen zu sehen, hier bekommt man auch am ehesten die frühesten Entwickelungsperioden zu Gesicht. Der Zustand, wie ich ihn oben geschildert habe, ist nämlich nur von kurzer Dauer. Sehr bald tritt eine eigenthümliche Sclerose der Centralsubstanz ein, welche an einer oder gleichzeitig an mehreren Stellen beginnt und alsbald die Mitte des Knötchens so sehr verdunkelt, dass eine Unterscheidung einzelner Zellen ganz unmöglich wird. Um so deutlicher tritt freilich von nun an die bindegewebige Corticalsubstanz in ihrer Textur und Structur hervor, über diese aber ist man von jeher nicht in Zweifel gewesen. Die graue Opacität in der Mitte des Knötchens giebt den Ausschlag. Aber wie sollen wir, nachdem wir die Natur derselben nunmehr wirklich ermittelt haben, den Process nennen? Berechtigt sind wir nur zu einer Lymphangitis nodosa. Wollten wir »tuberculosa« sagen, so müssten wir uns folgendem Raisonnement anschliessen: der Miliartuberkel entsteht im Bindegewebe; da aber das Bindegewebe eine freie Oberfläche hat, die mit einem Endothelium bekleidet ist, so entsteht er mit Vorliebe durch eine Wucherung dieses Endotheliums. Der Miliartuberkel des Omentums (pg. 289, Fig. 147) liefert uns den besten Beleg hierfür. Nun sind aber auch die Epithelien der Lymphgefässe wie die der serösen Häute den Endothelien zuzurechnen, und da überdies die Zellenformen den Tuberkelzellen gleichen, so können wir in der Lymphangitis nodosa sehr wohl eine durch die Localität bedingte Modification der gewöhnlichen Tuberkelbildung sehen. Bei der grossen Seltenheit dieser Form von Lungentuberculose konnte ich dieselbe auf das Verhalten der Bacillen noch nicht prüfen.

Syphilis.

Zu den Organen, in welchen die hereditäre Syphilis charakteristische Veränderungen zu Wege bringen kann, gehört auch die Lunge. Dieselben gehen von einer mehr diffusen Wucherung der bindegewebigen Gerüstsubstanz aus, zeigen aber eine deutliche Neigung auf dieser Basis gummöse Knötchen und Knoten zu bilden.

Syphilis pulmonum hereditaria. Bei der Section einer gewöhnlich ante partum abgestorbenen Frucht findet man neben anderen Erscheinungen der Lues heredit. (Pemphigus, Leber- und Knochensyphilis) in der Lunge graue Knötchen mit opaker Mitte. Seltener sind grössere Knoten mit centraler Verfettung und Erweichung. Gleichzeitig oder auch ohne Gummata werden grössere

Heerde einer weisslich derben Verdichtung aufgefunden, welche sogar einen oder mehr ganze Lungenlappen einnehmen kann.

Die mikroskopische Untersuchung ergiebt eine zellige Infiltration und entsprechende Verdickung der Alveolarsepta neben reichlicher Desquamation und fettiger Degeneration der Alveolarepithelien (Weisse Hepatisation).

Viel seltener kommen Fälle von erworbener Lungensyphilis vor. Man pflegt in dieser Beziehung namentlich ein Krankheitsbild namhaft zu machen, das wesentlich durch einen entzündlich-hyperplastischen Process im einhüllenden Bindegewebe der Hauptbronchien einer Lunge hervorgerufen wird.

Syphilis pulmonum acquisita. Beim Aufschneiden des Bronchialbaumes von der Lungenpforte her zeigen sich die Lumina einer oder mehrerer Bronchien erster Ordnung deutlich verengt. Die Oeffnung ist kreisrund, die Schleimhaut normal, von weisslicher Farbe. Spaltet man die verengte Stelle, so findet sich ein derbes schwieliges, federnd elastisches Bindegewebe 0,5—1 Cm. hoch um das Bronchialrohr geschichtet. Verfolgt man den Bronchus weiter, so verliert sich die Schwiele ziemlich bald, die terminalen Bronchien sind normal. (Bronchostenosis syphilitica).

Ueber die anatomischen Vorgänge bei der Entstehung dieser Anomalien ist nichts Näheres bekannt, doch dürfte am ehesten *Cornil* beizupflichten sein, der dieselbe als eine chronische Lymphangitis auffasst.

Dass es auch eine Phthisis pulmonum syphilitica gebe, wird von einigen Seiten behauptet, wenn auch das anatomische Krankheitsbild nicht scharf zu zeichnen und von demjenigen der tuberculösen Phthise kaum zu trennen ist. Ich lasse es für meine Person dahingestellt, ob nicht die von mir pg. 466 ff. als »Anhang« der Lungentuberculose geschilderte Zerstörung der Lunge auf syphilitischem Boden entstanden ist; alles Uebrige lehne ich einstweilen ab als Phthisis syphilitica anzuerkennen.

Rotz.

Bei rotzigen Pferden ist nicht selten die Lunge das einzige Organ, welches charakteristische Veränderungen darbietet, nämlich kleine, homogen gelbröthliche Knötchen, die im interlobulären Bindegewebe ihren Sitz haben und hier gern in Reihen gestellt vorkommen. Seltener sind wallnussgrosse Knoten, die beim chronischen Rotz in ein derbes fibröses Gewebe übergehen.

Beim Menschen gesellen sich frühzeitig pneumonische Processe zur specifischen Infiltration hinzu; dabei kommt es zu eitriger Schmelzung und Abscedirung ganzer Lungenlobi.

Actinomyces.

Die Einnistung des Strahlenpilzes in die Lunge verursacht in erster Linie eine circumscripte Anhäufung von Granulationsgewebe um die einzelnen Keime, wodurch tuberkelähnliche, über einen grösseren Abschnitt der Lunge disseminirte Knötchen entstehen. Diese vergrössern sich fortgesetzt und fliessen zu einem umfangreichen Heerde zusammen, welcher demnächst abscedirt. Der Abscess greift gern auf die Nachbarschaft der erkrankten Lunge über, z. B. auf das Me-

diastinum oder die Wirbelsäule. Später wird seine Wand schwielig. Ueberall aber, sowohl in der Abscesshöhle als in dem neugebildeten Bindegewebe findet man die für den Strahlenpilz charakteristischen schwefelgelben Körner, welche eine strahlige Anordnung kolbenförmiger Gonidien um ein sehr feinfadiges Mycelium als Mittelpunkt erkennen lassen. (Siehe im allgem. Theil pg. 129).

Geschwülste der Lunge.

Da die Lunge für alle im Gefässgebiet des grossen Kreislaufs entstandenen und von da in das Körpervenenblut gelangten Gewebsbrocken, Krebszellen, Sarcomzellen etc. ein natürliches Filter darstellt, so ist sie selbstverständlich für alle metastasirenden Geschwülste der nächste und wichtigste Prädilectionsort. Deshalb finden wir »metastatisch« beinahe jede der bekannten krebshaften und sarcomatösen Geschwülste vor.

Carcinosis et Sarcomatosis metastatica pulmonum. In beiden Lungen finden sich entweder nur vereinzelte oder zahlreiche bis zahllose Tumoren vor. Dieselben sind im Innern des Parenchyms meist kugelrund, bei subpleuraler Lage abgeplattet, von wechselnder Grösse, vom eben Sichtbaren bis zu 4,5 Cm. Durchmesser sich erhebend. Die Qualität entspricht genau der Qualität der Muttergeschwulst und reproducirt treulich auch die Besonderheiten des ursprünglichen Standortes, indem beispielsweise das melanotische Sarcom ebenfalls als schwarze Geschwulst auftritt und in den Metastasen eines ossificirenden Sarcoms das gleiche knöcherne Gerüst zur Entwickelung kommt wie dort. Das übrige Parenchym braucht keinerlei weitere Veränderungen darzubieten. Indessen findet man es häufig ödematös; auch fehlt selten ein Flüssigkeitserguss in die Pleura, der bis zur serofibrinösen Pleuritis gediehen sein kann.

Als primäre Geschwülste der Lunge pflegt man neben dem Carcinom einige mesodermale Tumoren zu nennen. Hier und da wird man bei Sectionen durch den Befund eines kleinen, höchstens wallnussgrossen, meist subpleural gelegenen Enchondroms von »hyalinknorpliger« Beschaffenheit und drusig-höckrigen Contouren überrascht. In solchen Fällen gilt es aber, sich wohl vorzusehen, ob nicht etwa ein primäres Enchondrom an einer anderen Stelle noch vorhanden oder exstirpirt worden ist; denn gerade für die seltenen Metastasen der Enchondrome ist die Lunge ein bevorzugtes Organ.

Um aber Missverständnissen vorzubeugen, ist hier noch eines anderen Vorkommnisses Erwähnung zu thun, was eine sogar multiple Enchondrombildung der Lunge vertäuschen kann. Ich meine jene an pigmentreichen Lungen alter Leute ziemlich häufigen, flachlinsenförmigen, knorpligen Einlagerungen, mit denen die Pleura ganz übersät sein kann. Sieht man genauer zu, so findet man dieselben über einen vorzugsweise dunkeln Pigmentfleck gelegen, der sich an dem Berührungspunkte dreier benachbarter Lobuli findet. Das Pigment hat nämlich an diesen Stellen die abführenden Lymphwege dermassen angefüllt, dass die im Laufe der Zeit anlangenden Wanderzellen sich vor der verschlossenen Pforte gestaut haben und dann zu weiteren Umwandlungen im Sinne einer Neubildung von derber, knorpelähnlicher Bindesubstanz geschritten sind. Oft genug sieht man an der-

selben Lungenoberfläche alle Stadien dieses Processes neben einander. Die kreisrunden, schwarzen Flecke mit dem weissen Centrum liefern ein sehr charakteristisches, zur Orientirung beim Aufsuchen geeignetes Bild; die ganze Affection gehört freilich mehr zur Anthracosis pulmonum als zu den Geschwülsten.

Ausser dem Enchondrom werden hie und da kleine Lipome, Fibrome, Osteome beobachtet. Ich sah ein Fibroma multiplex mit reichlicher Ergiessung von Lymphe in die Bronchien. Dermoidcysten wurden öfters beobachtet. Die wichtigste Primärgeschwulst der Lunge ist aber das Carcinom, welches in zwei Formen beobachtet wird.

Der primäre Lungenkrebs. 1. C. parenchymatosum. Ein etwa faustgrosser Infiltrationsheerd sitzt in einem oberen meist dem rechten Lungenlappen mehr nach hinten und aussen, selten an anderen Stellen des Organes. Milchweiss oder röthlichweiss von Farbe ist er in der Mitte am consistentesten, aber nirgends ganz solide, sondern beim Einschneiden etwas rauschend. An der Peripherie geht er mit einer sehr breiten Zone beginnender Infiltration ganz allmählich in das normale Parenchym über. Kommt es zur centralen Erweichung, so entsteht ein jauchendes Hohlgeschwür, welches einer tuberculösen Caverne etwas ähnlich ist.

Fig. 196. Krebs der Lunge. Anfüllung der Alveolen. Degeneration der Septa. 1/300.

2. C. peribronchiale. Man bemerkt durch einen ganzen Lungenflügel vertheilte, ziemlich derbe weisse Knoten von Hirsekorn- bis Erbsengrösse. Dieselben sind längs der Bronchien perlschnurförmig angeordnet, an den kleineren Bronchien sind sie kleiner und zahlreicher, an den Hauptbronchien zu unregelmässig höckrigen Belegmassen confluirend.

In Beziehung auf die Histologie des parenchymatösen Lungenkrebses ist noch nichts Sicheres bekannt. Vielleicht gelingt es hier wie bei den weichen Krebsen der Niere, des Hodens, der Milchdrüse, die pathologische Epithelbildung auf eine Wucherung des normalen Epithels zurückzuführen. Das stets wiederkehrende histologische Bild (Fig. 196) würde einer solchen Auffassung nicht ungünstig sein.

Der peribronchiale Lungenkrebs ist als eine medulläre Infiltration der die Bronchialverästelungen begleitenden Lymphgefässe erkannt worden, welche sich gern mit einer analogen Entartung der Lymphdrüsen an der Lungenwurzel complicirt. (Vergl. *Schottelius*, Inaug.-D. Würzburg 1874).

VIII. Anomalien der Leber.

1. Missbildungen.

Die angeborene Lappung der Leber (Hepar lobatum) zeigt uns eine abnorme Gliederung insbesondere des rechten Leberlappens, so dass derselbe durch tief einschneidende Furchen in mehrere grosse, rundliche Lappen zerfällt, welche an ihrer Oberfläche ganz glatt und innerlich normal sind. Die angeborene Lappung darf nicht mit der bei der Lebersyphilis und der Lebercirrhose zu beschreibenden Lobulation verwechselt werden, von welcher sie leicht an dem Fehlen einer Capselverdickung zu unterscheiden ist.

Nebenlebern (Hepar succenturiatum) kommen als kleine, selbst mikroskopisch kleine Häufchen von Lebersubstanz im Ligamentum suspensorium hepatis vor.

2. Circulationsstörungen.

Hyperämie.

Eine functionelle Hyperämie findet sich bekanntlich kurze Zeit nach jeder reichlichen Mahlzeit. Dieselbe ist theils durch den stärkeren Blutzufluss aus den Pfortaderwurzeln, theils aus dem Umstande zu erklären, dass allerhand reizende Stoffe aus dem Darminhalt in das Pfortaderblut resorbirt und darauf in erster Linie der Leber zugeführt werden. Wir werden bei der chronischen interstitiellen Entzündung der Leber, der Lebercirrhose, an dieses Verhältniss anzuknüpfen haben, weil diese Krankheit in ihrer reinsten Form durch reizende Ingesta, namentlich Alkohol hervorgebracht wird, welcher auf dem genannten Wege an die Leber herantretend zunächst eine habituelle Hyperämie (eine Anschoppung) erzeugt, an welche sich die chronische Entzündung allmählich anschliesst.

Eine venöse Hyperämie der Leber entwickelt sich mit Nothwendigkeit bei jeder Einführung namhafter, abnormer Widerstände in die Circulation des Herzens und der Lungen. Die Lebervene, welche kaum einen Zoll unterhalb des rechten Vorhofes in die Vena cava inferior einmündet, ist den Wirkungen einer derartigen Stauung selbstverständlich in erster Linie ausgesetzt. Bedenkt man nun, dass etwa die Hälfte vom Rauminhalt der Leber für das Blut bestimmt ist, so begreift man die starken Schwellungen, welche die Leber bei Herzkrankheiten erfährt. Zu dieser scheinbaren Hypertrophie gesellt sich aber später eine wirk-

liche Atrophie hinzu, wenn der abnorm hohe Blutdruck von den feineren Zweigen der Lebervene aus auf das zwischenliegende Parenchym zu wirken anfängt.[1])

1) Wir werden im Laufe der Darstellung mehrfach auf diese Verbreitungsbezirke der verschiedenen zu- und abführenden Gefässe zurückzukommen haben, und ich will daher die erste sich darbietende Gelegenheit benutzen, einige Worte zur Orientirung über diesen wichtigen Punkt zu sagen.

Meines Erachtens lässt sich die Structur der Leber am besten klar und übersichtlich darlegen, wenn man von der Lebervene ausgeht. Weil die feinsten Ramificationen der Lebervene, die Venulae intralobulares, gerade in der Mitte, die Axe der Structureinheiten des Organes, der Leberacini, einnehmen, so treten dieselben gewissermassen an die Stelle, welche bei anderen Drüsen dem Ausführungsgange zukommt. Die Lebervene bildet mit ihren feineren und feinsten Aesten das centrale Gerüst, zu welchem sich alle übrigen Structurbestandtheile wie eine äussere Bekleidung verhalten. Die vollständige und gleichmässige Erfüllung oder vielmehr Durchsetzung des Raumes zwischen den grösseren Stämmen wird durch die in ihrer Art einzige Einrichtung hergestellt, dass diese grösseren Stämme neben der allmählichen Verjüngung, wie wir sie an den Aesten jedes Baumes wahrnehmen, auch eine sprungweise Verjüngung erfahren. Betrachten wir die innere Oberfläche einer aufgeschnittenen Lebervene, so können wir überall zahllose kleine Oeffnungen entdecken, welche entweder wirklichen kleinen Centralvenen oder doch Venenstämmchen angehören, deren Lumen in gar keinem Verhältniss zu dem Lumen der Hauptvene steht.

Die Venula centralis liegt, wie gesagt, in der Axe des länglich-eiförmigen Leberacinus, von allen Seiten her münden die Capillargefässe radienartig in ihr Lumen ein, im Allgemeinen so, wie man es an den Borsten gewisser runder Bürsten bemerkt, deren man sich zum Flaschenreinigen bedient. Das Capillarnetz bildet in dieser Richtung länglich-viereckige Maschen, in welche die Leberzellen eingebettet sind. Die Summe derselben stellt als Ausfüllungsmasse eines Netzwerkes auch ihrerseits ein Netzwerk dar, das sogenannte Leberzellennetz, über dessen innere Gliederung erst die neueste Zeit ein erfreuliches Licht verbreitet hat (*Ludwig*, *Hering*). Wir wissen jetzt, dass jene wunderbare Ausgiessung des secernirenden Parenchyms in die Lücken eines Blutgefässnetzes, jener Verzicht auf eine selbständige Structureinheit, wie wir sie in den Endbläschen einer acinösen Drüse, wie wir sie am Endbalg einer tubulösen Drüse vor uns haben, doch nur eine scheinbare Abweichung von dem allgemeinen Gesetz darstellt. Wenn auch eine einzelne Leberzelle an zwei Flächen von Capillargefässen berührt wird, so hat sie doch — als Würfel gedacht — noch vier Flächen für die Berührung mit ihren Nachbarinnen, und an diesen Berührungsflächen sind die kleinsten Gallengänge als äusserst feine, aber doch injicirbare runde Intercellulargänge so angebracht, dass sie ein feinstes Netzwerk darstellen, welches dem Blutgefässnetz überall ausweicht und von ihm überall durch die ganze Dicke einer Zelle getrennt bleibt. Auf Schnitten sieht man für gewöhnlich eine doppelte Reihe von Zellen zwischen je zwei benachbarten Capillargefässen, in deren Mitte sich ein Gallengang auf längere Erstreckung hin verfolgen lässt. Die Balken des Leberzellennetzes treten — so betrachtet — geradezu für die Tubuli einer anderen Drüse ein, wo ein centraler, der Secretleitung dienender Canal auf allen Seiten durch eine Zellenschicht von der Membrana propria und den Blutgefässen getrennt ist. Die Vereinigung der Gallencapillaren zu grösseren Gallengängen erfolgt an der Peripherie der Acini, wo wir die letzteren mit den Aesten der Vena portarum und der Arteria hepatica vereinigt finden werden.

Indem wir jetzt zur Vena hepatica zurückkehren, deren feinste Aeste mit dem eben geschilderten eigentlichen Leberparenchym rings umkleidet sind, müssen wir hervorheben, dass durch die 8—10 Hauptäste derselben die Leber in eine entsprechende Anzahl von Lappen gegliedert ist, welche freilich nicht an einer ganz normalen Menschenleber, wohl aber bei gewissen krankhaften Veränderungen und besonders schön bei der angeborenen Lappung des Organes hervortreten. Die Zwischenräume zwischen den Lappen werden durch die sogenannten Portalcanäle ausgefüllt. Der Stamm dieses zweiten in die Structur des Organes eingehenden Baumes liegt bekanntlich an der unteren Fläche (Porta), und wird durch die vereinigten Stämme der Arteria hepatica, Vena portarum und des

Die cyanotische Atrophie der Leber (Rothe Atrophie *Virchow's*) zeigt uns in leichteren Graden die Leber, nachdem sie aus dem Cadaver herausgenommen und das Blut ausgelaufen ist, kleiner als normal, von leicht höckriger Oberfläche und mit einer mässig verdickten Capsel versehen. Der Durchschnitt ergiebt eine tief dunkelrothe Färbung und bräunliche Pigmentirung in den Mittelgebieten derjenigen Acini, welche man als solche noch deutlich erkennen kann. Diese Mittelgebiete sind zugleich unter das Niveau der Schnittfläche eingesunken. Streckenweise aber sind die Acini nicht mehr einzeln zu unterscheiden, und dann ist das ganze Parenchym tief roth und eingesunken.

Wie zu erwarten, entwickelt sich der Schwund nicht gleichmässig in allen Theilen, sondern er beginnt in jedem Acinus von der Seite, von welcher der abnorme Druck herkommt, im Bezirke der Vena centralis. Was vor allem auffällt an einem mikroskopischen Präparate, welches durch Injection und geeignete Erhärtung zur Untersuchung auf Schnitt tauglich gemacht worden (Fig. 197), ist die Erweiterung des Centralvenenlumens. Die Vene ist aber nicht bloss erweitert, sondern in jedem Falle auch etwas, oft sogar bedeutend verdickt. An verschiedenen Stellen sieht man die Communication mit dem umliegenden Capillarsystem durch stärkere Stämmchen von Uebergangsgefässen besorgt, welche die Wandung entweder in gerader Linie oder in einem kurzen Schraubengang durchbrechen. Jenseits der Wandung sind die für die Leberzellen bestimmten Räume auf eine gute Strecke hin leer. Nur vereinzelte, sehr kleine und obendrein mit gelblich braunen oder schwarzen Pigmentkörnchen erfüllte Elemente zeigen die Stelle des früheren Leberzellennetzes an. Diese liegen aber den Blutgefässen selten unmittelbar an, vielmehr sind sie von ihnen durch einen leichten Zwischen-

---

Ductus hepaticus gebildet. Eine reichliche Menge lockeren Bindegewebes, welches in ununterbrochenem Zusammenhange mit dem subserösen Bindegewebe des Bauchfelles steht (Capsula Glissonii), bildet das gemeinschaftliche Bett für alle drei, und dieses kameradschaftliche Verhältniss wird bei allen weiteren Ramificationen aufrecht erhalten. Hat man einen mikroskopischen Schnitt vor sich, so kann man niemals lange darüber in Zweifel sein, ob ein Gefässstämmchen, auf das man stösst, eine Venula centralis oder ein zuführendes Gefäss ist. Die Venulae centrales sind stets isolirt und von den Nachbargefässen durch eine breite Brücke Lebersubstanz getrennt. Die Arteriolae hepaticae und Venulae interlobulares sind entweder ebenso wie in der Leberpforte mit einem entsprechend kleinen Ductus biliferus zu dritt beisammen, und dann handelt es sich noch um einen Portalcanal höherer Ordnung, oder man findet sie zwar in Zwischenräumen an der Peripherie der Acini vertheilt, kann aber ihre Zusammengehörigkeit an dem letzten Ueberreste der gemeinschaftlichen Bindegewebshülle nachweisen, welche faden- oder membranartig von einem Gefäss zum andern geht. Erst an der Peripherie der Acini nämlich weichen die Portalgefässe auseinander, so zwar, dass die Aestchen der Vena portarum da verlaufen, wo drei und mehr Acini an einander stossen und von hier aus ihre letzten Zweiglein zwischen je zwei derselben hineinschicken; die Arterien dringen halbwegs in das Innere der Acini ein und lösen sich hier erst in das Capillarnetz auf. Wir können somit den Acinus in drei concentrische Zonen eintheilen; die nächste Umgebung der Lebervene bildet das Centrum, der Verbreitungsbezirk der Vena portarum die Peripherie, und der Verbreitungsbezirk der Arteria hepatica eine mittlere Zone des Acinus. Natürlich handelt es sich hierbei nicht um abgegrenzte Stromgebiete, im Gegentheil macht die Gemeinsamkeit des Capillarnetzes eine strengere Scheidung geradezu unmöglich, doch ist es für die Beurtheilung einer Reihe von Störungen von Wichtigkeit, die nähere Beziehung dieser drei Zonen zu den Gefässinsertionen zu kennen.

raum getrennt, welchen ich als Lymphgefässlumen oder perivasculären Lymphraum deute. Wie man also sieht, sind die Leberzellen durch die Blut- und Lymphstauung wie durch einen äusseren Druck zu Grunde gegangen, und dieser Zustand erstreckt sich verschieden weit von innen nach aussen. In der Richtung der Hauptvenenstämme sind in der Regel die Zerstörungen auch am weitesten gediehen. Es kann sein, dass wir an der Oberfläche der herausgenommenen Leber drei bis fünf Furchen finden, welche vom hinteren Rande her nach vorn ziehen, hier flach werden und zugleich in eine Anzahl kleinerer Furchen auseinander gehen, wie sich das Strombett eines Flusses höher hinauf in viele kleine Seitenthäler theilt. Soviel als diese Einsenkung unter das Niveau der Leberoberfläche beträgt, soviel Leberzellen sind hier verloren gegangen. Tausende von Acinis sind hier zugegen, in denen nicht eine einzige Zelle mehr vorhanden ist, sie sind zum Theil obliterirt, zum Theil aber noch injicirbar. Neben ihnen findet man halbzerstörte und solche Acini, welche noch relativ intact sind. Wie sehr aber muss man sich hier vor einer Verwechselung mit solchen Entzündungen hüten, welche durch Entwickelung von Bindegewebe in den Portalcanälen und narbige Zusammenziehung dieses Bindegewebes eine ganz ähnliche Unebenheit der Leberoberfläche, nämlich Lappung und Granulation bedingen (s. Cirrhose). Wir müssen uns umsomehr davor hüten, als Combinationen von rother Atrophie und Bindegewebsentwicklung in den Portalcanälen eben nicht selten vorkommen.

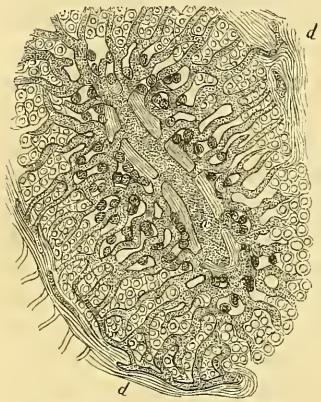

Fig. 197. Rothe Atrophie. *a*. Das Lumen der Vena centralis eines Leberacinus. *d*. Interlobuläres Bindegewebe, vermehrt. Das Uebrige im Text. $^1/_{200}$.

Wie wir nämlich im allgemeinen Theil erwähnt haben, führt eine anhaltende venöse Hyperämie häufig zu einer hyperplastischen Vermehrung des Organbindegewebes. So geschieht es auch hier, und zwar ist es das Bindegewebe der Capsula Glissonii in ihren feinsten Ramificationen, welches in vermehrter Menge auftritt und eine charakteristische Modification des anatomischen Krankheitsbildes bewirkt.

Die cyanotische Cirrhose der Leber (Stauungscirrhose, Cirrhose cardiaque der Franzosen) zeigt in recht ausgesprochenen Formen eine grosse Derbheit des Organes, welches namentlich in seiner rechten Hälfte mehr kuglig zugerundet ist, während die Ränder ungleich höckerig und verdünnt, aber gleichfalls starr erscheinen. Die Kapsel ist verdickt, hie und da feinzottig, wohl auch dem Zwerchfell adhärent. Der Durchschnitt zeigt die Acini überall von weisslichgrauen schmalen Bändern umzogen, die sich hie und da zu breiteren weissen Streifen und Inseln vereinigen (Fig. 197. *d*).

Eine ebenfalls häufige Combination der Stauungszustände der Leber ist diejenige mit Fettinfiltration der Leberzellen. Der unvollkommene Gaswechsel des Blutes führt leicht zu einer Anhäufung nichtoxydirten Fettes im Blute. Die Leberzellen in den Randpartien der Acini nehmen das Fett auf und wir erhalten

Die cyanotische Fett- oder Muscatnussleber (Atrophia cyanotica-adiposa). Wir werden weiter unten die Bezeichnung Muscatnussleber auf jeden mittleren Grad von Fettinfiltration des Organes anwenden lernen, bei welchem die Peripherie der Acini heller gefärbt erscheint als die Mitte. Bei der cyanotischen Muscatnussleber tritt dieser Farbencontrast besonders deutlich hervor. Während nämlich die Ränder der Acini durch die Fettinfiltration lebhaft weisslichgelb gefärbt und etwas gesteift erscheinen, sind die Mittelgebiete derselben tief roth bis bräunlich gefärbt und sinken schlaff zurück unter das Niveau der Schnittfläche.

Diese Varietät wird von einigen Autoren als Muscatnussleber κατ' ἐξοχήν bezeichnet.

3. Entzündung.

a. Acute Entzündungen.

Die acute parenchymatöse Leberentzündung (Hepatitis parenchymatosa). Wenn wir eine Leber finden, welche in allen Dimensionen mässig vergrössert ist, dabei gelblichgrau, anämisch und von einer eigenthümlichen unelastischen, teigigen Prallheit, an der Oberfläche glatt, an der Schnittfläche auffallend trocken, etwa wie geräuchertes Fleisch, so hat man Ursache, alle diese Eigenthümlichkeiten auf eine Veränderung der Leberzellen zu beziehen, welche von *Virchow* als trübe Schwellung bezeichnet und als die wesentliche Grundlage der parenchymatösen Entzündung anerkannt worden ist.

Wir haben an einer andern Stelle ausführlich über den Begriff der trüben Schwellung gehandelt und das Auftreten zahlreicher dunkler Körnchen im Zellprotoplasma als eine partielle Gerinnung desselben dargestellt, welche entweder durch erhöhte (Fieber-)Temperatur oder durch die Berührung eines im Blute enthaltenen Giftes entstanden sein kann. Da auch die normalen Leberzellen zahlreiche Körnchen in ihrem Protoplasma enthalten, so ist es begreiflicher Weise schwer, an einem einzelnen Elemente den Punkt zu bestimmen, wo diese Anfüllung mit Körnchen anfängt pathologisch zu werden. In recht exquisiten Fällen freilich ist die Körnchenmenge so gross, dass wir vor lauter dunkeln Punkten nicht mehr im Stande sind, die Kerne der Leberzellen wahrzunehmen; aber diese Fälle sind selten. Auch die Volumszunahme ist, an der einzelnen Zelle abgeschätzt, ein unzuverlässiges Kriterium. Ungleich weiter kommen wir bei der Untersuchung feiner Durchschnitte. Hier springt vor Allem die Vergrösserung der Acini und ein gewisses isolirtes Hervortreten derselben in die Augen. Die Ursache des letzteren glaube ich in einer kräftigen serösen Durchtränkung des interacinösen Bindegewebes gefunden zu haben. Diese setzt sich auch auf das Innere der Acini fort. Ein deutlicher Abstand trennt die Leberzellen von den benachbarten Gefässen. Das Leberzellennetz ist nicht verdickt, auffallend aber eine gewisse Störung seiner Structurverhältnisse. An die Stelle der pedantischen und sorgfältigen Aneinanderreihung der einzelnen Elemente ist eine sehr viel losere Zusammenfügung, eine schwer zu beschreibende Unordnung getreten: vor Allem sind auch die Zellen häufig durch kleine Zwischenräume getrennt, viele

aber sind geradezu aus der Reihe gewichen, so dass man nicht mehr recht von Balken des Leberzellennetzes reden kann. Was mir ferner auffiel, und was für die Deutung der demnächst zu betrachtenden eitrigen Entzündung von grosser Wichtigkeit ist, die Capillargefässe sind oft mit langen Reihen oder ungleichmässigen Häufchen von Kernen bedeckt, eben solche Kernhaufen gewahrt man auch in den Portalcanälen, vor Allem aber mitten in der Substanz einzelner Acini. Die letzteren sind oft so gross, dass ich nicht umhin kann, geradezu an miliare Abscesse zu denken.

Die diffuse parenchymatöse Entzündung kommt in ihren gelindesten Formen so zu sagen andeutungsweise bei sehr vielen Infectionskrankheiten vor; man findet sie gelegentlich beim Typhus, bei den acuten Exanthemen, namentlich Variola, bei chemischen, septischen und Thiergiftintoxicationen, Puerperalfieber u. s. w. Es unterliegt wohl kaum einem Zweifel, dass hier überall eine Rückkehr zur Norm im Bereiche der Möglichkeit liegt. Denn trotzdem, dass jetzt bereits Jahrzehnte lang die Aufmerksamkeit der Forscher auf diesen Punkt gerichtet ist, hat es doch nicht gelingen wollen, einen stringenten Beweis dafür zu liefern, dass die acute parenchymatöse Entzündung auch eines anderen Ausganges fähig sei. Freilich werden wir sehen, dass einige Autoren die acute gelbe Atrophie als einen solchen Ausgang betrachten, und ich selbst möchte mich der Ansicht zuneigen, dass der idiopathische Leberabscess das Endresultat einer diffusen parenchymatösen Entzündung ist, doch gebricht es hier wie dort an ausreichenden Beweisen.

Der Leberabscess (Hepatitis suppurativa). Irgendwo inmitten der eigentlichen Lebersubstanz, am häufigsten in der Dicke des rechten Leberlappens, hat sich eine Eiterhöhle gebildet, faustgross, bis kindskopfgross. Der Eiter ist grünlichgelb, fadenziehend oder, wenn er schon älter ist, bräunlichweiss, dünnflüssig, mit käsigen Bröckeln gemischt. Die Abscesswand ist uneben, zerklüftet, mit zahlreichen rundlichen Parenchymflocken besetzt, welche selbst von eitergelber Farbe im umspülenden Eiter oder in einem aufgegossenen Wasserstrahle flottiren. Am Durchschnitt sieht man, wie die eitrige Entzündung bereits weit über die Grenze des Abscesses fortgeschritten ist. 2—3 Reihen von Acini, die zusammen einen 5 Millimeter dicken Saum bilden, sind bereits eitrig verfärbt, und theilweise macerirt. Eine abkapselnde Granulationsschicht ist in der Regel nicht wahrzunehmen. Sind mehrere Abscesse vorhanden, so sind sie ohne bestimmte Prädilection bestimmter Stellen durch das ganze Organ vertheilt, so jedoch, dass grössere Abscesse den Hauptstämmen der Portalcanäle anzuliegen pflegen. Communicationen benachbarter Abscesse kommen vor, sind aber im Ganzen selten.

Wir unterscheiden idiopathische und deuteropathische oder metastatische Leberabscesse. Die deuteropathischen sind embolischer oder thrombotischer Art. Sie entwickeln sich, wenn bereits ein Entzündungs- und Eiterungsprocess an irgend einem anderen Punkte des Organismus, vorzugsweise allerdings im Gebiete der Pfortaderwurzeln besteht und zur — Blutgerinnung in den Gefässen geführt hat. Aus dem Pfortaderwurzelgebiete können alsdann die Thromben direct in den Stamm und die Zweige der Pfortader hineinwachsen (Pylephlebitis im engeren Sinne), meist ist aber auch hier wie überall, wo der primäre Krankheitsheerd nicht im Pfortadergebiete sitzt, Embolie die Vermittlerin des secundären Leber-

leidens. Es war einer der ersten Erfolge der pathologischen Anatomie, dass sie das nicht ungewöhnliche Vorkommen von Leberabscessen nach Kopfverletzungen constatirte. Bei diesen und ähnlichen Fällen muss man wohl zusehen, ob nicht etwa eine gleichzeitig verletzte Rippe die Leber verwundet hat, oder ob nicht eine Succussion im Innern stattgefunden. Rechnet man diese Accidentien ab, so bleibt eine Summe von rein metastatischen Processen, welche sich in drei Reihen unterbringen lassen: 1. Leberabscesse nach Primärerkrankungen im Pfortadergebiet, 2. Leberabscesse nach Primärerkrankungen im Gebiete des kleinen oder grossen Kreislaufs, letztere neben embolischen Processen der Lunge. In diesem Falle hat man Grund, anzunehmen, dass Lungenvenengerinnsel durch das linke Herz in die Leberarterie gelangten. 3. Leberabscesse nach Primärerkrankungen im Gebiete des grossen Kreislaufes ohne Lungenabscesse. Für diese Reihe muss einerseits die Durchlässigkeit der Lungencapillaren und etwaiger Anastomosen zwischen Lungenarterie und Vene für kleinere Emboli, anderseits die Unvollständigkeit der Untersuchung angerufen werden. Bei näherem Zusehen findet man neben den am meisten imponirenden Verwundungen, Eiterungen etc. wohl noch eine weniger umfangreiche, aber mit Thrombose verbundene Affection in solchen Gebieten, aus welchen die Pfortader einen Embolus beziehen kann (am Blasenhals, in dem Hämorrhoidalvenengebiete etc.).

Der anatomische Hergang bei der abscedirenden Leberentzündung ist zwar in seinen gröberen Umrissen stets derselbe, typisch wiederkehrende, das histologische Detail aber, das Ineinandergreifen der einzelnen Glieder des Processes richtet sich einigermassen nach der Art der Entstehung, wie sich weiter unten zeigen wird. Unter den gröberen Umrissen verstehe ich das Auftreten der Eiterung in den Portalcanälen, das Wachsthum der Abscesse, die Bildung der pyogenen Membranen etc. Dass die Eiterung überall in den Portalcanälen ihren Anfang nimmt, darf man auf die grössere Anhäufung von infiltrationsfähigem Bindegewebe hierselbst beziehen. Dazu kommt allerdings, dass wenigstens bei den thrombotischen und embolischen Abscessen auch die Schädlichkeiten von den Portalcanälen an die Leber herantreten. Hier aber beginnen schon die oben erwähnten Differenzen des histologischen Processes.

Haben wir es mit einer Thrombose der Vena portarum (Pylephlebitis) zu thun, so kann man die Blutgerinnsel in einigen Aesten des Gefässes ungefähr bis zu dem Punkte nachweisen, wo die kleineren Interlobularvenen ihren Ursprung nehmen. Die Wandungen des Gefässes befinden sich hier überall in demjenigen Zustande, welchen ich oben als acute Phlebitis geschildert habe. Auch die Glisson'sche Kapsel ist auf weite Strecken hin verändert, und gar nicht selten findet man schon um den Stamm des portalen Gefässbaumes einen grösseren Abscess. An den Interlobularvenen kann nicht mehr zwischen Lumen und Wandung unterschieden werden. Die Wandung ist so vollständig mit farblosen Zellen imprägnirt, dass sie mit dem Gefässinhalt, welcher auch ganz und gar aus farblosen Zellen gebildet ist, ein Ganzes bildet. Diese länglich-cylindrischen, wohl auch ramificirten Körper, welche wir sehr wohl mit dem Eiterpfropf des Furunkels vergleichen können, liegen, von flüssigem Eiter umspült, in einem Hohlraum, welcher sich zwischen dem Gefäss und seiner bindegewebigen Scheide etablirt hat. Die bindegewebige Scheide selbst ist mit farblosen Zellen dergestalt infiltrirt, dass sie

ein etwa 1 Mm dickes, dem unbewaffneten Auge intensiv weiss erscheinendes Polster bildet. Ueberall schiebt sich dieses Polster zwischen die portalen Gefässe und das Leberparenchym ein, und da die ersteren auf günstigen Schnitten weithin in ihren Verästelungen übersehen werden können, so bietet der thrombotische Abscess in einem gewissen Stadium seiner Entwickelung den Anblick eines blätterreichen Astes dar. Jedes Blättchen hat etwa die Dimensionen eines normalen Leberacinus, darf aber durchaus nicht mit einem solchen verwechselt werden; es ist zusammengesetzt aus einem entarteten Interlobulargefäss als Blattrippe und den beiderseitigen Durchschnitten der infiltrirten Bindegewebsscheide als Blattspreite. Die letztere muss zugleich als die Anlage einer pyogenen Membran betrachtet werden. Ihre Zellen werden nicht etwa von dem Interlobulargefässe, sondern von dem umgebenden Parenchym geliefert. Daher befindet sie sich mit dem letzteren in innigem organischem Zusammenhange, und durch Injectionen lässt es sich nachweisen, dass nur ihre innere, dem Portalgefäss zugewendete Oberfläche fortwährend eiterig zerfällt oder Eiter absondert, während die parenchymatöse Hälfte aus vascularisirtem Keimgewebe gebildet ist. Das Parenchym ist auf diese Weise vor der eiterigen Zerstörung geschützt, ich habe hier niemals einen Uebergang der Eiterung auf den Acinus, ebenso wenig eine Thrombose der Lebervenen gefunden, dafür leidet es desto mehr unter den mechanischen Einwirkungen, welche die enorme Anschwellung der Interlobularräume mit sich bringt. Macht man Durchschnitte, welche mehrere benachbarte Portalcanäle der Reihe nach treffen, so kann man sich überzeugen, wie die zwischenliegenden Acini durch den Druck zuerst in ihrer Structur verändert und schliesslich in ihren Texturbestandtheilen zu Grunde gerichtet werden. Die Balken des Leberzellennetzes, welche ursprünglich wie die Blutgefässe radiär zu der Vena centralis gestellt sind, werden in eben dieser Richtung zusammengeschoben, die kugelige Oberfläche des vergrösserten Portalcanales wird massgebend für das Arrangement der Zellenreihen. Letztere umgeben den Portalcanal als concentrische Ringe, welche um so zahlreicher auf einander geschichtet sind, je dicker der Portalcanal ist. Bald hält es schwer, die Stelle der Centralvenen ausfindig zu machen, und da diese Stelle gerade den Mittelpunkt der alten Structur ausmacht, so ist hiermit die alte Structur selbst als aufgehoben anzusehen. Weiterhin wird die Existenz der Zellen selbst bedroht. Je mehr der von innen nach aussen wirkende Druck diese Ringe fort und fort zu dehnen und zu sprengen bemüht ist, um so mehr geht auch die ursprüngliche cubische Form der Zellen verloren, sie verschmälert sich, wird spindelförmig, bandartig, endlich so dünnleibig, dass man sie als eine Faser gelten lassen könnte. Dass sie sich durch Theilung und endogene Entwickelung an der Neubildung betheiligen, habe ich hier niemals constatiren können. Hie und da sieht man wohl eine Leberzelle mit vielen Kernen, aber was will eine Zelle sagen. Die meisten gehen offenbar atrophisch zu Grunde, und wenn der Zeitpunkt der gänzlichen Vernichtung des Acinus erreicht ist, so stossen die Keimgewebspolster der benachbarten Portalcanäle an einander, sie confluiren und bilden ein neues Ganzes. Dieses Ganze hat wiederum die ungefähre Grösse und Gestalt eines Acinus, es ist auch nicht dieselbe anatomische Einheit, welche wir oben als acinusähnlich bezeichneten, sondern es ist wirklich allmählich an die Stelle eines Acinus getreten, wenn man will, ein »vereiterter Acinus«. Mit derartigen in Eiter mace-

rirten Leberläppchen ist jede grössere Abscesshöhle ausgekleidet. Bei der weiteren Vergrösserung des Abscesses lösen sich dieselben eines nach dem andern auf, während sich an der Peripherie immer neue bilden und isoliren. Nur wo sich Hauptäste der Vena hepatica befinden, bilden diese längere Zeit einen Stützpunkt für eine grössere Zahl anhaftender pyogener Läppchen, was nicht wenig dazu beiträgt, der Abscesshöhle ein zerrissenes unregelmässiges Ansehen zu geben.

Der embolische Abscess unterscheidet sich nur in seinen ersten Entwickelungsstadien von dem thrombotischen. Er beginnt nämlich mit einer umschriebenen Hyperämie desjenigen Leberbezirkes, in welchem sich das verstopfte Gefäss, sei dies die Arterie oder die Vena portarum, verbreitet. Diese Hyperämie ist enorm, die Capillaren sind ad maximum ausgedehnt, es kommt regelmässig zur völligen Stase. Es handelt sich hier um den analogen Zustand, wie bei der Embolie der Lunge, doch kommt es an der Leber nicht, wie dort gewöhnlich, zur Hämorrhagie. Die Leber ist überhaupt trotz ihres grossen Gefässreichthums, vielleicht auch wegen desselben, zu parenchymatösen Blutungen weniger geneigt als irgend ein anderes Organ. Wenn eine Gefässzerreissung zu Stande kommen soll, so muss ein Unterschied zwischen dem Blutdruck innen und dem Parenchymdruck aussen bestehen, bei der Leber aber theilt sich jeder in den Gefässen herrschende Druck oder Ueberdruck sofort dem Leberzellennetze mit, wohin soll sich nun das Blut ergiessen? Wir sehen daher Leberblutungen nur dann zu Stande kommen, wenn durch Verwundung oder Zerfall abnorme Hohlräume entstanden sind, in welche sich das Blut ergiessen kann, sonst nicht. Jene enorme Stase aber, welche wir als den Anfang der embolischen Abscesse bezeichneten, kann als das Aequivalent einer Blutung, eines hämorrhagischen Infarctes angesehen werden. Es zeigt sich nämlich, dass eine Wiederherstellung der Circulation hier ebenso wenig möglich ist, wie bei den blutigen Infiltrationen anderer Organe, der ganze

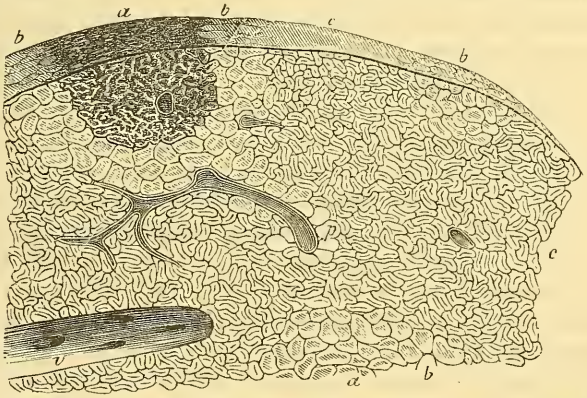

Fig. 198. Embolische Abscesse der Leber nach *Frerichs*[1]). *a.* Zone der Blutstagnation. *b.* Zone der parenchymatösen Entzündung. *c.* Normales Parenchym. *v.* Vena hepatica.

1) *Frerichs* hat den von ihm abgebildeten Zustand nicht als »embolischen« Heerd aufgefasst, wie *Klebs* richtig bemerkt. Indessen stimmt seine Abbildung mit embolischen Heerden, welche ich zu untersuchen Gelegenheit hatte, so vollkommen überein, dass ich glaubte, mir die Mühe einer erneuten Aufnahme desselben Gegenstandes sparen zu können.

ergriffene Lebertheil stirbt ab und bildet so ein Caput mortuum, zu welchem sich die folgenden Entzündungs- und Eiterungsvorgänge als secundäre, reactive oder sequestrirende verhalten. Wie man in der beigegebenen Abbildung (Fig. 198) bemerkt, schneidet die Zone der Blutstagnation allseitig scharf mit den Grenzen der Leberläppchen ab. Ebenso schliesst sich die sequestrirende Entzündung und Eiterung hinsichtlich ihrer räumlichen Entwickelung zunächst wenigstens an die Grenzen der Acini an. Im Umkreise von zwei, drei Linsen sind die Acini geschwollen und weisslichgrau entfärbt (Fig. 198. *b*). Die meisten sind im Zustande der oben geschilderten parenchymatösen Entzündung; Oedem und trübe Schwellung der Leberzellen charakterisiren namentlich die Grenzzone gegen das Gesunde hin. Anders verhält es sich mit denjenigen Leberacinis, welche dem Blutheerde zunächst liegen. Diese sind von zahlreichen Eiterkörperchen durchsetzt und gehen offenbar einer gänzlichen Schmelzung entgegen. Man findet die Eiterkörperchen zwischen den Leberzellen und der Capillargefässmembran. Sie liegen hier, wie man an ausgepinselten Präparaten sehen kann, in kleinen Häufchen alternirend, eine Anordnung, welche auf den Ort der Auswanderung zu deuten scheint. Eine active Betheiligung der Leberzellen an der Eiterbildung war ich nicht in der Lage zu constatiren, es schien mir aber, als ob beim Zerfall das Protoplasma schwinde und die Kerne frei würden.

So weit das erste Stadium der embolischen Leberentzündung, so weit auch die Nichtübereinstimmung mit der thrombotischen Form. Von jetzt ab gesellt sich eine Thrombose der Vena portarum, so weit deren Aeste in den Bereich des Abscesses fallen, zur Entzündung hinzu, und die Eiterung concentrirt sich in der früher beschriebenen Weise um die Portalcanäle. Abscesse, welche die Grösse eines Taubeneies überschritten haben, lassen unter einander keine anatomischen Verschiedenheiten mehr erkennen, vorausgesetzt natürlich, dass sie noch im Fortschritt, in der Vergrösserung begriffen sind.

Ich habe oben die Ansicht geäussert, dass die idiopathischen Leberabscesse eine Art des Ausganges der acuten parenchymatösen Hepatitis repräsentiren. Ich that dies, gestützt einerseits auf das Vorkommen von vereinzelten zelligen Infiltrationen bei der parenchymatösen Hepatitis, anderseits darauf, dass die parenchymatöse Hepatitis bei den embolischen Abscessen als Initialstadium erscheint. Dass wir so wenig Genaues über diesen Punkt angeben können, rührt davon her, dass Europa nicht der Ort ist, wo die idiopathischen Leberabscesse häufiger vorkommen, sondern Indien und die afrikanischen Küsten. Die betreffende Krankheit verläuft acut mit Fieber, Gelbsucht und Anschwellung der Leber. Bei der Section findet man oft colossale Eiterheerde in den dicksten Theilen der Leber, namentlich im hinteren Theil des rechten Lappens.

Der weitere Verlauf des Leberabscesses ist für alle Fälle der nämliche. Es fragt sich, wird die Eiterung unter fortschreitender Einschmelzung des Parenchyms an irgend einem Punkte die Oberfläche des Organes erreichen, oder wird die pyogene Schicht noch vor dieser Katastrophe eine hinreichende Dicke und Widerstandsfähigkeit gegen die chemischen Wirkungen des sich zersetzenden Eiters erhalten haben, dass sie zur Bildung einer abkapselnden Schicht derben Bindegewebes übergehen kann. In letzterem, dem günstigen Falle hört die Neubildung von Eiter allmählich auf, der vorhandene dickt sich ein und wird schliesslich bis auf kleine

käsige oder kalkige Ueberreste resorbirt. Die Bindegewebskapsel zieht sich zu einer strahligen Narbe zusammen, welche den bedeutenden Defect natürlicherweise nur unvollkommen decken kann. Im Falle fortschreitender Vergrösserung erreicht der Abscess zunächst die Leberkapsel; eine entzündliche Verklebung der letzteren mit der gegenüberliegenden Bauchfellplatte ist wohl im Stande, die Perforation in das Bauchfell abzuwenden, doch muss sie dazu eine erhebliche Festigkeit besitzen, nicht selten sah man den Eiter eine zu schwache Adhäsion sprengen und sich so den Weg in das Abdomen erzwingen. Sonst führt die Adhäsion die Eiterung Schritt für Schritt auf andere Organe über. Am häufigsten wird das Zwerchfell durchbrochen; es folgt die Gefahr der perforativen Pleuritis; ist auch diese überwunden, so droht eine eitrige Lungenentzündung, endlich kommt es zur Perforation in einen Bronchialast und hiermit zur Entleerung des Lebereiters durch die Luftwege. Erfolgte die Anlöthung der Leber an die vordere Bauchwand, so schiebt sich der Eiter niemals in gerader Richtung in den Bauchdecken vorwärts. Er umgeht vielmehr die Muskelbäuche und kommt an entfernteren Punkten zur Entleerung, etwa in der Nähe des Processus ensiformis oder im letzten Intercostalraume. Sehr selten sind die Perforationen in den Magen, das Colon, Duodenum, die Gallenwege.

b. Chronische Entzündungen.

Lange Zeit anhaltende oder häufiger wiederkehrende active Hyperämien der Leber bilden den Boden der chronischen Leberentzündungen. Bekanntlich können wir nach jeder Mahlzeit aus der Volumszunahme des Organes, dem bekannten Gefühl von Druck und Völle im rechten Hypochondrium die übrigens auch durch Vivisectionen erwiesene Theilnahme unserer Leber an der digestiven Hyperämie der sämmtlichen Unterleibsorgane constatiren. Schädliche Ingesta, Gewürze, vor Allem reichlicher Alkoholgenuss, nach *Wegener* auch kleine Gaben von Phosphor längere Zeit fortgesetzt, steigern diese Hyperämie über das normale Mittel und bewirken, dass dieselbe sich immer weniger vollständig zurückbildet und endlich habituell wird. Auch das Wechselfieber führt zu einer activen Hyperämie der Leber, welche sich durch die sehr beträchtliche Anschwellung des Organes auszeichnet (Fieberkuchen). In beiden Fällen ist es äusserst wichtig für den Arzt, die Leber auf ihre normalen Grenzen zurückzuführen,[1]) so lange der Zustand einer einfachen activen Hyperämie noch vorhanden ist. Andernfalls führen beide unfehlbar zu einer bleibenden, absolut irreparabeln organischen Veränderung, welche sich im Allgemeinen als eine Hyperplasie des Bindegewebes der Leber kundgiebt. Wohl spielt auch bei dieser Neubildung ebenso wie bei der Eiterung die Auswanderung farbloser Blutkörperchen aus den Gefässen eine massgebende Rolle, doch ist dieselbe weder stürmisch noch massenhaft. Vielmehr bildet eine mässige Anhäufung von Rundzellen neben den Gefässen den Ausgangspunkt der chronischen Entzündung. In einem mir von *Billroth* überlassenen Präparate sieht man diejenigen Stellen, an welchen mehr als zwei Leberlobuli zusammenstossen, welche also der Lage nach den Pfortaderästchen letzter Grösse entsprechen, Heerde

1) Karlsbader Wasser.

von Keimgewebe, welche sich, je nachdem der Schnitt den Portalcanal quer, schräg oder der Länge nach getroffen hat, entweder in Kreisform oder elliptisch, auch wohl als verästelte Figuren darstellen. (Fig. 199.) Ein so frühes Stadium der interstitiellen Bindegewebshyperplasie kommt freilich selten zur Beobachtung. Meist findet man im Verlaufe der Portalcanäle ein vorwiegend fasriges, zellenarmes Bindegewebe, welches sich in seinen Texturverhältnissen mehr dem Narbengewebe anreiht. Eigentliches Keimgewebe findet sich entweder gar nicht mehr oder ist doch nur als eine schmale Zone nachzuweisen, welche sich zwischen das ältere Bindegewebe einerseits und das benachbarte Parenchym anderseits einschiebt. Aber gerade dieser letztere sehr gewöhnliche Befund gestattet uns einen Einblick in die Art und Weise, wie die Bindegewebshyperplasie fortschreitet, ich möchte sagen in die Stadiologie des Processes. Das primäre Infiltrat der Portalcanäle

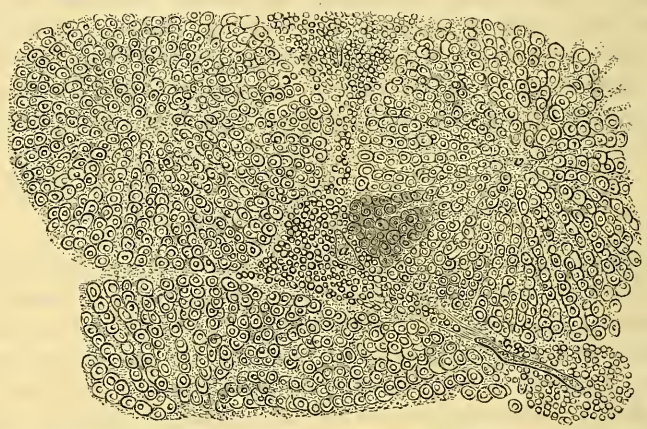

Fig. 199. Indurirende Leberentzündung. 1. Stadium. *a.* Interlobuläre Gefässlumina, in deren Umgebung eine kleinzellige Infiltration. *v.* Intralobuläre Gefässlumina. $^1/_{300}$.

(Fig. 199) ist in fasriges Bindegewebe umgewandelt. Diese Umwandlung ist zuerst in der Mitte des Heerdes, in der nächsten Umgebung der portalen Gefässe erfolgt und darauf allmählich nach aussen fortgeschritten. Während dessen und noch ehe alles vorhandene Keimgewebe zu Narbengewebe geworden, hat sich auch die zellige Infiltration vergrössert und bildet einen Saum von Keimgewebe, der sich überall zwischen das fertige Bindegewebe einerseits und das Parenchym anderseits einschiebt.

Was die Wirkung der interstitiellen Bindegewebshyperplasie auf die Leber als Ganzes und auf ihre einzelnen Bestandtheile betrifft, so ist eine wenn auch mässige Volumszunahme des Organes in erster Linie stets zu gewärtigen. Ja, es giebt Fälle, wo diese Volumszunahme persistent wird und in einen hypertrophischen Gesammtzustand übergeht. *Charcot* hat durch Unterbindung des Ductus choledochus bei Thieren eine hyperplastische Schwellung des portalen Bindegewebes hervorgebracht und unterscheidet darauf hin eine Cirrhose biliaire hypertrophique. Häufiger führt eine Combination der chronischen Entzündung mit venöser Stauung von den Brustorganen her zu einer so überreichen Entwickelung von faserigem Bindegewebe (vgl. oben die Stauungscirrhose), dass dieses Mehr von Bindegewebe jede etwa

gleichzeitige Einbusse von Leberzellen übercompensirt und das Gesammtbild einer Hypertrophie des kranken Organes hervorgeht.

Im Uebrigen liegt auf der Hand, dass die Bindegewebsneubildung das secernirende Parenchym der Leber in hohem Grade beeinträchtigen muss. Zwei Momente sind es hauptsächlich, welche sich in diesem Sinne wirksam zeigen. Für's erste das Hineinwuchern des jungen Bindegewebes in die Substanz der benachbarten Acini, ein Vorgang, den man überall beobachten kann, wo die mehrerwähnte Infiltrationszone noch eine gewisse Mächtigkeit hat. Die Leberzellen schwinden in dem Masse, als sich zwischen ihren Reihen die jungen Bindegewebselemente Platz machen, welche ihrerseits längs der Capillargefässe und im Lumen derselben vorrücken. Schritt für Schritt werden auf diese Weise einzelne Acini oder ganze Gruppen von Acinis, welche zwischen je zwei oder drei benachbarten Portalcanälen liegen, zu Grunde gerichtet. Ist dann der Zeitpunkt gekommen, wo sie zu existiren aufhören, so berühren sich und verschmelzen die von allen Seiten andringenden Keimgewebslagen, wie die Wellen über einem versunkenen Manne zusammenschlagen, und an dieser Stelle ist von der ganzen Lebertextur nichts übrig als Bindegewebe und Gefässe.

Ein zweites, im Grossen wohl noch wirksameres Zerstörungsmittel der secernirenden Substanz des Organes liegt in dem kräftigen Zuge, welchen das Bindegewebe bei seiner Umwandlung in Narbengewebe ausübt. Die »narbige Retraction« macht sich gerade hier in eminenter Weise geltend. Von den feinsten Verästelungen der Portalcanäle geht ihre Wirkung immer kräftiger werdend auf die Hauptzweige und endlich auf den Stamm über. Eine Volumsabnahme des ganzen Organes, eine Schrumpfung der Leber in allen Dimensionen ist die unausbleibliche Folge. Fragen wir uns aber, welcher Theil der Leber bei dieser Schrumpfung vorzugsweise kleiner wird, so bietet sich uns auch hier in erster Linie das zellige Parenchym der Acini dar, weil dieses am wenigsten geeignet ist, der mechanischen Gewalt Widerstand zu leisten. Wie eben so viele Schlingen legen sich die letzten Ausläufer der Portalcanäle um entsprechende Portionen des Leberparenchyms herum, von ihrem gemeinschaftlichen Stamme her aber wird derjenige Zug ausgeübt, welcher die Schlinge fort und fort zu verkleinern und endlich zuzuziehen bestrebt ist. Das Hineinwuchern des Bindegewebes in den Acinus, welches ich oben beschrieb, erscheint uns von diesem Standpunkte aus als das Mittel, durch welches der interlobuläre Zug das acinöse Parenchym wirklich auslöscht, vielleicht liesse sich sogar die Ansicht vertheidigen, dass jene zellige Infiltration unter dem Einflusse des interlobulären Druckes fortschreite, so dass die Atrophie des secernirenden Parenchyms als das Resultat eines einzigen in seinen verschiedenen Gliedern zusammenhängenden Processes aufgefasst werden könnte.

Soviel von dem Detail der histologischen Vorgänge, welches bei den verschiedenen Formen der chronischen Leberentzündung stets in derselben Weise wiederkehrt.

Wir können deren im Allgemeinen zwei unterscheiden, die indurirte, und die granulirte oder cirrhotische Leber. Für das Zustandekommen der einen oder der anderen Form ist der Umstand massgebend, dass die Bindegewebsentwickelung das eine Mal in den feinsten Ramificationen der Portalcanäle, das andere Mal in mittleren Partien oder in den Hauptästen derselben stattfindet.

Die Leberinduration (Hepatitis chronica diffusa). Eine in allen Durchmessern gleichmässige Volumsabnahme des Organes, verbunden mit einer erheblichen Verdichtung , mit einer brettähnlichen Starrheit und Trockenheit der Substanz, mit Verkleinerung der Acini und Einrahmung jedes einzelnen durch ein weissliches Streifchen von Bindegewebe — das ist dasjenige Ensemble von Veränderungen, welches wir vorzugsweise als Leberinduration bezeichnen. Hierbei ist die Bindegewebshyperplasie möglichst gleichmässig durch das ganze interlobuläre Gewebe vertheilt; wie bereits bemerkt, ist jeder einzelne Acinus von seinem Nachbar durch ein normales Bindegewebsseptum geschieden, jeder einzelne ist für sich dem atrophirenden Drucke des Narbengewebes ausgesetzt, und dies ist der Grund, weshalb wir hier nicht wie bei der cirrhotischen Leber ein stärkeres Hervortreten des relativ normalen Parenchyms über das Niveau der Oberfläche und der Schnittfläche beobachten, weshalb die indurirte Leber nur wenig granulirt erscheint.

Die Leberinduration wird am häufigsten nach länger bestandenen Wechselfiebern beobachtet. Sie vergesellschaftet sich hier bisweilen mit einer zweiten Reihe von anatomischen Veränderungen, welche ich bei einer früheren Gelegenheit erwähnt habe, nämlich mit der melanämischen Pigmentbildung und Pigmentablagerung in der Leber (s. pg. 202). Die indurirte Leber ist dann schiefrig gefärbt, und wir können nachweisen, dass diese Färbung durch zahlreiche schwarze Pigmentschollen verursacht wird, die in ihrer Anordnung der Pfortaderverästelung bis in die Capillaren folgen. Dieselben liegen theils im Lumen der Capillaren, wo sie entweder frei oder in Faserstoffschollen eingeschlossen sind, theils und zwar grösstentheils liegen sie neben den Gefässen in dem perivasculären, meist hyperplastischen Bindegewebe. Mit Blutlaugensalz und dann mit schwacher Salzsäure behandelt nehmen diese schwarzen Schollen eine blaue Farbe an (Eisenoxyd).

Die Lebercirrhose (Hepatitis chronica circumscriptior) kann von uns nach den gemachten Vorbemerkungen sofort in drei Hauptvarietäten betrachtet werden.

a. Die granulirt-atrophische oder Laennec'sche Cirrhose, eine Bindegewebshyperplasie mit überwiegender Atrophie der Leberzellen. Die letztere ist in einigen Fällen mehr primär zu denken; so bei chronischer Phosphor- und Bleivergiftung, wenigstens als Coëffect des Entzündungsreizes. Nicht so bei den gewöhnlicheren Formen. Der Alkohol bringt nicht bloss an der Leber, sondern auch an den Hirnhäuten, am Magen etc. primäre Bindegewebsinduration hervor.

Bei der atrophischen Cirrhose hat die Bindegewebshyperplasie ihren Sitz in den grösseren und mittleren Ramificationen der Portalcanäle; es werden dem entsprechend grössere Portionen des secernirenden Parenchyms eingefasst und abgeschnürt. Die ganze mechanische Kraft der indurirenden Entzündung concentrirt sich dann in gewissen Richtungen; alle Acini, welche in diesen Richtungen liegen, gehen gänzlich zu Grunde, die benachbarten mehr oder minder vollständig, während die zwischenliegenden Partien zwar relativ intact bleiben, aber fortwährend unter einem so bedeutenden äusseren Drucke stehen, dass sie überall, wo es der Raum erlaubt, polsterartig hervorquellen. Die ganze freie Oberfläche der cirrho-

tischen Leber ist deshalb mit halbkugeligen Erhabenheiten bedeckt, welche je nach der Grösse der abgeschnürten Leberportionen vom Umfange eines halben Hirsekorns bis zu dem einer halben Haselnuss und darüber (s. Leberlappung) wechseln. Auch an jeder frischen Schnittfläche des Organs tritt diese »Granulation«, wiewohl minder deutlich hervor. Die Granula sind also nicht, wie *Laennec* irrthümlich annahm, das Pathologische, sondern das Bindegewebe zwischen den Granulis ist abnorm, die Granula selbst aber repräsentiren dasjenige, was von dem normalen Leberparenchym noch übrig ist.

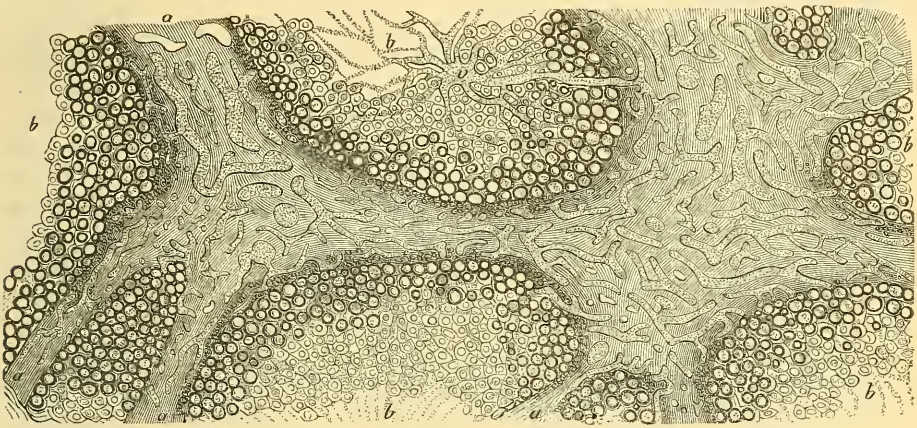

Fig. 200. Indurirende Leberentzündung. 2. Stadium. *a a*. Breite Streifen eines faserigen Bindegewebes, welches an wandungslosen Gefässen sehr reich und gegen *b* durch eine ununterbrochene Schicht jungen Bindegewebes abgegrenzt ist. *b*. Gruppen von Leberacinis, aussen herum fettig infiltrirt. $^1/_{300}$.

Wenn wir das Leberparenchym normal nennen, so ist dies freilich nicht immer im strengen Sinne des Wortes zu nehmen. Sehr gewöhnlich sind die Leberzellen sämmtlich mit Fett infiltrirt; wo sie an das Narbengewebe anstossen, sieht man sehr häufig eine höchst intensive Pigmentinfiltration, welche wohl als die Begleiterin des hier fortschreitenden Unterganges angesehen werden kann. Vor Allem aber fällt eine sehr erhebliche Störung der Structur auf, nämlich eine hochgradige Verschiebung und Verzerrung der Leberzellenreihen, welche es uns unmöglich macht, die Grenzen der Acini zu unterscheiden und etwa zu zählen, wie viel derselben in einem jeden Granulum vorhanden sind.

Sehr interessant ist das Verhalten der Gallenableitungswege beim allgemeinen Zurückgange des Leberparenchyms. Selten sieht man ein dunkelgelbes, braunes oder gar grünes Parenchymgranulum, was so viel sagt, als dass der abführende Gallengang dieses Granulums durch die Narbe comprimirt wurde, und mithin eine Anhäufung der secernirten Galle eintreten musste. Im Allgemeinen erhalten sich die Gallenwege offen, und wenn dennoch Gelbsucht ziemlich häufig bei Cirrhosis hepatis beobachtet wird, so ist dieselbe auf eine Zuschwellung der Mündung des Ductus choledochus bei gleichzeitigem Katarrh des Duodenums zu beziehen.

Aber nicht bloss die grösseren Gallenwege der portalen Canäle erhalten sich. Auch für die Abfuhr der Galle aus den immer weiter abgedrängten Leberacinis

wird fort und fort gesorgt durch eine grosse Anzahl neugebildeter kleiner Gallengänge, welche das trennende Bindegewebe quer durchsetzen.

Mit dieser Neubildung hat es freilich seine eigene Bewandniss. Genauer betrachtet ist es eine »Umformung« einzelner Balken des schwindenden Leberzellennetzes in röhrige Gebilde, welche durch Freilassung eines axialen Hohlraumes und epitheliale Anordnung der Leberzellen rings um diesen Hohlraum hervorgebracht wird. — Es ist wohl kaum zu bezweifeln, dass der starke Druck, mit welchem die Galle an den Leberzellen ausgestossen wird, die Freihaltung der Abflusswege bewirkt.

Auch das hyperplastische Bindegewebe verdient noch etwas eingehender betrachtet zu werden. Die oben citirte Analogie mit dem Narbengewebe könnte etwa die Vermuthung aufkommen lassen, als haben wir es hier mit einer möglichst gefässarmen Substanz zu thun. Dem ist aber nicht so, das weisse, narbige Bindegewebe ist vielmehr mit Blutgefässen so reichlich durchzogen, dass wir an gut injicirten Präparaten zweifelhaft sein könnten, ob die Blutgefässlumina oder das Bindegewebe den grösseren Theil des Raumes in Anspruch nehmen. Eigene Membranen sind an diesen Blutgefässen nicht zu entdecken, die oberste Schicht des Bindegewebes, mit einem einschichtigen Epithel bedeckt, tritt an deren Stelle, ein Umstand, welcher der ganzen Structur eine gewisse Aehnlichkeit mit dem cavernösen Gewebe ertheilt. Die ganze Erscheinung hängt unzweifelhaft mit dem grossen Blutreichthum der normalen Leber zusammen. Nur unter der Bedingung, dass wenigstens der grösste Theil des der Leber fortwährend zuströmenden Blutes auch Wege finde, die Leber zu passiren, kann es in diesem Organe zu ausgebreiteten narbigen Processen kommen. Es wird hierbei freilich viel von dem Seitendruck des zuströmenden Blutes abhängen, und da dieser in der Leberarterie ein sehr viel grösserer ist als in der Pfortader und ihren Aesten, so erklärt sich hieraus die eigenthümliche Erscheinung, dass jene Bluträume im Narbengewebe nach dem Ausweis der Injectionen nicht von der Pfortader, sondern von der Leberarterie aus gespeist werden. Die Pfortader findet man sehr gewöhnlich in ihren mittelfeinen Aesten obliterirt. Einmal war es mir trotz des grössten angewendeten Druckes nicht möglich, von der Pfortader aus mehr zu füllen als den Stamm und die drei oder vier Hauptäste. Diese waren zugleich stark ausgedehnt, und genauere Nachforschungen ergaben, dass in diesem Falle das Pfortaderblut überhaupt gar nicht durch die Leber strömte, sondern durch eine Anzahl sehr erweiterter Anastomosen der Mesenterialvenen mit den spermatischen Venen direct in die Vena cava inferior eintrat. In anderen Fällen ging das Pfortaderblut direct in die Parenchymgranula und von hier aus erst in das Gefässsystem der Narbe, während sich das letztere von der Arterie aus direct füllte.

Zwei Dinge scheinen mir nach alledem für die Blutvertheilung in der cirrhotischen Leber von Wichtigkeit, 1. dass die Pfortaderramificationen durch die Narbenbildung comprimirt und obliterirt werden, während 2. für die Verästelung der Leberarterie ein immer grösseres Verbreitungsgebiet geschaffen wird. Die Beeinträchtigung der Pfortaderäste ist die Ursache der mannigfaltigen Stauungserscheinungen in Darm und Milz, des Ascites etc., und bedingt die Entwickelung collateraler Verbindungswege zwischen der Pfortader und dem Körpervenensystem. Am häufigsten sind Verbindungen mit den Venae epigastricae und der

rechten Mammaria, welche durch Erweiterung gewisser feiner Aeste im Lig. sup. hepatis hergestellt werden. Auch die Ligg. coronaria sind gelegentlich mit stärkeren Venenstämmchen versehen, welche ihr Blut aus stärkeren Pfortaderästen beziehen. Die Vergrösserung des arteriellen Verästelungsbezirkes erlaubt eine theilweise Uebertragung der Pfortadergeschäfte auf dieses Gefäss, die Galle wird daher vorzugsweise aus arteriellem Blute abgeschieden.

b. Die hypertrophische Cirrhose (Cirrhose biliaire, hypertrophique). Wir haben bei den allgemeinen Bemerkungen über die chronische Entzündung der Complication mit Gallenstauung und mit Blutstauung gedacht, welche jede für sich oder im Verein die Basis für die Entwickelung einer hypertrophischen Cirrhose abgeben.

Die Leber ist bedeutend vergrössert, auffallend schwer, wenn man sie bei der Section herausholt. Die Form nicht unregelmässig. Die Oberfläche im Gegensatze zu der Granulation der atrophischen Cirrhose fast glatt; das Parenchym scheinbar homogen, grauroth; hie und da sieht man ectatische Gallengänge oder weitklaffende Venenlumina, die Grenzen der Acini sind schwer zu unterscheiden.

Die mikroskopische Untersuchung ergiebt, dass sowohl das portale Bindegewebe als die Wandungen der Centralvenen excessiv hyperplastisch, die Acini mässig atrophisch sind.

c. Die cirrhotische Leberlappung. Die Bildung eines einzelnen umschriebenen Heerdes von interstitiellem Narbengewebe ist in der Regel eine Begleiterin der Lebersyphilis (siehe pg. 490). Diese ist wohl zu unterscheiden von derjenigen Varietät der Lebercirrhose, welche man wegen der Grösse der Granula als erworbene Leberlappung bezeichnen könnte. Aus denselben Ursachen hervorgegangen, durch denselben Process erzeugt, erinnert uns diese Leberlappung nur daran, dass die bedeutendsten Veränstaltungen natürlich dann zu Stande kommen müssen, wenn der Stamm des portalen Canalsystems selbst und seine Hauptäste schwielig entarten. Dann tritt die in der normalen Leber so zu sagen vertuschte Gliederung des Organes in eine Anzahl von Lappen, welche, wie wir sahen, durch die Gruppirung des Parenchyms um die grösseren und mittleren Venenäste bedingt ist, mehr oder weniger deutlich hervor. Die Granula bilden entweder secundäre Erhebungen der gelappten Leber, oder aber wir finden einen allmählichen Uebergang von den kleinsten Granulis durch immer grössere zu der wallnussgrossen Parenchymportion der gelappten Leber.

c. Specifische Entzündung.

Syphilis. In Beziehung auf die allgemeinen Formen der syphilitischen Neubildung verweise ich auf den allgemeinen Theil des Lehrbuchs. Die Lebersyphilis gehört zu jenen tiefgreifenden Störungen der späteren Krankheitsperiode, welche man wohl als tertiäre bezeichnet. Die anatomischen Veränderungen setzen sich aus zwei mit einander in verschiedener Weise combinirten Momenten zusammen, aus einer indurativen Bindegewebshyperplasie einerseits, aus Gummabildung anderseits.

Die syphilitische Heerderkrankung der Leber (Hepatitis syphilitica circumscripta). Der weitaus gewöhnlichste Fall ist der, dass sich neben analogen Vorgängen in anderen Provinzen des Organismus (an den Schädelknochen, am Schlund und Larynx etc.) im Parenchym der Leber ein oder mehrere Heerde von derbem weissem Bindegewebe finden, welche nach verschiedenen Richtungen in das umgebende Parenchym ausstrahlen und durch die in eben diesen Richtungen kräftig wirkende Retraction eine entsprechende Einziehung und Lappung der Oberfläche zur Folge haben (Fig. 201). Am ausgeprägtesten sind diese Zu-

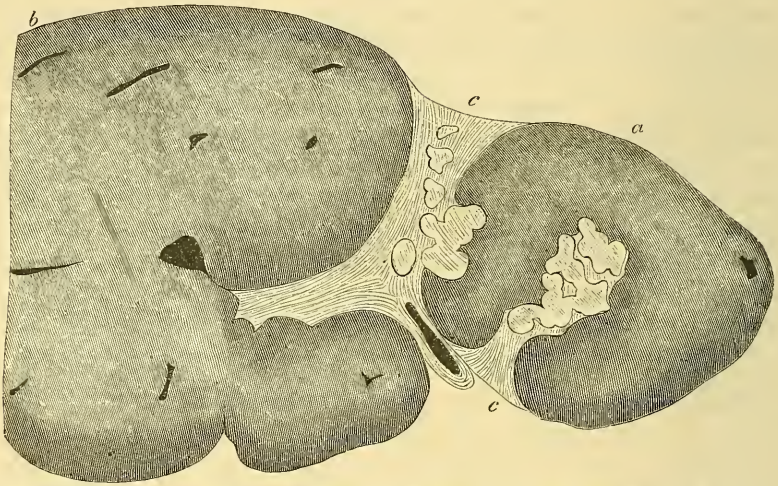

Fig. 201. Lebersyphilis. *a.* rechter, *b.* linker Leberlappen. *cc.* Bindegewebsscheide, welche das Organ in der Richtung der Porta zum Lig. suspensorium durchsetzt und Gummata enthält. 2/1.

stände in der Regel längs der Insertion des Ligamentum suspensorium hepatis, hier bemerkt man gelegentlich drei und mehr Strahlennarben, oder aber die Leber ist in ihrer ganzen Dicke durch eine einzige colossale Schwiele ersetzt.

Anmerkung. Es ist wahrscheinlich, dass der wenn auch gelinde Zug, welchen das Ligament beim Hin- und Hergleiten der Leber am Diaphragma auf das Organ ausübt, als prädisponirendes Moment für diese Localisation angesprochen werden darf; dass es kein unumgängliches ist, werden die weiter unten zu besprechenden Erscheinungsweisen der Lebersyphilis darthun.

Nicht immer, aber doch sehr häufig finden sich Gummaknoten von verschiedenem Alter und verschiedener Grösse in und neben dem Narbengewebe, seltener für sich in sonst intactem Parenchym. Gelbliche, weisse, käsige und sehr saftarme Knoten von der Grösse eines Kirschkernes sind häufiger als die jüngeren noch weichen Bildungen.

Nur in den jüngeren Gummaknoten lassen sich die histologischen Charaktere der specifisch syphilitischen Textur studiren. Wir finden da fettig entartete, aber im Zustande der Körnchenzellen verharrende, theils runde, theils spindelförmige und sternförmige Elemente, die runden in der Mitte, die stern- und spindelförmigen an der Peripherie des sphärischen Knotens. Die Grundsubstanz ist entweder gequollen, weich und giebt mit Essigsäure eine Mucinfällung, oder sie ist sclero-

tisch, dicht, ohne Schleimreaction. Die käsigen Knoten verdanken ihr Dasein offenbar nur einer weiteren Metamorphose dieser eigentlichen Gummata und dürfen auf keinen Fall als eingedickter Eiter, verkäste Krebsknoten und dergleichen angesehen werden. Sie dürften auch nur in seltenen Fällen einer noch weiteren Veränderung, etwa einer Erweichung und Resorption unterliegen und werden uns daher stets ein willkommenes Zeichen dafür sein, dass die strahligen Bindegewebsnarben, welche ja auch auf andere Weise entstanden sein könnten, syphilitischen Ursprungs sind.

Weit seltener als die Localisation in einzelnen grossen Heerden ist die Localisation der Syphilis in zahlreichen, durch das ganze Parenchym vertheilten kleineren Heerden. Man denke sich Gummaknoten weit unter Hirsekorngrösse zu 5—10 in eine kleine rundliche Geschwulst vereinigt, vereinigt durch derbes Bindegewebe mit knorpelartig transparenter Grundsubstanz und schön entwickelten spindelförmigen Zellen; das Bindegewebe bildet einen Hof, welcher sich mit strahligen Ausläufern mehr oder weniger weit in die Nachbarschaft ausdehnt und der ganzen Stelle ein grau durchscheinendes Ansehen giebt. Die mittlere Partie jedes einzelnen Knötchens besteht aus Rundzellen, selbst vielkernigen Riesenzellen, die einem fettigen Zerfall entgegengehen, und es lässt sich oft eine Art von concentrischer Schichtung nachweisen, wie man sie an Querschnitten entarteter Gefässe findet. Die Frage: welcher Gefässe? ist freilich nicht leicht zu beantworten, da der stehende Sitz der besagten Gummata die Portalcanäle sind und gerade hier Arterien, Venen, Gallengänge und Lymphgefässe beisammen verlaufen. An einzelnen Knötchen, welche dicht unter der Kapsel lagen, glaube ich mich überzeugt zu haben, dass wir es mit Lymphgefässen zu thun haben, doch sind weitere Untersuchungen vonnöthen.

Eine dritte Form von Lebersyphilis ist die hereditäre, welche bei neugeborenen Kindern beobachtet wird, die von einer syphilitischen Mutter stammen.

Die diffuse ererbte Lebersyphilis (Syphiloma hepatis diffusum). Die Leber einer syphilitischen Neugeburt ist von ziemlich normaler Grösse und Farbe. Nur dem geübten Auge entgeht nicht ein leicht grauer Anflug der frisch abgewischten Schnittfläche. Oder aber dieser Anflug ist sehr deutlich und sondert sich bei Lupenbetrachtung in zahlreiche minimale graue Fleckchen, welche aber nicht in der Weise der Miliartuberkeln hervortreten und daher sehr leicht von diesen zu unterscheiden sind:

Das Mikroskop zeigt uns sofort, dass in diesen beiden Fällen die Veränderungen des Leberparenchyms viel durchgreifender sind als es bei der Betrachtung mit unbewaffnetem Auge den Anschein hat. Einen einzigen normalen Leberacinus, ja nur eine grössere Menge als solcher leicht erkennbarer Leberzellen aufzufinden, ist namentlich bei der ganz diffusen, zuerst erwähnten Affection kaum möglich. Ueberall ist ein kleinzelliges Rundzellengewebe so vorherrschend, dass wir daneben eigentlich nur noch die Blutgefässe erkennen, wenn sie gut injicirt sind. Bei der mehr punktirten Affection sind Thrombosen kleinster Gefässe im Spiele (*Caillé*, Congenitale Lebersyphilis, Inaug.-Diss. Würzburg 1877). Die Thromben bestehen aus farblosen Blutkörperchen. Neben den thrombirten Gefässen aber hat sich ein kleinzelliges, später schwieliges Bindegewebe entwickelt, welches die in ihr Bereich fallenden Leberzellen zur Atrophie bringt.

Ob die räthselhaften Fälle ausgeprägter und zwar sehr prägnant entwickelter Lebercirrhose, welche man gelegentlich bei Kindern von 10—15 Jahren findet, und welche sich, wie ich fand, durch die vollkommene Obliteration der Pfortaderäste auszeichnet, eine Weiterentwickelung jener Hereditärform ist, dürfte schwer zu entscheiden sein. Dafür sprechen die höchst willkommenen Compensationseinrichtungen, welche gerade hier den Pfortaderkreislauf reguliren und sich nur dadurch erklären, dass die Leber schon während ihrer Entwickelung mit der Störung rechnen musste.

Tuberculose.

Die Leber gehört zu denjenigen Organen, welche im Falle einer allgemeinen disseminirten Miliartuberculose stärker betheiligt zu werden pflegen. Die miliaren Knötchen entstehen hier, wie *Baumgarten* gezeigt hat, auf folgende Weise:

Das Erste, was geschieht nachdem sich eine gewisse Menge von Tuberkelbacillen am Orte der ersten Ansiedlung gebildet hat, ist eine Vergrösserung und Kerntheilung aller stabilen Zellen des Ortes. Indem sowohl die Gefässendothelien als die Leberzellen an dieser Proliferation Theil nehmen, entsteht eine grössere Anhäufung der charakteristischen epitheloiden Tuberkelzellen. Dann folgt eine reactive Entzündung, welche den ganzen Heerd mit farblosen Blutkörperchen überschwemmt und namentlich an der Peripherie eine dichtere Hülle um denselben bildet.

Eine besondere Vorliebe der Eruption für die Peripherie oder die Mitte der Acini lässt sich nicht nachweisen. Die kleinen grau durchscheinenden Knötchen sind regellos aber doch ziemlich gleichmässig durch das ganze Organ vertheilt. Das unbewaffnete Auge unterscheidet gewöhnlich nur eine mässige Anzahl, während das Mikroskop die Anwesenheit einer überaus grossen Zahl nachweisen kann.

Selbst wenn die Lebertuberkeln, was hie und da vorkommt, einen namhaften Umfang erreichen sollten, sind sie doch als Localaffection von untergeordneter Bedeutung. In jenen acut verlaufenden Fällen von Miliartuberculose, welche unter dem klinischen Bilde eines typhösen Fiebers verlaufen, sieht man nicht selten eine fettige Degeneration der Leberschichten neben den miliaren Knötchen, welche aber mehr als eine Folge des Allgemeinleidens und nicht gerade der Reizung durch die Tuberkeln angesehen werden muss. Dass Lebertuberkeln einer vollständigen Rückbildung fähig seien, wird insbesondere von *Klebs* (Handbuch, pg. 448) wahrscheinlich gemacht. Derselbe verweist hier auf die relative Seltenheit von Tuberkeln in der Leber bei alten Tuberculösen, die ohne Zweifel bereits manche acute Anfälle mit allgemeiner Dissemination der Tuberkel überstanden haben.

Grössere, namentlich solitäre Tuberkelknoten der Leber sind jedenfalls sehr selten, wenn auch an ihrem gelegentlichen Vorkommen nicht gezweifelt werden kann.

4. Infiltrationszustände.

Jede echte Leberzelle steht mindestens mit einer ihrer Flächen in unmittelbarem Contact mit einem daran vorüberziehenden Capillargefäss. Wir dürfen uns die Leberzellen als ein continuirliches Pflaster von 10—15 Quadratmeter Ober-

fläche vorstellen, über welches das Blut in dünner Schicht langsam hinströmt. Bei dieser ausgiebigen Berührung des Blutes mit dem Leberparenchym darf es uns nicht Wunder nehmen, wenn fast alle dyskrasischen Zustände desselben auf die Leber zurückwirken. Fast jeder Infectionsstoff, jedes vegetabilische oder mineralische Gift greift die Leberzellen an und bringt an ihnen trübe Schwellung, fettige Degeneration etc. zu Wege. Ausserdem aber ist kein Organ so wie die Leber zur Ablagerung von überflüssigen und fremdartigen Stoffen aus dem Blute disponirt, so dass wir für diese Ablagerungen, welche theils in die Leberzellen, theils zwischen die Leberzellen erfolgen, eine eigene Rubrik eröffnen müssen.

a. Fettinfiltration.

Wir haben im allgemeinen Theil (p. 62 ff.) die Gesichtspunkte erörtert, unter welchen nebst anderen Fettinfiltrationen die Fettinfiltration der Leberzellen zu betrachten ist. Wir finden dieselbe ebensowohl bei überschüssiger Fettaufnahme in das Blut, als bei unvollständiger Fettverbrennung, am häufigsten da, wo beide Momente zusammenkommen, bei gutgenährten Individuen, die sich wenig Bewegung machen, bei Säuglingen kurz nach der Nahrungsaufnahme, bei Lungenkranken, namentlich Tuberculösen, bei Herzkranken neben den besonderen Structurveränderungen, welche durch die venöse Stauung hervorgebracht werden, bei Säufern neben interstitieller Bindegewebsentwickelung (Cirrhose). Die Leber dient in allen diesen Fällen als Aufbewahrungsort für einen Theil des im Darmcanal resorbirten, aber wegen Ueberschuss an diesem Artikel noch nicht oxydirten Serumfettes. Dass das Fett aus dem Blute in die Leberzellen gelangt, spricht sich mit überraschender Anschaulichkeit in der Thatsache aus, dass die Fettinfiltration stets in dem Verbreitungsbezirk des hauptsächlichsten zuführenden Gefässes, der Pfortader, ihren Anfang nimmt.

Fettleber (Hepar adiposum). Bei leichteren Graden von Fettleber sehen wir nur die äussersten Randpartien der Acini infiltrirt und haben den Eindruck, als ob die acinöse Eintheilung durch gelbliche Linien, welche der Fettinfiltration entsprechen, etwas deutlicher hervorgehoben würden. Das histologische Detail ist von typischem Verlauf. Ich kann mich in dieser Beziehung mit einem Hinweis auf die Erörterungen und Abbildungen auf p. 47 des allgemeinen Theiles begnügen. Die hier beigefügte Abbildung (Fig. 202) stellt uns einen etwas höheren Grad von Fettinfiltration vor, wie man ihn bei tuberculösen und herzkranken Individuen nicht selten antrifft. Die portale Zone der Acini ist vollkommen imprägnirt, in der mittleren Region sind die ersten Anfänge bemerklich, während das Centrum noch freigeblieben ist. Bei einem nächst höhern Grade nimmt das unbewaffnete Auge jene eigenthümliche Zeichnung der Schnittfläche wahr, welche man mit der Schnittfläche der Muscatnuss verglichen hat. Dort sind es die Querschnitte der zierlich gefalteten, hellgelblich gefärbten Cotyledonen, welche mit der dunkeln Umgebung contrastiren, hier sind es die gelblichweiss gefärbten Portalzonen der Acini, welche mit der dunkleren Centralzone in Gegensatz treten. Besonders zutreffend finden wir den Vergleich, wenn wir unsere Aufmerksamkeit nicht dem einzelnen Acinus, sondern der Verzweigung eines kleineren Portalcanals zuwenden, welcher wegen der allseitigen Einrahmung seiner Aestchen durch die Fett-

zone einer blattförmigen Figur, etwa einem Eichenblatt oder, wenn man will, einem gefalteten Cotyledon der Muscatnuss nicht unähnlich erscheint. Die Bezeichnung Muscatnussleber bedeutet übrigens nur eine helle Peripherie neben einer relativ dunkeln Mitte der Acini, wobei es noch dahin gestellt bleibt, ob die Peripherie abnorm hell oder die Mitte abnorm dunkel ist. Eine Muscatnussleber der letzteren Art wird insbesondere bei Herzkranken beobachtet, wo eine weiter unten zu beschreibende Ectasie der Venulae centrales nebst Pigmentbildung zu einer Vertiefung des centralen Farbentones Veranlassung giebt. Ist gleichzeitig Fettleber vorhanden, so wird natürlich der Gegensatz um so greller hervortreten.

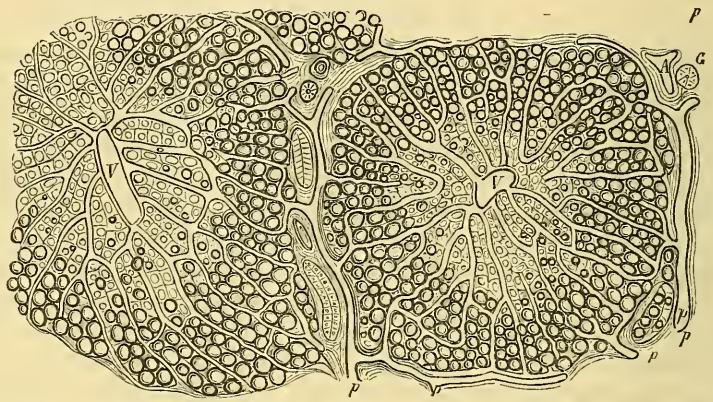

Fig. 202. Fettleber mittleren Grades, halbschematisch. *V.* Lumina der Centralvenen. *g.* Interlobulargefässchen der Vena portarum. *A.* Arterienästchen. *G.* Gallengänge.

Schreitet die Fettinfiltration noch weiter fort, so dass schliesslich alle Leberzellen ohne Ausnahme ihren Fetttropfen enthalten, so verwischen sich die Grenzen der Acini, und man kann leicht in die Lage kommen, Rand und Mitte zu verwechseln. Die Farbe des Organes ist dann ein ganz gleichmässiges Gelblichweiss oder Bräunlichgelb, die Consistenz ist weich, teigig, der Finger lässt bleibende Eindrücke zurück, der Umfang und das absolute Gewicht sind auf das Doppelte des Normalen gestiegen, während das specifische Gewicht abgenommen hat; alle schärferen Contouren sind verwischt, der vordere Rand insbesondere abgestumpft und bis in die Nabelgegend herabgetreten (Fig. 209 VI). Alle diese Merkmale der Fettleber erklären sich ungezwungen aus der Qualität und Quantität des Infiltrates, ebenso die excessive Anämie, welche wir nie vermissen. Doch dürfen wir in letzterer Beziehung nicht glauben, dass die Anämie, welche wir post mortem finden, schon intra vitam eine gleich hochgradige gewesen sei. Es handelt sich hier um Druck und Gegendruck. Ohne Zweifel erwächst in der prallen Anfüllung der Leberzellen ein abnormer Druck, welcher für die Gefässe der Leber den Werth einer äusseren Compression hat. Dieser Druck ist aber elastisch und wird durch den Gegendruck des Blutes bis zu einem gewissen Punkte überwunden, wovon man sich durch eine Injection in die Vena portarum, welche stets ohne besondere Kraftanstrengung gelingt, überzeugen kann. Erst wenn die Triebkraft des Blutes auf Null herabsinkt, kommt jener elastische Fettzellendruck zur ungeschwächten

Geltung und drängt das noch vorhandene Blut aus dem Parenchym in die Gefässstämme zurück.

Es kann als ziemlich unzweifelhaft angesehen werden, dass Fettlebern jeden Grades durch Wiederaufnahme des Fettes in das Blut zur Norm zurückkehren können. Bei dieser Rückbildung zerfallen die grossen Fetttropfen in eine grössere Anzahl kleinere und nehmen dabei eine eigenthümliche braunrothe Färbung an, wie sie auch für atrophische Zustände des Panniculus adiposus charakteristisch ist.

b. Amyloidinfiltration.

Bei der Amyloidinfiltration ist die in das Leberparenchym aufgenommene Substanz ein Eiweisskörper, welcher an die stickstofffreien, organischen Substanzen, insbesondere Amylum, nur durch sein eigenthümliches Verhalten gegen Jod, durch die mahagonirothe Farbe erinnert, welche er mit diesem Reagens behandelt annimmt. Dieser Aehnlichkeit ist indessen schon mehr als genügend Rechnung getragen, wenn wir den Namen Amyloid beibehalten. Im Uebrigen verweise ich auf den allgemeinen Theil pg. 31 ff., wo neben der Frage über die Herkunft und chemische Stellung der Amyloidsubstanz auch das histologische Detail der Amyloidinfiltration erörtert worden ist.

Verfolgen wir nun den Gang der Veränderung am Acinus, so kann es uns nicht entgehen, dass die erste Ablagerung der Amyloidsubstanz in demjenigen Bezirke erfolgt, welchen ich oben (s. d. Anmerkung) als den Einmündungsbezirk der Leberarterie bezeichnet habe. In der beigegebenen Abbildung (Fig. 203),

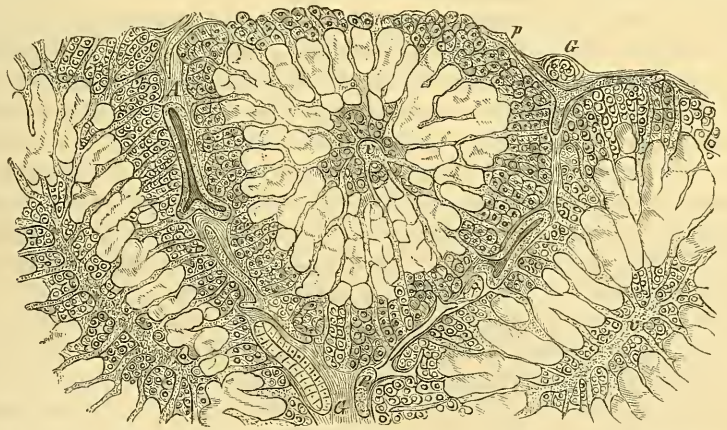

Fig. 203. Amyloidleber. *A.* Interlobuläre Arterie mit amyloider Wand. *G G.* Gallengänge. *p p.* Portalgefässe. *V V.* Interlobularvenen. Die Capillargefässe in den mittleren Zonen der Acini sind amyloid infiltrirt. 1/300.

welche einen mässigen Grad von Leberamyloid darstellt, sieht man klar, wie die glasige Verquellung die Peripherie des Acinus einstweilen vollkommen frei gelassen hat, etwa halbwegs von der Peripherie nach dem Centrum zu anfängt und von hier aus verschieden weit in die Region der Venula centralis hineinreicht. In dieser Thatsache spricht sich eine gewisse Analogie mit der amyloiden Entartung anderer Organe aus, wo die Infiltration ebenfalls an den kleinen Arterien

beginnt und sich von hier aus auf die Capillaren fortsetzt. Die kleinen Arterien pflegen auch beim Leberamyloid mitafficirt zu sein. Das Hauptdepot des Amyloids aber bilden die Capillargefässe, an deren äusserer Oberfläche sich die Substanz in dicken Klumpen niederschlägt. Das Lumen der Capillaren bleibt frei; auch die Capillarkerne bleiben sichtbar sowie ein scharfer innerer Contour der Capillarmembran. Dagegen werden die Leberzellen meist atrophisch. Früher nahmen wir an, dass sie den Hauptort für die Ablagerung des Amyloids abgäben, jetzt wissen wir, dass sie dies im Ganzen selten thun. Sie werden dann durch die Intussusception der Amyloidsubstanz grösser und verlieren ihre scharfen Contouren; sie werden homogen, mattglänzend, der Kern verschwindet und eine glasig aussehende Scholle ist das Endergebniss.

Im weiteren Verlauf der Krankheit wird nächst dem Bezirk der Arterien derjenige der Lebervenen vollständig gefüllt, dann erst setzt sich die Infiltration auf das Pfordadergebiet fort. Ist auch diese vollendet, so hat die Degeneration ihren höchsten Grad erreicht.

Die Amyloid- oder Speckleber (Hepar amyloides). Die Leber ist erheblich grösser und schwerer als normal, von blass-röthlicher Farbe, wie geräucherter Lachs (*Frerichs*), daher durchscheinend, von wachsähnlicher Consistenz. Die schärferen Kanten, welche die normale Leber hat, sind auch hier wie bei der Fettleber mehr rundlichen, plumpen Contouren gewichen. Von der oft colossalen Vergrösserung giebt die Einzeichnung in das Schema (Fig. 209VV) eine Vorstellung, doch können geringere Grade von Amyloidinfiltration auch an unvergrösserter Leber vorkommen.

Eine besondere Erwähnung verdient auch hier der geringe Blutgehalt des Organes. Derselbe hängt natürlich in geradem Verhältnisse von der Mehrforderung an Raum ab, welche seitens der Amyloidsubstanz erhoben wird. Je hochgradiger daher die Infiltration, um so weniger Blut bewegt sich in einer gegebenen Zeit durch das Organ, um so mehr wird auch von dieser Seite — und ganz abgesehen von der directen Beeinträchtigung der Leberzelle — die Function der Leber leiden. Es wird nur eine sehr spärliche und dünnflüssige Galle abgesondert, was freilich bei der ohnehin geschwächten Ernährung der Individuen genügen mag. Uebrigens erhält sich die Durchgängigkeit der Capillaren bis zuletzt. Man kann die Speckleber jeden Grades vollkommen injiciren.

Neben der diffusen Speckinfiltration der Leber giebt es auch noch eine heerdweise Ablagerung, welche ich bis jetzt nur einmal und zwar in einem Falle von rother Atrophie (s. oben) angetroffen habe. In einer sonst nur spurweise amyloidisirten, aber durch die erwähnte Stauungsatrophie förmlich in Lappen zerlegten Leber fanden sich an mehreren Stellen inmitten der Lappen wallnussgrosse, feste Knoten, welche in ihrer Mitte je eine weiche Stelle enthielten. Die nähere Untersuchung ergab hochgradige amyloide Infiltration mit centraler Eiterung. Die Eiterung war offenbar secundär, denn in dem spärlichen, aus dem Bindegewebe der Portalcanäle hervorgegangenen Eiter waren die isolirten Acini speckig infiltrirt und wegen der grossen chemischen Indifferenz des Infiltrates wenig verändert, aufgeschwemmt.

Combinationen von Amyloid- und Fettinfiltration sind nicht selten, meist aber so beschaffen, dass die Fettinfiltration als ein gelegentliches Accedens erscheint.

c. Pigmentinfiltration.

Unter den Organen, welchen wir bei Betrachtung der Melanämie (pg. 202) eine besondere Prädisposition für die Ablagerung der melanämischen Pigmentschollen aus dem Blute zuschrieben, befand sich auch die Leber. Weiterhin (pg. 486) sahen wir, dass diese Pigmentablagerung sich gern mit einer interstitiellen Bindegewebshyperplasie combinirt, und beschrieben beide, Pigmentablagerung und Bindegewebshyperplasie, unter dem Krankheitsbilde der schiefrigen Induration der Leber.

Eine Pigmentinfiltration der Leber kann aber auch auf andere Weise entstehen. Bei allen sei es infectionellen sei es toxischen Zerstörungen rother Blutkörperchen bemächtigen sich die Leberzellen eines Theiles des im Blute gelösten Hämatins oder seiner Derivate und verarbeiten dieselben zu Gallenpigment. Wird aber die Zufuhr zu stark, so können die Leberzellen ihrer Aufgabe nicht völlig genügen und es kommt zu körnigen Ausscheidungen brauner Pigmentkörper im Innern der Zellen, welche also nicht als solche aus dem Blute infiltrirt sind.

d. Leukämische Infiltration.

Ich habe bei Betrachtung der Leukämie die allgemeinen Grundzüge aller leukämischen Infiltrationen angegeben. Die Leber ist ein Lieblingssitz derselben und zugleich dasjenige Organ, in welchem sie sich am besten histologisch verfolgen lassen.

Seitdem wir wissen, dass die Wandungen der kleineren Gefässe den farblosen Blutzellen das Durchtreten unter Umständen gestatten, werden wir vor allen anderen die leukämische »Neubildung von lymphadenoidem Gewebe« als eine durch Auswanderung farbloser Blutkörperchen bedingte Infiltration anzusprechen haben. Die vermehrte Zahl derselben im Blute legt diese Deutung zu nahe, als dass wir sie überhaupt umgehen könnten. Dazu kommt aber, dass der histologische Befund einer Auswanderungstheorie durchaus das Wort redet. Wegen der grossen Uebereinstimmung, welche die äussere Form der leukämischen Heerde an der Niere mit Blutheerden ebendaselbst haben, hatte ich mich längst mit dem Gedanken getragen, ob und in welcher Weise es denn möglich sei, die leukämischen Heerde auf ursprüngliche Extravasate zurückzuführen. Das einzige aber, was ich zur Unterstützung dieser Ansicht beibringen konnte, war die geringe Dichtigkeit der Gefässe innerhalb jener Bezirke, welche bei Injectionen regelmässig zu grösseren Extravasaten führte. Bei der Leber nun sehen wir, wie sich die leukämische Infiltration überall aufs Innigste dem Verlaufe der Gefässe anschliesst. Auf jedem Querschnitt eines — übrigens gut vorbereiteten, injicirten und erhärteten — Materials sieht man, wie die farblosen Zellen Reihen bilden, welche die Capillargefässe durch den ganzen Acinus begleiten. Stellenweise liegen die Zellen so dicht gedrängt, dass sie sich wie ein Epithelialstratum ausnehmen, welches der Capillarwand aussen aufsitzt. Dergleichen findet man vornehmlich in den Randtheilen der Acini, während die Mitte weniger reich bedacht ist. Ueberhaupt kann als ausgemacht gelten, dass diese Infiltration — wie mutatis mutandis die Fettinfiltration — den Acinus von aussen nach innen durchdringt. Die Leberzellen verhalten sich dabei nur passiv. Abgedrängt von den Gefässen, der Quelle ihrer Lebens- und Functionsfähigkeit, gehen sie atrophisch zu Grunde, und oft kann man schon mit blossem Auge eine braune

Sprenkelung der Lebersubstanz wahrnehmen, welche auf Pigmentkörnchenhaufen, die letzten Ueberbleibsel der Leberzellen, zurückzuführen ist. Dieselbe tritt um so stärker hervor, als die Farbe, welche der Leberacinus bei der leukämischen Infiltration acquirirt, ein sehr reines Milchweiss ist. Wir können gewöhnlich an einer und derselben Leber alle Stadien der Veränderung neben einander sehen, da die Grenzen der Acini sich keineswegs mit der fortschreitenden Infiltration verwischen, sondern im Gegentheil immer schärfer hervortreten. Da sehen wir denn neben normalen Leberacinis solche, deren Randzone eine leichte Anschwellung und weissliche Verfärbung erfahren hat; wieder andere, welche durchweg etwa um $^1/_3$ vergrössert und gleichmässig bräunlichgrau gefärbt sind, endlich Acini von monströsem Umfang und milchweisser Färbung, dabei eigenthümlich trocken und über das Niveau der Schnittfläche polsterartig hervortretend. Die verschiedenen Grade der Infiltration vertheilen sich gewöhnlich in der Weise, dass die am meisten gedrückten Theile des Organes (unter dem Rippenrand z. B.) weniger, die von diesen Punkten entfernten Theile hochgradiger verändert sind, doch kommen mancherlei Abweichungen vor. Eine seltenere Form leukämischer Affection der Leber, welche aber in den Handbüchern grössere Berücksichtigung zu erfahren pflegt, stellt sich in gewissen circumscripten grauweissen Knötchen dar, welche den Miliartuberkeln einigermassen ähnlich, von ihnen aber namentlich durch die geringere Consistenz zu unterscheiden sind. Die Knötchen haben ihren Sitz in den kleineren Aestchen der Vena portarum, mit welcher sie sich gemeinschaftlich herausheben lassen (*Boettcher*), und werden auch neben der vorhin beschriebenen Infiltration gefunden.

Umfang und Schwere der leukämischen Leber können sehr beträchtlich werden und der carcinomatösen Entartung in dieser Beziehung gleichkommen (Fig. 209 VIII.) Es sind leukämische Lebern von 14 Pfund Gewicht beobachtet worden.

5. Atrophie.

Eine entzündliche Atrophie der Leber haben wir in der Cirrhosis atrophica (pg. 486), eine Stauungs-Atrophie in der Atrophia cyanotica (pg. 475) kennen gelernt. Mithin verbleiben unserer Betrachtung noch folgende Formen:

Die einfache oder braune Atrophie (Atrophia simplex s. fusca). Bei sehr ausgehungerten Individuen, bei Strictur des Oesophagus, bei Nahrungsverweigerung Geisteskranker, bei Marasmen aller Art findet man die Leber auffallend klein, braun, die Kapsel schlaff oder gerunzelt und als Ursache dieser allgemeinen Volumsabnahme eine Verkleinerung aller Leberzellen bis zum dritten Theil des normalen Umfanges, welche mit einer Entwickelung von gelben und braunen Pigmentkörnchen im Protoplasma verbunden ist. Wir haben hier offenbar die entgegengesetzten Bedingungen von denen, welche dem Zustandekommen der Hypertrophie zu Grunde liegen, bemerken aber, dass sich die schlechtere Ernährung, die mangelhafte functionelle Reizung in einer ausschliesslichen Atrophie der Leberzellen geltend machen, während die übrigen Structurtheile vorab noch normal bleiben. Da nun aber diese übrigen Structurtheile ausschliesslich aus Bindegewebe und Gefässen bestehen, so bewirkt das relative Uebergewicht dieser »fibrösen« Theile« eine zähe, lederartige Beschaffenheit des Organes, welche

sich namentlich beim Schneiden bemerklich macht und welche leicht zu der irrigen Vermuthung einer Cirrhose Veranlassung geben könnte.

Die acute gelbe Atrophie (Atrophia flava). Mit dem Auftreten eines in jeder Beziehung charakteristischen klinischen Krankheitsbildes, des sogenannten Icterus gravis, correspondirt eine ebenso charakteristische anatomische Metamorphose der Leber, welche nach dem hervortretendsten Merkmale als gelbe Atrophie bezeichnet zu werden pflegt. Nach den Aussagen der verschiedensten Beobachter schwindet die Leber in einer sogar äusserlich bemerkbaren Weise binnen 3—4 Tagen, ja in noch kürzerer Zeit von ihrer normalen Grösse auf ein ausserordentlich kleines Volumen. Bei der Section findet man sie vorwiegend im Dickendurchmesser verkleinert, ausserordentlich schlaff, so dass sie sich »in allen Richtungen wie ein weicher Lappen zusammenklappen lässt« (*Zenker*) mit gerunzelter Kapsel. Auf dem Durchschnitt unterscheidet man höchstens zwei Substanzen, eine gelbe und eine rothe, welche sich so in dem Raume theilen, dass die gelbe Inseln bildet, welche von der rothen umfasst sind. Die »gelbe« Substanz ist äusserst weich, gummiguttgelb gefärbt, schwammig aufgelockert, über das Niveau polsterartig hervorquellend, während die »rothe« Substanz bei weitem fester, selbst lederartig zähe ist und unter das Niveau der Schnittfläche tief einsinkt. Es ist wohl sicher, dass die rothe Substanz nur ein späteres Stadium der Entwickelung darstellt. Daher kommt es zwar häufig vor, dass die Leber bei der Section noch ganz aus gelber Substanz besteht, wenn nämlich der Tod so frühzeitig eintritt, dass das rothe Stadium noch nirgends zur Entwickelung gekommen ist. Hingegen scheint es selten oder nie vorzukommen, dass das Leben bis zur vollendeten rothen Degeneration anhält. Die Läppchenzeichnung ist überall undeutlich oder ganz verwischt.



Fig. 204. Gelbe Erweichung. Leberzellennetz. Nach *Zenker*.

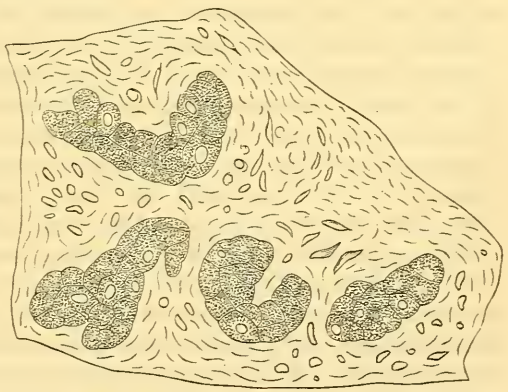

Fig. 205. Gelbe Erweichung. Die rothe Substanz mit Gallengängen (?). *Zenker*.

Der mikroskopische Befund ergiebt für die gelbe Substanz eine fast vollständige Aufweichung und Auflösung des Leberzellennetzes. Selten sind noch einzelne Leberzellen durch deutliche Contouren abgegrenzt. Dagegen sind Fetttropfen von allen Grössen theils regellos vertheilt, theils noch durch eine gallertartige, weiche Zwischensubstanz in solche Reihen festgehalten, dass man das Ganze als das in Auflösung begriffene Netz der Leberzellen betrachten kann (Fig. 204).

Auch Krystalle von Bilirubin sind nicht selten in dem sonst nur feinkörnigen Detritus zugegen. Die mikroskopische Untersuchung der rothen Substanz ergiebt ein lockiges, schlaffes Bindegewebe, welches in schmalen, spaltförmigen Räumen Fetttropfen und Gallenfarbstoffkörnchen, ausserdem aber in regelmässigen verzweigten Zügen und scheinbar blind endigenden Schläuchen Zellen von dem Charakter der Gallengangsepithelien enthält (Fig. 205). *Waldeyer* erblickt in letzteren eine reparatorische, von den Gallengängen ausgehende Epithelwucherung, während *Klebs* diese Erklärung ablehnt und sie nur für modificirte alte Leberzellenschläuche ansehen möchte. (Vergl. auch Zenker, Deutsches Archiv X. pg. 16.)

Der der gelben Leberatrophie zu Grunde liegende Process ist noch in Dunkel gehüllt. Unzweifelhaft ist, dass es sich um eine Auflösung des Leberparenchyms, insbesondere der Leberzellen handelt, so dass die rothe Substanz nur als das erweichte und macerirte Leberparenchym ohne die Zellen angesehen werden kann. Fast einstimmig ist man darüber, dass diese Auflösung durch fettige Degeneration erfolgt. Hier aber beginnen schon die Differenzen. Einige unserer Forscher (*Ph. Munk*, *Leyden* u. A.) wollen jene fettige Degeneration unter den Gesichtspunkten der fettigen Degeneration bei Phosphorvergiftung betrachten; *Munk* lässt sogar die Möglichkeit durchblicken, dass alle Fälle von acuter gelber Atrophie auf Phosphor zurückzuführen seien. Bei der Leberstörung nach Phosphorgenuss wird aber der Hauptnachdruck auf das Auftreten von Fetttröpfchen in den Leberzellen gelegt, doch dürfte auch hier eine vorgängig parenchymatöse Schwellung nicht fehlen. Diese letztere bildet nach einer zweiten Ansicht (*Frerichs*, *Demme*) das eigentliche Wesen der gelben Leberatrophie. Die gelbe Leberatrophie sei der Ausgang einer acuten Entzündung des Parenchyms. Diese residire vorzugsweise in den Randpartien des Acinus und könne an gewissen Ueberresten der Structur nachgewiesen werden. Nicht selten nämlich finde man grössere und kleinere Gruppen von Acinis, die sich namentlich in ihren Rändern soweit erhalten hätten, dass man noch die Leberzellen im Zustande der trüben Schwellung entdecken könne. Die Schwellung der Randtheile bewirke zugleich eine Verlegung der kleinsten, aus dem Acinus herausführenden Gallengänge, mithin eine Stauung der Galle im Innern der Acini, Resorption ins Blut und Icterus. Man sieht, diese Ansicht will zugleich die wunderbare Thatsache erklären, dass die grösseren Gallenwege stets leer oder mit einem farblosen Schleime erfüllt gefunden werden und dennoch Gelbsucht zu Stande kommt. Eine dritte Ansicht (*Henoch*, *v. Dusch*) macht die Gallenretention in der Leber geradezu zum Mittelpunkt der Erscheinungen. Wir werden an einer anderen Stelle (vgl. Gallengänge) die gallige Colliquation der Leber kennen, aber auch von der gelben Atrophie unterscheiden lernen. Alles deutet darauf hin, dass wir es mit einer acuten Infectionskrankheit zu thun haben, bei welcher zahlreiche farbige Blutkörperchen aufgelöst oder wenigstens ausgelaugt werden und der freigewordene Blutfarbstoff ohne Zuthun der Leber in Gallenfarbstoff übergeht. Diese Alteration bildet das eine Hauptmoment der Krankheit, sie äussert sich ausserdem in erheblichen Blutergiessungen, theils parenchymatösen (Haut, Mesenterium), theils oberflächlichen (Darm, Nase). Ob die schweren Zufälle von Seiten des Centralnervenapparates durch das Gift direct hervorgerufen werden, oder ob sie eine Folge der Blutent-

mischung sind, darüber fehlen entscheidende Beobachtungen. *Frerichs* war der Ansicht, dass das durch den Zerfall der Leberzellen entstandene und ins Blut gelangte Leucin und Tyrosin die nervösen Symptome auslöse, doch haben die bezüglichen Versuche gezeigt, dass erhebliche Mengen dieser Körper in den Kreislauf eingeführt werden können, ohne Coma, Delirium, Krämpfe etc. hervorzubringen. Auch das ist noch nicht entschieden, ob die Leberstörung eine directe oder indirecte Wirkung des Giftes ist. Wir können wählen, ob wir uns den Zerfall der Leberzellen wie bei der Phosphorvergiftung unter dem unmittelbaren Einfluss des Giftes denken, oder ob wir annehmen wollen, dass das in abnorme Umsetzungsprocesse gerathene Blut die Anregung zum Zerfall gegeben habe. Ich neige mich der ersteren Ansicht zu und schiebe überhaupt alle Erscheinungen direct auf die chemischen Eigenschaften des noch zu entdeckenden Giftes.

Circumscripte Atrophien des Leberparenchyms, welche mit einer allmählichen Verkleinerung und Resorption der Leberzellen und mit einer Obliteration des restirenden Blutgefässgerüstes einhergehen, werden überall an solchen Stellen beobachtet, wo die Leber mechanischen Beeinträchtigungen ausgesetzt ist.

Die Schnüratrophie der Leber (Atrophia constrictoria). Durch die Compression der unteren Brustapertur beim Schnüren wird zunächst das Organ seitlich zusammengeschoben, es entsteht eine Anzahl niedriger Falten, welche am rechten Lappen von hinten her gegen den freien Rand verlaufen. Zugleich wird der vordere Rippenrand gegen die Oberfläche der Leber angedrückt. Die hier liegenden Acini atrophiren und werden durch ein schwieliges Bindegewebe ersetzt, welches sich bei oberflächlicher Betrachtung als eine in das Leberparenchym eindringende Verdickung der Kapsel präsentirt. Die Kapsel mag aber auch wirklich etwas verdickt sein. So entsteht eine immer tiefer werdende Furche, welche die vorderen Partien sowohl des rechten als des linken Lappens abschneidet und schliesslich so weit geben kann, dass Rand und Lappen nur durch eine dicke ligamentöse Brücke mit einander verbunden sind. Der abgeschnürte Theil enthält eine kolbige Rundung dadurch, dass sämmtliche Gefässe, welche aus ihm Blut und Galle abzuführen bestimmt sind, in ihrer Continuität comprimirt werden und infolge dessen eine entsprechende Ectasie erfahren. Man kann schon mit blossem Auge die geschwollenen und varicösen Venen bemerken und daneben Gallengänge, welche schon nicht mehr mit Galle, sondern mit dem Secret ihrer Wandung, einem klaren Schleim, gefüllt sind. Am rechten Leberlappen kann die abnorme Beweglichkeit des freien Randes unter Umständen zu einer höchst bedenklichen Umklappung nach oben und Einklemmung unter den Rippenbogen führen. Da an ihm die Gallenblase befestigt ist, so kann durch die Zerrung des Ductus cysticus und choledochus Verschluss des letzteren und Icterus bedingt sein (*Virchow*). Auch ist ein Anwachsen des umgeklappten Stückes an die Leberoberfläche beobachtet.

In ähnlicher Weise wie bei der Schnüratrophie wird durch den Druck von Exsudaten, welche sich zwischen Leber und Zwerchfell abgekapselt haben, ebenso von pleuritischen und pericardialen Exsudaten partielle Atrophie der Leber herbeigeführt. Desgleichen durch den Druck abdominaler Geschwülste. Einen höchst merkwürdigen, hierhergehörigen Fall hatte ich Gelegenheit zu beobachten. Es handelte sich um eine rhachitische Puerpera. Der schwangere Uterus hatte den

vorderen Theil der Leber dergestalt gegen den Rippenbogen emporgedrückt, dass neben einer anderen Schnürfurche zahlreiche atrophische Stellen jüngeren Datums vorhanden waren. Dieselben waren eingesunken, röthlichbraun und setzten sich sehr scharf von dem benachbarten gesunden Parenchym ab; letzteres geschah durch bogenförmige Linien, welche ihre Concavität nach aussen wandten; mithin waren die Stellen sternförmig; sie differirten der Grösse nach von 1 Mm. Quermesser bis zum Umfange von mehreren Quadratzollen. Bei der mikroskopischen Untersuchung ergab sich ein beinahe gänzliches Fehlen der Leberzellen, während das Blutgefässgerüst noch vollständig vorhanden und gut zu injiciren war. Ohne Zweifel haben wir es hier mit einer subacuten Atrophie zu thun, da der Uterus nur während kurzer Zeit einen so beträchtlichen Umfang hat, dass er die Leber zu beeinträchtigen im Stande ist. Bemerkenswerth ist aber die Thatsache, dass in solchen Fällen zunächst die Leberzellen leiden, während sich die Blutgefässe vorläufig intact erhalten. Ich möchte glauben, dass hier sogar eine Restitutio in integrum möglich wäre. Dazu wäre nöthig, dass sich die leeren Räume zwischen den Blutgefässen von Neuem mit Leberzellen füllten, was von Seiten der wenigen übrig gebliebenen Drüsenelemente geschehen dürfte.

6. Hypertrophie.

Als echte Hypertrophie der Leber können wir füglich nur solche Zustände bezeichnen, wo eine deutlich nachzuweisende Volumszunahme von einer gleichmässigen Vergrösserung oder Vermehrung aller in die Structur des Organes eingehenden Texturen hervorgebracht ist. Wir erkennen und erschliessen daher die Hypertrophie der Leber aus einer entschiedenen und auffallenden Vergrösserung der Acini, welche mit einer vollkommen normalen Beschaffenheit insofern einen gewissen Contrast bildet, als wir in weitaus den meisten Fällen ähnlicher Vergrösserung ein Infiltrat oder eine Neubildung als Ursache derselben nachweisen können. Man hat speciell zwischen einer Hypertrophie und Hyperplasie der Leber in dem Sinne unterscheiden zu können geglaubt, dass man die erstere durch eine Vermehrung der Grösse, die letztere durch eine Vermehrung der Zahl der Leberzellen zu Stande kommen liess. Ich muss die Brauchbarkeit einer solchen Unterscheidung für problematisch erklären, weil man beträchtliche Grössenverschiedenheiten und Theilungsvorgänge zu häufig an ganz gesunden Lebern wahrnimmt. Den einzigen Stützpunkt für unser Urtheil bietet uns die Thatsache, dass eine Neubildung von Acinis unter allen Umständen nicht beobachtet wird, dass sich mithin jede Hypertrophie zunächst als eine Vergrösserung der Acini präsentiren muss. Die Abschätzung der Grösse wird aber dadurch erleichtert, dass wenigstens hypertrophische Zustände höheren Grades stets nur in umschriebenen Abschnitten des Organes vorkommen; meist handelt es sich um vicariirende Hypertrophien, um einen Ersatz für dasjenige, was an andern Punkten durch Atrophie verloren geht, so dass man dann nicht selten neben normalen Acinis solche Acini sieht, welche zu klein, und solche, welche zu gross sind. Hierher gehören die compensatorischen Hypertrophien einzelner Leberlappen bei Narbenbildung, Druckatrophie, Verödung in anderen Regionen, welche eben nicht selten beobachtet wird. Schwieriger mag

die Beurtheilung bei jener allgemeinen, aber weniger hochgradigen Hypertrophie sein, welche theils infolge von Leukämie, von Diabetes mellitus, theils bei längerem Aufenthalt in heissen Klimaten beobachtet wird. Hier wird es sich vor allem darum handeln, nicht eine Verwechselung von echter und unechter Hypertrophie zu begehen. Diese liegt am nächsten bei der leukämischen Schwellung, welche in den meisten Fällen auf einer Infiltration mit farblosen Blutzellen beruht; auch bei Diabetes mellitus rathe ich zur Vorsicht. Man kann dort in der Regel ein verschiedenes Verhalten der drei Blutgefässbezirke des Acinus constatiren. Der Pfortaderbezirk zeigt uns das Leberzellennetz in einem mehr gequollenen als vergrösserten Zustande, die Kerne färben sich auf Jodzusatz weinroth, wahrscheinlich bedingt durch enthaltene glycogene Substanz, die Contouren der Zellen verschwimmen in einander, was vielleicht auf eine Volumszunahme der letztern zu beziehen ist. Der Arterienbezirk, die mittlere Region, ist fettig infiltrirt, das Centrum dagegen fast normal, der Zustand der Leberzellen an der Peripherie ist hier nur andeutungsweise vorhanden.

Sehr interessant ist die Thatsache, dass eine partielle Verminderung des Druckes, unter welchem die Oberfläche der Leber steht, ein förmliches Herausquellen der Leber an dieser Stelle zur Folge hat. *Klebs* sah bei einem lochförmigen Defect der rechten Zwerchfellhälfte an der Oberfläche des rechten Leberlappens einen knolligen, 8 Mm. hohen Auswuchs, welcher durch jenes Loch hindurch in die Pleurahöhle einragte.

7. Geschwülste.

Die cavernöse Geschwulst (Tumor cavernosus). Die Wahl und Reihenfolge, in welcher die verschiedenen Untersuchungsobjecte der pathologischen Histologie in Arbeit genommen worden sind, hat sich nicht immer nach den Bedürfnissen des Arztes gerichtet. Sonst wäre es eine auffallende Erscheinung, dass einige höchst wichtige Fragen über die Entstehung und das Wachsthum der Leberkrebse noch immer ihrer Erledigung harren, während eine in klinischer Beziehung höchst unbedeutende Geschwulstform, der Tumor cavernosus, schon sehr früh in den besten Kräften unserer Wissenschaft seine Bearbeiter gefunden hat. Wir haben über diese gelegentlich vorkommenden, erbsen- bis wallnussgrossen, scharf umschriebenen, mit Schwellgewebe ausgefüllten und daher auch im halbgefüllten Zustande dunkelbläulichroth erscheinenden Lücken der Lebersubstanz nicht bloss ausführliche histologische Kenntnisse, sondern auch eine von *Virchow* begründete Anschauung über Entstehung und Wachsthum, welche nur noch wenig Hypothetisches enthält.

Ein Balkenwerk von Bindegewebe, dessen Zwischenräume dem Zufluss des Blutes offen stehen, bildet die eigentliche Substanz der Geschwulst. Unterwerfen wir einen einzelnen Bindegewebsbalken der mikroskopischen Untersuchung, so unterscheiden wir an ihm einen Ueberzug von einschichtigem Plattenepithel, unter diesem eine streifige Grundsubstanz mit mässig zahlreichen spindelförmigen Zellen, welche von einigen Autoren für glatte Muskelfasern erklärt worden sind. Elastische Fasern, theils in umspinnenden, theils in umziehenden Netzen angeordnet, geben dem Ganzen eine gewisse Aehnlichkeit mit den Alveolarseptis der Lunge. Auch

die durchschnittliche Grösse der Maschenräume, welche sie einfassen, stimmt mit derjenigen der Lungenalveolen überein. Im Uebrigen lässt sich über die Structur nur so viel feststellen, dass die Septa radienartig um einen oder mehrere in der Mitte gelegene Punkte gruppirt sind, Punkte, welche nur durch eine etwas grössere Anhäufung von Bindesubstanz ausgezeichnet, ihrer Natur und Bedeutung nach aber nur aus der Entwickelungsweise der Geschwulst verständlich sind.

Geht man mit dem Mikroskop längs der Peripherie der Geschwulst hin, so überzeugt man sich bald, dass dieselbe von dem benachbarten Leberparenchym überall durch eine mässig breite Bindegewebsschicht getrennt ist; hier und da sieht man, wie dieses Bindegewebe einen dreieckigen Fortsatz in den Zwischenraum zweier Acini hineinsendet. Auch diese Fortsätze enthalten Gefässlumina, aber weniger zahlreich und durch breitere Brücken von Bindegewebe getrennt. Offenbar aber haben wir hier, wenn irgendwo, die Entwickelungsweise der Geschwulst vor Augen: eine interlobuläre Hyperplasie des Bindegewebes, welche von einer cavernösen Metamorphose (pg. 149) gefolgt ist. Die Geschwulst schliesst sich also einerseits der früher geschilderten interstitiellen Hepatitis, anderseits der Fibroidbildung an. Auch das cirrhotische Bindegewebe war durch Gefässreichthum ausgezeichnet, wir wiesen auf die Möglichkeit hin, dass diese Qualität auf einer localen Prädisposition, nämlich dem enormen Blutreichthum der Leber, beruhen könnte, und können dieselbe locale Prädisposition auch in dem gegenwärtigen Falle in Anspruch nehmen. Sie liefert uns hier statt eines einfachen ein telangiectatisches, wenn man will, ein cavernöses Fibroid.

Mit dieser Einsicht in die Entwickelung fällt zugleich die Nothwendigkeit weg, die Bluträume unserer Geschwulst auf die präexistirenden Arterien, Venen oder Capillargefässe in dem Sinne zurückzuführen, dass wir sie durch Ectasie derselben entstehen lassen. Das Leberparenchym mit allen seinen Gefässen wird durch den Druck der in den kleinsten Portalcanälen fortschreitenden Geschwulstentwickelung läppchenweise, sehr langsam und ohne alle vorgängige Verzerrung, aber sehr vollständig vernichtet. Mit der Capillarcirculation aber gehen auch die Lumina der betreffenden Lebervenen ein, die Venenwandungen collabiren und bilden schliesslich jene dichteren Anhäufungen von Bindesubstanz, von welchen die Septa der fertigen Geschwulst deshalb radienartig auszugehen scheinen, weil die Geschwulstentwickelung von allen Seiten convergent gegen sie, d. h. die Punkte, vorgedrungen ist, wo die Venen liegen.

So erklärt es sich denn auch, wenn durch *Virchow's* Injectionen nachgewiesen wurde, dass sich die Räumlichkeiten der Geschwulst von der Pfordader und von der Arterie, nicht aber von der Vene aus injiciren lassen. In den Portalcanälen giebt es aber nur Pfortader- oder Arterienästchen, und eine Geschwulst, welche in den Portalcanälen wächst, wird ihre Blutgefässe natürlicherweise von diesen und nicht von den jenseits des Leberparenchyms belegenen Venen beziehen.

Von secundären Metamorphosen der cavernösen Geschwulst ist wenig zu sagen. Ich sah einmal eine partielle Obliteration der Bluträume, welche ohne Zweifel von einer Gerinnung herrührte. Das Centrum der etwa haselnussgrossen Geschwulst war von einem derben, erbsengrossen, weissen Knoten eingenommen,

während ringsherum eine linienbreite Zone bahnfreien cavernösen Gewebes existirte. Ein senkrechter Durchschnitt ergab aber, dass das Septensystem sich durch diesen Knoten hindurch fortsetzte, und dass es sich offenbar um eine secundäre Ausfüllung mit junger Bindegewebsmasse handelte.

Das Adenom der Leber (Adenoma hepatis). Nachdem schon früher *Rokitansky* auf das Vorkommen einer geschwulstmässigen Ablagerung von Lebergewebe neuer Bildung aufmerksam gemacht, ist man neuerdings häufiger dieser interessanten Gattung von Lebertumoren begegnet. Wenn wir nach *Hoffmann's* Vorgange die Fülle von überflüssiger Bildung echter Lebersubstanz in kleinen kugeligen Portionen, die nur ein teratologisches Interesse haben, ausscheiden, so bleibt als Adenoma hepatis eine Geschwulstform übrig, welche sich durch höchst prägnante histologische und makroskopische Charaktere auszeichnet.

Der vollentwickelte Adenomknoten ist eine kugelig abgegrenzte, in eine bindegewebige, innen glatte und glänzende Membran eingelagerte Geschwulst; ihre Consistenz ist schwellend weich, elastisch, ihre Farbe ist ein helles Leberbraun, an einzelnen Knoten etwas dunkler. Die Geschwulst kommt einzeln und multipel vor; im letzteren Falle erreichen die Knoten die bedeutende Grösse von 2 Zoll im Durchmesser. Nur durch den gegenseitigen Wachsthumsdruck geht die ursprüngliche Kugelform der Knoten in allerhand gequetschte und verzogene Formen über. Späterhin tritt meistens die Erweichung einzelner Knoten ein, die Zellen zerfallen fettig, die seröse Fläche des Balges producirt auch eine gewisse Quantität Eiter, so dass schliesslich vollkommene Abscesshöhlen entstehen, die auch bersten können und dann durch Peritonitis tödtlich werden. Umfang und Schwere der adenomatösen Leber richtet sich nach der Zahl und Grösse der Knoten. Beide können sehr erheblich werden, wie beim Leberkrebs (Fig. 209, VIII).

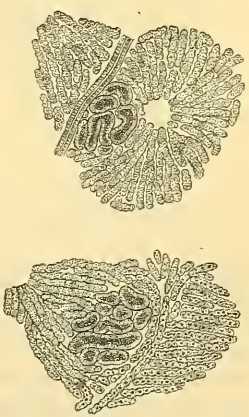

Fig. 206. Leberadenom. Kleinste durch partielle Metamorphose eines Acinus entstandene Knötchen. $^{20}/_{1}$.

Verfolgen wir, was bis jetzt nur in einem Falle von multipler Adenombildung möglich gewesen ist, die Knoten bis zu ihren kleinsten, mit unbewaffnetem Auge nicht mehr sichtbaren Anfängen, so gewahrt man diese in gewissen durch Form und Farbe ausgezeichneten Stellen einzelner Leberacini (Fig. 206). Hat man bei der Untersuchung die Karminimbibition angewandt, so markirt sich das erkrankte Parenchym durch eine auffallend tiefe Färbung, und es wird uns daher doppelt leicht zu sehen, dass hier an Stelle der anastomosirenden Balken des Leberzellennetzes in sich abgeschlossene, länglichrunde Zellencylinder getreten sind, welche sich mannigfach krümmen und in dieser Weise einen in summa kugeligen Raum ausfüllen, welcher zugleich etwa den sechsten Theil eines Leberacinus ohne Verdrängung der benachbarten Zellenreihen einnimmt, d. h. ihn ersetzt, an seine Stelle getreten ist. Diese erste Veränderung ist dadurch herbeigeführt, dass sich innerhalb des gedachten Bezirkes die Balken des Leberzellennetzes an den Verbindungsstellen

von einander trennten und jeder für sich die Form eines Zellencylinders annahm, wie wir ihn sonst nur bei der Entstehung der offenmündenden Drüsen und beim Epithelialkrebs finden. Mit dieser Umwandlung ist eine mässige Vermehrung der Leberzellen verbunden, deren Effect indessen durch die gleichzeitige Verkleinerung der Elemente vorläufig ausgeglichen wird.

Das weitere Wachsthum der so angelegten Knoten erfolgt einerseits durch excentrische Ausbreitung der Störung, anderseits durch Sprossenbildung von Seiten der vorhandenen Zellencylinder. Wenn die Geschwulst die Grösse eines kleinen Stecknadelkopfes erreicht hat, so ist der letztere Wachsthumsmodus der ausschliessliche. Die Geschwulst erhält schon um diese Zeit eine bindegewebige Hülle, welche sie gegen das umgebende Bindegewebe abschliesst. Letzteres wird lediglich verdrängt und erdrückt, soweit es sich nicht durch eigene Knoten an der Neubildung betheiligt. Jene aber wachsen von dem besagten Punkte an durch eigene Mittel. Die eigenthümliche Intention, welche sich in der ganzen Anlage ausspricht, schreitet dabei bis zur täuschenden Nachahmung einer tubulösen Drüse, etwa der Niere voran. Fig. 207 und 208, welche beide etwa hanf-

Fig. 207. Leberadenom. Tubulöser Bau der Geschwulst. $^1/_{300}$.

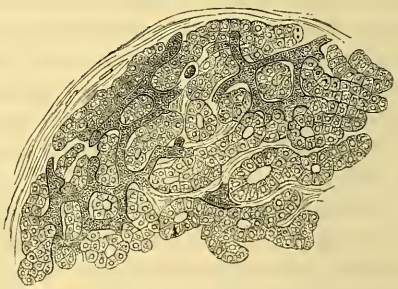

Fig. 208. Leberadenom. Blutgefässe und Kapsel der Geschwulstknoten. $^1/_{300}$.

korngrossen Knoten entnommene Durchschnitte darstellen, zeigen uns centrale Lumina von verschiedener Weite an den meisten der vorhandenen Pseudodrüsenschläuche, welche mit einer gelblichen Gallertsubstanz oder mit einer dünnen, wasserklaren Flüssigkeit gefüllt sind. Es muss indessen hervorgehoben werden, dass diese Entwickelungshöhe denn doch nicht eben häufig erreicht wird, und dass es bei den soliden Cylindern in der Regel sein Bewenden hat. In Fig. 208 ist zugleich ein Theil der Bindegewebskapsel sichtbar, welche den Knoten nach aussen begrenzt. Bei Knoten, welche die Grösse einer Kirsche und darüber erreicht haben, wendet diese Bindegewebskapsel dem Knoten eine vollkommen glatte, mit serösem Epithel bekleidete Fläche zu; es besteht also geradezu ein seröser Raum an der Peripherie des Knotens, welcher nur an wenigen Punkten von den zu- und abführenden Gefässen übersprungen wird. Injectionsversuche

haben mich gelehrt, dass die Gefässbahnen der Knoten, wiewohl sie ursprünglich einen Bruchtheil des acinösen Capillarnetzes bilden und somit jeder der drei Gefässspecies der Leber zugänglich sind, späterhin immer ausschliesslicher von der Leberarterie gespeist werden. In die grösseren Exemplare von Adenomknoten konnte die Injectionsmasse nur von der Arterie aus eingetrieben werden. Etwas Aehnliches werden wir bei den echten Krebsen wiederfinden.

Der vollentwickelte Adenomknoten ist nach alledem eine kugelig abgegrenzte, in eine bindegewebige Membran eingelagerte Geschwulst, ihre Consistenz ist schwellend weich, elastisch, ihre Farbe ein helles Leberbraun, an einzelnen Knoten etwas dunkler. Die Geschwulst kommt einsam und multipel vor; im letzteren Falle erreichen die Knoten die bedeutende Grösse von 2 Zoll im Durchmesser. Nur durch den gegenseitigen Wachsthumsdruck geht die ursprüngliche Kugelform der Knoten in allerhand gequetschte und verzogene Formen über. Späterhin tritt meistens die Erweichung einzelner Knoten ein, die Zellen zerfallen fettig, die seröse Fläche des Balges producirt auch eine gewisse Quantität Eiter, so dass schliesslich vollkommene Abscesshöhlen entstehen, die auch bersten können und dann durch Peritonitis tödtlich werden. Umfang und Schwere der adenomatösen Leber richtet sich nach der Zahl und Grösse der Knoten. Beide können sehr erheblich werden, wie beim Leberkrebs (Fig. 209, VIII).

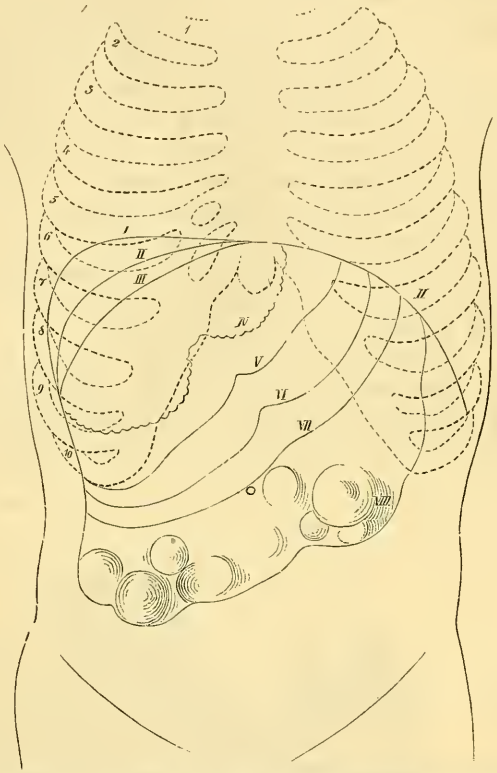

Fig. 209. Das Volumen der Leber bei verschiedenen Krankheiten. 1—10 Rippen. I. Stand des Zwerchfells bei Anschwellung der Leber höchsten Grades (Carcinom). II, II. Normaler Stand des Zwerchfells. II, III. Relative Dämpfung. III. Stand des Zwerchfells an der vorderen Brustwand, zugleich als Dämpfungslinie der normalen Leber. IV. Leberrand der Cirrhose, V. bei normaler Leber. VI. Fettleber. VII. Amyloidleber. VIII. Krebs, Leukämie, Adenom. Sämmtlich Durchschnittsgrössen.

Einer besonderen Anwendung der Bezeichnung »Adenom« begegnen wir bei den französischen Autoren. Dieselben nennen die durch Cirrhose abgeschnürten kugelig configurirten Portionen von Lebersubstanz Adenomknoten. Neuerdings aber ist festgestellt, dass in einigen seltenen Fällen dieses Leberparenchym wirklich zur Bildung echter Adenomknoten fortschreiten kann. Dieselben entstehen

und wachsen dann genau nach der vorstehend geschilderten Art, sind aber stets ganz scharf von den nicht-adenomatösen Parenchymresten zu unterscheiden.

Der Leberkrebs (Carcinoma hepatis) erscheint als primäres, weitaus häufiger als metastatisches Leiden. Wir betrachten hier zunächst den primären Leberkrebs. Derselbe darf nicht mit dem Primärkrebs der Gallenblase und seinem Weitergreifen auf das benachbarte Leberparenchym verwechselt werden, wenn auch die klinische Unterscheidung schwer fallen dürfte.

Der primäre Leberkrebs bewirkt in der Mehrzahl der Fälle eine bedeutende Vergrösserung namentlich des rechten Leberlappens. Hier finden wir eine Stelle, welche wir als ältesten und grössten Krebsknoten bezeichnen können, umgeben nach allen Seiten hin von kleineren Erkrankungsheerden, die nicht nothwendig kuglige Formen darzubieten brauchen. Es giebt wenigstens neben exquisiten weissen und weichen, scharf umschriebenen und an der Schnittfläche polsterartig vortretenden Knoten auch solche Stellen, wo ein mehr allmählicher und diffuser Uebergang der Steinbildung in das umgebende Leberparenchym besteht und an dieser letzteren durch alle Nüancen der Schwellung und Verfärbung ins Weissliche allmählich zu Krebsgewebe wird.

Mikroskopiren wir an solchen »Stellen des Uebergangs«, so stossen wir auf eine Entartung der Leberacini, bei welcher diese, ohne ihre Form und Grenzen im Allgemeinen einzubüssen, doch allmählich in Krebsmasse verwandelt werden. Fig. 210 stellt die lehrreichste Partie eines zur Hälfte degenerirten Acinus dar

Fig. 210. Carcinoma hepatis. Die Entstehung und Structur des diffusen Medullarkrebses. Das Blutgefässnetz bildet die erste Anlage des Stromas, während die Leberzellen zu Krebszellen werden. *a*. Normale Leberzellen. *c*. Parenchymatöse Entzündung. *b*. Krebszellennester. *v*. Vena centralis. $^1/_{400}$.

und ich glaube, dass man sich hier ohne Schwierigkeit davon überzeugen kann, dass die Leberzellen selbst es sind, welche durch vielfache Theilung und Umgestaltung zu Krebszellen werden, während das Capillarnetz die erste Anlage des

Krebsstromas abgiebt. Bei *v* ist das Centrum des Acinus, das hier sehr erweiterte Venenlumen, von welchem in bekannter Weise die Capillargefässe ausstrahlen. Bei *a* sind die Leberzellen normal, bei *c* ein Auseinanderrücken und Lockerliegen der mehr abgerundeten und vergrösserten Zellen. Dann folgen Zwischenformen, bis bei *b* sehr weite Maschenräume des hier vollendeten Krebsstromas mit den zahllosen Abkömmlingen der Leberzellen gefüllt sind.

Dieser Umwandlungsprocess darf allerdings zunächst nur für den weniger umschriebenen Leberkrebs als gültig angesehen werden, es unterliegt aber keinem Zweifel, dass die schärfer begrenzten Krebsknoten in derselben Weise wenigstens wachsen können. Untersuchen wir, um gleich mit dem ungünstigsten Falle zu beginnen, die Grenze eines grossen und derben Carcinomknotens nach dem anstossenden Leberparenchym hin, so finden wir, dass durch den Druck des wachsenden Knotens alle benachbarten Acini aus ihrer Structur herausgedrängt und in flache Scheiben verwandelt sind, welche der kugeligen Oberfläche des Krebses parallel liegen. Die Leberzellen umgürten den Krebs mit fünf oder mehr concentrischen Reihen. Es macht dieses Bild freilich den Eindruck, als ob die Leberzellen der weiteren Vergrösserung des Knotens eher hinderlich als förderlich sein müssten, und wir werden in dieser Ansicht nur bestärkt, wenn wir sehen, dass gerade diese Knoten die trefflichsten Beispiele für das sprungweise Wachsthum der Geschwülste darbieten. Jenseits jenes Gürtels von Leberzellen und zunächst ausser Zusammenhang mit dem Hauptknoten etablirt sich ein neuer Knoten, welcher auf eigene Faust nach allen Seiten hin wachsend schliesslich den Hauptknoten erreicht und mit ihm zu einem Ganzen zusammenschmilzt. Oft sieht man die ganze Peripherie des Hauptknotens mit derartigen Nebenknoten besetzt, und an seinen nach aussen gebuchteten Contouren können wir annehmen, dass dies nicht die ersten »benachbarten Heerde« sind, welche er annectirt hat. Aus alledem kann aber nur so viel geschlossen werden, dass die Leberzellen unter dem Druck des Carcinoms atrophisch zu Grunde gehen können, noch ehe sie ihre Lebenskraft durch Betheiligung an der Metamorphose zu bethätigen im Stande sind. Dabei bliebe aber die Möglichkeit, dass jene kleinen Knoten ihre Krebszellen aus Leberzellen formirten, noch durchaus unangerührt.

Ein ganz anderes und der gedachten Annahme viel günstigeres Bild bietet uns die Untersuchung der weicheren multiplen Carcinome dar, welche wir in einigen Fällen vom primären Leberkrebs zu Gesicht bekommen. Für diese ist namentlich von *Frerichs* das Hineinwuchern der Krebsmasse von den Portalcanälen in die anstossenden Acini zur Evidenz gebracht worden. Die vielfachen Injectionen, welche dieser Forscher veranstaltete, liessen ihm zugleich keinen Zweifel, dass dieses Wachsthum so zu sagen unter den Auspicien der Leberarterie erfolgte, da sich die Krebsknoten nur von diesem stets sehr erweiterten Gefässstamme aus füllen liessen, während die Pfortaderäste comprimirt waren und keine Injectionsmasse aufnahmen. Ein sehr instructives Bild ist seine Fig. IV (auf Taf. VII, Atlas, zweites Heft), wo man die benachbarten Acini eines Krebsknotens in der Neubildung geradezu schmelzen sieht. Diese Figur, an deren Treue wir nicht im mindesten zweifeln können, macht durchaus den Eindruck einer Transsubstantiation des Leberparenchyms, der Leberzellen selbst und redet eine vernehmlichere Sprache als alle auf mangelhafte Beobachtung gegründeten Raisonnements.

Metastatische Geschwülste der Leber sind überaus häufig. Die reichen Gefässverbindungen des Organes, das langsame Strömen des Leberblutes begünstigen die Ansiedlung von Geschwulstkeimen in hohem Masse. So bringt wohl jede überhaupt metastasirende Geschwulst gelegentlich Metastasen in der Leber zu Wege. Von diesen sollen uns indessen nur einige besonders häufige und wichtige Formen beschäftigen.

Der metastatische Krebs der Leber, wie er am häufigsten nach primärem Magenkrebs beobachtet wird, durchsetzt das Organ in zahlreichen ungleich grossen, d. h. älteren oder jüngeren markweissen, derberen oder röthlichweissen und sehr weichen Knoten. Die Knoten, welche im Innern sitzen, sind kugelrund. Die Mehrzahl aber sitzt mehr peripherisch, und dann finden sich an der Oberfläche jedes über wallnussgrossen Knotens eine flache, schüsselförmige Vertiefung, der Krebsnabel, welchen man schon durch die Bauchdecken magerer Patienten hindurchfühlen kann. Die grössten Knoten sind central erweicht und können Abscesse vortäuschen. Die kleineren und mittelgrossen zeigen nicht selten einen exquisit »strahligen Bau«, was davon herrührt, das ihre Bildung von einem locus infectus und in einem nach allen Richtungen hin gleichartigen Medium, nämlich dem Innern der Blutbahn, vor sich ging.

Versuchen wir diesen Wachsthumsmodus durch das Mikroskop festzustellen. Fig. 211 führt uns den Randtheil eines Krebsknotens vor Augen; wir unterscheiden Stroma und Zellennester; das Stroma aber zeigt in seinen Hauptbalken Leberzellen, welche zum Theil sehr verzerrt, in die Länge gedehnt, auch hier und da reichlich braun und schwarz pigmentirt sind, welche sich aber doch theils durch bekannte Eigenthümlichkeiten, theils durch ihren unmittelbaren Zusammenhang mit den anstossenden Partien des Leberzellennetzes als echte Leberzellen kennzeichnen. Die zarteren Bälkchen des Stromas sind spindel- und sternförmige Zellen, welche mit den Leberzellen natürlich gar nichts zu thun haben. Die Anwesenheit der Leberzellen in den Hauptbalken zeigt uns auch nur, dass es die Leberzellen nicht sind, welche hier die Krebszellen liefern (im Gegensatz zum gewöhnlichen Krebs); sie dient uns aber zugleich zur Orientirung über den Ort, wo die Krebszellen abgelagert werden. Dieser ist kein anderer als das Lumen der Blutgefässe. Wir können den doppelten Contour der Capillarmembranen erkennen, wie er die kleineren Zellennester vollständig, die

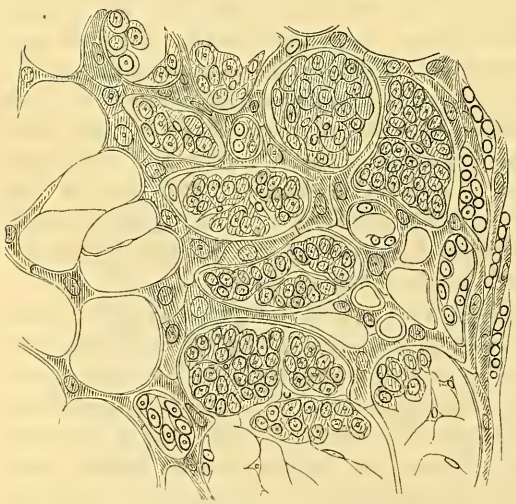

Fig. 211. Carcinoma hepatis. Die Entstehung und Structur des pigmentirten Radiärkrebses. Das Leberzellennetz bildet die erste Anlage des Stromas, während die Krebszellen im Lumen der Gefässe abgelagert werden. 1/400.

grösseren wenigstens theilweise umzieht, es unterliegt daher gar keinem Zweifel, dass die Krebszellen wirklich da stecken, wo früher die Blutkörperchen verkehrten. Es fragt sich nun, wie sie dahin gekommen, wie sie entstanden sind.

Knüpfen wir zunächst an die Thatsache an, dass von den metastatischen Krebsen zwei Drittheile Metastasen sind nach Primärerkrankungen im Pfortadergebiet, ein Drittheil Metastasen nach Primärerkrankungen im übrigen Körper mit und ohne vorgängiges Ergriffensein der Lunge. Das überwiegende Vorkommen metastatischer Krebse dürfte also auf die Einwanderung krebsiger Emboli in die Pfortader, resp. in die Leberarterie zurückzuführen sein. Hierfür spricht auch eine grosse Reihe von verschiedenen Autoren mitgetheilter Befunde von krebsiger Thrombose der Vena portarum. Nach *Virchow* giebt es eine ganz selbständige, d. h. nicht von Carcinomen der Nachbarschaft mitgetheilte Carcinombildung im Lumen der Vena portarum. Ein Thrombus, welcher das Gefäss von einigen seiner Ramificationen her bis in den Stamm hinein füllt, ohne an irgend einer Stelle die Wand zu durchbrechen, besteht ganz aus Krebsmasse. Diese Erscheinung kann wohl nur so gedeutet werden, dass hier im Anschluss an einen oder mehrere krebsige Emboli zuerst eine Thrombose der Pfortader und dann eine carcinomatöse Umwandlung des Thrombus statthatte. Ferner gehört hierher eine Beobachtung von *Naunyn*, wo nach primärem Nierenkrebs mit krebsiger Thrombose der angelagerten Venen des Mesocolon zahlreiche hirsekorngrosse Flecke der Leber überall den Quer- oder Längsschnitt eines krebsig-thrombirten Pfortaderzweiges, umgeben von einer kleinsten Krebsgeschwulst, vor Augen stellten. Man darf gewiss der Meinung Raum geben, dass man hier den unmittelbaren Anblick des krebsigen Embolus und seines verderblichen Einflusses auf die Umgebung vor sich gehabt habe.

Schliessen wir also die Discussion über die Entstehung der Metastasen durch Embolie! Freilich meinen viele, dass damit auch das Wachsthum der Metastase einzig und allein aus einer Vermehrung der Zellen des Embolus gegeben sei. Ich theile diese Meinung nicht und frage immer wieder, ob nicht das Gefässendothel hier wie bei andern Metastasen durch den krebsigen Embolus angesteckt und zu einer Wucherung im Sinne des primären Carcinoms bestimmt werden könne. Zu viele anerkannte Autoritäten (*Thiersch*, *Buhl*, *Schüppel*, *Gussenbauer*) haben sich in diesem Sinne ausgesprochen, als dass wir über ihre abweichende Ansicht einfach hinweg gehen dürften.

Die metastatischen Sarcome, Gliome, Lymphome der Leber seien nur beiläufig erwähnt. Sie bringen den Typus der Muttergeschwulst in der Regel zu einem sehr prägnanten Ausdruck, allen voran die melanotischen Geschwülste, welche in der Leber besonders vollkommen und zahlreich zu gedeihen pflegen.

8. Parasiten.

Taenia Echinococcus. Im Darmcanal des Hundes lebt als die kleinste von allen bekannten Taenien ein nur viergliedriger Bandwurm, der kaum einen halben Centimeter lang ist. Die Hälfte dieser Länge wird von dem vierten geschlechtsreifen Glied eingenommen. Den Kopf bildet ein richtiger Bandwurm-

scolex mit Saugnäpfen, Hakenkranz und Rostellum. Dass bei dem nahen Zusammenleben des Hundes mit dem Menschen ein unglücklicher Zufall leicht zu einer Infection des letzteren mit Bandwurmeiern führen kann, lehrt die Erfahrung. Im Darm des Menschen (auch einiger anderer Warmblüter) werden die Embryonen frei und dringen sofort durch die Darmwand in die Blutgefässe und das Bindegewebe ein. Durch die Vena portarum gelangen die meisten von ihnen in die Leber, allwo sie auch ihren Lieblingswohnsitz haben. Sonst findet man sie wohl im lockern subserösen Bindegewebe des Peritoneums, im submucösen Bindegewebe der Harnwege, in der Lunge, überhaupt aber »gelegentlich« in den meisten Organen des Körpers.

Hier erfolgt nun die Ausbildung des Embryo zu der berüchtigten Echinococcuscyste, deren oft enorme Grösse in gar keinem Verhältniss zu der Grösse der bezüglichen Taenie steht. Fortgesetzte Anhäufung klarer Flüssigkeit im Innern geht Hand in Hand mit der Anschichtung einer bis zu einem Millimeter dicken Cuticula, welche die Consistenz und die milchweisse Farbe des geronnenen Eiweisses hat. Dieselbe ist fein lamellirt und besitzt sowohl im Innern hie und da Spalten, die mit einem körnigen Parenchym gefüllt sind, als sie auch an ihrer ganzen Innenfläche mit einer dünnen Parenchymschicht bekleidet ist. Von den Parenchyminseln im Innern der Cuticula kann eine neue Blasenbildung, einfach durch fortschreitende Flüssigkeitsansammlung und Ausscheidung einer eigenen Cuticularschicht ausgehen. Die secundären oder Tochterblasen drängen sich beim Echinococcus hominis in das Innere der Mutterblase und werden darin oft dutzendweise gefunden. Erbsengrosse bis hühnereigrosse Tochterblasen schwimmen dann in einer vielleicht kindskopfgrossen Mutterblase. — Erst im Innern der Tochterblasen findet, wenigstens in der Regel, die Entwickelung neuer Scolices statt. Dieselben entstehen zu 3 und 4 an der Innenfläche gewisser gestielter Protoplasmakapseln, welche oft in grosser Zahl an der Wand hängen. Wäre die Cystenwand nicht so dick und dadurch überhaupt der ganze Wachsthumsprocess nach innen gedrängt, so würden diese Brutkapseln wahrscheinlich eben solche nach aussen offene Taschen bilden, wie beim Cysticercus cellulosae. So wie die Sachen liegen, haben die Echinococcen-Scolices wenig Aussicht auf ein gedeihliches Fortkommen. Die Erfahrung lehrt auch, dass — wenn sonst nichts dazwischen kommt — die ganze Blase in loco abstirbt und im besseren Falle auch in loco beerdigt, das heisst mit Kalksalzen infiltrirt wird.

Im schlimmeren Falle bringt die Echinococcuscyste, sobald sie etwa hühnereigross geworden, allerhand entzündliche Reactionen des Ansiedlungsortes zu Wege. Was niemals fehlt, ist die Ausbildung einer Bindegewebskapsel um die Blase des Thieres. Aber dabei hat es sein Bewenden nicht. Ein Trauma, das die Lebergegend trifft, ruft eine eitrige, abscedirende Entzündung hervor, die mit einem Durchbruch nach aussen endigt. — Aus der Lunge erfolgt die Entleerung gleichfalls nur um den Preis einer abscedirenden Entzündung; leichter, wie es scheint, aus den Harnwegen. Ausserdem haben Echinococcuscysten die Bedeutung von Geschwülsten für die Nachbarorgane, von Thromben und Embolis für das Lumen der Blutgefässe, in welches sie etwa hineingelangt sind.

Beim Rindvieh findet sich eine Echinococcusform, bei der die Tochterblasen nicht nach innen, sondern nach aussen wachsen. Vielleicht ist es auf einem an-

dern Träger dieselbe Form, welche beim Menschen als Echinococcus multilocularis bezeichnet wird. Dabei findet man eine bis ganseigrosse Stelle der Leber in eine derbe, schwielige Bindegewebsmasse verwandelt, die ihrerseits mit zahlreichen, aber kleinen, etwa stecknadelkopfgrossen Echinococcuscysten durchsetzt ist. Inmitten der Heerde findet sich, durch die erschwerte Ernährung hervorgerufen, ein Erweichungsheerd, der vom Arzt in der Regel als Leberabscess diagnosticirt wird und sich in seiner klinischen Bedeutung auch wenig von einem solchen unterscheidet.

Pentastomum denticulatum, eine noch etwas räthselhafte Arachnide, welche in verkalktem Zustande gelegentlich in der Leber gefunden wird.

IX. Anomalien der Gallenwege.

Katarrhalische Entzündung. Unter den wenigen Krankheiten der Gallenwege ist der Katarrh derselben insofern der wichtigste, als er direct oder mittelbar die Ursache aller übrigen werden kann. Er selbst verdankt in den meisten Fällen einem Gastroduodenalkatarrh seine Entstehung, welcher sich auf den Ductus choledochus fortsetzte. An der Eintrittsstelle des letzteren in den Darm werden die Erscheinungen durch die Ungunst der örtlichen Verhältnisse besonders intensiv. Das Diverticulum Vateri füllt sich mit desquamirtem Epithel und bildet eine stark geröthete knopfförmige Auftreibung der Schleimhaut. Dicht dahinter folgt die engste Stelle des Ductus, welche die Muscularis duodeni schräg durchsetzt. Schwellung der Schleimhaut und epitheliale Desquamation bringen hier leicht eine so erhebliche Verlegung des Lumens zu Wege, dass die Galle sich in den Gallenwegen aufstaut und zum Theil resorbirt wird (Resorptionsicterus). — Kommt es bei Sectionen darauf an, einen vorgefundenen Icterus zu erklären, so darf man nie versäumen, nach vorsichtiger Eröffnung des Duodenums die Vater'sche Papille aufzusuchen und durch einen Druck auf die Gallenblase die Galle zur Entleerung zu bringen. War es ein Icterus catarrhalis, so wird sich die Galle entweder gar nicht entleeren lassen, oder der Entleerung geht die Ausstossung eines weissen ziemlich derben Pfropfes voran.

Von eigenen Katarrhen der Gallenwege sind namentlich die toxischen in Erinnerung zu bringen (Phosphor); sodann diejenigen, welche durch psychische Verstimmungen entstehen sollen.

Gallensteine. In der normalen Galle sind zwar die festen Bestandtheile alle gelöst, aber das Cholesterin und das Bilirubin, sowie die Phosphate und Carbonate des Kalks und der Magnesia sind so schwer lösliche Körper, dass eine mässige Alteration der chemischen Beschaffenheit des seifenartigen Lösungsmittels (Glyco- und taurocholsaures Natron) genügt, um sie in fester Form auszuscheiden. So fallen einerseits das Cholesterin, anderseits das Bilirubin in Verbindung mit Kalk als Bilirubincalcium, seltener das Calciumphosphat und Carbonat für sich heraus und bilden die festen Concretionen der Gallenblase und der intrahepatischen Gallenwege.

Als Gallengries bezeichnet man kleinkörnige, schwarzbraune Concremente, welche sich oft in ungeheuerer Menge in dem Inhalt einer seit lange nicht entleerten Gallenblase vorfinden. Als Gallensteine im engeren Sinne bezeichnet

man solche Concremente, die durch langsames Wachsthum eine namhafte, selbst Taubeneigrösse und darüber erreicht haben. Von Gallensteinen findet sich manchmal nur einer vor, und dann in der Gallenblase, deren Form er in einem wohlgebildeten Ovoid wiederzuspiegeln pflegt (Fig. 212. 1). Häufiger sind ihrer 2—3 in der Gallenblase, ihrer Hauptbildungsstätte, beisammen. Dann sind sie mit entsprechend vielen Anlagerungsflächen versehen, die nicht durch Wachsthumsdruck, wie man früher meinte, sondern durch Nicht-Anlagerung neuen Materials an den constant gewordenen Berührungspunkten entstanden sind. Das neue Material konnte nur die Zwischenräume der benachbarten Steine füllen; so wurden aus den Berührungspunkten Berührungsflächen (Fig. 212. 2).

Ist eine grössere Zahl von Steinen zugegen, etwa 20—30 erbsengrosse, so kommen oft recht zierliche tetraëdrische Steine zum Vorschein, die noch dazu recht bunt sein können, wenn die zuletzt angelagerten Ränder aus einem anders gefärbten Material bestehen als die älteren Theile (Fig. 212. 3). In den grösseren Aesten des Ductus choledochus haben die Steinchen eine längliche bis geradezu cylindrische oder verästelte Gestalt.

Unterscheiden wir die Steine nach ihrer chemischen Natur, so erhalten wir

a) Cholesterinsteine. Reine Cholesterinsteine sind meist Solitäre der Gallenblase, gleichmässig ovoid bis taubeneigross. Sie sind weiss von Farbe und von fettigem Anfühlen wie Spermacet, kleinhöckerig. Sie lassen sich leicht mitten durchbrechen, und dann bewundert man ihr regelmässig strahliges Gefüge (von Cholesterinlamellen) (Fig. 212. 1).

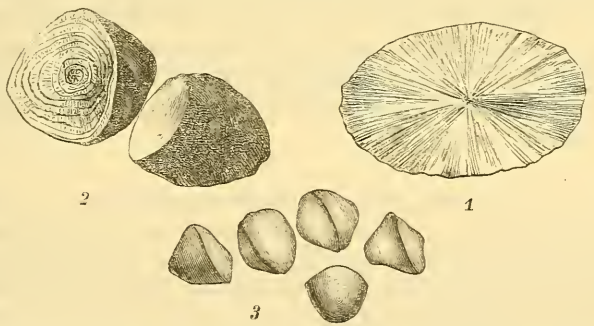

Fig. 212. Gallensteine, natürl. Grösse. 1. Cholesterinstein. 2. Pigmentkalkstein mit Lagen von Cholesterin durchsetzt. 3. Facettirte Steine mit weissem (Cholesterin-) Kern und braunem (Pigmentkalk) Kantenansatz.

b) Pigmentsteine. Der Pigmentkalk giebt dem Gallenstein eine braunrothe bis schwärzliche Färbung, und da er sich in körnigen Lagen aufschichtet, so haben die Steine um so mehr ein schaliges Gefüge und einen muscheligen Bruch, je mehr sie Pigmentkalk enthalten.

c) Cholesterin-Pigmentsteine. Die meisten Gallensteine sind aus einer grösseren Menge Cholesterin und einer kleineren Menge Pigmentkalk nebst anderen unwesentlichen Zuthaten (Mucin, Epithel) zusammengezetzt und haben demgemäss einen strahligen Bau mit Unterbrechungsschichten, welche der Oberfläche parallel gehen. Je reiner aber in dieser Architectur

das Cholesterin einerseits, der Pigmentkalk anderseits hervortreten, um so bunter ist die Bruchfläche.

d) Steine von Kalk- und Magnesiaphosphat sind selten.

Fragen wir uns nun nach der Entstehung der Gallenconcremente, so dürfte die zur Ausscheidung nothwendige, geringfügige Alteration der chemischen Beschaffenheit in den meisten Fällen als die Folge einer Stagnation der Galle anzusehen sein. Der Ductus cysticus ist ein enger Canal, dessen Lumen noch dazu von einer Längsfalte der Schleimhaut halb ausgefüllt wird. Nimmt diese Schleimhaut an einem Katarrh der Gallenwege Theil, so wird es mit der Ein- und Ausfuhr der Galle in gleichem Masse übler bestellt sein.

Das Secret fängt an zu stagniren, sich zu zersetzen und zu sedimentiren. In anderen Fällen ist ein directer Druck oder Zug auf den Ductus cysticus nachzuweisen. Wenn ältere Leute vorzugsweise von Cholelithiasis heimgesucht werden, so dürften gleichfalls die mannigfaltigen kleinen Unordnungen in der Lage und Verbindung der Baucheingeweide, welche bei den meisten älteren Leuten gefunden werden, die Hauptschuld tragen. Doch soll nicht bestritten werden, dass auch auf andere Weise entstandene chemische Alterationen der Galle die Ursache von Cholelithiasis werden können. In seltenen Fällen bilden sich Gallensteine sogar als Incrustationen fremder Körper, die in die Gallenwege gelangt sind.

In den Gallenwegen der Leber finden sich meist zahlreiche Concretionen vor, verschieden gross, aber von derselben Qualität. Sie liegen selten ganz frei in dem mächtig erweiterten Lumen des Gallengangs, sondern stecken in taschenartigen Vertiefungen. Sie bilden sich glaube ich ex post wie die Gallenblasensteine, nachdem eine Erschwerung des Gallenabflusses aus dem Ductus choledochus längere Zeit bestanden und zur Erweiterung der Gallengänge geführt hat. Es kommen hier vornehmlich narbige Einengungen des Ductus choledochus, sowie Belästigungen desselben durch äusseren Druck und Zug in Betracht (geschwollene Lymphdrüsen, Unterleibsgeschwülste etc.).

Die nachtheiligen Folgen der Gallensteinbildung machen sich namentlich dann geltend, wenn sich die Steine auf die Wanderschaft begeben und etwa durch den engen Ductus cysticus in den Ductus choledochus und von da wiederum durch die enge Mündung des Canals in den Darm übergehen. Der Ductus cysticus kann nur so passirt werden, dass allmählich das lange enge Lumen in ein kurzes weites verwandelt, d. h. dass die Wandung auf die grösste Circumferenz des Steines in ähnlicher Weise heraufgestreift wird wie ein neuer Handschuhfinger beim Anprobiren auf den Finger. Das ist selbstverständlich sehr schmerzhaft (Galleinsteinkolik). Die enge Mündung des Ductus choledochus aber kann in glücklicherweise recht seltenen Fällen wirklich gar nicht passirt werden, und dann kommt es zu jenem gefürchteten Krankheitsbild, bei welchem ein Stauungsicterus schliesslich zur schwersten Cholämie und zum Tode führt. Dabei findet sich neben einer beträchtlichen Erweiterung aller Gallengänge eine Auflösung der Leberzellen, welche an diejenige bei der gelben Atrophie erinnert. Das Parenchym ist sehr weich, dunkelgelb, die Grenzen der Acini sind verwischt, keine gesunde Leberzelle ist mehr auffindbar, nur Kerne, Fetttropfen und braune Pigmentkörnchen. Die Leberzellen haben sich, nachdem sie tage- und wochenlang in ihrem eigenen Secret

macerirt worden sind, aufgelöst, und ihre Auflösungsproducte dürften es sein, welche in das Blut resorbirt die Symptome des Icterus gravis ausgelöst haben.

Die Wandungen der ectatischen Gallengänge sind mehr oder weniger stark entzündlich gereizt. Die Entzündung kann stellenweise bis zur Eiterung, zur Abscessbildung fortgeschritten sein. — Eine minder stürmische Entwickelung der Erscheinungen dürfte, wie in den Experimenten von *Charcot* (s. Cirrhose) zu productiver Entzündung des portalen Bindegewebes, zu einer Cirrhose biliaire führen, doch stehen mir einschlägige Beobachtungen nicht zu Gebote.

Dass die grösseren Steine der Gallenblase auch einen stärkeren Druckreiz auf die Schleimhaut ausüben und dadurch locale Entzündungen, Geschwüre, selbst Perforationen der Gallenblase herbeiführen können, ist oft beobachtet. Eine vorgängige Anlöthung des Fundus an den Darm oder an die Bauchdecken kann auch hier die Perforation in die Bauchhöhle verhüten und sie nach der Darmoberfläche oder nach der äusseren Haut ablenken. (Gallenfistel.)

Hydrops cystidis felleae. Eine weniger gefährliche als diagnostisch wichtige Anomalie ist der sogenannte Hydrops der Gallenblase, welcher dadurch entsteht, dass der Ductus cysticus durch einen Stein dauernd verstopft wird. Dann bleibt die eingeschlossene Galle nicht etwa als solche liegen, sondern wird resorbirt und in dem Masse dies geschieht, füllt sich die Gallenblase unter gleichzeitiger beträchtlicher Dilatation mit dem normalen Secret der inneren Schleimhaut, welches mit der Zeit wässrig und wasserklar wird. Dem Arzte, welcher die Bauchdecken abtastet, präsentirt sich eine steinharte Auftreibung am Rande der Leber, welche sich durch ihre gleichmässig kugelige Form als Fundus der Gallenblase verräth.

Man hat in den Sammlungen Gallenblasen von 30 Cm. Länge und 20 Cm. Umfang. Nicht selten wird die Wand der ectatischen Blase schwielig verdickt, selbst verkalkt gefunden.

Geschwülste.

Cysten. Wenn man von den Echinococcusblasen und accidentellen Cysten (erweichten Krebsknoten, Abscessen etc.) absieht, so bleibt nur eine kleine Gruppe von Lebercysten übrig, welche sämmtlich als Retentionscysten der Gallenwege anzusehen sind. Dieselben werden dann und wann einzeln und von bedeutender Grösse angetroffen; viel seltener ist der Befund zahlreicher Cysten, welche in der Grösse von kaum sichtbaren bis zu dem ansehnlichen Umfange eines Taubeneies variiren. Wie mehrere andere Autoren (*Rokitansky*, *Foerster*), so fand auch ich diese multiple Cystenbildung der Leber neben hochgradiger, cystoider Entartung beider Nieren. Die Leber war in ihrem vorderen Theile sehr cystenreich, der freie Rand des linken Lappens war ganz von mittelgrossen Blasen eingenommen, während mehr nach innen und hinten die Blasen mehr vereinzelt, aber desto grösser waren. Hier bot sich auch die beste Gelegenheit, der Entwickelung der Cysten nachzugehen.

Inmitten gewisser gut hirsekorngrosser, weisser Bindegewebsknötchen, welche in den feineren Portalcanälen eingebettet sind, bemerkt man schon mit blossem

Auge eine punktförmige Oeffnung, welche sich bei genauer Untersuchung als das erweiterte Lumen eines interlobulären Gallenganges ausweist. Diese Erweiterung, deren aus niedrigen Cylinderzellen gebildetes Epithelium sich continuirlich in das Epithelium des abführenden Gallengangs fortsetzt, hat bei den kleinsten Geschwülsten eine einfach ellipsoidische Gestalt, bei grösseren ist sie in verschiedenen Richtungen ausgebaucht, ja nicht selten mit zahlreichen schlauchförmigen Bildungen besetzt, welche bis in das benachbarte Parenchym hineinragen. Dies waren unzweifelhaft die etwas vergrösserten eigenen Schleimdrüsen der Gallengänge, welche *Henle* beschrieben hat.

Ich konnte nun in der oben erwähnten Leber in der That alle Uebergänge von den eben beschriebenen Geschwulstanfängen zu einfachen kugeligen Cysten nachweisen. Der Uebergang geschieht durch Depression, auch wohl Durchlöcherung jener Falten, welche sich zwischen die einzelnen wandständigen Divertikel des centralen Hohlraumes einschieben und dadurch dem Ganzen ein fächeriges Ansehen geben. Sind diese Falten geschwunden, so füllt sich der Hohlraum mit einem wasserklaren, dünnflüssigen Secrete mehr und mehr an, wir haben von jetzt ab nur noch einfache Retentionscysten mit glatten Wandungen vor uns.

Papillom. An der Gallenblase kommen beim Menschen nur ausserordentlich kleine und unscheinbare Papillomformen vor, dagegen beobachtete und beschrieb *Virchow* die Gallenblase einer Kuh, auf deren verdickter Wand »eine so grosse Menge theils zottiger, theils cylindrischer, solider Auswüchse aufsass, dass die Schleimhautoberfläche in einer gewissen Zone ganz verschwunden zu sein schien«.

Carcinom. Ein primärer Krebs der Gallenblase kommt bei Hochbetagten nicht so selten vor. Ich sah ihn wiederholt — einmal neben Gallensteinen — als eine faustgrosse Geschwulst von derber Consistenz und gelblich-weisser Farbe, nach aussen höckerig, nach innen ohne scharfe Grenze in das benachbarte Leberparenchym übergehend. Ein echtes Cylinderepitheliom, mit Gefässen ziemlich reich ausgestattet.

Parasiten.

Ausser dem seltenen Befund eines verirrten Spulwurmes, der von einem grösseren Gallengang aus Entzündung der Leber bis zur Abscessbildung hervorbringen kann, sind nur zwei Trematoden zu erwähnen.

Alle Plattwürmer haben einen blattähnlich flachen, ungegliederten Leib mit einer einzigen zugleich als Mund und als After dienenden Leibesöffnung, welche den Zugang zu einer kurzen gablig gespaltenen Darmhöhle bildet und inmitten eines Saugnapfes am vorderen, zugespitzten Körperende gelegen ist. Dicht hinter ihr folgt die Geschlechtsöffnung und darauf noch ein grösserer (Bauch-) Saugnapf.

Distomum hepaticum. Ein breites, braunes Blatt von 2,8 Cm. Länge und 1,2 Cm. Breite mit kurzem, breitem Stiel (Kopfende). Die knäuelförmig verschlungenen Windungen des weiblichen Geschlechtscanals bilden einen dunkelblauen Fleck hinter dem Bauchsaugnapf; in den Rändern des Blattes liegen die Dotter-

stöcke; zwischen beiden die Hodencanälchen. Das Distomum hepaticum ist zweigeschlechtlich.

Kommt im geschlechtsreifen Zustande bei zahlreichen Säugethieren in den Gallengängen der Leber vor und bewirkt die sogenannte »Leberfäule« der Schafe. Beim Menschen findet es sich nur sehr selten.

Es würde mich zu weit führen, wollte ich hier die interessanten Metamorphosen des Distomum hepaticum besprechen, welche zur Entdeckung des »Generationswechsels« bei diesen Thieren geführt haben (Cercarien, Ammenzustände etc.).

Distomum lanceolatum. Unterscheidet sich durch seine geringere Grösse und die schmale lanzettförmige Körpergestalt vom »grossen« Leberegel. Im Uebrigen theilt es mit ihm den Wohnort und die Lebensweise. *Leuckart* fand in der Gallenblase eines Schäfermädchens einmal 47 Exemplare von Distomum lanceolatum.

X. Anomalien der Mund- und Bauchspeicheldrüsen.

Missbildungen.

Als grosse Seltenheit kommt ein Nebenpancreas vor, welches zumeist am Jejunum seine Lage und Einmündung hat. Eine flachrundliche Drüse von der Structur des Pancreas, 2—3 Cm. im Durchmesser, die unter die Serosa des Darms aufgenommen ist.

Circulationsstörungen.

Hämorrhagie des Pancreas wurde von *Zenker* als Ursache eines plötzlich eingetretenen Todes angesprochen (Druck auf das Ganglion coeliacum?). Man findet bei der Section einen diffusen Bluterguss in den Furchen und Zwischenräumen des Pancreas, ohne die Quelle der Blutung genau nachweisen zu können. Bei der Häufigkeit cadaveröser Imbibition am Pancreas ein schwer zu constatirender Befund.

Entzündung.

Parotitis epidemica. Mumps oder Ziegenpeter. Ein acut entzündliches Oedem der Parotis, welches sich in der Regel ohne Rückstand wieder verzieht.

Parotitis purulenta. Die doppelseitige, entzündliche sogenannte »Parotidengeschwulst«, welche als böses Zeichen in besonders schwer verlaufenden Infectionskrankheiten (Typhus) auftritt. *Virchow* gebührt das Verdienst, den früher allgemein verbreiteten Irrthum, als sei die Parotitis im Wesentlichen eine Entzündung des Drüsenbindegewebes, beseitigt zu haben. Es ist wahr, dass bei der acuten Parotitis sowohl die bindegewebigen Umhüllungen der Drüse, als insbesondere die Bindegewebssepta im Innern eine beträchtliche, anfänglich ödematöse, später vielleicht sogar eiterige Infiltration erfahren. Trotzdem gilt jede Entzündung der Speicheldrüse in erster Linie dem secernirenden Parenchym im engsten Sinne des Wortes, d. h. den Speichelzellen, welche die kurzen Endtubuli der Drüse als deren Epithelium auskleiden. Die mit blossem Auge unterscheidbaren sogenannten Drüsenläppchen, welche normal etwa die Grösse eines starken Stecknadelkopfes und eine blass-gelblichgraue Farbe besitzen, treten an der entzündeten Drüse als dunkelrothe, bis linsengrosse, prall geschwellte Körperchen her-

vor. Man sieht, dass sich die entzündliche Hyperämie ganz speciell auf diese Lappen concentrirt hat. Selbst Blutaustretungen werden hie und da an der Oberfläche der Läppchen wahrgenommen.

Schreitet man dann zur mikroskopischen Untersuchung gut gehärteter Präparate, so erkennt man freilich erst nach einiger Gewöhnung an das ziemlich bunte Bild Folgendes: Die Endtubuli sind gruppenweise, je nach ihrer Zusammengehörigkeit zu einzelnen Acinis, verschieden weit in der Erkrankung vorgeschritten. Neben einzelnen noch völlig normalen Acinis findet man 1. solche, deren Epithelien stark vergrössert, dunkel-körnig getrübt und in ihrem Zusammenhange gelockert sind. Die vergrösserten Zellen, welche hie und da Kerntheilung erkennen lassen, füllen den ganzen Raum aus, sie haben denselben nach Verhältniss bis auf das Doppelte und noch mehr erweitert; 2. solche, deren Alveolen in ihrem Lumen zahlreiche Eiterkörperchen enthalten, während noch eine continuirliche Epithelschicht die Wandung bekleidet (Fig. 213). Dieser Eiter hat die Bedeutung einer katarrhalischen Oberflächen-Absonderung, und es fragt sich nur, woher er stammt? Man könnte an eine Auswanderung junger Zellen aus dem subepithelialen Bindegewebe denken. Das Vorhandensein einer continuirlichen Epithelschicht würde ich nicht als ein Hinderniss der Auswanderung ansehen; 3. solche Acini, bei welchen keine Spur von einem Epithelium mehr vorhanden ist, und welche nur noch eitergefüllten Bindegewebsmaschen gleichen. Diese gänzlich vereiterten Acini confluiren zu immer grösseren Abscessen, welche nachgerade ganze Läppchen, ja ganze Lappen der Drüse einnehmen. 4. Das interstitielle Bindegewebe ist anfangs ödematös gequollen und dient so dem Anatomen, die einzelnen entzündeten Läppchen deutlich von einander zu sondern und kenntlich zu machen. Später beginnt zunächst im Umfange der entzündeten Acini eine zellige Infiltration, welche sich je länger je mehr theils nach innen gegen das Lumen der Acini, theils nach aussen in die breiteren Bindegewebssepta vorschiebt, beiderseits zur Vereiterung und Abscessbildung Veranlassung gebend. 5. Die Speichelröhren im ganzen Umfange des Entzündungsheerdes produciren an ihrer Oberfläche gleichfalls Eiter, wie *C. O. Weber* nachgewiesen hat, doch erhält sich ihr Epithel sehr lange intact und geht nur bei einer gänzlichen Vereiterung der Drüse mit zu Grunde.

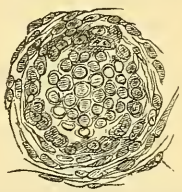

Fig. 213. Vom Querschnitt einer entzündeten Parotis. Drüsenendtubulus mit Eiterkörperchen gefüllt, die Wandung mit Epithelzellen bekleidet, welche in lebhafter Proliferation begriffen sind, das umgebende Bindegewebe kleinzellig infiltrirt. $^1/_{500}$.

Nach alledem dürfen wir uns den Entzündungsprocess der Speicheldrüsen etwa in der Weise ablaufend denken, dass in einem ersten Stadium Hyperämie der Drüsenläppchen und trübe Schwellung der Speichelzellen mit einer ödematösen Durchtränkung des Bindegewebes einhergehen, in einem zweiten Stadium eine eiterig-katarrhalische Absonderung der Acini unterhalten wird, während sich zugleich eine zellige Infiltration des Drüsenbindegewebes ausbildet; in einem dritten Stadium, welches aber in der Regel nicht erreicht wird, der Bindegewebseiter einerseits in die Alveolen einbricht, anderseits im Bindegewebe Abscesse bildet und so den Untergang des ganzen Organes herbeiführt. Die nie fehlende lebhafte Betheiligung der Speichelröhren an dem eiterigen Katarrh legt den Ge-

danken nahe, dass die meisten Entzündungen der Parotis in der That durch die Ausführungsgänge von der Mundhöhle aus zugetragen werden. Der so ausgesprochene katarrhalische Charakter der Parotitiden würde damit zugleich seine Erklärung finden.

Eine eitrige Entzündung der Gl. submaxillaris bildet den anatomischen Mittelpunkt jener brettharten Schwellung des ganzen Bodens der Mundhöhle und der oberen Halsgegend, welche man als Angina Ludovici bezeichnet.

Vom Pancreas sind entzündliche Zustände so gut wie unbekannt und den Schizomyceten der infectiösen Granulome gegenüber scheinen alle Speicheldrüsen eine grosse Widerstandskraft zu besitzen.

Geschwülste.

Epitheliome.

Eine gleichmässige Vergrösserung der Drüse auf homologem Wachsthum der Drüsenkörner und Gefässerweiterung beruhend, führt zur Hypertrophie der Parotis.

Das Adenoma cysticum kommt an der Parotis genau in derselben Weise wie an der Mamma vor. Ich sah einen Tumor dieser Art von Faustgrösse, welcher zur Hälfte aus einem homogenen Myxosarcomknoten, zur Hälfte aus jenem blätterigen Gefüge bestand, welches äusserlich sehr an den Querschnitt eines festen Kohlkopfs erinnerte.

Das weiche Carcinom der Parotis, eine seltene Neubildung, scheint nach Allem, was von histologischen Details darüber bekannt geworden, ein echtes Drüsencarcinom zu sein, d. h. es scheint von den Epithel-Auskleidungen der Drüsenacini selbst auszugehen. Ein üppiges und unbändiges Auswuchern der letzteren in Form von soliden Zellencylindern, welche sich unaufhaltsam in allen Richtungen vorschieben, das Bindegewebe theils durchbrechend, theils ausdehnend, ist das Hauptmotiv seines Wachsthums. Das Stroma besteht aus dünnen und glatten Bindegewebsbalken, welche zwischen einem stellenweise reich entwickelten Gefässnetz ausgespannt sind. Die Krebszellen liegen dem Stroma im Allgemeinen nur lose an, doch verdient eine Beobachtung von *Sick* Erwähnung, wonach die Krebszellen den Venen und venösen Capillaren fester anhafteten, ja, durch Theilung der Adventitiazellen daselbst entstanden zu sein schienen. Auch *C. O. Weber* betont eine innigere Beziehung des Bindegewebes zu der Krebszellenproduction, indem er auf das nicht seltene Auftreten papillöser Excrescenzen aufmerksam macht, welche in das Lumen der Acini hereinragen. Ich habe etwas Aehnliches auch an den weichen Carcinomen der Mamma gesehen. Die Trennung der Krebszellen vom Bindegewebe war zwar im Allgemeinen ausnehmend scharf, doch existirten einzelne Punkte, an welchen das vollkommene Gegentheil, nämlich ein continuirliches Uebergehen von Bindegewebszellen in Krebszellen, ersichtlich war. Es waren meist Kreuzungspunkte der dicksten unter den Stromabalken, doch habe ich Näheres über ihre Lage und Bedeutung nicht ermitteln können.

Das weiche Carcinom der Parotis bildet eine markweisse, weiche Geschwulstmasse, welche die ganze Drüse durchsetzt und sich nach allen Seiten infiltrativ ausbreitet, den Pharynx und die Tuba Eustachii erreicht etc. Es kann doppelseitig auftreten.

Der Scirrhus der Parotis stellt anfangs einen harten, glatten Knoten dar, welcher das Niveau der Aussenfläche der Drüse etwas überragt, dann mit der Haut verwächst und sie strahlig zusammenzieht. Dabei kommt der Facialis selbstverständlich in den Bereich der Geschwulst und bereitet der operativen Entfernung grosse Schwierigkeiten. Histologisch bietet diese Geschwulst bedeutende Analogien mit dem Scirrhus mammae dar, doch ist die Betheiligung des Drüsenepitheliums noch weit entschiedener als dort; die kleinzellige Infiltration des Bindegewebes hat mehr den Charakter einer reactiven Entzündung und schwieligen Hyperplasie. Die Drüsenepithelien bilden Schläuche und Cylinder, welche die derbe weisse Masse der Geschwulst nach allen Richtungen durchsetzen.

Das Carcinom des Pancreas ist eine nicht zu seltene Geschwulst, welche fast immer nur den Kopf der Bauchspeicheldrüse einnimmt und einen derben, grossen Knoten bildet, welchen man schon durch die Bauchdecken hindurch fühlen kann. Druck auf den Ductus choledochus kann Icterus, Druck auf den Ductus Wirsungianus kann eine Stauung des Bauchspeichels und Ectasie der Ausführungsgänge bis zur Cystenbildung veranlassen (Ranula pancreatica).

Bindesubstanz- und Mischgeschwülste.

Das Enchondrom der Submaxillaris pflegt ein sehr reines, hyalines Knorpelgewebe in zahlreichen erbsengrossen und zu einem länglich-runden, bis gänseeigrossen Tumor vereinigten Knoten zu produciren. In grösseren Geschwülsten dieser Art ist in der Regel ein verkalkter Kern zu finden, wirkliche Verknöcherung kommt seltener vor. Im letzteren Falle sind eine reichlichere Gefässentwickelung, Extravasate und Pigmentirung zu gewärtigen.

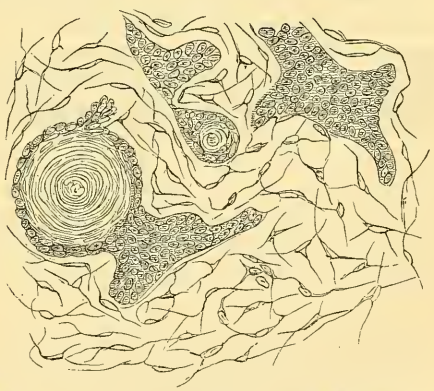

Fig. 214. Von der Schnittfläche eines Myxoms der Parotis. Die mit Epithelzellen und Perlknoten gefüllten Räume sind wahrscheinlich Lymphgefässe. Vergl. den Text. $^1/_{300}$.

Das Chondro-fibrom der Parotis geht stets vom interstitiellen Bindegewebe aus und bildet Knoten, welche die Grösse einer Faust erreichen können, wegen ihres durchaus centralen Wachsthums aber dem Patienten gewöhnlich schon unerträglich werden, wenn sie den Umfang einer welschen Nuss erreicht haben. Sehr gewöhnlich habe ich an ihnen einen radiären Bau gefunden: im Centrum eine derbe fibröse Stelle und von dieser ausgehend Strahlen von Sarcomgewebe, in welche hie und da Portionen von Schleim-

gewebe und Knorpelgewebe eingelassen sind. In anderen Geschwülsten hat das Schleimgewebe entschieden das Uebergewicht, und diese werden dann wohl geradezu als Myxome der Parotis bezeichnet.

Bei diesen Geschwülsten hat *Billroth* zuerst combinatorische Epithelwucherungen wahrgenommen. Ob dieselben von den Drüsenacinis ausgehen, ist zweifelhaft; nicht zweifelhaft ist es hingegen, dass sie der Hauptmasse nach in den Lymphgefässen vor sich gehn. Dies lehrt ein Blick auf die schönen *Billroth*'schen Präparate, von denen auch mir eines zu Gebote steht. Das ganze Lymphgefässnetz mit seinen charakteristischen Contouren erscheint mit Epithelmassen angefüllt, und selbst das kleine Bruchstück desselben, welches ich in Fig. 214 wiedergab, zeigt die unverkennbaren Contouren dreier quer und schräg durchschnittener Lymphgefässe. Auffallend ist es, dass gerade hierbei die Entwickelung von Perlknoten beobachtet wird, was nicht einmal der Fall ist, wenn die Speicheldrüsen vom Lippen- oder Wangenkrebs erweicht werden.

Atrophische Zustände, Concretionen etc.

An allgemein marantischen Zuständen nimmt nur das Pancreas in nennenswerther Weise Theil. An ihm beobachtet man auch, wie an atrophischen Muskeln, eine complementäre Fettwucherung im interstitiellen Bindegewebe. Im Uebrigen bewirken nur »Speichelsteine« gelegentlich Verstopfung der Ausführungsgänge mit nachfolgender cystischer Ectasie und Atrophie des Parenchyms.

Speichelsteine bestehen aus phosphorsaurem und kohlensaurem Kalk, sind grauweiss und etwas härter als der sogenannte Zahnstein, der sich hinter den Schneidezähnen des Unterkiefers so gern ansetzt. Sie sind unregelmässig rundlich, mohnsamen- bis haselnussgross und finden sich meist zu mehreren in den Hauptausführungsgängen der Speicheldrüsen, aus denen sie gelegentlich entleert werden, wenn es ihr Caliber erlaubt. Am Duct. Wirsungianus kommt es am ehesten zur Obturation und Secretverhaltung, am Duct. Stenonianus zur Eiterung und Abscedirung mit nachfolgender Bildung eines Fistelganges, sei es nach der Mundhöhle, sei es nach der Wangenoberfläche (Speichelfistel).

XI. Anomalien des Harnapparates.

1. Anomalien der Nieren.

Vorbemerkung.

Es wird hie und da mit Recht als ein Ziel der pathologisch-histologischen Studien angegeben, dass man bis zu einem gewissen Grade mit unbewaffnetem Auge die stattgehabten Veränderungen der Gewebe beurtheilen lerne. An keinem Organe ist dies einerseits so schwer und kann man es anderseits in dieser Beziehung so weit bringen, als in der Niere. Man muss sich zu diesem Ende die Substanz der Niere in gewisse anatomische Bezirke zerlegen, innerhalb deren die Störungen theils beginnen, theils Gruppen anatomischer Veränderungen von charakteristischem Gesammteffect erzeugen. Es handelt sich dabei zunächst um die Haupteintheilung der Niere in Mark und Rinde, welche durch den Verlauf der Hauptäste der Nierenarterie und Vene einerseits, anderseits durch den ausschliesslichen Befund von gewundenen Harncanälchen und Malpighi'schen Körperchen in der Rindensubstanz gekennzeichnet sind. Weiterhin aber unterscheiden wir

an der Rinde

1. den Bezirk der Malpighi'schen Körperchen und der gewundenen Abschnitte der Harncanälchen (Fig. 215 *g*). Derselbe umfasst vier Fünftheile der ganzen Corticalis. Da die Kapseln der Malpighi'schen Körperchen zugleich die Anfänge der Harncanälchen, die gewundenen Abschnitte der Harncanälchen aber zugleich erste Wegstrecken derselben sind, so repräsentirt die in Rede stehende Substanz den wichtigsten Theil des secretorischen Parenchyms. Im Uebrigen enthält sie sämmtliche Arterien- und Venenstämmchen der Rinde, sämmtliche Wundernetze mit den entsprechenden Vasa afferentia und efferentia, und die venöse Hälfte des Capillarsystems;

2. den Bezirk der gerade verlaufenden Harncanälchen. Ich sollte eigentlich sagen, die Bezirke, denn in Wahrheit zerfällt dieser Bezirk in ebenso viele Unterabtheilungen, als die Niere Lobuli besitzt. Jeder Nierenlobulus (Fig. 215, *a*, *a*) besteht in seinem Marktheile nur aus gestreckten Harncanälchen, und zwar aus einer der an der Papille (Fig. 215. *e*) mündenden, verhältnissmässig weiten Abflussröhren (Fig. 216. *f*), und einer Mehrzahl der sehr engen umbiegenden Abschnitte der Harncanälchen, welche mit dem einen Schenkel aus je einem gewundenen Canälchen hervorgehen, mit dem anderen schräg von unten in ein Abflussrohr einmünden (Fig. 216. *c*, *d*, *e*). Von der Anzahl dieser Schleifen hängt die

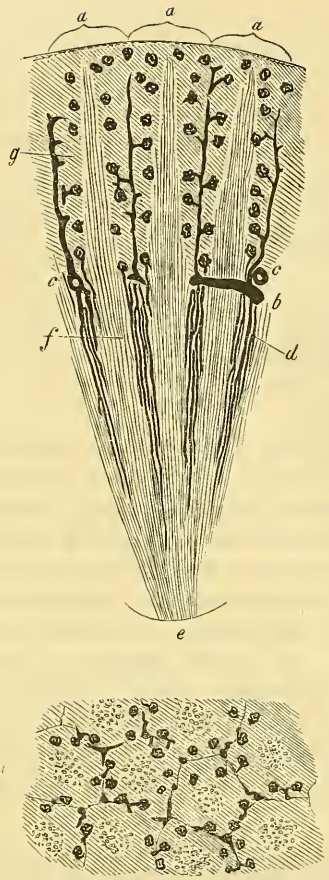

Fig. 215. Halbschematische Skizzen über die Structur der Niere im Durchschnitt und Flächenschnitt durch die Corticalsubstanz. *aaa*. Die Basen der Nierenlobuli, welche im Flächenschnitt als polygonale Figuren erscheinen. *b*. Ein Hauptast der Arteria renalis, welcher Mark und Rinde scheidet und die Arteriolae ascendentes mit den Malpighi'schen Körperchen in die Corticalsubstanz aufsteigen lässt. *c*. Lumina der Nierenvenen, welche die Interfasciculargefässe aufnehmen; die letzteren am Flächenschnitt als sternförmige Figuren erscheinend. *d*. Vasa recta. *e*. Oberfläche der Nierenpapille. *f*. Fascikel gerade verlaufender Harncanälchen, welche in die Bindesubstanz als Ferrein'sche Pyramiden einstrahlen.

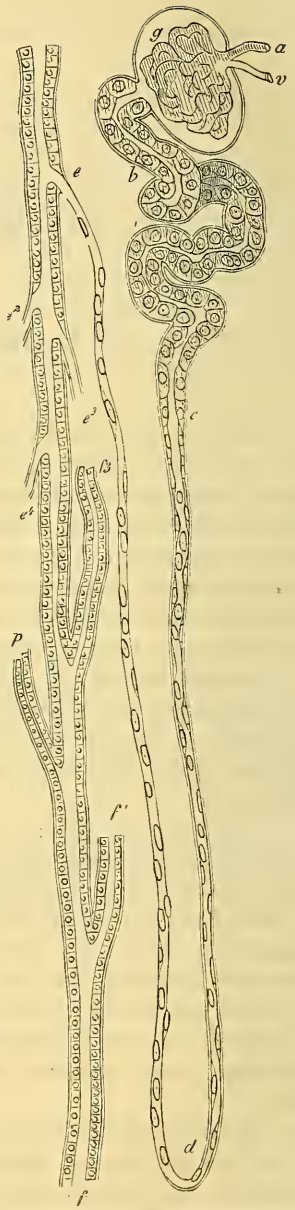

Fig. 216. Schematische Skizze über den Verlauf und die Abtheilungen eines einzelnen Harnröhrchens. *a*. Vas afferens. *v*. Vas afferens eines Malpighi'schen Knäuels (*g*). *b*. Gewundenes Ende des Harncanälchens mit Malpighi'scher Kapsel. *c*. Uebergangsstelle des gewundenen Harncanälchens in den absteigenden Schenkel des schleifenförmigen. *d*. Schleife. *e*. Einmündung des aufsteigenden Schenkels des schleifenförmigen Harncanälchens in das System der Abflussröhrchen (*f*, f^1, f^2, f^3). e^2, e^3, e^4. Einmündungsstellen anderer aufsteigender Harncanälchen. — In dieser Abbildung fehlt das von *Schweigger-Seidel* entdeckte gewundene Schaltstück in der aufsteigenden Schleife *de*.

Anmerkung. Bei *e* in Fig. 216 wurde später, als diese Figur entworfen ist, noch ein

Dicke des Bündels auf jedem Querschnitt ab. Die Schleifen der am meisten peripherisch gelagerten Malpighi'schen Körper reichen eben noch in die Marksubstanz hinein, während die am meisten central, also an der Grenze von Mark und Rinde gelagerten Glomeruli ihre Schleifen bis dicht über die Papille hinabsenden, die mittleren aber ihrer Lage entsprechend in allen möglichen Distanzen zwischen Papille und Markgrenze die Schleife bilden. So kommt es, dass sich hart an der Grenze der Corticalis in dem Marktheile des Lobulus die auf- und absteigenden Schenkel der sämmtlichen umbiegenden Harncanälchen in einem Querschnitt vereinigt finden, während nach der Papille zu die von peripherischen Kapseln kommenden, nach der Peripherie zu die von centralen Kapseln kommenden Schleifen mehr und mehr wegfallen. Demgemäss verjüngt sich das Bündel der geraden Harncanälchen eines jeden Nierenlobulus von der Markgrenze an gerechnet nach beiden Seiten hin. In die Corticalsubstanz setzt es sich als sogenannte Ferrein'sche Pyramide fort. Diese Ferrein'schen Pyramiden nun sind identisch mit unserem Bezirk der gerade verlaufenden Harncanälchen in der Corticalsubstanz. Das engmaschige Capillarnetz, welches diese Harncanälchen umstrickt, ist zugleich die arterielle Hälfte des Gesammtcapillarsystems der Niere. Die Vasa efferentia dringen nämlich, nachdem sie den Glomerulus Malpighianus verlassen, direct in die Mitte der Ferrein'schen Pyramide vor und lösen sich hier erst in Capillaren auf, so dass das Blut in jedem Nierenlobulus von innen nach aussen strömt, trotzdem die zuführenden Gefässe, die Arteriolae ascendentes (Fig. 215. *b*), an der Peripherie gelagert sind;

am Mark.

3. den Bezirk der gerade verlaufenden Harncanälchen, d. i. den Marktheil des Nierenlobulus (s. sub 2 und vergl. Fig. 215. *f*).

4. den Bezirk der Vasa recta. Von der Markgrenze her schieben sich kleine Bündel von Venen und Arterien zwischen die zu je einem Lobulus gehörigen Bündel von gerade verlaufenden Harncanälchen ein (Fig. 215. *d*). Da diese Gefässe sich ebenfalls durch ihren gestreckten Verlauf auszeichnen, so sind sie im leeren Zustande schwer von den benachbarten Harncanälchen zu unterscheiden. Die Grenzen der Lobuli würden sich unter diesen Verhältnissen für das blosse Auge verwischen. In Wirklichkeit sind aber die Vasa recta beinahe immer gefüllt und liefern uns so ein höchst werthvolles makroskopisches Kriterium für die Unterscheidung der benachbarten Lobuli. Sie kommen, so weit es Arterien sind, zum grössten Theil von den am meisten markwärts gelegenen Glomerulis her, auch sind sehr verlängerte Vasa efferentia. Die Venen vereinigen sich nahe der Markgrenze zu kurzen Stämmchen, welche direct in die Hauptäste der Vena renalis einmünden. Die Vasa recta sind von einer mässigen Menge lockeren Bindegewebes umgeben, den letzten Ausläufern der Bindegewebsscheide, welche die Hauptgefässe bei ihrem Eintritt am Hilus der Niere einhüllt.

Die weitere Betrachtung wird nun lehren, inwiefern uns diese Bezirkseintheilung der Niere bei der »Mikroskopie mit unbewaffnetem Auge« als wesentlichstes Orientirungsmittel zu Hilfe kommt.

»Schaltstück« von mässiger Länge entdeckt, welches wie die Anfänge der Canälchen gewunden und weit, auch mit echtem Harnepithel bekleidet ist.

Missbildungen.

Die Persistenz der fötalen Lappung der Oberfläche, sowie Verwachsung beider Nieren mit ihren unteren Enden gerade vor der Lenden-Wirbelsäule (Hufeisenniere) sind nicht gerade seltene aber unschuldige Naturspiele. Auch der gänzliche Mangel der einen, meist der linken Niere, hat nichts zu bedeuten, weil die andere mittels regelmässig vicariirender Hypertrophie für den Defect aufkommt.

Wichtiger ist eine — doch wohl auch angeborene — abnorme Beweglichkeit der rechten — selten der linken Niere, die sogenannte Wanderniere. Diese erregt nicht nur durch ihre abnorme Lage auf der grossen Beckenschaufel allerhand hysterische Symptome, sondern kann auch mit Ovarial- und Retroperitonealtumoren verwechselt werden. Eine interessante Missbildung ist

Die angeborene cystoide Entartung. Beide Nieren sind im Bereich der Corticalsubstanz mit glattwandigen Cysten durchsetzt, welche eine klare hellgelbe bis bernsteingelbe, bisweilen blutig tingirte Flüssigkeit enthalten. Beim Kochen gerinnt diese Flüssigkeit wie Hühnereiweiss. Uebrigens sind Harnbestandtheile, namentlich Harnstoff, in ihr nachzuweisen.

Es sind nun zwei Fälle möglich. Entweder bewirkt die Cystenniere als Unterleibsgeschwulst bei oder unmittelbar nach der Geburt den Tod des Kindes, oder die Missbildung erhält sich bis in ein höheres Lebensalter.

1. Fall. Es wird ein Kind geboren, stirbt aber entweder schon während der Geburt, oder nachdem es einigemal vergeblich zu athmen versucht hat. Als Todesursache findet sich eine doppelseitige cystoide Degeneration der Nieren, vermöge deren diese beiden Organe zu Geschwülsten von 2 Zoll Länge und anderthalb Zoll Dicke angewachsen sind. Das Zwerchfell ist hinaufgedrängt, die untere Brusthälfte, trichterförmig erweitert, nimmt die Leber auf, so dass für die Excursionen der Lunge kein Raum ist.

Ich habe einmal den Fall erlebt, dass der geschwollene Bauch des Kindes ein Geburtshinderniss abgab und das Kind deshalb zerstückelt werden musste.

2. Fall. Bei einem Individuum höheren Alters, welches von Seiten des Harnapparates niemals besondere Erscheinungen dargeboten, finden sich beide Nieren bis etwa auf das Doppelte des normalen Volumens vergrössert, welche mit erbsen- bis taubeneigrossen, durchschnittlich kirschengrossen, runden Cysten durchsetzt sind.

Geht man hier der Entstehung der Cysten nach, so erweisen sich bei Fall I stets die Malpighi'schen Capseln als Ausgangspunkte. Neben ganz normalen Capseln findet man solche, an denen sich die Wand vom Gefässknäuel zurückgezogen hat, so dass zwischen beiden ein mehr oder minder breiter halbmondförmiger Zwischenraum klafft. Je grösser dieser letztere wird, um so mehr wird das Malpighi'sche Körperchen zu einer wandständigen Prominenz, welche sich aber als solche noch an erbsengrossen Cysten finden kann. Auch in ihrer Continuität können die Harncanälchen entarten, aber es ist stets nur ein Harncanälchen, niemals entstehen oder wachsen hier die Cysten durch Confluenz mehrerer. Vielmehr scheinen die Scheidewände, je grösser die Cysten werden, um so dicker zu werden. Die Scheidewände sind ausserdem sehr reich an Lymphräumen, welche man

von dem perivasculären Bindegewebe des Hilus aus vortrefflich füllen kann. Das Blutgefässsystem ist in Fall I äusserst mangelhaft entwickelt, die Arteria renalis hat bei ihrem Ursprung aus der Aorta ein so enges Lumen, dass man mit einer Stecknadel eben noch hinein kann, die Vene ist verhältnissmässig weiter. In Fall II ist neben den Cysten noch genügend viel functionelles Parenchym vorhanden und sind die Blutgefässe von normalem Caliber.

Circulationsstörungen.

Venöse Hyperämie und ihre Folgen. Eine hochgradig venöse Hyperämie charakterisirt sich durch eine sehr erhebliche, etwa $^1/_3$ Intumescenz des ganzen Organs. Die Capsel lässt sich infolge einer serösen Durchtränkung des Parenchyms leicht von dem letzteren abziehen. Das Parenchym ist bläulichroth, feucht, glatt; die Stellulae Verheynii treten stark hervor und lassen sich schon mit blossem Auge bis in ihre feineren Ramificationen, die interfasciculären Venen, verfolgen. Auf dem Durchschnitt findet man die hauptsächlichste Anhäufung des Blutes in dem Bezirk der gewundenen Harncanälchen; die Glomeruli zeichnen sich nicht immer durch besonders starke Blutfüllung aus. Die Marksubstanz lässt vorzugsweise in dem Bezirke der Vasa recta eine dunkelrothe Radiärstreifung erkennen, welche offenbar von der stärkeren Anfüllung der Venen herrührt.

Bei geringeren Graden venöser Hyperämie fehlt die Röthung und Schwellung im Bezirke der gewundenen Harncanälchen; die Anfüllung der Venensterne hingegen, sowie diejenige der Vasa recta ist nur quantitativ geringer; an sich erhält sie sich, wie schon erwähnt, auch in der ganz normalen Niere und kann dann nicht als etwas Pathologisches angesehen werden.

Während geringe Grade von Stauungshyperämie vorübergehend bei allen Brustkrankheiten vorkommen können, sofern sie den Durchgang des Blutes durch Herz und Lungen beeinträchtigen, kommt es zu einer accessorischen Hyperplasie des interstitiellen Bindegewebes der Induratio cyanotica nur bei schweren Klappenfehlern des Herzens.[1]

1) Bevor wir die erste vom Bindegewebe der Niere ausgehende Veränderung studiren, ist es nöthig, mit einigen Worten auf die Natur und die Verbreitung dieser Substanz im normalen Zustande hinzuweisen. Zerzupft man ein Stückchen frischer Niere auf dem Objectträger möglichst fein und bringt das Präparat unter das Mikroskop, so möchte man beinahe zweifeln, ob hier überhaupt Bindegewebe zugegen sei. Nichts als Harncanälchen und Blutgefässe bieten sich scheinbar vollkommen nackt dem Auge dar. Es gehört schon eine sehr aufmerksame Musterung der einzelnen Harncanälchen dazu, um an ihnen hie und da anhängende kleinste Häufchen und Fetzen einer gerinselähnlichen, oft feinkörnigen Substanz zu entdecken, welche in der That als Bindesubstanz zu deuten ist. Degegen sind Schnitte aus den verschiedenen Regionen des Organes, welche einige Zeit in Karminlösung und darauf in Essigsäure gelegen haben, für die Untersuchung weit erspriesslicher. An ihnen können wir uns auf das Bestimmteste überzeugen, dass überall, sowohl in der Marksubstanz als in der Corticalis, die Harncanälchen einerseits, die Blutgefässe anderseits verklebt und zusammengehalten werden durch einen organisirten Kitt, welcher nichts Anderes ist als die gesuchte Bindesubstanz. Eine Grundsubstanz, welche sich durch Essigsäure klärt, enthält in entsprechenden spindelförmigen und sternförmigen Lücken die bekannten Zellen des Bindegewebes. Meist findet man ein zelliges Element auf jedem der kleinen dreieckigen Räume, welche auf Querschnitten zwischen den runden Contouren der genannten Canäle übrig bleiben. So verhält es sich namentlich in der Region der Tubuli contorti:

Was die cyanotische Induration bewirkt, ist eine allmähliche Schwellung des interstitiellen Gewebes, wobei in dessen Habitus nur die eine Modification ersichtlich wird, dass die zelligen Elemente sich leicht vergrössern; die Zahl derselben bleibt dieselbe. Die Intercellularsubstanz erscheint in einem der Vergrösserung der Bindegewebskörper entsprechenden Masse vermehrt; die weiteren Veränderungen sind untergeordneter Art, es scheint namentlich, dass die Intercellularsubstanz, je reichlicher sie sich anhäuft, um so mehr den »fibrillären« Charakter annimmt. Im Allgemeinen lässt sich diese ganze Reihe als Hyperplasie des Bindegewebes im engeren Sinne, als eine gleichmässige Zunahme aller in dem Bindegewebe vorhandenen Texturtheile ansehen. Sie kommt nicht bei den eigentlichen entzündlichen Zuständen vor, sondern nur infolge andauernder venöser Hyperämie; auch kommt sie in allen Theilen der Niere ganz gleichmässig zur Entwickelung und unterscheidet sich auch dadurch sehr wesentlich von der zelligen Hyperplasie der Entzündungsprocesse; das ganze Organ nimmt gleichmässig an Gewicht, Umfang und an Consistenz zu. Am auffälligsten ist die grössere Derbheit des Gewebes, welche um so leichter zu Verwechselungen mit der entzündlichen Niereninduration Veranlassung geben kann, als hier wirklich eine Bindegewebsneubildung vorliegt.

Einige Autoren haben für die cyanotische Induration die Kategorie: Stauungsnephritis aufgestellt, obwohl die Bindegewebsbildung in diesem Falle wohl nur die Folge einer besseren Ernährung ist und daher durchaus den Charakter einer homologen Entwickelung an sich trägt. Die Blutgefässe werden durch dieses Bindegewebe ebenso wenig alterirt als die Harncanälchen; das Secret der Niere pflegt jedoch ab und zu Eiweiss zu enthalten, was auf periodische Steigerung der Blutfülle hindeutet.

Embolische Processe. Gegenüber allfälligen Blutvorenthaltungen sind die Gewebe der Niere weit empfindlicher, als wir das von anderen Organen gewohnt sind. Zwei Stunden einer totalen Blutsperre genügen, um die Nierenepithelien, acht Stunden, um Gefässwände und Bindegewebe unwiderruflich abzutödten. Die Epithelzellen werden dabei zu grobkörnigen Schollen; ihre Kerne sind unsichtbar geworden und verweigern die Annahme der üblichen Tinctionsmittel. Von dieser Veränderung der Epithelien rührt wohl das glanzlose, trockene, gelbweisse Ansehen her, welches die nekrosirte Nierensubstanz für das blosse Auge kenntlich macht. Dasselbe tritt am eclatantesten hervor, wenn ein Embolus den Hauptstamm der Arteria renalis verschlossen hat, mithin die ganze Niere schon nach mehreren Stunden der Nekrose verfallen ist. Solche Nieren verkleinern sich allmählich, werden weich und stärker fetthaltig, bis sie durch fortgesetzte Resorption — ohne eine Spur von Fäulniss — zu einem umschriebenen wallnussgrossen Körper zusammengeschwunden sind.

gegen die Markpapille hin werden mit zunehmender Breite der dreieckigen Interstitien auch die Zellen etwas zahlreicher, die Spitze der Papille wird durch eine recht derbe Bindegewebsplatte gebildet, welche infolge der zahlreichen Durchbrechungen seitens der Abflussröhren siebförmig erscheint. Grössere Anhäufungen von Bindegewebe sogar mit fibrillären Andeutungen in der Grundsubstanz kommen sodann, wie schon oben bemerkt, in der Umgebung der grösseren Gefässe und der Vasa recta vor.

Bei den Verstopfungen parenchymatöser Gefässe tritt das nekrotische Element um so mehr zurück, je kleiner das Lumen des verstopften Gefässes ist, fehlen wird es niemals. Es fehlt auch dann nicht, wenn nur das Vas afferens eines einzelnen Glomerulus verstopft ist. Wir erhalten dann den kleinsten überhaupt vorkommenden hämorrhagischen Infarct, den wir den »flohstichähnlichen« nach *Virchow's* treffendem Vergleich nennen könnten, weil ein sehr kleines aber tiefrothes Centrum von einer heller rothen, verwaschenen Area umgeben ist. In der Mitte eines solchen Infarctes findet sich der nekrotische Glomerulus, blutleer, kernlos, äusserlich von extravasirtem Blut umgeben.

Bei allen partiellen Verstopfungen des Arterienbaumes tritt dieses hämorrhagisch-hyperämische Element zu der ischämischen Nekrose hinzu. Rings um die »todte Mitte« findet sich eine mehrere Millimeter breite Zone, welche nach aussen eine maximale Füllung der benachbarten Capillaren, nach innen eine Zerreissung derselben mit Bluterguss zwischen die Harncanälchen und in die Harncanälchen aufweist.

Sitzt der Embolus in einer Arteriola interfascicularis ascendens, so richtet sich die Grösse des Infarctes genau danach, wie weit derselbe in dem Gefässe vordrang. Je weiter nach der Peripherie, desto geringer die Zahl der abgesperrten Vasa afferentia, desto kleiner das ischämische Terrain. Immer sind die grösseren hämorrhagischen Infarcte nahezu keilförmig, immer liegen diese Keile mit ihrer Basis an der Peripherie des Organes und ragen mit ihrer Spitze verschieden tief in das Nierenparenchym hinein. Nur wenn ein bogenförmiger Hauptast der Arteria renalis verstopft ist, reicht der Keil von der Peripherie bis an die Spitze des Malpighi'schen Kegels.

Die frischen Keile sind dunkelroth, verlieren aber bald ihre Farbe, werden später derb und dicht (sog. Fibrinkeile) und schrumpfen endlich zu einer minimalen Menge narbenähnlichen Gewebes ein, in welchem man von der Nierenstructur nichts mehr erkennen kann. Eine entsprechende strahlige Einziehung der Oberfläche zeichnet fortan die Stelle aus, wo seiner Zeit ein embolischer Infarct stattgefunden hatte.

Bei jedem hämorrhagischen Infarct findet sich auch ein geringer Grad productiver peripherischer Entzündung, und die eben geschilderten Metamorphosen dürfen zum Theil von einer wirklichen Narbenbildung abgeleitet werden. Dominirend aber tritt das entzündliche Element dann auf, wenn der Embolus eine stark reizende Beschaffenheit besitzt, wenn es z. B. ein mit pathogenen Pilzen durchsetztes Gerinnsel oder Gewebebrocken ist, — bei septischer Endocarditis, Pyämie etc. Der flohstichähnliche hämorrhagische Infarct wandelt sich unter diesen Umständen schnell genug in einen »miliaren« embolischen Abscess der Niere um; grössere Infarcte geben selbstverständlich auch grössere Abscesse, doch wird hier ein gewisses Mass des Umfangs selten überschritten.

Oft finden wir eine ganze Schaar von embolischen Abscessen in einer Malpighi'schen Pyramide vereinigt, während die übrigen frei geblieben sind. Dies erklärt sich durch die Annahme, dass ein grösserer Embolus an den verschiedenen Theilungsstellen, die er zu passiren hatte, zerschellt ist, worauf seine sämmtlichen Bruchstücke in die kleineren Verästelungen des betreffenden Lobus hineinfuhren.

NB. Wenn man Kaninchen Reinculturen des Staphylococcus aureus in die

Blutmasse bringt, so entstehen keilförmige Entzündungs- und Eiterungsheerde, welche den hier beschriebenen Zuständen sehr ähnlich sind.

Anhang. ***Leukämische Heerde,*** welche in der Niere vorkommen, erinnern durch ihre keilförmige Gestalt so sehr an hämorrhagische Infarcte, dass es eines Falles, wo die Mitte eines solchen Heerdes deutlich roth war nicht bedurft hätte, um mich zu überzeugen, dass hier wirkliche Extravasationen vorliegen. Ueber die eigenthümliche Schwierigkeit bei der Leukämie eine scharfe Grenze zwischen Extravasation, Exsudation und Neubildung zu ziehen, wurde seiner Zeit gehandelt (vgl. Leukämie). Dass Gefässverstopfung den nächsten Anstoss für diese wie für andere leukämische Blutungen giebt, ist sehr wahrscheinlich.

Die leukämischen Heerde sind 3—15 Millimeter breit, 1—3 Cm. lang, weiss von Farbe, und treten polsterartig schwellend an der Schnittfläche der Niere hervor. Mikroskopisch nichts als eine Ueberschwemmung aller Zwischenräume mit farblosen und rothen Blutkörperchen.

Stase und Fettdegeneration der Niere. Im asphyktischen Stadium der Cholera asiatica kommt es bekanntlich an vielen Punkten des grossen Kreislaufs zu einer an Stillstand grenzenden Verlangsamung der Circulation. Die Niere steht hier obenan. Ich habe niemals wieder eine so excessive Hyperämie der Niere gesehen als in einem Falle, wo die Cholera asiatica im ersten Anlauf getödtet hatte. Bei minder schnellem Verlauf macht sich auch hier die grosse Empfindlichkeit des Nierenepithels gegen ungenügenden Blutwechsel geltend. Es folgt eine allgemeine fettige Degeneration des Epitheliums in allen gewundenen Abschnitten der Harncanälchen. Dabei schwellen die einzelnen Zellen und schwillt mit ihnen die Corticalsubstanz sehr beträchtlich auf und zeigt eine buttergelbe Farbe, welche mit der tiefdunkeln Färbung der Marksubstanz einen lebhaften Contrast bildet: Choleraniere.

Diese Choleraniere nun ist der Prototyp und zugleich die reinste Form einer Reihe ähnlicher Combinationen von Circulationsstörungen mit fettiger Degeneration des Epithels, welcher man namentlich bei den diffusen Nierenentzündungen begegnet. Doch finden wir geringere Grade von Fettdegeneration und einen dem entsprechenden Gehalt des Urins an Fetttröpfchen und fettig-degenerirten Epithelien, Körnchenkugeln etc. auch bei anämischen und cachektischen Zuständen, sowie bei Infectionen und namentlich Intoxicationen gar nicht selten.

Abnorme Filtrations- und Infiltrationsvorgänge.

Die Niere ist von Natur zur Elimination gelöster chemischer Körper bestimmt, welche das Blutwasser verunreinigen. Die Einrichtungen aber, welche dieser Zweck erforderte — vor Allem die Structur der Glomeruli mit ihren difficilen Circulationsbedingungen — machen die Niere zu einem Filter, in welchem alle möglichen festen Theilchen, welche ein dyskrasisches Blut enthält, hängen bleiben, einem Filter, welches auch leicht undicht wird und dann die normalen Blutbestandtheile nicht gehörig zurückhält, einem Filter endlich, welches in seinen überaus langen Poren, den Harncanälchen, dem Filtrat Zeit giebt, schwer gelöste Stoffe auskrystallisiren oder überhaupt fest werden zu lassen. So erhalten wir

eine Reihe von Infiltrationszuständen des Organes, die oft auch mit einer entsprechenden Veränderung der Harnbeschaffenheit einhergehen.

Albuminurie und Fibrincylinder.

Nur wenn das Venenblut der Niere vollkommen frei abfliessen kann, kann die locale Erweiterung der Blutbahn im Glomerulus ihren Zweck erfüllen, nämlich grosse Quantitäten Blutes mit grosser Geschwindigkeit an der secernirenden Oberfläche vorüberzuführen und das überschüssige Blutwasser absickern zu lassen, ohne dazu einer localen Drucksteigerung zu bedürfen. Wird der freie Abfluss des Venenblutes beeinträchtigt, so geht sofort ein entsprechender Antheil von Geschwindigkeit in Seitendruck über und es tritt Eiweiss aus den Gefässen des Glomerulus in den Harn über. Dasselbe geschieht, wenn die Wandung des Glomerulus entzündlich alterirt und dadurch durchlässiger wird.

Das Bluteiweiss kann leicht durch Kochen des Harns nachgewiesen werden. In der Niere selbst aber scheidet sich aus demselben ein weiches, durchsichtiges, homogenes Gerinnsel ab, welches eine dem Fibrinogen am nächsten stehende Modification des Bluteiweisses zu sein scheint. Das Gerinnsel nimmt die Form des Raumes an, in welchem es sich bildet, d. h. des cylindrischen Lumens der geradeverlaufenden Harncanälchen und wird deshalb ***Fibrincylinder*** genannt (Fig. 217). — Der Befund von Fibrincylindern im Bodensatz des Harnes ist ein wichtiges Zeichen dafür, dass ein vorgefundener Eiweissgehalt des Harnes aus den Glomerulis der Niere herrührt.

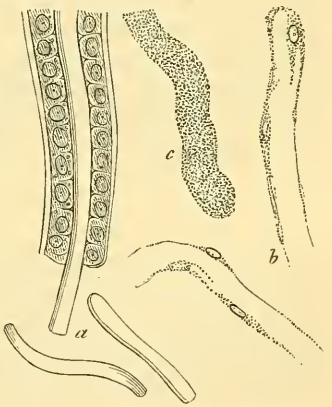

Fig. 217. Fibrincylinder, *a.* innerhalb eines Harncanälchens, *b. c.* aus dem Urin, mehr oder weniger reichlich mit Fettmolekülen bedeckt. 1/500.

Die Fibrincylinder haben gewöhnlich ein scharf begrenztes, kolbiges Ende, an welchem sich auch feinkörnige Eiweissanlagerungen vorfinden, während das andere Ende sich ohne bestimmte Grenze verliert. Es kommen auch stärker gekörnte, ja ganz körnige Fibrincylinder vor. Bei Nierenentzündungen sind sie an ihrer Oberfläche nicht immer ganz rein; häufig sind sie mit abgestossenen Epithelzellen, Fettkörnchen, Körnchenkugeln, Blutkörperchen beklebt.

Die Ausstossung wird durch den nachdrängenden Urin bewerkstelligt und findet wegen der ausserordentlich weichen und in jeder Richtung biegsamen, schlüpfrig glatten Beschaffenheit der Fibrincylinder trotz der mehrmaligen Krümmung des Weges, den wenigstens einige von ihnen zurückzulegen haben (Fig. 214), keine Schwierigkeiten. Insbesondere geht der Uebergang aus dem aufsteigenden Schenkel der schleifenförmigen Canälchen in die Abflussröhren wegen der grösseren Weite der letzteren leicht von Statten. Die Mehrzahl der Fibrincylinder wird gerade in den schleifenförmigen Canälchen gebildet; ihrem Lumen, viel seltener dem grösseren der Abflussröhren, entspricht die gewöhnliche Dicke der Cylinder, welche sich im Bodensatze des Urins vorfinden. In den gewundenen Abschnitten der Harncanäl-

chen bilden sich wohl nur ausnahmsweise Fibrincylinder, und diejenigen, welche man auf Schnitten in der Corticalsubstanz antrifft, liegen nicht in den Tubulis contortis, sondern in den Schweigger'schen Schaltstücken oder in den Abflussröhren, welche ja nach *Henle*'s Untersuchung durch die ganze Rindensubstanz gleichmässig und als selbständiges Canalsystem verbreitet sind, somit auch zwischen den gewundenen Harncanälchen angetroffen werden können.

Bisweilen haben die Fibrincylinder ein korkzieherartiges Ansehen, oder wenigstens einige Windungen am Ende, die sich nur durch eine Zusammenschiebung in der Längsaxe erklären lassen.

Wenn sie längere Zeit in der Niere liegen bleiben, was namentlich in den Henle'schen Schleifen vorkommt, so nehmen die Fibrincylinder einen stärkeren wachsähnlichen Glanz an und zeigen schliesslich die Reaction auf Amyloidsubstanz. (Vergl. Amyloidentartung im allgemeinen Theil).

Es ist für mich übrigens noch fraglich, ob die Fibrincylinder alle, für einige Autoren sogar ob sie überhaupt ohne eine thätige Theilnahme der Harncanälchen entstehen können. Ich war selbst einer der Ersten, welcher die Ansicht vertheidigte, dass die Epithelzellen der gerade verlaufenden Harncanälchen in ihrem Protoplasma eine hyaline Substanz bereiten, welche sie in das Lumen der Harncanälchen austreten lassen. Die Fig. 223. 3 schien mir nur in dem Sinne gedeutet werden zu können, dass nach der Consolidirung eines ersten Fibrincylinders *a*, welcher das mittlere Lumen eines Harncanälchens einnimmt, eine erneute Production von Hyalinsubstanz *d* seitens der anstossenden Epithelzellen *b* stattgefunden habe. Ich habe keine neueren Erfahrungen und verweise auf die vorzügliche Darstellung des Gegenstandes bei *Cornil* und *Ranvier* (Manuel d'Histologie pathologique. 1884. pg. 607).

Amyloidinfiltration.

Ich bin, wie ich kurz vorher andeutete, der Ueberzeugung, dass Fibrincylinder, welche an schwer zu passirenden Stellen der Harncanälchen, insbesondere an den Umbeugestellen der »schleifenförmigen« liegen bleiben, mit der Zeit glasig verquellen und die mikrochemischen Reactionen der Amyloidsubstanz annehmen, auf Jodzusatz roth werden etc. Nur so kann ich es mir erklären, wenn in Nieren, welche durch chronische Entzündungsprocesse zwar äusserst alterirt, aber doch nicht gerade amyloid infiltrirt sind, an den erwähnten Umbeugestellen Cylinder von Amyloidsubstanz gefunden werden, welche die Harncanälchen auf eine grössere Strecke hin verstopfen. Diese Cylinder können nicht als metamorphosirte Epithelien angesehen werden, denn das Epithelium liegt wohlerhalten zwischen ihnen und der Membrana propria des Harncanälchens. Eine amyloide Infiltration der Epithelien wird selbst nicht in den hochgradigsten Fällen von allgemeinem Nierenamyloid gefunden, so dass wir für diese ganz alleinstehenden Amyloidcylinder auf die oben näher erörterte locale Entstehung der Amyloidsubstanz aus »liegen gebliebenen geronnenen Eiweisskörpern« zurückgreifen müssen.

Ausser und neben den amyloiden Harncylindern finden wir eine amyloide Entartung der Glomeruli so häufig bei chronisch-entzündlichen Zuständen der Niere, bei Nieren also, welche infolge von entzündlicher Alteration einiger oder aller Glomerulusschlingen wochen-, monate- und jahrelang Eiweiss ausgeschieden

haben, dass ich geneigt bin, hier ebenfalls eine locale Amyloidentartung anzunehmen, welche ich auf dasselbe Festwerden fibrinoider Bestandtheile des Bluteiweisses — im Innern der Gefässwand — zurückführe, wie die Bildung der Fibrincylinder in den Harncanälchen.

Die beistehende Abbildung zeigt zwei Glomeruli, von denen der eine ganz, der andere nur theilweis »glasig verquollen« d. h. amyloid entartet ist. Andere Glomeruli derselben Niere waren vollkommen gesund geblieben, ja sie waren sogar etwas vergrössert; mithin dieselbe örtliche Vertheilung der Krankheits-Erscheinungen, welche wir auch bei den sogenannten diffusen Entzündungen der Niere wiederfinden, und die mich nur in der Annahme bestärken kann, dass wir es hier mit einer weiteren Consequenz der Albuminurie zu thun haben.

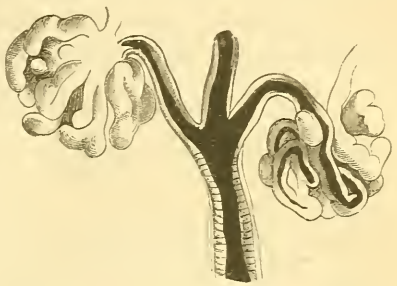

Fig. 218. Amyloid infiltrirter Malpighi'scher Gefässknäuel der Niere. $^1/_{300}$.

Amyloidniere. Dass es eine amyloide Entartung der Niere giebt, welche als Ausdruck einer generellen Blutveränderung mit der Amyloidleber, der Amyloidmilz, dem Amyloiddarm in Reih und Glied steht, erkenne ich voll an. In recht ausgesprochenen Fällen ist die Niere beinahe auf das Doppelte des normalen Volumens vergrössert, durchweg sehr blass, wachsartig, und, was mir besonders charakteristisch schien, die Basen der Malpighi'schen Kegel zeichneten sich durch tiefere Zwischenfurchen so scharf von einander ab, wie man es sonst nur an der fötalen Niere findet. Jodbehandlung ergiebt Amyloidinfiltration aller homogenen Häute, sowohl der Capillarmembranen, als der Tunicae propriae der Harncanälchen.

Ausnahmslos sind es wohl auch hier die Malpighi'schen Körperchen, in welchen sich die ersten Anfänge der Krankheit nachweisen lassen. Gewöhnlich folgen hierauf die Vasa afferentia und die Arteriolae ascendentes, während die Vasa efferentia und die Vasa recta, also die Gefässe jenseits der Wundernetze, vor der Hand nicht ergriffen werden. Dabei macht sich eine höchst ungleichmässige Theilnahme der Glomeruli sehr bemerkbar; nicht bloss, dass innerhalb desselben Glomerulus gar nicht selten einige Schlingen noch vollkommen frei sind, während alle übrigen bereits ebenso vollständig degenerirt sind, wir finden auch sehr gewöhnlich ganz gesunde und ganz entartete Glomeruli neben einander, und man kann sich des Gedankens nicht erwehren, dass an diesem längeren Intactbleiben die durch die partielle Obliteration der Blutbahn bedingte collaterale Hyperämie Schuld sein müsse, wenn es auch schwer ist, sich über die Einzelnheiten deutlichere Vorstellungen zu bilden.

Nachdem die Entartung der Corticalsubstanz bis auf diesen Punkt gediehen ist, pflegt der Process auf die Marksubstanz überzuspringen; hier sind es aber, wie oben gezeigt wurde, nicht die Blutgefässe, sondern die Tunicae propriae der Harncanälchen, welche zuerst erkranken. Nimmt man jetzt ein schmales Scheibchen vom Querschnitt der Niere, wäscht dasselbe aus und bringt es dann auf kurze

Zeit in diluirte wässerige Jodlösung, so bemerkt man schon mit unbewaffnetem Auge in der Corticalsubstanz zahlreiche mahagonirothe Pünktchen und Strichelchen, welche den Glomerulis und den entarteten arteriellen Gefässchen entsprechen, während die Marksubstanz einen ebenso gefärbten Kranz von feinen Strahlen darbietet, welcher am dichtesten etwas über der Papille ist, nach der Markscheide zu aber an Dichtigkeit schnell abnimmt.

In sehr hochgradigen Fällen von Nierenamyloid ist Alles infiltrirt, was homogene Membranen besitzt, Gefässe und Harncanälchen, nur ein Theil des Bindegewebes und die Epithelien sind frei geblieben.

Hämoglobinurie und Hämoglobininfarct.

Wenn man einem Menschen — wie es wiederholt vorgeschlagen und ausgeführt worden ist — Hammelblut oder das Blut von irgend einer anderen Thierspecies in die Adern spritzt, so lösen sich die fremden Blutkörperchen ziemlich bald auf und das freigewordene Hämoglobin wird durch die Nieren ausgeschieden. Der Urin wird dunkelroth bis schwärzlich. Auch die eigenen Blutkörperchen lösen sich unter gewissen Umständen auf (nach ausgedehnte Verbrennungen und Erkältungen, chemische Agentien, namentlich chlorsaures Kali) und es entsteht Hämoglobinurie.

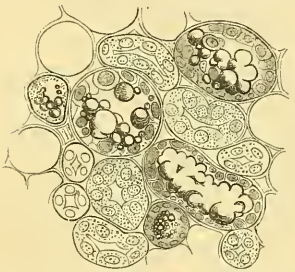

Fig. 219. Hämoglobininfarct. Querschnitt durch eine Ferrein'sche Pyramide. Ausflussröhren und aufsteigende Schleifenschenkel mit Hämoglobinkugeln und Cylindern verstopft.

Bei längerem Bestande der letzteren fängt das Hämoglobin an, sich in den Abflussröhren der Niere in Form von kleinen runden dunkelgelben Kügelchen anzusetzen. Die Kügelchen fliessen zu grösseren rothgelben Kugeln zusammen, welche anfangen, das Lumen des Ausflussrohres zu beeinträchtigen. Schliesslich bilden sich durch fortgesetzte Confluenz der Hämoglobinkugeln dicke dunkelrothbraune Hämoglobincylinder, welche die Ausflussröhren sämmtlich verstopfen und den Harnabfluss dergestalt hindern können, dass das Individuum an Harnstoffverhaltung (Urämie) zu Grunde geht.

Cholurie und Glykurie.

In jenen schweren Formen von Icterus, bei welchen nicht nur Gallenfarbstoff, sondern auch grössere Mengen von Gallensäuren und etwa auch Zerfallsproducte der Leberzellen durch die Niere abgeschieden werden, finden wir gewöhnlich eine weiche Schwellung und Abblassung der Corticalsubstanz, welche das Mikroskop auf eine körnige Trübung und Nekrose der Nierenepithelien zurückführt. Vergebens bemüht man sich, an solchen Zellen den Kern nachzuweisen; auch die Zellengrenzen verwischen sich, so dass die Tubuli streckenweise mit einem Continuum kernloser, abgestorbener, protoplasmatischer Materie erfüllt sind.

Bei Diabetes mellitus fand *Ehrlich* in den Epithelzellen der Henle'schen Schleifen homogene Körner und Schollen, welche bei Jodbehandlung die für Glykogen charakteristische weinrothe Färbung gaben.

Harnsäureinfarct.

Ist der Harn an Harnsäure und harnsauren Salzen überreich, so krystallisiren diese schwerlöslichen Substanzen nicht selten schon im Verlauf der Harncanälchen aus. Die Ausflussröhren sind es namentlich, in welchen sich oft ganze Cylinder und Klumpen von krümlich körnigen bräunlichen Uraten vorfinden. Dieselben werden in der Regel ausgeschwemmt und sollen uns dann später, wenn wir von den Harnsteinen handeln, noch einmal beschäftigen.

Sie können aber auch liegen bleiben. Bei Gichtkranken nämlich findet die Harnsäureausscheidung nicht erst in den Ausflussröhren der Niere statt, sondern sie kann wenigstens schon in den Henle'schen Schleifen, ja! in den Bowmann'schen Kapseln und im Nierenbindegewebe vor sich gehen, und dann ist an eine mechanische Entfernung der groben Krystalle gar nicht zu denken. Damit aber ist für weitere, schwere Veränderungen der Weg geebnet.

Gichtniere. Nach *Ebstein* mortificirt die Harnsäure, welche bei der Gicht, sei es hier, sei es in die Gelenkknorpel und Bänder deponirt wird, das Gewebe in loco und schafft so ähnliche wenn auch schwächer wirkende Entzündungsreize wie die chemischen Verschorfungen überhaupt. Die Folge ist eine chronische Entzündung der nächsten Umgebung, eine anfangs zellige, später schwielige Hyperplasie des Bindegewebes, welche allmählich um sich greifend in eine echte Schrumpfniere übergehen kann. (Vergleiche das folgende Kapitel). —

Als ***Harnsäureinfarct*** κατ' ἐξοχήν pflegt man eine Ausscheidung von harnsaurem Ammoniak zu verstehen, welche bei Neugeborenen zwischen dem 2. und 14. Tag des extrauterinen Lebens in den Ausflussröhren der Marksubstanz Platz greift. Hat man die Niere in der gewohnten Weise halbirt, so sieht man hell-orangerothe gerade Striche, welche an den Spitzen der Pyramiden eng beisammen anfangen und von hier aus radienartig divergiren. Die tiefdunkle Röthung des umgebenden Parenchyms hebt das zierliche Bild um so deutlicher hervor.

Drückt man die Papille aus und bringt das Ausgedrückte unter das Mikroskop, so sieht man die beistehend abgebildeten Krystalle von harnsaurem Ammoniak, zum Theil isolirt, zum Theil lose Cylinder bildend.

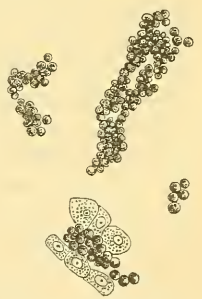

Fig. 220. Vom Harnsäureinfarct des Neugeborenen. Krystalle von harnsaurem Ammoniak aus den Markpapillen. 1/300.

Entzündungen.

a. Eitrige.

Wir haben den embolischen Nierenabscess erwähnt und besprochen. Derselbe durfte in allen Fällen auf die Zuführung pyogener Schizomyceten durch das Blut zurückgeführt werden. Nun aber können pyogene Schizomyceten auch noch von einer anderen Seite her an die Niere herantreten, nämlich von den grösseren Harnwegen her. Bei eitrigem Katarrh und tiefer greifenden Ulcerationen des Nierenbeckens. So erhalten wir

Die eitrige Entzündung und Verschwärung der Niere. Die Niere ist erheblich grösser als normal. Die Kapsel und das Fettpolster sind hyperämisch, ödematös. Erstere lässt sich nicht immer ohne Substanzverlust trennen, vielmehr bleiben sehr gewöhnlich kleine Fetzen eitrig zerfallenen Parenchyms hängen, welche einen der gleich zu erwähnenden Abscesse bedeckten. Auch die übrige Innenfläche der Kapsel ist nicht so glatt wie gewöhnlich, sondern sammetartig, rauh. An verschiedenen Punkten der entblössten Oberfläche des Organes sieht man flache, weisslichgelbe Erhöhungen, welche sich bei näherer Untersuchung sofort als Eiterheerde verrathen. Dieselben sind durchschnittlich von der Grösse eines halben Stecknadelkopfes und stehen entweder einzeln oder in Gruppen von 3—6 vereinigt. Betrachtet man die durch seichte Einziehung der Oberfläche markirten Grenzen der grossen Malpighi'schen Pyramiden, so findet es sich meistens, dass alle oder doch wenigstens der grösste Theil der vorhandenen Abscesse auf einer Pyramidenbasis vereinigt sind, während andere Pyramiden ganz frei sind. Jeder Abscess ist mit einem intensiv rothen Hofe umgeben. Man hat der Grösse wegen gemeint, dass jeder Abscess einem vereiterten Lobulus entspräche; dieses ist jedoch nicht richtig; der Mittelpunkt des Abscesses entspricht der Lage nach einer aus der Tiefe auftauchenden Interfascicularvene, wie sich aus der weiteren Betrachtungsweise ergeben wird. Der übrige Theil der Oberfläche zeigt eine mässige Hyperämie; dieselbe beherrscht auch die ganze Schnittfläche, doch ist Alles mattgrau überflogen, was der mikroskopische Ausdrück einer geringen, aber gleichmässigen zelligen Hyperplasie des Bindegewebes ist. Die Schnittfläche — wir verstehen hierunter stets den Hauptdurchschnitt, welcher von der grössten Circumferenz des Organes nach dem Hilus geht — ist zugleich der Ort, um Näheres über Sitz und Ausbreitung der Abscesse zu ermitteln. Dieselben präsentiren sich hier als lange gelbe Eiterzüge, welche in der Marksubstanz den Vasa recta, in der Corticalis den Interfascicular gefässen oder, richtiger, den diese begleitenden Bindegewebszügen entsprechen. In der Marksubstanz sind sie stets am dichtesten gestellt; die meisten Abscesse der Corticalsubstanz erscheinen als ein Hinaufgreifen der Markvereiterung in die Rinde, selbst die an der Oberfläche des Organes sichtbaren Eiterpunkte sind gelegentlich nur die äussersten Enden von Abscessen, welche bis in die Nähe der Papille reichen.

Die Nierenkelche und das Becken sind stets erweitert; ihre Schleimhaut eiterig-katarrhalisch (Pyelitis), stellenweise diphtherisch; in ihrem Lumen findet sich ein höchst übelriechender, in ammoniakalischer Zersetzung begriffener Urin, welcher einen reichen Bodensatz von Eiterkörperchen und Tripelphosphaten bildet. Derselbe Zustand der harnleitenden Wege findet sich an den Ureteren, vielleicht an der Harnblase, ja selbst an der Harnröhre. Das geschilderte Nierenleiden ist daher eine von den grösseren Harnwegen fortgeleitete Entzündung. Ursprünglich eine Oberflächenaffection, hat dieselbe bei ihrem Uebergang auf das Nierenparenchym sofort zu einer allgemeinen Theilnahme des ganzen Nierenbindegewebes geführt, und diese Theilnahme selbst wiederum hat sich an verschiedenen Punkten bis zur Eiterproduction gesteigert.

Eine Niereneiterung ist an sich ein höchst gefährliches Leiden; doch hängt begreiflicherweise sehr viel davon ab, ob nur eine Niere oder ob beide erkrankt sind. Im letzteren Falle pflegt der Tod durch Urämie zu erfolgen. Im ersteren.

und wenn das Individuum leben bleibt, steht eine weitere Reihe pathologisch-anatomischer Veränderungen in Aussicht. Eine völlige Sistirung des Processes — Eindickung, Verkäsung, ja Verirdung des Abscesseiters und Abkapselung — wird nur in äusserst engen Grenzen beobachtet. Das Gewöhnliche ist, dass der Eiter an der Spitze der Papille in die Nierenbecken durchbricht. Ist dies an mehr als einem Punkte geschehen, so ist der Markkegel gegen das Nierenbecken zu durch eine höchst unregelmässig gestaltete Geschwürsfläche begrenzt, welche sich durch Nekrotisation der am meisten vorstehenden Gewebsreste schnell vergrössert und durch fortgesetzte Eiterung tief in das Parenchym eingreift. War schon vorher Diphtherie der Harnwege vorhanden, so setzt sich dieselbe ausnahmslos gerade auf das blossliegende Nierenparenchym fort. Die diphtherischen Schorfe werden abgestossen, um durch neue ersetzt zu werden. Das Nierenparenchym geht bis auf eine kleine, der Kapsel zunächstliegende Schicht zu Grunde.

Viel seltener als der Durchbruch nach dem Hilus zu ist der Durchbruch des Eiters durch die Nierenkapsel. Dieser führt zur Bildung von Entzündungsheerden und Senkungsabscessen in dem lockeren retroperitonealen Bindegewebe, mithin zu einer complicatorischen, eitrigen ***Paranephritis***, einer Entzündungsform, welche übrigens auch mehr selbständig auftreten kann.

Die Paranephritis apostematosa ist eine echte Phlegmone des lockern Bindegewebes um die Niere, welche wie alle Phlegmonen durch die Einnistung des Staphylococcus aureus und anderer pyogener Kokken hervorgerufen wird. Dieselben stammen entweder aus dem Harnapparat oder aus dem Darm; das Nierenbindegewebe bietet wohl nur als ein relativ ruhiger Ort der Ansiedlung günstige Chancen dar. Eine Pyelitis ist nicht in allen Fällen nachzuweisen.

Die Eiterung selbst nimmt bisweilen colossale Dimensionen an. Ich konnte in einem Falle, wo der Abscess am Poupartschen Bande zur Entleerung gekommen war, mit der Hand eingehen und die ganze Hinterwand des Rumpfes, Hüftbeinkamm und Wirbelsäule, sowie die gänzlich freigelegte Niere abtasten.

b. Nichteitrige.

Die pathologische Anatomie der nichteitrigen, diffusen Nierenentzündung ist wohl das am meisten gepflegte und dabei am wenigsten abgerundete Capitel unserer ganzen Lehre. Weit entfernt nämlich, dass wir im Stande wären, ein anatomisches, in Stadien getheiltes Krankheitsbild unter dem Namen Nierenentzündung zu entwerfen, müssen wir meines Erachtens sogar die Versuche *Rayer's*, *Förster's* u. A., zwischen einer einfachen, albuminösen, parenchymatösen, interstitiellen, croupösen Nephritis strengere Grenzen zu ziehen, als verfrüht ansehen. Diese Unfertigkeit und Unsicherheit auf pathologisch-anatomischem Gebiete spiegelt sich insbesondere auch in dem schwankenden Zustande der klinischen Diagnose, wo der äusserst elastische Begriff des Morbus Brightii gewiss nicht aus blosser Ehrerbietung gegen *Bright* noch immer ein ungeschmälertes Ansehen zu geniessen scheint. Wir wollen uns für diesmal auf den so zeitgemässen ätiologischen Boden stellen und davon ausgehen, dass zu jeder Entzündung irgend ein Reiz gehört, der in unserem Falle zumeist in einer abnormen Beschaffenheit des Blutes zu suchen ist. Das Blut enthält chemisch reizende Stoffe (z. B. Cantharidin, Phos-

phor, Alcohol etc.), es enthält infectiöse Pilze (Diphtheritis, Scharlach, Pocken etc.), und die Niere ist wie kein anderes Organ des Körpers darauf eingerichtet, diese fremdartigen und schädlichen Stoffe abzufangen und auszuscheiden. Dabei aber giebt sie ihnen Gelegenheit, ihre schädlichen Kräfte zunächst auf das eigene Parenchym wirken zu lassen, und so kommt es, dass wir bald die Glomeruli, bald die Epithelien der gewundenen Harncanälchen in erster Linie leiden sehen. Dazu kommt aber ein Zweites. Die directen Entzündungsreize, welche wir soeben nannten, kommen hauptsächlich dann zur Geltung, wenn sie mit einer aus anderen Gründen entstandenen Nierenhyperämie zusammentreffen. Als solche kommt namentlich diejenige Hyperämie in Betracht, welche durch Kälterigor der Hautarterien eines grossen Bezirks der Körperoberfläche entsteht und auch künstlich bei Thieren erzeugt werden kann. Bei den meisten nichteitrigen Nierenentzündungen ist eine mehrfache Combination der Ursachen anzunehmen, nur der letzte Anstoss dürfte in allen Fällen von einem reizenden Körper herrühren, welcher die Secretionswege passirt hat oder darin hängen geblieben ist.

Gehen wir nun den Spuren nach, welche die Entzündungsreize in den Secretionswegen zurücklassen, so stossen wir in erster Linie auf Veränderungen an den Glomerulis Malpighianis, der Glomerulonephritis, welche für sich allein genügt, um Albuminurie und damit das klinische Bild einer leichteren Brightschen Erkrankung hervorzubringen. Weiterhin combinirt sich die Glomerulonephritis mit trüber Schwellung des Nierenepithels und leitet mit ihr zusammen das Krankheitsbild der acuten parenchymatösen Entzündung ein. Die Auswanderung farbloser Blutkörperchen, welche auch bei der Nephritis eine Rolle spielt, geht hier wie überall im Wurzelgebiete der Venen vor sich. Bei den tödtlich verlaufenden Fällen von acuter Nephritis fehlt sie entweder ganz, oder sie ist doch nur andeutungsweise vorhanden. Sobald sich aber die Krankheit länger hinzieht, oder von vornherein einen weniger stürmischen Charakter hat, tritt sie stärker hervor und macht neben einer fettigen Degeneration der Nierenepithelien den pathologisch-histologischen Bestand der chronischen parenchymatösen Entzündung aus. Die fortgesetzte Ausstossung des degenerirten Epithels einerseits, anderseits gewisse Veränderungen am Arteriensystem, welche die lange bestandene, dann aber zurückgegangene Hyperämie der Niere nach sich gezogen hat, führen endlich einen Collaps der Nierensubstanz und damit das vierte Krankheitsbild des Morbus Brightii, die sogenannte weisse oder die gefleckte Schrumpfniere herbei.

Nach dieser Vorbemerkung bekenne ich mich zu der Annahme, dass die nichteitrige Entzündung in einer Reihe aufeinanderfolgender Stadien ablaufen k ö n n e, welchen die Krankheitsbilder 1) der Glomerulonephritis, 2) der acuten parenchymatösen Nephritis, 3) der chronischen parenchymatösen Nephritis, 4) der Nierenschrumpfung entsprechen. Ich will aber gleich bemerken, dass ich ebenso fest überzeugt bin, dass jedes dieser Krankheitsbilder für sich bestehen kann, ohne durch eines der vorhergehenden eingeleitet oder von einem der nachkommenden gefolgt zu sein. Diess liegt in der Mannigfaltigkeit und der Verkettung der ursächlichen Momente.

Glomerulo-nephritis. Als Glomerulonephritis hat *Klebs* (Handbuch der pathologischen Anatomie IV, pg. 644) eine entzündliche Hyperplasie jener kleinen Menge von Bindegewebe beschrieben, welche die Gefässschlingen der

Glomeruli unter einander verkittet und zuerst von *Axel Kay* auch an den normalen Nieren gesehen worden ist. Bei der Glomerulonephritis finden wir die Malpighi'schen Knäuel blutleer, aber dafür »ist der ganze Binnenraum der Kapsel von kleinen, etwas eckigen Kernen erfüllt, die in einer fein granulirten Masse eingebettet liegen«.

Die späteren Untersucher (*Langhans*) haben festgestellt, dass wir es bei der Glomerulonephritis zu thun haben

1) mit einerentzündlichen Alteration der Gefässwand, welche darin besteht, dass die Endothelkerne der Gefässschlingen sich durch Theilung vermehren und um sich protoplasmatische Anhäufungen erhalten, welche aber nicht zu einer dauernden Verschliessung des Lumens führen (Fig. 221. *a*).

2) mit einer Desquamation des Deckepithels, welches die Bowmann'sche Kapsel einerseits, die Glomerulusschlingen anderseits überkleidet (Fig. 221. *b* u. *d*). Anhäufungen der abgestossenen Epithelzellen zwischen den Glomerulusschlingen oder im Kapselraum sind zufällige Dinge, welche keine bedenklichen Consequenzen haben. Die Gefässschlingen können ihre normale Beschaffenheit wieder gewinnen, bis dahin sind sie für Eiweiss durchlässig und selbst einzelne rothe Blutkörperchen passiren die Wand und erscheinen im Harn. Die Regeneration des Epithels geschieht von den zwischen den Gefässschlingen erhaltenen Epithelien aus. Reine Glomerulonephritis ist bei Scharlach sehr gewöhnlich.

Fig. 221. Glomerulonephritis. Die Erklärung s. im Text. 1/700.

Acute parenchymatöse Nephritis. Geringerer Grad: Die Niere ist mässig, doch deutlich vergrössert, ihre Consistenz ist kaum verändert; die Kapsel trennt sich leicht; an der entblössten Oberfläche treten die Venensterne hervor; überhaupt bewirkt die Anhäufung des Blutes in den Venen und auf der venösen Seite des Capillarsystems ein deutliches Hervortreten der lobulären Eintheilung der Niere. Das Gleiche zeigt der Querschnitt. Der Bezirk der gewundenen Harncanälchen ist gelblichgrau, weich, teigig, und erhebt sich ein wenig über das Niveau der Schnittfläche. Die Malpighi'schen Körperchen sind darin als rothe Punkte sichtbar.

Ein mässiger Grad von trüber Schwellung der Epithelien in den gewundenen Harncanälchen hat sich mit einer mässigen Hyperämie combinirt. Sonst ist noch Alles normal, insbesondere die Marksubstanz.

Höherer Grad. Die Niere ist vergrössert; sie kann bis nahezu auf das Doppelte ihres normalen Umfanges vergrössert sein. Ihre verdünnte Kapsel trennt sich leicht, ja sie springt bei hochgradiger Schwellung, nachdem sie gespalten wurde, fast von selbst nach dem Hilus zurück. Die entblösste Oberfläche ist feuchtglänzend, ödematös; ihre Farbe gemischt: grauroth bis gelblichgrau mit

rothen Punkten und Strichen durchsetzt; die Consistenz ist teigig weich. Auf dem Querschnitt erkennt man, dass die abnormen Qualitäten demjenigen Theil der Niere zukommen, welcher in den Bezirk der gewundenen Harncanälchen fällt. Dies ist freilich bis auf die kleinen Ferrein'schen Pyramiden identisch mit der Corticalsubstanz überhaupt, so dass die herkömmliche Schilderung der Bright'schen Entzündung als einer gelblichweissen, teigigen Intumescenz der Nierenrinde neben einer hyperämischen, aber sonst weniger veränderten Marksubstanz auch für die acute parenchymatöse Nephritis passt. Die Glomeruli Malpighiani sind mit blossem Auge nicht mehr zu erkennen, sie werden ebenso wie alle Blutgefässe, welche in den Bezirk der gewundenen Harncanälchen fallen, bei der Section vollkommen leer gefunden.

Das Mikroskop weist eine kräftige seröse Durchtränkung des Parenchyms als die Hauptursache der Schwellung nach. Die Zwischenräume der Harncanälchen sind durch das seröse Exsudat verbreitert und beharren auch nach der Erhärtung des Organes in chromsaurem Kali in dieser Verbreiterung. Dies deutet darauf hin, dass im Bereich des Labyrinthes der gewundenen Harncanälchen auch seröse Exsudate einen mehr bleibenden Charakter annehmen, weil es an Lymphgefässen gebricht, welche dieselben abführen könnten.

Das entzündliche Oedem scheint auch das Blut aus dem Glomerulus und den Capillaren der Rinde in die Venen und in die Capillaren des Markes gedrängt zu haben.

Indessen darf aus dieser eigenthümlichen und gewiss sehr wichtigen Blutvertheilungsanomalie, wie sie der Sectionsbefund darbietet, nur cum grano salis auf die Blutvertheilung während des Lebens geschlossen werden. Versuchen wir es, mit einer beliebigen Injectionsmasse von der Arterie her das Organ zu füllen, so gelingt dies nur dann nicht, wenn die Gefässe amyloid entartet sind. Die amyloide Entartung ist aber gerade bei der parenchymatösen Nephritis eine seltene Complication. Sind die Gefässe nicht amyloid entartet, so bleibt keine Capillare der Rindensubstanz ungefüllt. Allerdings empfindet man bei der Injection einen aussergewöhnlichen, aber doch elastischen Widerstand, einen Widerstand, der sich während des Lebens zwar unzweifelhaft geltend gemacht haben muss, der aber doch nicht so gross ist, dass man annehmen könnte, er hätte das Einströmen der Blutes überhaupt unmöglich gemacht. Nach dem Tode freilich, als die Triebkraft des Blutes aufhörte, musste sich jener elastische Druck eine höhere Geltung verschaffen und das vorhandene Blut völlig aus der Rindensubstanz hinaus in die Venen und in die Marksubstanz drängen; aber ich wiederhole, so hochgradig, wie wir sie post mortem finden, dürfen wir uns die ungleiche Blutvertheilung intra vitam nicht vorstellen.

Das entzündliche Oedem ist selbstverständlich nur ein äusseres Accedens für die wesentlicheren Entzündungsvorgänge, welche an den Glomerulis und an den Epithelien der Tubuli contorti gefunden werden. Glomerulonephritis hier, dort trübe Schwellung, Coagulation, Nekrose und fettige Degeneration.

Die trübe Schwellung der Epithelialzellen charakterisirt sich durch das reichlichere Auftreten von dunkeln Körnchen im Protoplasma und eine offenbar hierdurch bedingte Volumszunahme des einzelnen Elementes. Das Mehr von Raum, welches hier erforderlich ist, wird einerseits durch eine Dickenzunahme des ganzen

Harncanälchens, anderseits dadurch gedeckt, dass die Zellen, nach innen vorquellend, auch das Lumen des Harncanälchens vollkommen ausfüllen. Sie theilen sich dann in den vorhandenen Platz auf Kosten ihrer äussern Gestalt. Die einen schieben sich mit kegelförmigen Spitzen nach innen vor, die andern werden mehr kugelig und bilden bauchige Auftreibungen an dem äusseren Contour des betreffenden Harncanälchens (Fig. 222, 1).

Geht die trübe Schwellung in Nekrose über wie vorher oder war von vornherein Coagulationsnekrose zugegen, so verräth sich dies durch die Unmöglichkeit, den Kern der betreffenden Zellen durch die gewöhnlichen Tinctionsmittel nachzuweisen. Die Zelle ist in eine schlechtbegrenzte körnige Scholle verwandelt, deren weiteres Schicksal wohl nur körniger Zerfall sein kann.

Auf der anderen Seite droht die fettige Degeneration der geschwollenen Epithelien. Dann treten neben den feinen Eiweissmolekülen dunklere und grössere Körnchen auf, welche sich durch ihre mikrochemische Reaction (Löslichkeit in Alkohol und Aether) als Fetttröpfchen ausweisen. Ich habe mich oft über die sehr verschiedene Grösse dieser Fetttröpfchen gewundert. Einige sind staubförmig klein, andere so umfangreich, dass man fast an Fettinfiltration denken könnte (Fig. 222, 2), wenn nicht die Bildung von Körnchenkugeln und der schliessliche Zerfall zu fettigem Detritus zu deutlich für die destructive Tendenz des Processes sprächen.

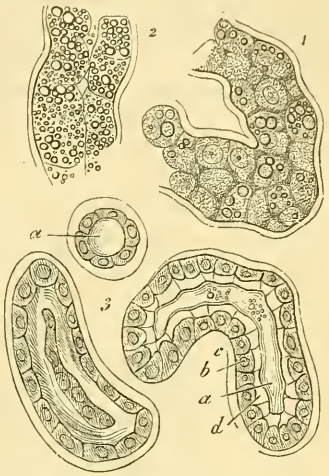

Fig. 222. 1. Trübe Anschwellung und beginnende fettige Entartung der Epithelien der gewundenen Harncanälchen. 2. Fortgeschrittene fettige Entartung. 3. Bildung der Hyalincylinder. *a*. Querschnitt eines Harncanälchens mit einem das Lumen ausfüllenden Hyalincylinder. *b*. Epithelium. *c*. Tunica propria. *d*. Erneute Hyalinproduction an der Oberfläche der Epithelzellen, welche die ältere abhebt. 1/500.

Alle diese wesentlichen Veränderungen sind nicht etwa diffus, sondern in zahlreichen kleineren Heerden über das Organ zerstreut, wodurch sich das eigenthümlich bunte Aussehen der Corticalsubstanz erklärt.

Die Heilung der parenchymatösen Entzündung erfolgt bei den geringeren Graden durch Wiederauflösung der festen Albuminate, welche die Zellen der gewundenen Canälchen füllen; in den höheren Graden bewirkt eine fettige Metamorphose, deren Anfänge wir gewöhnlich in den tödtlich verlaufenden Fällen beobachten, eine gänzliche Auflösung der Epithelzellen. Der Verlust wird durch Neubildung gedeckt, für welche wohl ein weniger veränderter Restbestand von Zellen in Anspruch genommen werden muss.

Im symptomatologischen Krankheitsbilde der acuten Nephritis sind Albuminurie und Fibrincylinder, Oligurie und Anurie infolge von verlangsamter Circulation sowie von Verstopfung der Henle'schen Schleifen, endlich Hämaturie durch das Platzen unterschiedlicher Glomerulusschlingen die hervorragendsten Bestandtheile.

Chronische parenchymatöse Entzündung. Die »breite, weisse Niere« ist beträchtlich vergrössert; die Kapsel trennt sich leicht; sie ist oft ver-

dickt und saftreich, so dass ihre Theilnahme am Entzündungsprocesse evident ist. Die Consistenz des Organes ist teigig weich, die Farbe der Oberfläche weisslich, blass bis auf einige Venensterne; machen wir den Hauptschnitt, so springt sofort der eigenthümliche Contrast in die Augen, welchen die Corticalsubstanz mit der Marksubstanz bildet. Die erwähnten Veränderungen des Volumens, der Consistenz und Farbe beziehen sich ausschliesslich auf die Corticalsubstanz; diese ist in ihrer ganzen Dicke weisslichgelb, blutleer bis auf die Malpighi'schen Körperchen, welche sich als rothe Punkte darstellen, und quillt an der Schnittfläche polsterartig hervor, während die Marksubstanz unter Umständen sehr hyperämisch, aber sonst nicht weiter verändert ist.

Das Makroskopische der Veränderung stimmt, wie man sieht, einigermassen mit der acuten parenchymatösen Nephritis überein. Die Farbe ist nie so gelb, sondern zieht mehr in das Milchweisse; aber es gehört einige Uebung dazu, um auf ein so schwankendes Kriterium hin ein Urtheil zu fällen. Die mikroskopische Untersuchung wird wohl hier niemals entbehrt werden können. Sie sagt uns, dass der in Rede stehende Affect wesentlich bedingt ist 1) durch eine zellige Hyperplasie des Bindegewebes, 2) durch eine fettige Entartung der Epithelzellen im Bezirk der gewundenen Harncanälchen und der Malpighi'schen Kapseln (Figur 223).

Die zellige Hyperplasie des Bindegewebes kann im Allgemeinen als eine diffuse bezeichnet werden, weil in der That kein grösserer Abschnitt der Nierenrinde ganz davon verschont bleibt; das hindert jedoch nicht, dass innerhalb eines mikroskopischen Schnittes erhebliche Ungleichmässigkeiten in der Anhäufung des jungen Bindegewebes hervortreten, dass wir hier Stellen finden, wo die Anhäufung ein Bindegewebsseptum auf das Doppelte und Dreifache seiner normalen Dimensionen verdickt hat, und dicht daneben Stellen, die noch normal sind (Fig. 223). Für das unbewaffnete Auge verschwinden diese Unterschiede vollkommen; die zahllosen jungen Zellen bewirken hier wie überall, wo sie in grösserer Menge angehäuft sind, einen weisslichen Farbenton, welcher um so reiner hervortritt, je weniger Blut in den Gefässen zugegen ist. Die Blutverdrängung aus der Rinde kommt in ganz ähnlicher Weise zu Stande, wie bei der parenchymatösen Nephritis, der Befund post mortem ist hier wie dort nicht absolut, sondern nur als ein Fingerzeig für den Befund intra vitam massgebend, auch diese Niere lässt sich von der Arterie aus mit Injectionsmasse unschwer und vollständig füllen.

Dass die lymphoiden Zellen, welche wir hier im Bindegewebe der Nieren sehen, ausgewanderte farblose Blutkörperchen sind, darf man um so weniger bezweifeln, als die hauptsächlichsten Anhäufungen derselben im Wurzelgebiet der Venen und um die kleinsten Venenstämmchen, selbst also an den classischen Orten der Auswanderung gefunden werden.

Die Harnmenge ist schwankend, im Ganzen sparsam, was auf die generelle Behinderung des Blutlaufs und die vielfache Verstopfung der Harnröhrchen zurückzuführen ist.

Die Fettmetamorphose der Epithelien ist, so lange die Zellen noch als besondere Gebilde zu unterscheiden sind, mit einer weiteren Aufblähung des Tubulus verbunden, welche freilich nur vorübergehend ist und demnächst in den entgegengesetzten Zustand, den des Collapsus, übergeht. Man denkt sich nämlich, dass der

fettige Detritus theils mit dem nachdringenden Urin entleert, theils resorbirt wird, und dass dann natürlich die Harncanälchen leer und schlaff zurückbleiben. Für die Möglichkeit der Entleerung des fettigen Detritus spricht der bekannte Befund von Fetttröpfchen und Körnchenkugeln im Urin. Die letzteren kleben noch hie und da den zugleich entleerten Fibrincylindern (s. u.) äusserlich auf und bekunden so ihre Herkunft aus den Harncanälchen. Der grössere Theil der Fettmassen wird indessen ohne Zweifel durch Resorption entfernt. *Beer* fand das Stroma der Niere, insbesondere der sternförmigen Lücken für die Bindegewebszellen ganz überschwemmt mit Fetttröpfchen. Die Bilder, welche er uns davon giebt, correspondiren zu gut mit dem bekannten Aussehen der Darmzotten während der Fettresorption, als dass uns hier ein erheblicher Zweifel bleiben sollte. Viel weniger ausgemacht scheint mir die völlige Entkleidung der Harncanälchen von Epithel zu sein. Man kann dafür eigentlich nur den vollständigen Schwund der Harncanälchen bei der bindegewebigen Verödung des Organes, also in den späteren

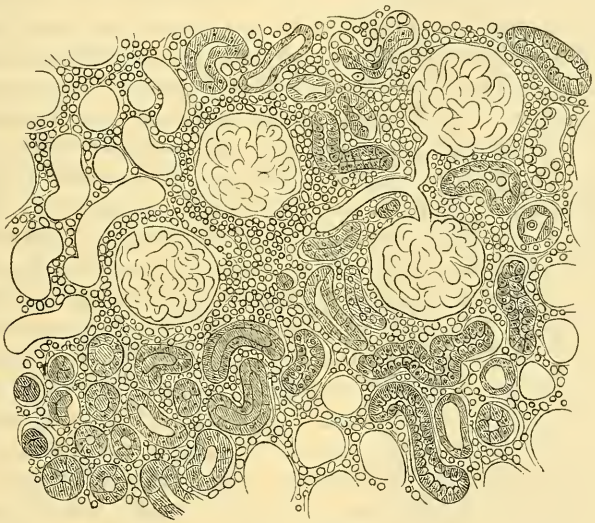

Fig. 223. Zellige Hyperplasie des interstitiellen Bindegewebes. 1/300.

Stadien der Nierenschrumpfung anführen. Eine Niere aber, deren Corticalsubstanz ausschliesslich oder nur zum Theil aus epithellosen und collabirten Harncanälchen bestanden hätte, habe ich niemals gesehen. Es dürfte daher wahrscheinlich sein, dass der Ausfall an Zellen, welchen die nach der acuten trüben Schwellung eintretende Fettmetamorphose an der Epitheldecke der gewundenen Harncanälchen verursacht, vorläufig durch einen entsprechenden Nachwuchs und Wiederersatz gedeckt ist, und dass auf diese Weise eine völlige Ausgleichung der Störung im Bereiche der Möglichkeit liegt. Hiermit stimmen auch die klinischen Erfahrungen überein.

Eine starke Albuminurie weist auf erhebliche Alterationen der Malpighi'schen Knäuel hin. In der That gehören Glomerulonephritis und amyloide Entartung zu den gewöhnlichen Befunden.

Die Fibrin- oder Hyalincylinder, welche wir neben vielen Fetttröpfchen im Harnsediment finden, sind oft wachsartig glänzend oder brüchig, was darauf hinweist, dass sie längere Zeit in den Harncanälchen gelegen haben, ehe sie von dem nachrückenden Harn ausgeschwemmt wurden.

Die chronische indurative Entzündung. Sobald die ganze Niere oder ein erheblicher Theil derselben sichtlich kleiner und dabei derber und dichter geworden ist, sprechen wir von Nierenschrumpfung. Innerhalb dieser Definition giebt es freilich weitgehende Unterschiede und es ist vor Allem nöthig, hier diejenige Nierenschrumpfung abzuzweigen und für eine spätere Betrachtung zu verwahren, welche durch Arteriosclerose hervorgebracht wird und mit Entzündung weniger zu thun hat. Aber auch innerhalb der entzündlichen Nierenschrumpfung giebt es Unterschiede der Intensität und Extensität, welche wir zunächst hervorheben wollen.

a. Die gleichmässige, entzündliche Nierenschrumpfung (Nephritis indurativa diffusa, weisse Schrumpfniere). Das Volumen der Niere ist bis zur Hälfte, ja bis unter die Hälfte des Normalen verkleinert; dies wird noch auffälliger, wenn das Organ durch den üblichen Hauptschnitt getheilt ist und hierdurch die gleichzeitige Vergrösserung des Hilusraumes zum Vorschein kommt, welche durch eine Zurückziehung der Papillen und der Columnae Bertini bedingt ist. Denken wir uns mit *Henle* die Niere als eine unverhältnissmässig dickwandige Tasche, so sind deren innere und äussere Oberfläche einander genähert, was natürlich nur durch einen retractiven Process in der Substanz der Tasche selbst möglich ist. Die Kapsel lässt sich stellenweise nur sehr schwer abziehen, sie ist weisslich, derb und mit ziemlich weiten Gefässen versehen, welche mit den Gefässen der Fettkapsel anastomosiren. Die Oberfläche zeigt ein unregelmässig kleinhöckeriges Aussehen. Die Höcker sind gelblichgrau gefärbt, während die eingezogenen ein reingraues, selten röthliches Aussehen haben. Sehr auffallend ist die lederartige Härte des ganzen Organes: hie und da treten Cysten bis zur Kirschengrösse, mit klarem gelblichem oder eiteriggrauem Inhalte zu Tage. Auf dem Durchschnitt sieht man, dass hauptsächlich die Corticalsubstanz an Dicke eingebüsst hat. Es kann soweit kommen, dass dieselbe nur noch einen liniendicken Ueberzug über den Markkegel bildet.

In der beigegebenen Abbildung (Fig. 224), welche uns bei schwacher Vergrösserung ein etwa drei Lobuli umfassendes Segment des Hauptschnittes vorführt, entspricht die Länge der Arteriola ascendens (*a*) zugleich der Dicke der Corticalsubstanz. Das Gefäss ist stark geschlängelt, auch erweitert und giebt einige ebenfalls stark gewundene Vasa afferentia zu den wenigen noch wegsamen Malpighi'schen Körperchen, während der grössere Theil des Blutes (hier der Injectionsmasse) einen Ausweg in die Nierenkapsel gefunden hat. Letztere ist bedeutend verdickt und ganz durchsetzt mit Blut- und Lymphräumen, welche ihr ein netzförmig durchbrochenes Ansehen geben (Fig. 224 *b*). Die Corticalis besteht in ihrer Hauptmasse aus Bindegewebe, in der Zeichnung durch schraffirte Linien angegeben. In diesem Bindegewebe bemerken wir 1. die verkümmerten Ueberreste einer Anzahl von Malpighi'schen Körperchen, welche sich als grössere und kleinere concentrisch geschichtete Bindegewebskugeln darstellen (*d*, pg. 547), 2. hie und da einen Knäuel sehr erweiterter gewundener Harncanälchen, welche sich in der allgemeinen Zerstörung erhalten haben.

Bei *C* ist die Grenze gegen die Marksubstanz, welche somit fünf Sechstheile der ganzen Dicke des Organes ausmacht. Auch die Marksubstanz ist keineswegs normal. Zunächst fällt die Erweiterung der Abflussröhren und ihrer Verästelungen auf. Ich kann mich bei der stellenweise (*e*, *e*) ganz exquisiten Schlängelung und Knäuelbildung dieses Systems des Gedankens an eine vicariirende Entwickelung nicht entschlagen. Jedenfalls haben wir hier die Wege vor uns, auf welchen die bekanntlich oft sehr grossen Mengen Urines bei dieser Form der Bright'schen Krankheit ausgeschieden werden.[1]) Freilich kann die Compensation immer nur eine ungenügende sein, sie beruht wesentlich darauf, dass mit einer enormen Menge transsudirenden Blutwassers auch entsprechende Mengen von Harnbestandtheilen entleert werden, wobei der gleichzeitige Verlust von Eiweiss nur eben nicht ganz so hoch in die Wagschale fällt, als der Nutzen, welchen die Wegschaffung des Harnstoffes etc. aus dem Blute gewährt. Aber auch für diese theuer erkaufte Vicariation müssen Wege bereitet sein, auf welchen das Transsudat nach aussen gelangt, und diese Wege sind die geschlängelten und erweiterten Abflussröhren.

Die schleifenförmigen Harncanälchen zeigen entweder keine Veränderung oder die pag. 550 näher beschriebene cystoide Entartung der Umbeugestellen, welche durch colloide Metamorphose liegen gebliebe-

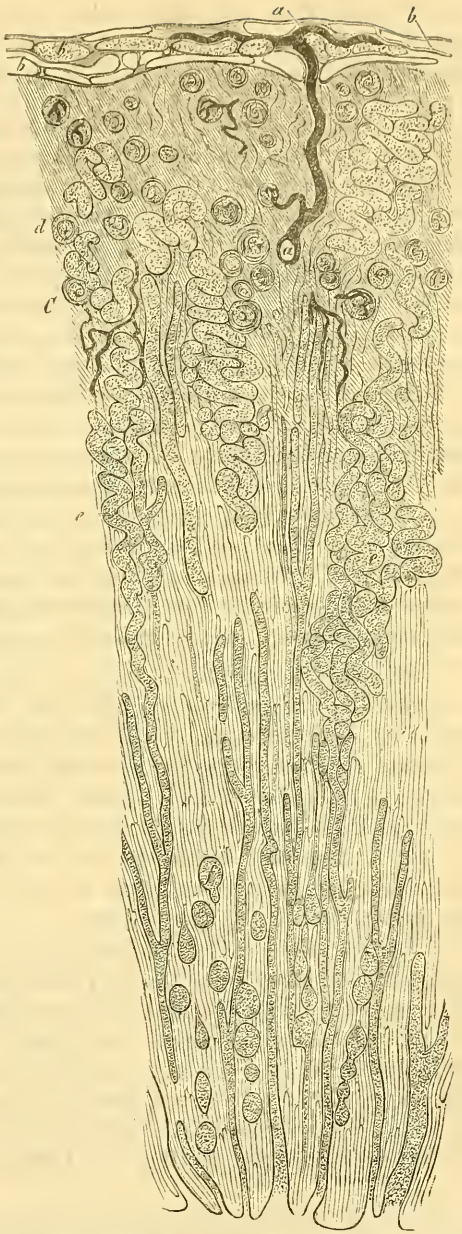

Fig. 224. Nierenschrumpfung. Vom Hauptschnitt einer geschrumpften Niere, etwa drei Lobuli von der Spitze bis zur Basis umfassend. *a*. Arteriola ascendens. *b*. Mit Lymphräumen durchsetzte Nierencapsel. *C*. Grenze des Marks und der Rinde. *d*. Glomeruli, geschrumpft in Bindegewebe eingebettet, welches auch die übrigen Structurbestandtheile der Corticalis bis auf wenige Harncanälchen verdrängt hat. *e*. Partien von gewundenen Harncanälchen innerhalb der Marksubstanz, durch Ectasie der ausführenden Harnröhren entstanden. *f*. Gallertcysten der Papille.

1) Ich habe mich von der Richtigkeit des hier supponirten Ausscheidungsmodus durch

ner Fibrincylinder eingeleitet wird. In unserer Abbildung (*f*) sieht man, wie zahlreiche zum Theil perlschnurartig an einander gereihte Cystchen dieser Art die nächste Umgebung der Papille durchsetzen.

b. Die heerdweise entzündliche Nierenschrumpfung (Nephritis mixta, gefleckte Niere). Die Niere ist nahezu von normaler Grösse, ziemlich hart und unelastisch anzufühlen. Die Kapsel trennt sich mit geringem Substanzverlust. Die Oberfläche ist mit zahllosen Höckerchen bedeckt, welche durchschnittlich einen Millimeter hoch, nach aussen convex, aber nicht immer rund, sondern in allerhand zierlichen Schnörkeln geordnet sind. Eine weisslich-gelbe Farbe zeichnet sie aus und unterscheidet sie von den röthlich grauen Zwischenpartien sehr auffallend. Wie der Hauptschnitt zeigt, setzt sich diese eigenthümliche grelle Abwechselung von gelb und röthlichgrau durch die ganze Corticalis fort.

Nimmt man von der gelben Substanz unter das Mikroskop, so überzeugt man sich alsbald, dass es erweiterte und stark gewundene Harncanälchen sind, während die röthlichgraue Zwischenmasse aus ziemlich gefässreichem Bindegewebe sowie aus obliterirten Harncanälchen und Malpighi'schen Knäueln besteht.

Die diffuse und die heerdweise Induration sind nur zwei der differentesten anatomischen Bilder, neben welchen noch zahlreiche Uebergänge im Rahmen der entzündlichen Nierenschrumpfung erscheinen können. Die Grösse der Granula wechselt von der Grösse eines Grieskornes bis zu der einer halben Erbse; auch der Gesammtumfang und der Blutgehalt des entzündeten Organes wechseln erheblich.

Schreiten wir zur histologischen Analyse, so wendet sich selbstverständlich unser ganzes Interesse zunächst dem interstitiellen Bindegewebe zu. Dasselbe nimmt unstreitig mehr Raum ein als es sollte, ja es dominirt in ganzen Abschnitten der Corticalsubstanz dergestalt, dass wir ausser ihm nur noch verödete Glomeruli und einige stärkere Gefässe wahrnehmen. Bei der fleckweisen Induration sieht man Haufen von Rundzellen in der Umgebung der Interfascicularvenen, sonst ist das Bindegewebe kernarm, dicht und lässt nur eine ungefähre concentrische Anordnung um die geschrumpften Glomeruli und um solche Stellen erkennen, wo ein Harncanälchen geschwunden ist.

Für die histologische Bedeutung der glashellen Membranen vom grössten Belang ist hierbei das Verhalten der Tunicae propriae der Harncanälchen. Dass diese in gesunden Nieren ein Gebilde für sich darstellen, welches mit dem Epithelbezuge der Harncanälchen in intimerer Beziehung steht als mit dem Bindegewebe umher, ist unbestreitbar. Bei der Hyperplasie des letzteren kehrt sich jedoch das Verhältniss um und es tritt die wahre Natur der Tunica propria ans Licht. Letztere macht so zu sagen gemeinschaftliche Sache mit dem jungen Bindegewebe ihrer Nachbarschaft, sie verschmilzt mit ihm und bildet nach einiger Zeit nur noch den durch

---

eine Methode forcirter Injection mit dünnflüssigen gefärbten Leimmassen überzeugt. Es ist klar, dass bei fortgesetzt wachsendem Injectionsdruck Extravasate zunächst an den Punkten des geringsten Widerstandes entstehen werden. Extravasate aber entstehen in der Schrumpfniere aus den wenigen noch wegsamen Glomerulis direct in die erwähnten »vicariirend gewundenen« Abschnitte der Ferrein'schen Pyramiden und der Muskelsubstanz. Dies müssen also auch die Punkte sein, an welchen die secretbildenden Transsudatmassen die Blutgefässe verlassen.

eine scharfe, feine Linie bezeichneten Abschluss des Bindegewebes gegen das Lumen und das Epithel der Harncanälchen.

Die Malpighi'schen Körper obsolesciren in der Weise, dass mit einer allmählichen Verkleinerung des Blutgefässknäuels eine concentrische Verdickung der Kapsel Hand in Hand geht, bis wir an ihrer Statt kleine Kugeln finden, welche äusserst derb, dicht und vollkommen blutleer sind. Dieselben zerfallen in einen ungeschichteten Kern, welcher dem collabirten und körnig degenerirten, oft auch amyloid entarteten Gefässknäuel entspricht, und in eine dicke, aus mehreren Lamellen concentrisch um den Kern geschichtete Hülle von Bindegewebe. Angesichts dieses Befundes nun können wir uns freilich kaum des Gedankens erwehren, dass hier eine förmliche Strangulation des Wundernetzes eingetreten, und diese lediglich der freiwilligen Zusammensetzung narbig gewordenen Bindegewebes zuzuschreiben sei (Fig. 224 *d*.). Dieses ist aber auch die einzige Thatsache, welche für eine Action des jungen Bindegewebes spricht. Im Uebrigen tritt auch bei hochgradigen Nierenschrumpfungen niemals ein exquisit narbiges Wesen an dem verdrängenden Bindegewebe hervor, und was gar die Zahl der Zellen anlangt, welche doch bei der Narbenbildung stets aufs Aeusserste reducirt erscheint, so habe ich mich von einer nennenswerthen Abnahme derselben nicht überzeugen können.

Was den Gefässapparat betrifft, so fehlt eine hochgradige Veränderung des arteriellen Gefässbaumes in den Schrumpfbezirken niemals. Dieselbe besteht in einer Verödung der grossen Mehrzahl der Arteriolae renales neben einer oft sehr beträchtlichen Erweiterung, Schlängelung der übrigbleibenden. Als nächste Ursache dieser Veränderungen erscheint eine Endarteritis fibrosa, welche an den grösseren Gefässen mit einer zellenreichen Verdickung der Intima, an den kleineren mit einer hyalinen Quellung derselben einhergeht. Diese Veränderung der Intima besteht eben sowohl an den verengerten und verödeten, als an den erweiterten Gefässstämmchen; an den letzteren bemerkt man ausserdem eine Hyperplasie des adventitiellen Bindegewebes, welche die Windungen ausfüllt und fixirt, wie beim Aneurysma cirsoides.

Diese Gefässveränderungen betrachtet man bei der entzündlichen Nierenschrumpfung als Erscheinungen, welche der »Obliteration« zahlreicher Glomeruli theils parallel gehen, theils mit Nothwendigkeit folgen. In gleicher Abhängigkeit von der Verödung der Glomeruli steht die Verödung der Harncanälchen, welche vordem aus den jetzt obliterirten Gefässknäueln mit Harnwasser gespeist und unter einem namhaften Druck offen gehalten wurden.

So tritt allmählich die Obliteration der Glomeruli als diejenige Erscheinung hervor, welche zur Verkleinerung des kranken Nierenparenchyms am meisten beiträgt. Dies ist auch der Berührungspunkt der entzündlichen Nierenschrumpfung mit der arteriosclerotischen, wie wir weiter unten sehen werden.

Das der Schrumpfung verfallene Nierenparenchym ist ohne Zweifel für die Function verloren. Ob und wie lange sich der Zustand mit dem Leben verträgt, das hängt mithin davon ab, wieviel vom Nierenparenchym verschont blieb. Eine ungefähre Abschätzung dieses Restbestandes erlaubt uns das granulöse Hervortreten der relativ normalen Partien an der Oberfläche. Hier finden wir die Glomeruli bedeutend vergrössert, ebenso die gewundenen Harncanälchen, und dürfen uns

wohl vorstellen, dass diese Turgescenz wesentlich der collateralen Steigerung des Blutdruckes in den nicht verödeten Gefässen zu danken ist, weil diese selbst in ihrer Erweiterung und Schlängelung die Wirkungen dieses Ueberdrucks zur Anschauung bringen.

Die cystoide Entartung der Harncanälchen, welche wir so häufig in der entzündlichen Schrumpfniere antreffen, beruht entweder auf Obturation oder auf Obliteration ihres Lumens, und entsteht nach dem allgemeinen Schema der Retentionscysten, doch erleidet letzteres gerade hier einige sehr wesentliche Modificationen.

Ein sehr gewöhnliches Hinderniss des Harnabflusses bieten die früher besprochenen Amyloidcylinder in den umbiegenden Harncanälchen dar. Man findet neben ihnen gar nicht selten kleinere und grössere, bis erbsengrosse Cystchen, welche die Marksubstanz der Niere durchsetzen: bald sind ihrer nur wenige, bald sind sie so dicht gesät, dass sie sich unter einander berühren, etwa zierliche perlschnurförmige Reihen bilden etc. (Fig. 224. *f*).

Das zweite Viertel der Marksubstanz, von der Spitze an gerechnet, ist unstreitig der Lieblingssitz dieser Art von Nierencysten, von hier aus verlieren sie sich allmählich gegen die Rindensubstanz hin, an der Papille werden sie ebensowenig gefunden als in nächster Nähe der Markgrenze oder der Ferrein'schen Pyramiden. Was das Detail ihrer Entwickelung anlangt, so scheint in den ersten Stadien der Ectasie eine gallertige Erweichung des Verstopfungsmaterials selbst eine bedeutende Rolle zu spielen. Bis zur Grösse eines Stecknadelkopfes etwa enthalten die Cysten keineswegs eine klare oder urinöse Flüssigkeit, sondern eine Substanz, welche in Alkohol, Chromsäure etc. leicht erstarrt und dann auf Querschnitten eine concentrische Anordnung erkennen lässt, welche sich mit Karmin roth imprägnirt und diese Farbe ganz besonders festhält, kurz einen halbfesten hyalinen Eiweisskörper. An einzelnen Cysten des eben gedachten Calibers lässt sich weder Epithel noch Tunica propria nachweisen, und der Uebergang in die Nachbarschaft ist so verschwommen, dass man sich für diese Fälle unmöglich des Gedankens an einen centrifugalen Erweichungsprocess entschlagen kann. Diesem letzteren sind allerdings ziemlich enge Grenzen gezogen; ein scharf abschneidender Bindegewebssaum bildet an noch grösseren Exemplaren dieser Cysten die Grenze gegen die Nachbarschaft, zugleich wird der Inhalt structurlos, wasserklar und dünnflüssig. Diese weitergehenden Befunde dürfen uns indess nicht abhalten, die bereits von *Beckmann* begründete und von *Virchow* recipirte Annahme aufrecht zu erhalten, wonach die kleineren, multiplen Cysten der Marksubstanz, welche wir bei interstitieller Nephritis finden, Retentionscysten sind.

Cysten durch Abschnürung finden sich in der Corticalsubstanz solcher Nieren, bei welchen die entzündliche Hyperplasie des Bindegewebes vorzugsweise die Umgegend der grösseren Nierengefässe an der Markgrenze ergriffen hat. Diese Cysten sind entweder einzeln, oder sie kommen auch wohl so zahlreich vor, dass die ganze Corticalsubstanz von ihnen eingenommen wird und von dem relativ intacten Parenchym nur noch wenige Ueberreste vorhanden sind. In letzterem Falle (der cystoiden Degeneration) haben wir noch die beste Gelegenheit, der Entwickelung der Cysten in allen ihren Stadien nachzugehen. Mit Recht hat *Virchow* noch neuerdings vor der Annahme gewarnt, als entständen die Cysten

aus je einem Harncanälchen, Cystengrundlage bildet vielmehr eine etwa hanfkorngrosse rundlich umschriebene Stelle im Gebiet der gewundenen Harncanälchen, innerhalb deren alle Tubuli beträchtlich erweitert, die Wandungen aber miteinander verschmolzen sind, so dass das Ganze schon jetzt den Eindruck einer durch schmale Septa gegliederten Cyste macht. Weiterhin atrophiren die Scheidewände an den dünnsten Stellen, die ectatischen Harncanälchen öffnen sich ineinander und laufen endlich zu einer einzigen grösseren Cyste zusammen. Die Scheidewandüberreste weichen wie ein zerrissenes Spinngewebe nach der Wand zurück und können hier selbst an grösseren Cysten noch nachgewiesen werden. Der Inhalt der Cysten ist ursprünglich eine urinöse Flüssigkeit; auch in grösseren Exemplaren fand ich durch Abdampfen mit einem mehrfachen Volumen Weingeist, Ausziehen des Rückstandes mit absolutem Alkohol und etwas Aether und Behandlung des Extractes mit Salpetersäure, Harnstoff in ziemlich grossen Mengen, was mir gegenüber den im Ganzen negativen Resultaten *Beckmann's* bemerkenswerth erscheint. Nicht selten findet sich auch Blut in den Cysten, wodurch sie eine bräunliche oder ockergelbe Farbe erhalten, endlich Eiweiss, welches man durch Kochen zum Gerinnen bringen kann.

Hypertrophie und Atrophie.

Hypertrophie. Wir haben zunächst einer einfachen Hypertrophie Erwähnung zu thun, welche sich an der einen Niere regelmässig dann einzustellen scheint, wenn die andere functionsunfähig wird. Am ausgesprochensten ist dieses Verhältniss bei angeborenem Defect der einen Niere, wo dann die andere eine recht erhebliche Ueberschreitung der normalen Volums- und Gewichtsgrenze darzubieten pflegt. Diese letztere beruht, wie bereits oben kurz erwähnt wurde, auf einer Verlängerung der Harncanälchen, namentlich der gewundenen Abschnitte, nicht auf einer Erweiterung ihres Lumens oder einer einseitigen Vermehrung und Vergrösserung des Bindegewebes, wie einige ältere Autoren gewollt haben (*Beckmann*, Virchow's Archiv XI, pg. 52. *Rosenstein*, Virchow, LIII, pg. 142).

Ferner wurde von *Ribbert* eine partielle Hypertrophie der Nierensubstanz bei theilweiser Verödung durch syphilitische Processe gefunden und bei dieser Gelegenheit zum ersten Male in eclatanter Weise die Vermehrung der Harnepithelien durch Theilung nachgewiesen.

Atrophie. Wenn wir von den zahlreichen Verödungen absehen, welche Entzündung, Embolie und Hydronephrose (s. Harnwege) an der Niere zu Wege bringen, so bleibt uns als eine echte Atrophie nur mehr jene Form von Nierenschrumpfung übrig, welche wir nach *Ziegler's* Vorgang als arteriosclerotische zu bezeichnen haben.

Die rothe oder arteriosclerotische Schrumpfniere. Ich bitte bezüglich der Aetiologie meine Auseinandersetzungen über die Entstehung der allgemeinen und der auf einzelne Organe beschränkten Endarteritis chronica nachzulesen. Die Niere ist eines von den Organen, welche besonders häufig durch excessive functionelle Inanspruchnahme leiden und dann in der Form einer chronischen Endarteritis erkrankt. Die feineren Veränderungen des Gefässapparates sind qualitativ dieselben, welche wir auch bei der entzündlichen Schrumpfniere

finden, und die Ausdehnung über den ganzen Stamm der Arteria renalis, das gleichzeitige Vorkommen von Atherom der Aorta sind charakteristisch.

Wir müssen nun wohl annehmen, dass von einem gewissen Lebensalter an der Kampf ums Lumen, welcher zwischen der Endarteritis hyperplastica und dem Blutdruck geführt wird, an vielen Punkten zu Ungunsten des Blutdrucks entschieden und daselbst die Endarteritis hyperplastica zu einer Endarteritis obliterans wird. Alsbald veröden die betreffenden Malpighi'schen Körperchen; mit ihnen die Tubuli uriniferi, es tritt ein völliger Collaps des hinterliegenden Nierenparenchyms ein. Das collabirte Parenchym hat eine röthlichgraue Färbung und derbe Consistenz, so dass die bisherige Zurechnung der Veränderung zu den Schrumpfnieren verständlich ist. Indessen ist die Vertheilung der Schrumpfheerde charakteristisch genug, um eine Verwechselung auszuschliessen. Dieselbe ist niemals eine so gleichmässige wie die Vertheilung der interstitiellen Entzündungsheerde. Meist ist die untere Hälfte des Organs stärker betheiligt als die obere. Jeder Verödungsheerd bedingt eine narbenähnliche Einziehung der Oberfläche. Nicht selten aber confluiren benachbarte Heerde mit einander und es bilden sich centimeterbreite, tief eingesunkene Stellen, welche in das umgebende Parenchym einstrahlen und sich dort wieder mit anderen Heerden verbinden. (Vergl. *Ziegler*, Deutsches Archiv f. klin. Medicin, Bd. 25).

c. Specifische.

Tuberculose. Disseminirte Form. Miliare, grau durchscheinende Knötchen sind gleichmässig, aber wenig zahlreich durch das Nierenparenchym vertheilt. Sie entwickeln sich in den Scheiden der kleineren arteriellen Gefässe, auch wohl anderwärts im Bindegewebe und haben nur als Theilerscheinung einer durch den ganzen Körper verbreiteten Miliartuberculose einige Bedeutung.

Localisirte Form. Zum Krankheitsbilde der »Tuberculose des Urogenitalapparates« gehört auch eine Affection der Nieren, welche sich der Erkrankung der Schleimhäute anschliesst (s. Tuberculose der Harnwege).

Phthisis renalis. Die Tuberkeleruption, welche zur Zerstörung führt, beginnt an der Nierenpapille, auf welche sie von der Schleimhaut der Nierenkelche übergegangen ist. Die dichtgestellten Gruppen von grauen Knötchen bilden zuerst ein continuirliches Infiltrat, verkäsen dann, und dies geschieht oft gleichzeitig auf eine grössere Strecke hin, so dass man linienbreite Zonen von käsiger Substanz unterscheiden kann. Mit der Erweichung und Abstossung der käsigen Massen wird eine entsprechende Quantität von Nierensubstanz mit erweicht und mit abgestossen. Es entsteht ein echtes tuberculöses Geschwür von putridem Charakter, welches mit seinem Grund immer tiefer in das Organ vordringt, zuerst die Marksubstanz, dann die Rinde aufzehrend. In recht hochgradigen Fällen von Phthisis renalis bildet die Niere einen dickhäutigen Sack mit halbkugeligen Ausbuchtungen, welche je einer Malpighi'schen Pyramide entsprechen. Ein zusammenhängendes Geschwür, welches das Innere des Sackes einnimmt, erstreckt sich auch auf die Oberfläche des Nierenbeckens und Ureters, während die vorspringenden Leisten, welche die einzelnen Nierenkelche von einander sondern, theils zerstört, theils in die Wand des Sackes zurückgedrängt sind. Vom

Nierenparenchym ist nur noch ein spärlicher Rest der Corticalsubstanz dicht unter der Kapsel, oder es ist gar Nichts mehr übrig, die Geschwürsfläche liegt in der stark verdickten und mit Tuberkeln durchsetzten Kapsel selbst.

Syphilis. Bei hereditärer Syphilis kommen — allerdings sehr selten — Schrumpfheerde oder auch diffuse Bindegewebswucherungen vor.

Geschwülste.

Die einfache Nierencyste. Es kommt hier gar nicht selten vor, dass wir bei Sectionen durch den unerwarteten Befund einzelner Cysten überrascht werden, welche ihre Anwesenheit intra vitam durch kein einziges Symptom bemerklich gemacht haben.

Häufiger an einem der beiden Enden, seltener mehr nach der Mitte der Niere zu präsentirt sich nach dem Abziehen der Kapsel eine erbsen- bis gänseeigrosse, mit einer dünnen eigenen Membran bedeckte, resp. ausgekleidete Blase, welche eine vollkommen klare, hell bernsteingelbe Flüssigkeit enthält. Nach Entleerung der Flüssigkeit zeigt sich die Blasenwand innen überall glatt und lässt nirgend eine Communicationsöffnung erkennen.

Ueber die Entstehung und Natur dieser höchst einfachen Blasen ist man gerade am wenigsten unterrichtet. Da die Nierensubstanz im Uebrigen vollkommen normal ist und höchstens die Folgen des mechanischen Druckes, welchen die Cysten auf ihre Nachbarschaft ausüben, in gewissen kugeligen Eindrücken der nächsten Nachbarschaft ausweisen, so müssen wir darauf verzichten, von dieser Seite einen Erklärungsgrund zu erhalten. Die mikroskopische Untersuchung der Wand ergiebt ein dünnes Stratum faserigen Bindegewebes, welches mit einem schönen polygonalen Pflasterepithelium bedeckt ist. Die chemische Untersuchung des Inhaltes ergiebt keine Harnbestandtheile, dagegen Eiweiss und wechselnde Mengen von Leucin und Tyrosin.

NB. Die angeborene Cystenniere wurde bei den Missbildungen, die zahlreichen Retentionscysten bei der indurativen Entzündung erwähnt.

Die cavernöse Geschwulst. Analog den cavernösen Geschwülsten der Leber kommen auch an der Niere kirschkern- bis wallnussgrosse, in ärztlicher Beziehung aber unwichtige Geschülste vor, welche aus Schwellgewebe bestehen. Ihr Sitz ist vorwiegend die äusserste Oberfläche, dicht unter der Kapsel.

Das Fibrom. Inmitten einer ganz normalen Niere findet man einzelne glänzend weisse, sehr derbe und dichte Bindegewebsknoten von der Grösse einer Erbse und darunter. Dieselben haben ihren Sitz fast immer in der Nachbarschaft der grösseren Gefässstämme, an den peripherischen Partien der Marksubstanz. *Virchow* schreibt ihre Entstehung einer umschriebenen Nephritis interstitialis zu, da sich die Harncanälchen bis in die Geschwulst hinein verfolgen lassen.

Das Carcinom. Der Krebs zeigt sich an der Niere in allen Formen, primär und metastatisch. Am wichtigsten sind die primären weichen Carcinome. Sie sind nicht häufig, aber theils ihr Sitz, theils ihre Grösse können und müssen die erheblichsten Störungen herbeiführen. Krebsige Nieren werden bis 1 Fuss hoch und $^1/_2$ Fuss breit. Dazu ist bei recht gleichmässiger und diffuser Einlagerung der Carcinommassen die Form der Niere wenigstens in ungefähren Umrissen

erhalten; in anderen Fällen unterscheiden wir einzelne colossale Knoten, welche je eine Malpighi'sche Pyramide substituiren, daneben kleinere, welche nur Gruppen von Lobulis entsprechen. Dass es sich aber um eine Substitution und nicht um Verdrängung handelt, beweist namentlich der Umstand, dass man noch innerhalb eines Carcinomknotens erkennen kann, welcher Theil desselben früher Marksubstanz war und welcher Corticalis.

Für das Histologische der Entstehung ist dieser ausgeprägt substitutive Charakter des Nierenkrebses insofern von Interesse, als er die neuerdings von *Waldeyer* vertretene Ansicht unterstützt, nach welcher die epithelioiden Elemente direct von den Epithelzellen der Niere abstammen sollten. *Waldeyer* isolirte Bruchstücke eines Krebszellennetzes, welche mit sprossenartigen Hervortreibungen besetzt waren, und welche er für verdickte und durch selbständiges Wachsthum vergrösserte Cylinder von Harnröhrenepithelien ansprach. Bislang hielt man auch für den Nierenkrebs an der Entstehung der Geschwulst aus dem Bindegewebe fest und erklärte die Beibehaltung der Hauptformen des Organes durch die gleichmässige Vertheilung der degenerirenden Substanz, des Bindegewebes.

Die Nierenkrebse zeichnen sich, wie die Leber- und Hodenkrebse durch ihren Reichthum an weiten, dünnwandigen Gefässen aus. Diese Gefässe reissen gelegentlich, das Blut tritt in grösseren und kleineren Lachen aus, ein Theil des Tumors ist ganz damit durchsetzt. Daher kommt es, dass gerade für die Nierenkrebse so oft die Bezeichnung »Fungus haematodes« gebraucht wird. Bemerkenswerth ist ausserdem, dass die weichen Nierenkrebse eine besondere Neigung haben, in die abführenden Canäle, Venen und Nierenkelche hineinzuwachsen, eine Neigung, welche sich unter Umständen durch sehr erhebliche klinische Zeichen bemerkbar macht. Schiebt sich nämlich die Geschwulst in der Nierenvene vorwärts, so gelangt sie schliesslich an die Vena cava inferior. Sie ragt dann in das Lumen der letzteren mit einem Zapfen herein, welcher durch das vorbeiströmende Blut leicht zertrümmert und fortgeführt wird. Embolische Processe in der Lunge sind die unausbleiblichen Folgen dieser Katastrophe. Ragt anderseits das Carcinom in die grösseren Harnwege vor, so pflegen ziemlich constant Blutentleerungen mit dem Urin einzutreten, welche die Kachexie und den Tod erheblich beschleunigen.

Ausserdem wird dann und wann ein Plattenepitheliom an den Nierenkelchen und -Becken gefunden. Es pflegt hier ziemlich früh auf die Spitzen der benachbarten Papillen überzugehen und mit einer milchweissen 2—3 Linien dicken Infiltrationszone in das Nierenparenchym vorzurücken, eine echte Phthisis rhenum cancrosa.

2. Anomalien der Harnwege.

Missbildungen.

Zwei Nierenbecken statt eines, daran anschliessend Verdoppelung des Ureters sind öfter beobachtet worden.

Angeborener Verschluss (Atresie) eines Ureters führt zu bedeutender blasenartiger Erweiterung desselben oberhalb der Verschlussstelle und zur Hydronephrosis (s. unten).

Im Bereich der Harnblase kommen vielerlei Missbildungen vor, weil die Bildung dieses Organes aus dem Stiele der Allantois (Urachus) ein etwas complicirter Vorgang ist. Am häufigsten ist die

Epispadie (Exstrophia vesicae), bei welcher ein Defect der vorderen Bauchwand vom Nabel abwärts bis zur Harnröhrenmündung reicht und nach innen die Symphyse sowohl als die vordere Blasenwand mitbetrifft, so dass die Unterbauchgegend in der Mittellinie von einer handtellergrossen, meist etwas gerötheten, oft entzündeten, Schleimhautfläche gebildet wird, an welche sich nach abwärts ein kurzer, breiter, nicht perforirter Penis anschliesst; der Penis zeigt auf seiner Vorderfläche eine seichte Längsrinne. Aus zwei Oeffnungen an der Schleimhautfläche sickert fortwährend Urin hervor; was wir vor uns haben, ist die hintere Wand der Harnblase, die ringsum direct in die Bauchhaut übergeht.

Wiederholt sind ***Cysten des Urachus*** beschrieben worden, zu welchen mangelhafte Obliteration des Canals die Grundlage bildete. Meist sind diese Cysten nur klein, doch hat man sie bis manneskopfgross werden sehen.

Ausserdem giebt es eine Vesica bipartita entsprechend der doppelten Anlage des Muskelkörpers; weiterhin Verschliessungen der Urethral- oder Ureterenmündungen, ja völligen Mangel der Harnblase.

Entzündung.

Cystitis catarrhalis. Wenn man den Urin einer mit beginnendem Blasenkatarrh behafteten Person in einem Glascylinder kalt werden lässt, so sieht man, wie eine leichte weissliche Trübung, welche von Anfang an vorhanden war, allmählich einen gewissen Körper bekommt, der sich beim Bewegen des Glases von der Wand abhebt und als begrenzte wolkige Opalescenz (nubecula) hin und herwogt. Das ist Schleim, welcher in dem sauren Urin schwach geronnen ist. Er scheint durch eine schleimige Metamorphose epithelialer Zellen zu entstehen, die in grösserer Menge abgestossen werden, da sich in der Harnblasenschleimhaut bekanntlich keine schleimbereitenden Drüsen finden, von deren vermehrter Thätigkeit er etwa herrühren könnte. — Später wird der Schleim reichlicher und enthält von Tag zu Tag mehr Eiterkörperchen, welche schliesslich einen dicken eiterig-gallertigen Bodensatz bilden. Oft findet man die Eiterkörperchen in die epithelialen Elemente eingeschlossen (invaginirt), eine Erscheinung, welche uns früher veranlasst hat, hier an eine endogene Zellenbildung zu glauben.

Die Schleimhaut ist besonders auf der Höhe der Falten, welche sich bei der Zusammenziehung des Detrusor bilden, stark geschwellt und geröthet, und es mag wohl wesentlich die starke Zusammenschiebung und gegenseitige Berührung dieser Falten sein, welche einen charakteristischen brennenden Schmerz bei der völligen Entleerung der Blase entstehen lässt.

Darum scheuen auch die Patienten die Entleerung, und das stagnirende Secret findet Zeit zu weiterer Zersetzung, bei welcher namentlich ein Theil des Harnstoffs in kohlensaures Ammoniak zerfällt. Bekanntlich aber ist gerade das Ammoniumcarbonat ein Körper, welcher auch gesunde Schleimhäute aufs Stärkste angreift; wie viel mehr muss er die ohnehin entzündete Blasenschleimhaut reizen und die Intensität der Entzündung vermehren.

Man sieht, ein Blasenkatarrh bringt — sich selbst überlassen — einen sogenannten Circulus vitiosus hervor, welcher an sich schon eine längere Dauer des Leidens zu bedingen pflegt.

Dabei kommt es leicht zu Complicationen.

Ich erwähne zunächst des Umstandes, dass aus dem alkalisch gewordenen Urin die Phosphate des Kalks und der Magnesia in Form von weisslichen, feinkörnigen Sedimenten herausfallen. Das Mikroskop weist neben den Eiterkörperchen namentlich die bekannten sargdeckelförmigen Krystalle des Tripelphosphats von Ammoniak-Magnesia nach. Diese Phosphate aber schlagen sich auch auf der Schleimhaut der Blase nieder und erzeugen dünne, mörtelartige Ueberzüge der Faltenhöhen oder kreideähnliche Concremente, welche in den taschenförmigen Vertiefungen zwischen den Falten des Blasengrundes Platz nehmen.

Viel übler ist es, wenn durch einen Zufall oder gar durch den »unsauberen Katheter« des Arztes Fäulnissbacterien in die Harnblase hineingelangen und hierselbst nicht allein eine noch raschere Zersetzung des Harnstoffes bewirken, sondern die entzündete Schleimhaut direct angreifen und zur diphtherischen Verschorfung und Verschwärung bringen.

Die ***Harndiphtherie*** tritt mit Vorliebe an den Faltenhöhen der Schleimhaut auf. Die convergirenden Schleimhautfalten um den Introitus urethrae internus sind gewöhnlich zuerst mit jenen weisslich-schmierigen, festhaftenden Beschlägen versehen, welche sich auf hämorrhagisch-hyperämischem Grund scharf abheben und, allmählich zerfliessend, entsprechend grosse Geschwüre zurücklassen. Die Diphtherie kann sich aber über den ganzen Tractus, ja bis auf die Nierenpyramiden selbst verbreiten und hier dicke, röthlich-graue, feste Belegmassen bilden. Hiermit greife ich indessen dem Folgenden vor.

Pyelitis catarrhalis et diphtherica. Als Pyelitis bezeichnet man eine zunächst katarrhalische Entzündung des *πύελον* der Niere, d. h. des Nierenbeckens und der Kelche. Leichte Grade dieser Krankheit kommen nicht selten vor, wenn der Urin reizende Bestandtheile, z. B. Harnsäurekrystalle, Cantharidin etc. enthält. Man findet dann im Bodensatz abgestossene Epithelien des Nierenbeckens, welche klein und würfelförmig gestaltet sind und gewöhnlich in pflasterartig zusammenhängenden Fetzen abgestossen werden.

Ein ungleich bedenklicheres Leiden ist jene Pyelitis, welche sich von der entzündeten Blase aus auf die Nierenbecken verbreitet hat. Hier sind zugleich noch die Ureteren krank und es steht zu erwarten, dass jede üble Wendung des Blasenleidens sich sofort auch den höher gelegenen Abschnitten der Harnwege mittheilen werde. Dies ist namentlich der Fall mit der Harndiphtherie, welche durch Fäulnissbacterien veranlasst wurde. Diese pflegt sogar in dem Nierenbecken und den Kelchen mit besonderer Intensität aufzutreten und demnächst eine eitrige Entzündung des ganzen Nierenparenchyms zu veranlassen. (Siehe die Schilderung der Nephritis acuta purulenta.)

Dass die eitrige Pyelitis gelegentlich auch eine eitrige Entzündung des umgebenden Bindegewebes, eine Paranephritis purulenta, zu Wege bringen kann, wurde ebenda hervorgehoben.

Erweiterung der Harnwege.

(Harnverhaltung, Ischuria).

Als die wichtigsten Ursachen der Ischurie und Erweiterung der Harnwege sind zu nennen: Harnröhrenstrictur und Verstopfung eines Ureters durch ein Concrement, Hypertrophie der Prostata, Tuberculose der Ureteren, krebshafte Entartungen im Bereich der Ureterenmündung, namentlich Krebs des Uterus, der Harnblase; Druck auf den einen oder anderen Ureter durch Beckengeschwülste etc.

Von alledem sei an dieser Stelle nur der Harnröhrenstrictur Erwähnung gethan, weil sie sich als Folgezustand an die wichtigste katarrhalische Entzündung der Urethra anschliesst und eine Harnstauung in allen Theilen des Apparates hervorbringen kann.

Die ***Strictura urethrae*** wird durch ein narbiges Bindegewebe bewirkt, welches den Kern und Körper einer in das Lumen der Harnröhre vorspringenden, faltigen Erhebung der Schleimhaut bildet. Die Falte kann halbseitig, sie kann auch ringförmig sein, besonders häufig ist sie strahlig, sternförmig und kann sich in diesem Falle so hoch aus dem Niveau der Schleimhaut erheben, dass unter ihr neuerdings eine Communication von oberhalb nach unterhalb eingetreten ist (durch centrale Atrophie der emporgezogenen Schleimhautduplicatur). Die Narbe schwebt dann frei im Lumen der Harnröhre oder ist,wie man sagt, »brückenförmig«.

Solche »Narben« bilden sich keineswegs, wie man denken könnte, aus früher bestandenen Geschwüren der Harnröhre, sondern aus einem zelligen Infiltrate, welches sich zur Zeit der gonorrhoischen Reizung an eben dieser Stelle im Bindegewebe der Mucosa gebildet hatte und nicht wieder resorbirt worden ist.

Diesen Stricturen nun so früh und so nachdrücklich wie möglich entgegenzutreten ist eine ebenso wichtige als schwere Aufgabe des Arztes. Denn sie führen sich selbst überlassen zu einer langsam wachsenden Harnverhaltung, welche je länger je mehr ernste Gefahren für das Leben des Patienten nach sich zieht.

Dilatation und Hypertrophie der Harnblase. Betrachten wir zunächst das Verhalten der Harnblase, wenn ein Hinderniss, wie das vorstehend geschilderte, die schnelle und vollständige Entleerung des Harnes mehr und mehr erschwert. Die Blase giebt zunächst entsprechend der an sie gestellten Mehrforderung an Raum nach; sie dehnt sich aus und diese Ausdehnung kann so weit gehen, dass der Blasenscheitel über die Höhe des Nabels hinaufrückt. In zweiter Linie aber beantwortet der Detrusor vesicae die an ihn gestellte Aufforderung zur Ueberwindung des Hindernisses mit einer Hypertrophie seiner Musculatur, welche mit dem Hindernisse selbst allmählich zunimmt und schliesslich ganz überraschende Resultate liefert. Als Balkenblase bezeichnet man eine so hochgradig ectatische und hypertrophische Harnblase, dass im halbzusammengezogenen Zustande das Lumen 15—20 Cm. Durchmesser hat; an der Innenwand sehen die Muskelbündel des Detrusor fingerdick hervor und bilden ein Kreuzgebälk ähnlich den Trabeculae carneae des linken Herzens, während die Schleimhaut, welche sie deckt, zwischen ihnen ausgebuchtet ist und bis kirschengrosse, divertikelartige

Hohlräume auskleidet; im Fundus vesicae eine willkommene Ablagerungsstätte für feste Sedimente des Urins und nicht selten die Bildungsstätte grösserer Steine aus Tripelphosphat, wenn gleichzeitig Katarrh der Blase und Harnzersetzung stattfinden.

An den Ureteren überwiegt im Falle der Harnverhaltung, obwohl sie ebenfalls eine Muskelhaut besitzen, die Dilatation. Der Ureter erweitert sich bis auf 3—5 Cm. Durchmesser und verlängert sich dabei so beträchtlich, dass er sich vielfach knickt und windet und einem geblähten Stück Dünndarm nicht unähnlich erscheint.

Hydronephrose. Die wachsende Harnansammlung im Bereich des Nierenbeckens und der Nierenkelche bedingt zunächst eine Erweiterung der letzteren, welche verbunden mit einer entsprechenden Verkürzung bewirkt, dass die Papillen der Malpighi'schen Kegel freigelegt werden und direct in das blasig aufgetriebene Nierenbecken hineinragen. Das Hilusfett verschwindet, die Columnae Bertini werden zurückgedrängt; der Gesammtraum des Hilus wird kuglig-hohl, indem er das kuglig geblähte Beckensystem aufnimmt, während er anderseits von dem Nierenparenchym zu etwas mehr als zur Hälfte umfasst wird. Das Nierenparenchym wird plattgedrückt, indem die Spitze der einzelnen Malpighi'schen Kegel der Basis desselben immer mehr angenähert wird. (Fig. 225. *B.*)

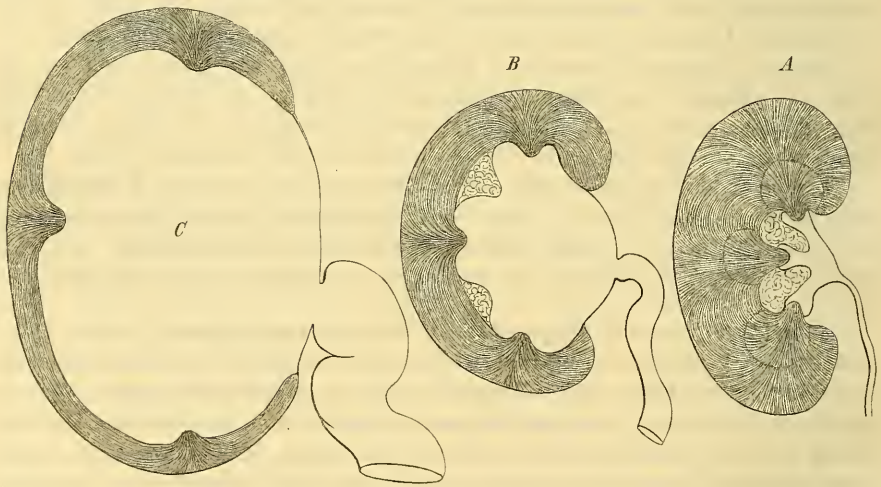

Fig. 225. Hydronephrotische Erweiterung des Nierenbeckens und der Nierenkelche. *A.* Normale Verhältnisse. *B.* Mittlerer, *C.* Hoher Grad von Hydronephrose und Dilatation der Urethra. (Schematisch).

Zuletzt erhält man eine Blase von vielleicht 20—30 Cm. Durchmesser, welcher auf der einen Seite noch eine 2—7 Millimeter hohe Schicht von erkennbarem Nierenparenchym anhaftet, während der sonstige Umfang häutig erscheint. Innen aber findet man noch schwache Andeutungen der ehemaligen Gliederung des Beckensystems in gewissen leistenartigen Vorsprüngen der Wand, welche die kaum hervorragenden Spitzen der Malpighi'schen Kegel in weitem Kreise umziehen. (Fig. 225. *c.*)

Selbstverständlich sind so hohe Grade von Hydronephrose nur bei einseitiger Verschliessung der Harnwege, etwa des einen Ureters durch einen grösseren Harnstein möglich. Alle doppelseitigen Verschliessungen der Ureteren oder Hindernisse, welche, wie die Harnröhrenstrictur, das ganze System betreffen, führen viel früher, sei es direct durch Urämie, sei es durch complicatorische Cystopyelo-nephritis und Urämie zum Tode.

Concretionen und Fremdkörper.

Harnsäureconcretionen. Enthält der Harn mehr als normale Mengen von Harnsäure und saurem harnsaurem Natron — was bei der sogenannten harnsauren Diathese (s. Elemente pg. 211) der Fall ist — so kann die Schwerlöslichkeit dieser Stoffe bewirken, dass sie sich schon in den Harnwegen ausscheiden und zur Bildung von sogenanntem Harnsand, Harngries oder Harnsteinen Veranlassung geben.

Die Ausscheidung beginnt gewöhnlich in den Ausflussröhren der Marksubstanz. Doch bleiben die kleinen Concremente, welche sich hier bilden und aus 5—10 zusammengewachsenen wetzsteinförmigen Harnsäurekryställchen zu bestehen pflegen, nur selten an dieser Stelle liegen und bedingen dann jene schwere Form chronischer Nierenentzündung, welche wir oben als Gichtniere beschrieben haben. Meist werden die kleinen braungelben Körnchen durch den Harn ausgestossen und gelangen entweder als Harnsand direct mit dem Urin nach aussen, theils lagern sie sich neben der Markpapille in den Falz des Nierenkelchs ab und sintern hier, durch ein organisches Bindemittel vereinigt, zu jenen grösseren Concrementen zusammen, welche als Nierensteine bezeichnet werden. (Fig. 226.)

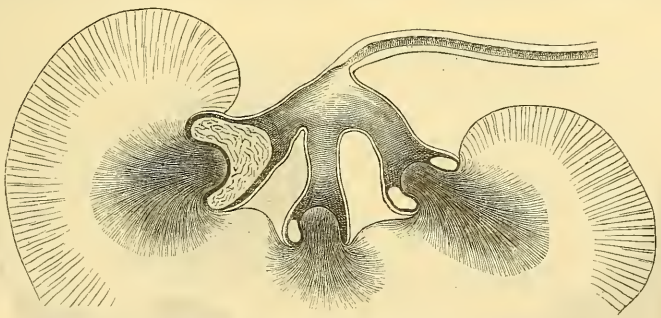

Fig. 226. Hilus Renis mit kleineren und grösseren Nierensteinen.

Entsprechend der Form des Bettes, in welchem sie sich bilden, haben die kleineren Nierensteine eine fast runde, die grösseren eine länglichrunde, die grössten eine pyramidale (Räucherkerzchenähnliche) Gestalt. Ihre Farbe ist ein lebhaftes Gelbbraun, ihre Oberfläche ist feinhöckerig, rauh, die Consistenz nicht bedeutend.

Haben die Concremente etwa die Grösse eines Hanfkorns erreicht, so werden sie locker und begeben sich auf die Wanderschaft, indem sie den engen Ureter

unter namhaften Schmerzen des Patienten (Nierenkolik) erweitern. Die nachkommenden Entleerungen sind weniger schmerzhaft als namentlich die erste.

Werden die Steine nicht frühzeitig von ihrer Bildungsstätte entfernt, so wachsen sie wohl durch fortgesetzte Anschichtung neuer Massen von Harnsäure und harnsaurem Natron zu jenen grossen steinernen Ausfüllungsmassen der Nierenkelche und des Nierenbeckens heran, welche durch ihre Aehnlichkeit mit Corallenstöcken auffallen und als rarae aves in den pathologisch-anatomischen Sammlungen aufbewahrt werden (Lithonephrosis).

Die Entstehung der harnsaueren Blasensteine dürfte zum Theil auf eine erste Ansammlung von Harnsand in den hinter dem Trigonum Lieutaudi befindlichen Falten der Blasenschleimhaut zurückzuführen sein, zum Theil auf eine neuerliche Ausscheidung von Uraten aus dem Harn der Blase selbst. Der reine harnsaure Blasenstein ist von namhafter Festigkeit. An der polirten Sägefläche, welche »holzbraun« aussieht, bemerkt man eine zierliche concentrische Schichtung, welche an die Jahresringe eines quer durchschnittenen Baumstämmchens erinnern. Die Oberfläche ist ziemlich glatt; auch ist gewöhnlich nur ein Stein vorhanden, welcher meist grösser als eine Haselnuss und kleiner als ein Hühnerei ist.

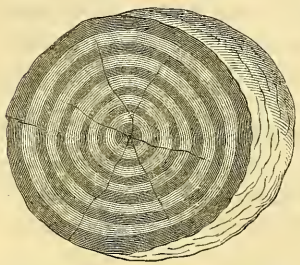

Fig. 227. Blasenstein aus Harnsäure und harnsaurem Natron. Künstliche Schlifffläche.

Oxalat-concretionen. Von den oxalsauren Salzen, welche durch den Harn ausgeschieden werden, ist namentlich das Calciumoxalat durch seine Schwerlöslichkeit ausgezeichnet und giebt demgemäss Veranlassung zur Bildung von Concretionen der Harnwege. Die Ausscheidung des in der bekannten Brief-

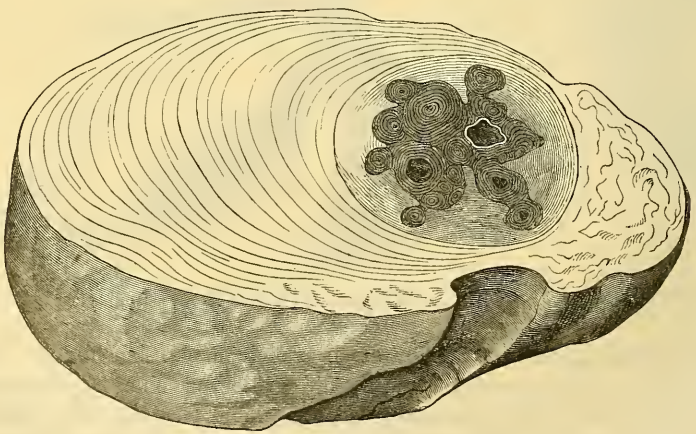

Fig. 228. Rechte Hälfte eines grossen Blasensteins, der einen dunkeln Kern von oxalsaurem Kalk, einen Maulbeerstein, einschliesst, im Uebrigen aber aus Tripelphosphat besteht. Die Furche an der Oberfläche verbindet die eine Ureteröffnung mit der Urethralöffnung. Natürliche Grösse.

couvertform krystallisirenden Salzes beginnt wahrscheinlich ebenfalls in den Ausflussröhren der Niere, doch werden die kleinen Krystalle ohne Anstand bis in die Blase hinabgeführt und hier erst sammeln und vermehren sie sich, um zur Bildung der sogenannten Maulbeersteine zu schreiten. Dieselben sind durch ihre zackigen, unebenen Formen wie durch ihre grosse Härte ausgezeichnet, Eigenschaften, welche sie in um so höherem Grade besitzen, je ausschliesslicher sie aus Kalkoxalat bestehen. Meist sind sie reichlich mit Harnsäureschichten durchsetzt. Danach wechselt auch ihre Farbe, welche an einer polirten Sägefläche graubraun bis bläulichgrau erscheint. Den schichtweisen Absatz erkennt man wie bei den Harnsäuresteinen.

Cystinsteine sind ausserordentlich selten. Das schwefel- und stickstoffhaltige Cystin kommt in sechsseitig tafelförmigen Stücken zur Ausscheidung. Die Concretionen sind daher von mehr blättrigem Gefüge, im Ganzen weich, bräunlich. Eine gewisse Erblichkeit der Cystinurie ist namentlich beim weiblichen Geschlecht constatirt.

Allen diesen Concretionen gegenüber steht nun der letzte der concrementbildenden chemischen Körper, das Tripelphosphat. Wir haben die Bedingung seiner Ausscheidung aus dem Harn in einer eingetretenen Alkalescenz des Urines durch Harnstoffzersetzung bereits oben kennen gelernt. Demgemäss werden wir erst von dem Augenblicke an eine Betheiligung des Tripelphosphates am Aufbau von Concretionen erwarten, wenn sich eine katarrhalische Cystitis oder Cysto-pyelitis eingestellt hat. Zu einer solchen aber giebt der Stein weniger durch seine chemische Qualität als durch seine Schwere und die Rauhigkeit seiner Oberfläche Veranlassung. Er wirkt mit anderen Worten als Fremdkörper reizend auf die Harnwege und tritt in dieser Beziehung unter dieselben Gesichtspunkte wie jeder andere ähnliche Fremdkörper, welcher auf die eine oder andere Weise in die Harnwege gelangt ist.

Bringt man einen beliebigen Stein, eine Bleikugel oder dergl. in die Harnblase eines Kaninchens, so hat dies meist anhaltenden Katarrh mit ausgiebiger Ausfällung von Tripelphosphat und eine dicke Incrustation des Fremdkörpers mit weissem, kreideartigen Material zur Folge. Ganz ebenso finden wir die Harnsteine nicht selten in dicke Mäntel von Tripelphosphat eingehüllt, alle Unebenheiten der Oberfläche ausgefüllt; der Stein dadurch mächtig vergrössert, aber innerlich mürb und leichter zerbrechlich. Für die Zerbrechlichkeit des Steines ist es namentlich gut, wenn sich zwischen den Harnsäure- und Oxalatschichten hie und da Schichten von Tripelphosphat vorfinden, welche von intercurrenten Katarrhen herrühren.

Tuberculose der Harnwege.

Wenn man sich an das Studium der Schleimhauttuberculose begiebt, so muss man zwei Dinge wohl unterscheiden: dieTuberculose der Schleimhäute und die Schleimhauterkrankungen der Tuberculösen. Nur in wenigen Fällen ist das Entstehen und Vergehen von Tuberkeln die einzige, etwas öfter schon die Hauptaffection, gewöhnlich aber spielt die eigentliche Tuberkelbildung neben den nichttuberculösen Veränderungen eine geradezu untergeordnete Rolle, etwa als anregendes oder fortleitendes Moment, als Hort der Specifität und Unheilbarkeit des Processes.

Was die Tuberculose an sich vermag, welche Störungen ihr speciell zuzurechnen seien, sieht man am besten bei der Tuberculose der Urogenitalschleimhaut.

Das tuberculöse Geschwür der Harnblase ist ein scharf umschriebener, rundlicher Substanzverlust der Schleimhaut mit schmutzig gelbem, speckig infiltrirtem Rand und Grunde. Genauer untersucht, erweist sich diese speckige Infiltration als eine Lage »echter Tuberkeln«; theils graue, theils käsig gewordene miliare Knötchen liegen dicht gedrängt an einander, begrenzen und bilden einerseits die Geschwürsfläche, anderseits dringen sie mit vorgeschobenen jüngsten und kleinsten Knötchen eine Strecke weit in das gesunde Parenchym der Schleimhaut ein.

In der That, hier ist an Stelle der plastisch-entzündlichen Infiltration die Bildung miliarer Tuberkel, an die Stelle der eiterigen Destruction die Erweichung und Auflösung der käsig gewordenen Tuberkel getreten. Auch findet man in der Regel neben den älteren, ausgebildeten Geschwüren die ersten Anfänge des Processes in einzelnen grauen oder käsigen miliaren Knötchen, welche in die oberflächlichste Schicht des mucösen Bindegewebes eingesprengt sind, daneben andere, die, zu kleinen Gruppen vereinigt, bereits im Centrum einen kleinen Erweichungsdefect erkennen lassen. Schreitet von da ab die Neubildung und Erweichung der Tuberkeln gleichmässig nach allen Seiten hin fort, so wird mit Nothwendigkeit zunächst ein kreisförmiger Defect resultiren, das tuberculöse Lenticulärgeschwür. Durch Confluenz mehrerer Lenticulärgeschwüre aber entstehen grössere, oft sehr unregelmässig gestaltete Secundärgeschwüre. Diese breiten sich allmählich über immer grössere Abschnitte der Schleimhautoberfläche aus, bis es schliesslich dahin kommt, dass mehr Wundes als Gesundes vorliegt und die relativ intacten Theile nur noch schmale Ränder bilden, welche die benachbarten Geschwüre von einander trennen.

Die Tuberculose der Ureteren verläuft in ähnlicher Weise bis zur Bildung einer zusammenhängenden Geschwürsfläche, welche oft den ganzen Ureter, dazu das Nierenbecken und die Kelche überzieht, ohne auch nur ein Stückchen intacter Schleimhaut zurückzulassen. Ueberall ein käsig weisser, bröcklig-zottiger Belag, welcher fest haftet und 1—2 Mm. dick ist. Die Phthisis renalis, welche sich an diese Verschwärung anzuschliessen pflegt, wurde pg. 552 geschildert.

Zwei Dinge aber sind für die Tuberculose der Ureteren besonders charakteristisch. Erstens der Beginn der Erkrankung am untersten Ende des Ureters, wo der bacillenhaltige (?) Urin die engste Stelle des ganzen Tractus zu passiren hat. Zweitens die ganz auffallend starke, hyperplastische Verdickung des Bindegewebes unter dem Geschwürsgrunde. Der tuberculöse Ureter ist gewöhnlich ein fingerdicker, überaus harter Strang, der am Querschnitt eine centrale Höhlung erkennen lässt, welche zunächst von zerfallenden Käsemassen, weiterhin aber von einer derben, röthlich-weissen Bindegewebsschwiele umgeben ist, in welcher wir zugleich die degenerirte Submucosa und Muscularis zu suchen haben. Die gleiche Erscheinung werden wir bei den tuberculösen Entzündungen der Tuben und des Vas deferens wiederfinden.

Die frühzeitige Zuschwellung am unteren Ende des Ureters bedingt eine Ischurie und Ectasie der oberhalb gelegenen Abschnitte, welche der Verbreitung

der Tuberculose nach dieser Richtung Vorschub zu leisten scheint und das anatomische Bild mitbestimmt, welches die localisirte Tuberculose der Nierensubstanz darzubieten pflegt.

Geschwülste der Harnwege.

Der Zottenkrebs (Papilloma) der Harnblase hat seinen Sitz meist im Trigonum zwischen den Mündungen der beiden Ureteren. Hier erhebt sich ein rundlicher, sehr weicher Tumor auf einer breiten Basis zollhoch über das Niveau der Schleimhaut. Derselbe ist mit einer so dicken Lage von Cylinderepithelium bekleidet, dass die sehr weiten Gefässe mit einer rosigen Farbe hindurchschimmern und das Ganze einem Markschwamme äusserlich nicht unähnlich erscheint (Fig. 229. *A*).

An sich hat diese Geschwulst mit Carcinom noch Nichts zu thun, vielmehr ergiebt schon eine oberflächliche Untersuchung, dass die Geschwulst in reich verästelte Zottenbäumchen zerlegbar ist und überhaupt aus Nichts als solchen Zotten besteht (Fig. 229. *A*). Hiermit stimmt es, wenn wir von gelungenen Exstirpationen des Harnblasenpapilloms ohne Recidive hören.

Fig. 229. *A.* Zottenbäumchen eines Zottenkrebses der Harnblase. *B.* Destructiver Harnblasenkrebs.

Die einzelne Zotte ist einerseits durch ein enorm weites und dünnwandiges Blutgefäss charakterisirt, welches in ihrer Mitte aufsteigt und gegen die Spitze zu mit einer varicösen Erweiterung umbiegt, anderseits durch das bereits erwähnte 3—4 fache Stratum von Cylinderzellen, welche dem besagten Blutgefäss so unmittelbar aufsitzen, dass füglich von einem eigentlichen Bindegewebskörper der Zotte nicht die Rede sein kann.

Erst wenn sich zu der luxuriirenden Wucherung des Oberflächenepithels die im allgem. Theil beschriebene destructive Einwucherung in das bindegewebige Substrat hinzugesellt, haben wir es mit einem echten Krebs zu thun, welcher dem primären Krebs gleichwerthig ist.

Der diffuse Krebs der Harnblase. Der seltenere Fall von primärem Harnblasenkrebs bietet eine mehr gleichmässige, oft beträchtliche Vergrösserung der Blase mit beträchtlicher Verdickung der Gesammtwand. Die Masse des carcinösen Infiltrates kann mehrere Centimeter dick sein. Auf dem Querschnitt entleeren sich aus einem grobmaschigen Stroma grosse Mengen eines weissen Krebssaftes. Die Oberfläche ist stets in multipler Ulceration begriffen, welche bis zur Bildung einer einzigen grossen Geschwürsfläche fortschreiten kann.

Viel seltener ist ein Plattenepitheliom des Nierenbeckens und eine bisher noch nicht erklärte geschwulstmässige Entartung der Ureterschleimhaut, bei welcher zahlreiche, mit wasserklarem Inhalt gefüllte Cysten eine flache, gallertartige Anschwellung erzeugen.

Parasiten.

Eustrongylus gigas, bis 1 M. lang und bis 12 Mm. dick, blutroth. Im Nierenbecken, mehr bei Thieren als beim Menschen beobachtet.

Filaria sanguinis hominis. Der kleinste thierische Parasit des Menschen, von nur 0,35 Mm. Länge und 0,006 Mm. Dicke. Lebt in grosser Menge im Blute des Menschen, von wo aus er sich in der Niere ansiedelt und Blutharnen veranlasst. Kommt nur in den Tropen (Aegypten, Indien, Bahia, Guadelupe) vor.

XII. Anomalien der Nebennieren.

Missbildung.

Gänzliches Fehlen der Nebennieren beobachtete schon *F. Meckel* bei Anencephalen, was auf die nahe Beziehung dieser Drüsen zum Nervensystem hinweist. — Accessorische Nebennieren kommen theils in der Nähe der Nebenniere, theils entfernt davon, z. B. im Lig. latum uteri vor.

Tuberculose.

Im Jahre 1855 stellte *Thomas Addison* die Behauptung auf, dass ein gewisses constitutionelles Leiden, bestehend in Anämie nebst einer bis zum tödtlichen Marasmus gehenden Schwäche, und eine immer mehr zunehmende schmutzig-bräunliche, nicht ganz gleichmässige, sondern fleckweise dunklere Verfärbung der äusseren Haut hervorgerufen würden durch eine gänzliche Desorganisation der Nebennieren. Diese Behauptung hat sich mittlerweile so ziemlich in ihrem ganzen Umfange bestätigt, namentlich aber hat die Hautfärbung, das Melasma suprarenale, ein unbestrittenes Bürgerrecht in der Wissenschaft erlangt. Ueber das Nähere des Causalnexus herrscht freilich die grösste Uneinigkeit unter den Autoren: *Virchow*, welcher sich in Deutschland vorzugsweise mit der Frage beschäftigt hat, ist nach reiflicher Ueberlegung zu der Ansicht gelangt, dass die Zerstörung der Nebennieren als ein Insult gegen die nervösen Apparate theils der Nebennieren selbst, theils der Regio suprarenalis (z. B. des Plexus solaris) aufzufassen, und von dieser Basis aus, also durch Vermittelung des Nervensystems die übrigen Symptome zu erklären seien. Danach wäre die Art und Weise, wie die Nebennieren zu Grunde gehen, gleichgültig. Doch steht erfahrungsgemäss fest, dass in der grossen Mehrzahl der Fälle die Tuberculose der Nebennieren die Addison'sche Krankheit veranlasst.

Tuberculosis glandularum suprarenalium. Dieselbe beginnt mit der Eruption grauer über hirsekorngrosser Knötchen in der Marksubstanz. Näheres über ihren Sitz, ob in den Gefässscheiden, den Nervenscheiden oder Lymphgefässen, ist nicht bekannt. Die Knötchen confluiren und bilden so immer grössere, alsbald käsig werdende Tumoren, welche schliesslich bis zur Grösse eines Taubeneies und darüber anwachsen können. Hierbei spielt eine kleinzellige Infiltration der Bindegewebssepta, welche ich als entzündlich ansehe, eine Hauptrolle. Mark und Rinde gehen gleicherweise in der Entartung zu Grunde. Erst die Capsel trotzt der Zerstörung, ja, sie verwandelt sich durch retractiv-entzündliche

Hyperplasie in eine $^1/_2$—2 Linien dicke, saftreiche Schwiele, welche den Käseheerd nach aussen abgrenzt. Mehrmals sah ich sie in Verbindung mit der benachbarten Leberoberfläche, dem Pankreas etc., und glaube, dass gerade diese Fortsetzung der Entzündung auf die Umgebung der Nebennieren die von *Virchow* so betonten Störungen des Nervenplexus nach sich ziehen kann.

Geschwülste.

Ueber das weiche Carcinom der Nebennieren, welches sogar als eine primäre Erkrankung, meistens freilich bei gleichzeitigem Carcinom der Geschlechtsdrüsen, vorkommt, sind histologische Angaben bis jetzt nicht gemacht worden. Was man früher Sarcom nannte, ist neuerdings von *Virchow* als Gliom beschrieben worden. *Virchow* hält sich überzeugt, dass die Marksubstanz der Nebennieren, welche so reich ist an Nervenfasern und Ganglienzellen, auch der Nervenkittsubstanz, der Neuroglia, nicht entbehre, und betrachtet daher gewisse nicht eben selten vorkommende rundliche, erbsen- bis kirschengrosse, blassröthliche, derbe Tumoren der Marksubstanz als partielle Hyperplasien dieser Neuroglia, mithin als Gliome vergl. Geschwülste des Nervensystems). Davon wohl zu unterscheiden ist eine andere mehr gleichmässige Hyperplasie der ganzen Drüsensubstanz, welche *Virchow* neuerdings als Struma suprarenalis beschrieben hat. Diese Bezeichnung ist gut gewählt wegen der grossen Aehnlichkeit, welche die Rinde der Nebenniere im Bau mit der Schilddrüse besitzt. Wir haben hier ebenfalls geschlossene Follikel, welche mit Zellen epithelialer Art gefüllt sind; die Follikel sind in der äussersten Rinde rundlich, weiter nach innen länglich, schlauchförmig; an der Grenze gegen das Mark sind sie sehr klein, und ihre Follikelzellen mit schwarzem und braunem, körnigem Pigment gefüllt (intermediäre Pigmentschicht, *Virchow*). Die Struma suprarenalis kommt durch eine Proliferation der Follikelzellen zu Stande, und je nachdem sich dieser Process über die ganze Drüse verbreitet oder auf einzelne Theile beschränkt bleibt, erhalten wir knotige oder mehr gleichmässige Intumescenzen des Organes. Die Knoten können wallnussgross werden und zeigen dann sehr verlängerte und verästelte, hin und her gewundene Follikel mit fettig zerfallendem Zellenprotoplasma. Wo sich das Interstitialgewebe lebhafter an der Hyperplasie betheiligt, entstehen derbe, sclerotische Stellen. Man sieht, die Analogie mit der Struma thyreoideae ist allerdings eine sehr weitgehende: wir dürfen uns der von *Virchow* aufgestellten Analogisirung mit voller Ueberzeugung anschliessen.

XIII. Anomalien der Thyreoidea.

Wir unterscheiden an der Gl. thyreoidea ähnlich wie bei einer offen mündenden Drüse zwei Substanzen, 1. die Drüsenfollikel, das Analogon der secernirenden Drüsensubstanzen, z. B. der Tubuli der Niere, der Acini der Schleimdrüsen etc., und 2. ein Fachwerk von Bindegewebe, welches die Follikel einschliesst und sie in kleineren Gruppen zu »Körnern«, in grösseren zu Läppchen und Lappen vereinigt. Die Follikel sind rings geschlossene Bläschen, aus einem einfachen Pflasterepithelium bestehend und je einen Tropfen einer sehr eiweissreichen, klaren Flüssigkeit einschliessend. Das Bindegewebe ist zugleich der Träger einer ausnehmend reichen Vascularisation, welche von den vier mächtigen Arteriae thyreoideae gespeist wird.

Ausser den beiden Hauptlappen und ihrem schmalen, brückenartigen Verbindungsstück kommen gelegentlich noch kleinere mehr oder weniger isolirte Portionen von Drüsensubstanz vor, welche, wenn sie entfernt von der Hauptdrüse sitzen, z. B. vor dem Zungenbein oder tief in der Fossa jugularis, richtige Neben-Schilddrüsen darstellen.

Die Glandula thyreoidea ist nur wenigen Krankheiten unterworfen: die wichtigste unter diesen ist der Kropf, Struma, eine oft sehr bedeutende Vergrösserung des Organes, welche sporadisch fast überall, in einzelnen Gebirgsgegenden aber so häufig vorkommt, dass man vornehmlich bei dem weiblichen Theile der Bevölkerung kaum einer gesunden Schilddrüse begegnet.

Wir können zwar eine ganze Reihe verschieden qualificirter Kröpfe aufstellen, es giebt cystische, vasculäre, gelatinöse, follikuläre, amyloide Kröpfe, aber sie alle gruppiren sich um einen gemeinschaftlichen Ausgangspunkt, die Struma hyperplastica. Mit anderen Worten, jeder Kropf, er mag späterhin ein noch so abweichendes, eigenartiges Gepräge tragen, beginnt mit einer echten und einfachen Hypertrophie der Drüsensubstanz, welche für sich allein, d. h. ohne den Hinzutritt anderweiter, secundärer Metamorphosen, den Zustand der Struma hyperplastica bedingt. Was verstehen wir nun unter Struma hyperplastica?

Struma, Kropf. Die Entwickelung der Struma beginnt in jedem Falle damit, dass sich die Follicularzellen durch Theilung vermehren. Dadurch aber, dass diese Vermehrung an einzelnen Punkten der Follikelwand reichlicher geschieht als an anderen, bekommen die Follikel zapfenförmige Ausstülpungen, die sich, wenn sie eine gewisse Länge erreicht haben, verästeln, abschnüren und neue Follikel bilden. So verästelte und ausgestülpte Folliculargebilde gelang es *Billroth*

im Zusammenhange zu isoliren. Der ganze Vorgang ist, wie man sieht, eine echte Hyperplasie der eigentlichen Drüsensubstanz, und so lange er sich ausschliesslich in diesem Sinne bewegt, sprechen wir von Struma hypertrophica.

Das äussere Ansehen einer hyperplastischen Struma ist zunächst von dem Umstande abhängig, dass die Hyperplasie selten die Drüse gleichmässig und in ihrer ganzen Ausdehnung ergreift, sondern dass einzelne Lappen und Läppchen oder gar gewisse Nebenläppchen, die an den verschiedensten Punkten der Peripherie vorkommen, sich vorwiegend betheiligen. So entstehen scharfbegrenzte, runde, an der Schnittfläche polsterartig vorspringende Knoten (Kropfknoten), welche, wenn sie an der Peripherie des Organes ihren Sitz haben, die auffälligsten Verunstaltungen bewirken. *Wölfler*, dem wir eine sorgfältige anatomische Studie der Kropfbildungen verdanken, möchte für die mehr localen und umschriebenen Hyperplasien die Bezeichnung Adenom in Anwendung gebracht sehen.

Weitere Unterscheidungen gründen sich auf die relative Theilnahme des Bindegewebes und der Gefässe an dem hyperplastischen Processe. Eine sehr häufige Form der Struma kommt dadurch zu Stande, dass die Entwickelung des Stromas ganz auffallend hinter derjenigen der Follikel zurückbleibt. Die Kropfknoten haben dann eine sehr weiche, fast fluctuirende Beschaffenheit; sie sind gelblichgrau mit einem Stich ins Röthliche und von der Nachbarschaft durch eine derbere Bindegewebsschicht, eine sogenannte Kapsel, abgesetzt, aus welcher sie sich mehr oder weniger leicht ausschälen lassen (Struma mollis). In anderen Fällen überwiegt die Entwickelung der Gefässe, insbesondere der Arterien und Capillargefässe dermassen, dass sich die Bezeichnung Struma aneurysmatica, welche von *Philipp v. Walther* herrührt, rechtfertigt. Die Arterien sind bis in die kleinsten Ramificationen hinein erweitert, geschlängelt und verdickt; die Geschwulst pulsirt, und auch die gesteigerte Temperatur zeugt von der enormen Menge Blutes, welche die Drüse in der Zeiteinheit durchströmt. Eine dritte Modification der hypertrophischen Struma wird dadurch bedingt, dass sich das Bindegewebe in mehr als ausreichender Weise an der Hyperplasie betheiligt. Breite, weisse Bindegewebssepta durchziehen dann das ganze Organ; im Innern der Knoten etabliren sich Heerde von derben Fasergeweben, welche sich peripherisch ausbreiten und die folliculäre Neubildung ersticken. Hie und da treten Knoten und Septa in Berührung, endlich herrscht das Bindgewebe so sehr vor, dass wir die trotz alledem primäre Hyperplasie der Folliculärgebilde zu übersehen anfangen. (Struma fibrosa, Faserkropf.)

Wenn wir so schon in der aufsteigenden Entwickelungsreihe der Struma eine gewisse Mannigfaltigkeit des anatomischen Bildes constatiren können, so wird diese noch beträchtlich gesteigert, wenn wir die spätere Geschichte derselben ins Auge fassen. Es ist bekannt, dass schon die unvergrösserte, ich sage nicht die normale, Schilddrüse gewisse Mengen von Colloidsubstanz enthält. Man kann von der Schnittfläche gelegentlich bernsteingelbe, durchscheinende Kugeln von derbelastischer Consistenz oder auch von mehr zerfliessender Beschaffenheit ausdrücken und sich leicht überzeugen, dass diese Kugeln aus dem Innern der Follikel stammen. Ob sie hierhin durch Absonderung seitens der Wand gelangen, oder ob sie durch eine chemische Metamorphose jenes Eiweisskörpers entstehen, welcher in der Follicularflüssigkeit enthalten ist, ist zwar noch nicht definitiv entschieden, doch

dürften die schönen Erörterungen, welche wir darüber bei *Virchow* lesen, Manchen bewegen, mehr der letzteren Annahme zuzustimmen. Besagte Gallertbildung nun complicirt sich ganz besonders gern mit der hyperplastischen Vergrösserung der Follikel, und so resultirt die

Struma colloides, jene wohlbekannte Form von Kropf, die sich durch die gleichmässige, oft colossale Vergrösserung der ganzen Drüse auszeichnet. Der Anblick der zahllosen, mit einer gelblichen klebrigen Gallerte gefüllten Alveolen, die eigenthümlich pralle, teigige Consistenz sind sehr charakteristisch.

Nach *Wölfler* gesellt sich zu der Colloidbildung im Innern des Follikel späterhin auch eine colloide Entartung des bindegewebigen Stromas, und diesem Umstande ist es wohl zuzuschreiben, wenn allmählich die Scheidewände zwischen den benachbarten Colloidmassen schwinden und so die Confluenz der Follikel, der Läppchen und der Lappen zu grösseren gemeinschaftlichen Hohlräumen herbeiführen. In diesen aber verflüssigt sich die Gallerte mehr und mehr; endlich wird sie so dünn wie eine gewöhnliche Eiweisslösung und unterscheidet sich auch chemisch nicht von einer solchen. Das Ganze ist zu einer Cyste geworden, und nach der Zahl und Grösse der Drüsenabschnitte, welche die eben geschilderte Metamorphose eingegangen sind, richtet sich jetzt die Zahl und Grösse der Cysten, welche die Struma enthält. Es giebt Kröpfe, welche ganz und gar aus grösseren und kleineren Cysten zusammengesetzt sind (Struma cystica). Auf dieser Stufe bleibt jedoch die Veränderung noch immer nicht stehen. Was ursprünglich nur eine Erweichungscyste war, wird zur Absonderungscyste, und hiermit ist ein sehr kräftiges Motiv zur weiteren Vergrösserung gegeben. Blutserum, selbst Blut wird in erheblicher Quantität in das Innere der Cysten abgesetzt, einzelne unter ihnen erreichen einen colossalen Umfang (Riesenkropf). Anderseits kann der erhöhte Binnendruck zur weiteren Resorption von Scheidewänden im Innern führen, der Cystenkropf unilocularisirt sich, und das letzte Resultat ist vielleicht: statt der Schilddrüse eine einfache, mässig grosse, aber sehr dickwandige Cyste.

Bedenken wir nun, dass alle die bisher erwähnten Veränderungen heerdweise neben einander an derselben Schilddrüse vorkommen können, dass ferner Blutungen ziemlich häufig sind und je nach ihrem Alter frische Blutlachen oder ältere Pigmentheerde und verschieden gefärbte Erweichungsproducte hinterlassen, so begreifen wir das oft erstaunlich bunte Bild, welches wir am Durchschnitt einer frisch exstirpirten Struma zu Gesicht bekommen.

Wir haben schliesslich noch der Struma ossea und der Struma amyloides zu erwähnen. Dieselben repräsentiren je eine besondere Art der regressiven Metamorphose, welche hier das Drüsenparenchym und die Gefässe, dort das bindegewebige Stroma erfährt. Gewöhnlich sind es nur einzelne Abschnitte grösserer Strumen, welche verkalken oder sich mit Amyloidsubstanz imprägniren. Doch kann die Petrification wohl so weit gehen, dass nach der Maceration ein förmlich zusammenhängendes Skelet, eine Cystenwand als knöcherne Trommel und dergl. zurückbleibt. Anderseits kann auch die Amyloidinfiltration einzelner Kropfknoten einen so hohen Grad erreichen, dass eine vollkommen wachsartige Beschaffenheit resultirt und der Chemiker gerade hier Gelegenheit findet, sehr grosse Quantitäten chemisch möglichst reinen Amyloids zu gewinnen.

Carcinom. Ein weiches Drüsencarcinom der Schilddrüse bildet ziemlich umfangreiche, aus einem markweissen, mit Blutgefässen reichlich durchzogenen Parenchym gebildete Geschwülste, welche die Neigung haben, nach dem Oesophagus oder der Trachea hin aufzubrechen. In einem Falle meiner Beobachtung hatte sich vor dem Durchbruch eine runde knopfförmige Protuberanz gebildet, welche das Lumen der Luftröhre fest verschloss, so dass die Tracheotomie gemacht werden musste. — Auch in das weite Venensystem des Vorderhalses bricht die Geschwulst gern ein und verursacht krebsige Thrombose oft in grosser Ausdehnung (Venenkrebs).

Sarcom scheint nur als Accedens hyperplastischer und carcinomatöser Epithelwucherung, dann aber in verschiedenen histologischen Species vorzukommen (*Wölfler*).

XIV. Anomalien der männlichen Geschlechtsorgane.

Missbildungen.

Hermaphroditismus. Unvollkommene Einseitigkeit in der männlichen oder weiblichen Ausgestaltung der Geschlechtsorgane führt zur Zwitterbildung, dem Hermaphroditismus. Derselbe macht sich im Allgemeinen mehr an den äusseren als an den inneren Geschlechtstheilen geltend und wenn man die Geschlechtsdrüsen einer mikroskopischen Untersuchung unterwirft, wird man finden, dass man es in Wahrheit fast immer mit männlichen Individuen, i. e. mit Pseudo-Hermaphroditismus zu thun hat. Ein kleiner nach hinten gerichteter Schlitz an der Harnröhrenöffnung giebt die erste Andeutung des Hermaphroditismus masculinus. Dann rückt die Harnröhrenmündung an den Grund des Penis, welcher sich clitorisartig krümmt, während die Vorhaut jederseits in eine Längsfalte ausgeht (Hypospadie). Diese beiden Längsfalten werden immer mehr zu Labia minora, je mehr der Penis zu einer wirklichen Clitoris schwindet (Fig. 230). Weiter einwärts hat sich vielleicht der Utriculus prostaticus zu einem Gebilde von stattlicher Länge entwickelt, das mit seinem Fundus weit über die verkümmerte Prostata hinausragt; man sieht die Ligamenta rotunda und lata, in welchen letzteren die Geschlechtsdrüsen liegen. Statt eines einigen Hodensackes erblicken wir eine

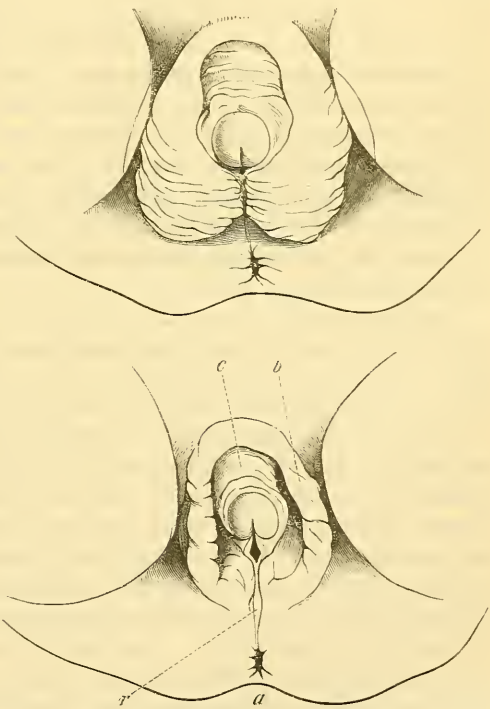

Fig. 230. *a*. Anus. *b*. Grosse Labia. *c*. Clitoris, unter welcher die Harnröhre mündet. *r*. Raphe.

rechte und linke Hautfalte, welche lebhaft an die Labia majora erinnern. Sie sind in der Regel leer, doch giebt es Ausnahmen, bei denen wenigstens ein Hoden herabgestiegen ist, wie denn überhaupt der ganze Hermaphroditismus oftmals auf der einen Seite mehr ausgesprochen ist, als auf der andern. Ein wirklicher echter Hermaphroditismus, wo Hoden und Eierstöcke in demselben Individuum zu finden sind, ist beim Menschen nur einmal und zwar in der Weise beobachtet worden, dass auf der einen Seite ein Hoden, auf der anderen Seite ein Eierstock vorhanden waren (Herm. lateralis). Die äusseren Geschlechtstheile hatten dabei mehr männlichen Habitus.

Von sonstigen Entwickelungs-Anomalien ist eine mangelhafte oder eine verzögerte Pubertätsvergrösserung des Hodens nicht selten. Ferner gehört hierher das Zurückbleiben des Hodens in der Bauchhöhle oder ein unvollkommener Descensus, wo dann der Hoden im Leistencanale stecken geblieben ist oder gar einen unrichtigen Platz neben dem Leistencanale, etwa unter der Haut des Oberschenkels oder des Dammes gefunden hat (Kryptorchismus).

Entzündungen des Hodens.

Orchitis acuta et chronica. Die acute Hodenentzündung ist hauptsächlich gonorrhoischer und traumatischer Art. Sie beginnt mit einer sehr kräftigen serösen Infiltration des Parenchyms, welche sich constant mit einer mässigen Exsudation in den Sack der Tunica vaginalis propria vergesellschaftet. Der grosse Reichthum des Hodens an Lymphräumen, sowie die Weite und Ausdehnbarkeit derselben mag hierbei eine Rolle spielen, denn die Erscheinungen sind ziemlich dieselben, wie man sie künstlich durch Unterbindung der Lymphgefässe des Samenstranges erzeugen kann.

Die gewöhnlich gleichzeitige, selten isolirte Entzündung des Nebenhodens (Epididymitis) hat einen mehr katarrhalischen Charakter. In den erweiterten Canälen der Haller'schen Kegel findet sich ein an Eiterkörperchen reiches Secret; ebenso ist das Zwischenbindegewebe mit zahlreichen Wanderzellen durchsetzt.

Was die Ausgänge betrifft, so erfolgt bei weitem am häufigsten die gänzliche Restitutio in integrum, seltener sind indurative, am seltensten eiterige Zustände. Die letzteren beiden nehmen ihren Ausgangspunkt in den Wandungen der Lymphgefässe. Bei der indurativen Entzündung verengt eine Hyperplasie des Zwischenbindegewebes einerseits das Lumen der Lymphgefässe, anderseits verdickt sie die bindegewebige Tunica propria der Samencanälchen mehr und mehr und beeinträchtigt dadurch auch das Lumen der Samencanälchen und die Samenepithelien. Ein gänzliches Eingehen der letzteren und eine Verkleinerung und Abplattung des ganzen Hodens ist daher das gewöhnliche Endergebniss der indurativen Entzündung. Anders bei der Eiterung. Die Eiterkörperchen lösen sich von der inneren Oberfläche der Lymphgefässe ab und befinden sich sofort in einem freien Raume, der mit einer immerhin bewegten und circulirenden Flüssigkeit gefüllt ist. Ist die Eiterbildung daher nicht intensiv, so werden die gelieferten Zellen nach dem Blutgefässsystem hin fort und fort weggeführt werden, und das Ganze ist vielleicht nur der quantitative Excess eines Vorganges, welcher auch normal vorkommt und dann Zuführung von Lymphkörperchen aus den Lymphgefässwurzeln

genannt wird. Ansammlungen von Eiter in Form von Abscessen sind daher seltene Dinge, und selbst wenn es zur Ansammlung gekommen, so ist doch noch mit viel grösserer Wahrscheinlichkeit die Resorption der Eiterkörperchen, als der Aufbruch nach aussen zu gewärtigen. Ist es aber dennoch zum Aufbruch gekommen, so sind die Fistelöffnungen klein und schliessen sich gern, wenn nicht ein gewisses Auswuchern des Granulationsgewebes um die Fistelöffnungen eintritt, was gerade hier häufig beobachtet wird und gelegentlich zur Bildung fungöser, sarcomähnlicher Gewächse führt, die die Structur des wilden Fleisches haben (Fungus benignus testis).

Eine seltene Abart der chronischen, indurirenden Hodenentzündung repräsentirt die

Orchitis atheromatosa. Das Organ ist hierbei beträchtlich vergrössert. Der Sack der Tunica vaginalis propria ist durch Adhäsionen obliterirt, die Albuginea stark schwielig verdickt. Im Innern sieht man gewöhnlich eine grosse, z. B. faustgrosse und mehrere kleinere Cysten, welche ganz mit einem halbflüssigen Atherombrei gefüllt sind. Ungeheure Massen von Cholesterinkrystallen, Fetttropfen von allen Grössen, Körnchenkugeln, hie und da etwas gelbes Pigment sind darin suspendirt. Spült man diesen Inhalt heraus, so präsentirt sich die Wand grösstentheils mit einer Schicht dicht gedrängter und sehr gefässreicher Granulationen bedeckt, dazwischen sind inselförmige Partien mit Kalksalzen imprägnirt, von einer leisen Rauhigkeit und weissen, haftenden Bestäubung der Oberfläche bis zur vollständigen Incrustation einer zusammenhängenden Partie der Oberfläche und Umwandlung derselben in eine feste, eine halbe Linie dicke Kalkplatte.

Die kleineren Cysten lassen in der Regel einen ausreichenden Einblick in die Entstehungsgeschichte dieser interessanten Neubildung zu. Ihr Lumen ist nämlich von gewissen Ueberresten der normalen Hodenstructur durchsetzt, in welcher wir unschwer stärkere Gefässstämmchen nebst etwas Bindegewebe, also die ehemaligen Lobularsepta wiedererkennen. Die zwischenliegenden Hohlräume haben die länglich kegelförmige Gestalt der Hodenlobuli und enthalten neben massenhaftem fettigem Detritus oft längere Bruchstücke macerirter Tunica propria. Breite Massen von sehr derbem, weissglänzendem, gefässarmem Bindegewebe umziehen schon diese kleineren Cysten und grenzen dieselben gegen den etwaigen Ueberrest des mehr intacten Hodenparenchyms ab. Auch die Hauptcysten bestehen nur in ihren innersten Theilen aus Granulationsgewebe, resp. Kalkplatten, die Hauptmasse ihrer Wand zeigt gleichfalls jene sehnenartige Substanz, welche oft in zwei bis drei Linien dicken Schwarten angehäuft ist, vorzüglich da, wo sie continuirlich in die verdickte Albuginea übergeht.

Es handelt sich hier somit um eine Orchitis und Periorchitis indurativa, welche sich von der gewöhnlichen Hodeninduration dadurch unterscheidet, dass sie nicht den ganzen Hoden gleichmässig ergreift, sondern zunächst einige Hauptsepta in einen hyperplastischen Zustand versetzt und dadurch grössere Abschnitte des Hodenparenchyms abschnürt und zur fettigen Umwandlung nöthigt. Die reichliche Zellenproduction an der Oberfläche der Septa und die sofortige Umwandlung der abgesonderten Zellen in fettigen Detritus, das Liegenbleiben des letzteren und die hierdurch bedingte atheromatöse Entartung sind die Ursachen,

weshalb sich in der Folge die so abgeschnürten Parenchymstellen in Atheromcysten umwandeln und als solche eine oft sehr bedeutende Grösse erreichen.

Tuberculose.

Bei allgemeiner Miliartuberculose kann gelegentlich auch der Hoden mit einer gewissen, aber meist sehr mässigen Zahl perivasculärer Knötchen betheiligt sein. Was man aber gewöhnlich Hodentuberkel nennt, ist eine wahre Phthisis testis, welche von einer gewissen Zeit an ihre weiteren Entwickelungen von grösseren käsigen Knoten durchmacht.

Tuberculosis testis. Unter Hodentuberkeln versteht man eine gewisse Art grösserer käsiger Knoten von rundlicher Gestalt, welche in der Regel zu mehreren beisammensitzen, später confluiren und dann einen einzigen Knoten von sehr unregelmässiger, höckriger oder verästelter Gestalt bilden. Die käsige Substanz zeichnet sich durch ihre elastisch federnde Derbheit aus, welche sie so lange besitzt, bis eine centrale Erweichung zur Bildung eines Abscesses führt, welcher die Neigung hat, nach aussen aufzubrechen und jene bekannte Form von Hodenfisteln zu veranlassen, die symptomatisch durch die Langwierigkeit ihres Verlaufs und die gelegentliche Entleerung macerirter Samencanälchen gekennzeichnet wird. Nebenhoden und Vas deferens sind dieser Art der Erkrankung ebenfalls ausgesetzt, ja die letztere pflegt mit Vorliebe im Parenchym des Nebenhodens zu beginnen.

Fig. 231. Durchschnitt durch den Rand eines käsigen Hodentuberkels. *a*. Relativ normale Hodensubstanz. *b*. Kleinzellige Infiltration des intertubulären Bindegewebes. *c*. Faserige Metamorphose und Verdickung. $^1/_{300}$.

Fragen wir nach der Entstehung und Ausbreitung der Neubildung, so nimmt das unbewaffnete Auge an der Peripherie der Knoten eine dünne Lage röthlichgrauer, durchscheinender und leicht gallertiger Substanz wahr, welche mit Blutgefässen reichlich durchzogen ist und gegen das gesunde Hodenparenchym eine kleine Anschwellung bildet. In der beistehenden Abbildung eines senkrechten Durchschnitts stellt bei dreihundertfacher Vergrösserung *a* das relativ normale Hodenparenchym, *b* die Wucherungsschicht, *c* den käsigen Knoten dar. Wie man sieht, hat der Process einen durchaus interstitiellen Ablauf. Die Samencanälchen

verhalten sich passiv. Bei *a* sind sie noch ganz normal, in der Zone *b* werden sie durch die Neubildung mehr und mehr auseinander gedrängt, ohne ihre charakteristischen Formbestandtheile einzubüssen; in der Zone *c* rücken sie noch etwas weiter auseinander, und hier beginnt dann auch eine glasige Verquellung der Tunicae und eine fettige Metamorphose der Epithelien; es sind dies die einzigen Veränderungen der Samencanälchen, welche aber nicht zu einer gänzlichen Zerstörung führen; denn wie schon bemerkt, finden sich die Samencanälchen nach der Erweichung und dem Aufbruch der käsigen Substanz wieder, wir müssen also annehmen, dass sie sich, so wie wir sie hier in der Abbildung sehen, innerhalb des Käses conserviren.

Somit charakterisirt sich die essentielle Erkrankung als ein chronisch entzündlicher Process, der mit einer granulationsähnlichen Infiltration beginnt und mit der Bildung einer derben Schwiele seinen vorläufigen Abschluss findet. Miliare Tuberkel sind in unserem Bilde zwar nicht zu sehen, doch wurden dieselben wiederholt gefunden und auch Tuberkelbacillen darin nachgewiesen.

Syphilis.

Die syphilitische Affection des Hodens lässt wie die Syphilis der Leber zwei Hauptformen unterscheiden, eine einfach entzündliche und eine gummöse.

Orchitis syphilitica indurativa. Diese verläuft mit einer erheblichen, das Hodenparenchym auf grosse Strecken hin destruirenden Induration. Das interstitielle Gewebe bildet den Ausgangspunkt der Störung; hier folgt auf eine hyperplastische Production von jungem Bindegewebe eine schwielige Verdichtung desselben, und man bemerkt schon mit blossem Auge die weissen Faserzüge, welche nach Massgabe der lobulären Eintheilung kegelförmige Einlagerungen bilden, deren Basis in der ebenfalls verdickten Albuginea liegt, während die Spitze gegen das Centrum Highmori gerichtet ist und hier mit den Spitzen der benachbarten Kegel zusammenfliesst. Schliesslich sieht man nur eine continuirliche weisse Schwiele, innerhalb deren die Samencanälchen und mit ihnen jede Spur der alten Eintheilung der Drüse zu Grunde gegangen ist. Der Hoden ist abgeplattet, die Tunica vaginalis propria enthält gewöhnlich einen serösen Erguss.

Orchitis syphilitica gummosa. Die gummöse Hodensyphilis setzt in der Regel den Bestand der geschilderten Induration schon voraus. Die Gummabildung ist deshalb nur als eine weitere Steigerung und Specification des Processes anzusehen. Meist sind mehrere ungefähr kirschkerngrosse Knoten in die Schwiele eingestreut. An einem senkrechten Durchschnitt, welcher die Grenze des Knotens gegen die Schwiele hin umfasst, können wir aufs Deutlichste wahrnehmen, dass der specifische Process mit einer Vermehrung der Bindegewebszellen beginnt, welcher alsbald eine fettige Degeneration der neugebildeten Elemente folgt. Die Fettkörnchenanhäufungen confluiren aber, ohne dass deshalb die Continuität des faserigen Zwischengewebes aufgehoben würde, und so kommt es, dass auch diese Knoten, wie die gelben Tuberkel, eine sehr derbe Consistenz haben und deshalb leicht mit jenen verwechselt werden können.

Bindesubstanzgeschwülste.

Nicht Alles, was der Chirurg schlechtweg Hodensarcom nennt, ist ein Sarcom im Sinne der pathologischen Histologie. Der Chirurg will mit der Bezeichnung Sarcom nur den Gegensatz einer festen, im weitesten Sinne fleischartigen Geschwulst und einer Geschwulst mit flüssigem Inhalt, namentlich der Hydrocele tunicae vaginalis, constatiren. Indessen ist thatsächlich der Hoden eine Lieblingsstätte des Sarcoms. Das Sarcom kommt am Hoden in allen Hauptspecies vor, und was sein Vorkommen am Hoden besonders charakterisirt, das ist die beinahe ausnahmslose Combination nicht blos der verschiedenen Hauptspecies in einer Geschwulst, sondern sämmtlicher histioider Neubildungen im Sarcom. Die innere Verwandtschaft aller histioiden Geschwülste tritt gerade am Hoden recht deutlich hervor. Knorpel-, Schleim- und Fettgewebe, Muskelfasern von beiderlei Gestalt nehmen einen mehr oder minder wichtigen Antheil an der Zusammensetzung der Hodensarcome. Das Knorpel- und Muskelgewebe bildet auch selbständige und primäre Tumoren, doch dauert es gewöhnlich nicht lange, so erfolgt mit einer schnellen peripherischen Wucherung der Umschlag in rund- und spindelzellige Sarcomformen.

Die häufigsten Formen von einfachen und Combinationsgeschwülsten der histioiden Reihe sind folgende:

Das Enchondroma testis. Eine durchschnittlich wallnussgrosse harte Geschwulst mit höckeriger Oberfläche sitzt gewöhnlich ziemlich central, in der Nähe des Rete. Sie treibt die Hodensubstanz nach allen Richtungen auseinander, so dass das Organ in toto etwa faustgross, elastisch prall erscheint. Am Durchschnitt unterscheidet man rein knorplige, gewöhnlich durch diffusen Blutfarbstoff röthliche, durchscheinende Stellen von solchen, welche entweder cystisch erweicht oder in Schleimgewebe verwandelt sind.

Nachdem es längere Zeit, vielleicht Jahre lang, als eine schmerzlose, scharf umschriebene Verhärtung bestanden, tritt eine rapidere, meist schmerzhafte Vergrösserung ein, und wenn wir den jetzt exstirpirten Hoden anatomisch untersuchen, so finden wir den Enchondromknoten in eine Sarcommasse eingebettet, welche gewöhnlich nach der einen Richtung hin sich besonders reich entwickelt und mächtige Sarcomknoten neben der alten Knorpelgeschwulst etablirt hat.

Eine seltene Abart des Hodenchondroms zeigt den Hoden gleichmässig bis auf Gänseeigrösse geschwollen, im Durchschnitt aber nach allen Seiten durchzogen von wurmförmig varicösen knorpligen Strängen, die sich bei genauerer Untersuchung als knorplige Ausfüllungsmassen ectatischer Lymphgefässe zu erkennen geben.

Das Myo-fibroma und ***das Myoma testis,*** jenes eine derbe Geschwulst, meist rund und etwa taubeneigross, welche aus faserigem Bindegewebe besteht, dem glatte Muskelfasern, meist in Zügen, seltener in zerstreuter Anordnung beigemischt sind; dieses ein solitärer, elastisch derber, runder Knoten.

Rokitansky hat ein Rhabdomyom von der Grösse eines Gänseeies beschrieben, welches ganz aus quergestreiften Muskelfasern gebildet war. Ich selbst habe 1860 von *Middeldorpf* einen etwas kleineren Tumor erhalten, welcher aus glatten

Muskelfasern und zahlreichen Nervenfasern bestand. Die letzteren bildeten Plexus mit sehr reichen Ausstrahlungen in die Muskelsubstanz. Die einzelnen Fasern zeichnen sich durch zickzackförmige Biegungen aus. Eine genauere Controle des Verlaufs war mir wegen der ungenügenden Methoden der damaligen Zeit noch nicht möglich.

Das Sarcoma testis. Eine schnell wachsende, meist doppelt faustgrosse, undeutlich gelappte Geschwulst von fleischähnlich teigiger Consistenz, weisslicher Farbe und grossem Saftreichthum hat den ganzen Hoden und Nebenhoden ersetzt, ist längs des Samenstrangs gegen die Bauchhöhle hin vorgedrungen. Die Tunica vaginalis propria ist meist verstrichen und von Sarcomgewebe durchsetzt. In seltenen Fällen ist das Sarcom bis zur äusseren Haut vorgedrungen und ist auf ihrer Oberfläche in Form eines breiten Fungus etablirt. (Fungus malignus testis).

Wie diese Schilderung zeigt, ist das gewöhnliche, primäre Hodensarcom in seinem äusseren Habitus dem Medullarsarcom ähnlich. Diese Aehnlichkeit erreicht den höchsten Grad in jenen »sehr gewöhnlichen« Fällen, wo eine Combination mit Carcinom wirklich vorliegt. Diese Geschwülste sind in ihrer Hauptmasse weiche, spindelzellige Sarcome mit breitbalkigem Gefüge, aber in gewissen kleinen Zwischenräumen, welche die breiten Balken von Spindelzellen zwischen sich lassen oder umziehen, liegen Nester von echten Krebszellen. Man könnte dabei an querdurchschnittene Samencanälchen mit ihrem Epithel denken, und ich halte es auch nach den neuesten Erfahrungen über diesen Punkt nicht für unwahrscheinlich, dass hier das Derivat eines Samencanälchens vorliegt, aber jedenfalls sehen diese Zellen nicht mehr wie gewöhnliche Samenepithelien aus, sondern zeigen jene verdächtigen Anomalien der Contouren, jene Polymorphie, welche nur dem Krebs eigenthümlich ist. An anderen Stellen sehen wir dann auch den eigentlichen Krebs mehr in den Vordergrund treten, und dann hat das Ganze den Anschein eines Carcinoms mit sarcomatösem Stroma.

Wo das Medullarsarcom ganz vollständig, oder wo es in Verbindung mit Knorpel und Schleimgewebe auftritt, finden wir mehr ein rundzelliges Parenchym mit sehr ausgebildetem intercellulärem Netzwerk, jene auch als »lymphdrüsenähnlich« bezeichnete Structur, welche sich von dem gewöhnlichen Rundzellensarcom durch grössere Weichheit und den Reichthum an leicht isolirbaren, von der Schnittfläche abzustreifenden Zellen auszeichnet, so dass gerade hier ohne mikroskopische Untersuchung eine Verwechselung mit weichem Carcinom sehr leicht begangen werden kann.

Alle medullaren Geschwülste des Hodens sind im höchsten Grade bösartig. Sind sie im Hoden selbst und nicht im Nebenhoden entstanden, so bildet die Albuginea längere Zeit hindurch ein Hinderniss im Wachsthum der Geschwulst; ist aber auch die Albuginea zerstört, so wuchert die Neubildung äusserst schnell längs des Samenstrangs in die Bauchhöhle, ergreift die retroperitonealen Lymphdrüsen etc., und schon nach kurzer Zeit ist die Geschwulst des Hodens selbst der geringere Theil des Leidens.

Cystische und epitheliomatöse Geschwülste.

Je länger die Schläuche einer tubulösen Drüse sind, desto näher liegt die Möglichkeit cystischer Entartung. Deshalb sind nächst der Niere die Hoden gern von Cystenbildungen heimgesucht. Dieselben treten theils als selbständige Anomalien auf, theils complicatorisch zu anderweiten Geschwulstbildungen hinzu. Zu den ersten gehört die

Spermatocele cystica, eine Retentionscyste, welche sich aus einem Vas aberrans zwischen Hoden und Nebenhoden zu entwickeln pflegt, bis Hühnereigrösse erreicht und von den Samenwegen aus mit Samen gefüllt ist oder wenigstens Samenfäden in dem sonst milchig getrübten dicklichen Inhalt nachweisen lässt.

Das Cystadenoma testis ist immer eine complicirte Geschwulst. Ein knospenartiges Auswachsen der Samencanälchen hat zuerst *Förster* als die eigentliche Grundlage der Geschwulst erkannt. Bald aber tritt diese Erscheinung zurück gegenüber der viel mehr in die Augen fallenden Cystenbildung einerseits und einer complicatorischen sarcomatösen Degeneration des Stroma anderseits.

Eine ungleichmässig eiförmige Intumescenz des einen Hodens, von sehr wechselnder Consistenz, hier weich, fast flüssig, dort knorpelhart. Der Durchschnitt ist durch den überwiegenden Gehalt an Cysten charakterisirt. Die Cysten sind mehr oder minder zahlreich; von der Grösse eines Mohnsamenkorns bis zu der eines Taubeneies und darüber lassen sich alle Uebergänge verfolgen; der Inhalt ist bei den kleinsten Formen gallertig, zäh, später wird er dünnflüssiger und durch die Beimengung von Blut, von Cholesterinkrystallen und Fetttropfen getrübt. Nicht selten ist auch an grossen Cysten eine fadenziehende, synovialartige Beschaffenheit des Inhalts, während ein rein wässeriger, seröser Inhalt geradezu selten ist. Die Wandung der Cysten ist namentlich an den kleineren Exemplaren stets mit einem continuirlichen Cylinderepithel bekleidet; sehr gewöhnlich sind papillöse Excrescenzen, welche so reichlich werden können, dass sie den ganzen Cystenraum füllen (Cystosarcoma phyllodes). Das Zwischengewebe ist von der verschiedenartigsten Consistenz, Farbe etc. Gewöhnlich herrscht ein gelbröthliches, schwammiges Gewebe vor, mit Pigment- und Blutheerden durchsetzt. Dazu kommen Einsprengungen, welche ganz aus hyalinem Knorpel bestehen; die eigenthümliche rosenkranzförmige Gestalt und die hie und da hervortretende Verästelung erinnern uns daran, dass diese Enchondrombildungen, wie *Paget* und *Billroth* gesehen, dem Laufe der Lymphgefässe entsprechen und ihr Lumen füllen. Grössere Heerde von Schleimgewebe, selbst Muskel- und Fettgewebe in einzelnen Einsprengungen wurden beobachtet.

Gehen wir der Entstehung der Cysten nach, welche seltener und in einzelnen Exemplaren auch beim Hodencarcinom gefunden werden, so stossen wir auf die Samencanälchen, welche, durch die interstitielle Neubildung an einer Stelle comprimirt, an einer unmittelbar dahintergelegenen freigebliebenen Partie zu einer Retentionscyste entarten. Dieses ist wenigstens die am meisten verbreitete Ansicht, welche ich nur dadurch modificiren möchte, dass man auch die Ectasie eines ganzen Convoluts von Samencanälchen, so zu sagen einer umschriebenen Portion des Hodenparenchyms als Ausgangspunkt der Cysten zulässt. Ich fand

nicht selten kleinste Cysten, welche von einzelnen stark macerirten bindegewebigen Septis durchzogen waren, die ich nur als die Ueberreste früher bestandener, fester Scheidewände ansehen konnte.

Carcinoma testis. Es ist schwer, mit blossem Auge das weiche Carcinom des Hodens vom weichen Sarcom, den Medullarkrebs vom Markschwamm zu unterscheiden. Dieselbe weiche, stellenweis zerfliessende Consistenz, dieselbe Art der Propagation vom Hoden auf Nebenhoden, Vas deferens und retroperitoneale Lymphdrüsen, dieselbe milchweisse Farbe zeichnen die Geschwulst aus. In Beziehung auf die histologische Beschaffenheit verdanken wir *Birch-Hirschfeld* den Nachweis, dass auch hier, wie bei den Krebsen der Niere, der Leber und der Mamma, die Krebszellen von den Epithelzellen der Drüsencanälchen abstammen. Das Stroma ist zwar mit jungen Zellen reichlich durchsetzt, doch scheint die Grenze zwischen ihm und den epithelioiden Zellenaggregaten scharf und unverwischt: auf die Aehnlichkeit der Krebszellen mit den normalen Epithelzellen des Hodens dürfte weniger Werth zu legen sein, dagegen ist es *Birch-Hirschfeld* gelungen, mittels 15% Salzsäure an der Grenze der Neubildung gegen das Gesunde hin Samencanälchen zu isoliren, welche bei glatter Oberfläche entweder knotige, mehr umschriebene Anschwellungen zeigten oder mit einer etwas rapideren Verbreitung in die Geschwulst selbst übergingen. Dass wir es hier mit den Anfängen der Neubildung zu thun haben, und dass mithin diese Anfänge in einer Wucherung der Hodenepithelien bestehen, ist wenigstens mir nicht unwahrscheinlich.

Der Hodenkrebs befällt meist Organe, welche bereits durch die beginnende Involution etwas verkleinert worden sind. Die Geschwulst bleibt längere Zeit auf den Hoden beschränkt und bildet eine mehr gleichmässige, prall elastische Intumescenz. Weiterhin treten grosshöckerige Abtheilungen der Oberfläche auf, welche stellenweise erweichen. So erlangt der Hoden die Grösse einer doppelten Mannesfaust und darüber. Der Nebenhoden degenerirt ebenfalls und fliesst mit der Hauptgeschwulst zusammen. Die inguinalen und lumbalen Lymphdrüsen schwellen an und bilden einen durch die Bauchdecken fühlbaren knotigen Strang. Das Peritoneum betheiligt sich seltener.

Der Durchschnitt ergiebt stets eine vorwiegend weiche, stellenweise zerfliessende, röthlichweisse Geschwulstmasse. Ein besonderer Reichthum an weiten, dünnwandigen Gefässen und ein daher rührendes Durchsetztsein der Geschwulst mit Blut- und Pigmentheerden bedingt die Varietät des Fungus haemotodes.

Ein anderes als das weiche Carcinom kommt primär am Hoden nicht vor. Die Beobachtungen über Scirrhus des Hodens sind gegenüber strengeren Anforderungen an den anatomischen Beweis nicht stichhaltig; Pigmentkrebs soll als Metastase gesehen worden sein.

Von der Combination des Carcinoms mit Sarcom ist oben gehandelt.

Atrophie.

Abgesehen von den secundären Atrophien der Samencanälchen, welche bei Entzündung und Geschwulstbildung vorkommen, wäre hier nur des verfrühten Eintritts der senilen Involution zu gedenken. Bekanntlich hört jenseits der 60er Jahre die physiologische Leistung des Hodens auf. Die Samenepithelien erfahren

dann mehr und mehr eine fettige Metamorphose. Der ganze Hoden wird entsprechend kleiner, weich und zeigt auf dem Durchschnitt ein gelbliches, dunkelbuttergelbes bis bräunliches Colorit.

Periorchitis.

Die Tunica vaginalis propria testis bildet normalerweise einen abgeschlossenen serösen Sack mit parietalem und visceralem Blatt und ist als solcher zu exsudativen Entzündungen geneigt, mit denen er nicht bloss die verschiedenartigsten Reizzustände des Nebenhodens und Hodens begleitet, sondern auch auf Traumen antwortet, welche den Hodensack als Ganzes treffen. Ist es nun auf die eine oder die andere Weise zu einer derartigen Entzündung gekommen, so pflegt das Exsudat vorerst nur aus einer klaren, gelblichen oder durch Blutfarbstoff gerötheten Flüssigkeit zu bestehen, während die Scheidenhaut selbst noch keinerlei erhebliche Veränderungen aufweist.

Hydrocele vaginalis ist die übliche Bezeichnung dieses Zustandes, welcher sich durch einen ovoiden, cystischen Tumor von oft sehr erheblichem Umfang auszeichnet. Man entleert mit dem Troikart gewöhnlich zwischen 500 und 1000 Gramm Flüssigkeit, hat aber auch schon Hydrocelen mit 2000 Gramm Inhalt beobachtet. — Bisweilen finden sich Samenfäden in der Hydrocele, welche aus einem offenen Vas aberrans des Nebenhoden herrühren. Der Hoden der betreffenden Seite ist in der Regel nach Innen und Oben gedrängt, was zur Vermeidung von Verletzungen bei der Operation zu wissen gut ist.

Dauert der Process längere Zeit an, so stellen sich hyperplastische Wucherungen der Scheidenhaut ein, welche einen doppelten Charakter haben. Einmal nämlich sieht man schwielige Platten von weisser Farbe, knorpliger Consistenz und glatter Oberfläche entstehen, welche an die sclerotischen Platten der Endarteritis chronica erinnern und wie diese gern verkalken. Daneben aber wachsen gefässreiche Zotten an der freien Oberfläche hervor und bedecken dieselbe oft in grosser Ausdehnung. Aus den weiten Gefässen dieser Zotten treten leicht Blutergiessungen ein und färben die Hydroceleflüssigkeit blutig. Auch Adhäsionen bilden sich nicht selten, welche den Hohlraum unvollkommen oder doch soweit eintheilen können, dass der Inhalt nicht überall der gleiche ist. Das Wichtigste aber ist und bleibt die fortgesetzt schwielige Verdickung der Cystenwand, welche die Rückkehr zur Norm, d. h. zu einem glatten Wiederanlegen der Tunica um den Hoden je länger je mehr unmöglich macht. Der Hoden wird auch schliesslich glatt an die Wand und sozusagen in die Wand hineingedrückt, woselbst er allmählich verödet.

Der Inhalt der älteren Hydrocelen ist oft sehr reich an Fetttröpfchen und Cholesterin, so dass das Ganze einem Atherombalg der äusseren Haut nicht unähnlich erscheint.

Von Varietäten der Hydrocele vaginalis und von solchen Zuständen, die damit leicht verwechselt werden können, seien genannt:

Die Hydrocele funiculi spermatici, eine Flüssigkeitsansammlung in dem offengebliebenen mittleren Theile des Processus vaginalis.

Die Hydrocele communicans, wenn der ganze Processus vaginalis offen geblieben ist und die Hydrocele mit dem Bauchraum zusammenhängt.

Die Hydrocele hernialis, wenn sich im Bruchsack einer Inguinalhernie Flüssigkeit angehäuft hat.

Die oben beschriebene Spermatocele cystica (pg. 578).

Anhang: ***Fungus testiculi.*** Bei allen Neubildungen, welche vom Hoden ausgehen, mögen dieselben entzündliche oder nichtentzündlich sein, kann es nach geschehenem Aufbruch zum Fungus testiculi kommen. Mit diesem Namen belegt man alle fungösen Wucherungen, welche sich von der Aufbruchsstelle oder Fistel aus über die Umgebung derselben verbreiten und nicht selten ein unverhältnissmässig grosses, schwammiges Gewächs zur Anschauung bringen. Da die Production dieses Fungus bei sehr verschiedenen Neubildungen in ganz ähnlicher Weise wiederkehrt, so müssen wir daran denken, eine allgemeine Ursache derselben aufzufinden und werden mit der Annahme kaum fehl gehen, dass diese Ursache in der Entlastung des producirenden Parenchyms von der beengenden Einschliessung in die Albuginea testis zu suchen sei. Das sehr gefässreiche Hodenparenchym kann erst nach Durchbrechung jener Schranke dem ihm innewohnenden mächtigen Wachsthumstriebe völlig Genüge thun. So quillt dann das Neoplasma förmlich über, so entstehen jene verschiedenen entzündlichen, jene tuberculösen und sarcomatösen Fungen, welche man je nachdem als gutartigen oder bösartigen Fungus testiculi bezeichnet hat. (S. oben pg. 577.)

Samenstrang.

Obliterationen des Vas deferens infolge von gonorrhoischen Katarrhen soll häufiger vorkommen und Zeugungsunfähigkeit des Mannes bedingen, als man gewöhnlich annimmt (*Münch*). — Bei der Tuberculose des Uro-genitalapparates sind auch das Vas deferens und die Samenbläschen gern betheiligt. Käsige Massen füllen das Lumen und haften an der geschwürigen Oberfläche der Schleimhaut, während das Parenchym der letzteren mit miliaren Tuberkeln durchsetzt ist und die äusseren Schichten eine starke schwielige Verdickung zeigen.

NB. Es ist schon vorgekommen, dass die querdurchschnittenen normalen Ampullen und Samenbläschen für »tuberculöse« gehalten worden sind.

An den begleitenden Theilen und Hüllen des Samenstranges kommen namentlich eine Erweiterung der Venen und Blutungen vor. Erstere wurde seiner Zeit als Phlebectasia plexus spermatici oder Varicocele beschrieben. Blutige Infiltrationen des Bindegewebes werden als Hämatome des Samenstrangs bezeichnet, wenn dieselben eine geschwulstmässige Auftreibung desselben bewirkt haben, die sich möglicherweise vom Hoden bis in das subperitoneale Bindegewebe erstreckt. Man hat sie theils durch Trauma, theils durch Platzen ectatischer Venen entstehen sehen.

Prostata und Cowper's Drüsen.

Hypertrophie. Wir können zwei Formen von Prostatahypertrophie unterscheiden. Bei der seltneren fibrösen Form handelt es sich um eine gleichmässige Vergrösserung des Organes in allen Richtungen, bedeutende Zunahme der

Consistenz durch das Auftreten eines überaus derben, straffen, weisslichen Fasergewebes, welches die ganze Drüse durchsetzt. Sämmtliche Muskel- und Bindegewebsfasern befinden sich hier im Zustande einer fortschreitenden Hyperplasie, während die Drüsentubuli atrophisch zu Grunde gehen. In sehr ausgezeichneten Fällen dieser Entartung sind die drüsigen Bestandtheile vollkommen zerstört, es ist keine Spur derselben mehr nachzuweisen, die Prostata ist in eine homogene, fibromusculäre Geschwulst verwandelt.

Die zweite, weitaus gewöhnlichere Form von Prostatahypertrophie ist die adenomatöse, welche sich schon für die oberflächliche Betrachtung durch das Auftreten mehr discreter Knoten kennzeichnet. Letztere sind von runder oder wenigstens rundlicher Gestalt und variiren im Durchmesser von 0,5—15 Mm., die kleineren sind stets weich, röthlichgrau und springen polsterartig an der Schnittfläche hervor, während die grösseren meistentheils, wenn auch keineswegs immer, von etwas härtlicher, fibröser Beschaffenheit und mehr ins Weissliche ziehender Färbung sind, im Uebrigen aber ebenfalls an der Schnittfläche Protuberanzen bilden. Da, wo diese Knoten wenig zahlreich sind, kann man sagen, dass sie in das Parenchym der Prostata eingesetzt erscheinen; in der Regel aber sind sie in so grosser Menge vorhanden, dass die Drüse geradezu mosaikartig aus ihnen zusammengesetzt ist und die Ueberreste des relativ unveränderten Drüsenparenchyms neben ihnen verschwinden. Die mancherlei Varietäten, welche in der äusseren Form der hypertrophischen Prostata beobachtet werden, der Umstand, dass bald der linke, bald der rechte Seitenlappen, bald mehr die Portio superior des hinteren Umfanges der Drüse (der sogenannte mittlere Lappen) ergriffen ist, die mannigfaltigsten Verzerrungen und Verlagerungen, welche die Pars prostatica der Harnröhre erfährt, Alles erklärt sich aus dem verschiedenen zahlreichen Auftreten und dem ungleich schnellen Wachsthum der Knoten.

Treten wir deshalb der histologischen Beschaffenheit und der Entstehungsgeschichte dieses so wichtigen Bestandtheiles der hypertrophischen Prostata näher. Alle Knoten, die kleinsten wie die grössten, zeigen in ihrer Zusammensetzung drüsige und musculöse Elemente. Die ersteren gleichen den Tubulis der normalen Prostata ebensowohl durch ihr niedriges, mehr pflasterförmiges Cylinderepithelium, als durch die Art und Weise der Verästelung, welche unter beinahe rechten Winkeln erfolgt. Tunicae propriae fehlen. Das subepitheliale, die Hohlräume zunächst umschliessende Bindegewebe ist hyperplastisch und schwillt von kaum messbarer Dicke zu einer 0,05 bis 0,2 Mm. starken Schicht von jungem, ganz aus Spindelzellen bestehendem Gewebe an. Die meisten Autoren halten diese Spindelzellen für musculös und bezeichnen deshalb die Neubildung ebenso wie das gemeine Uterusfibroid als fibromusculär. Ich habe gegen diese Nomenclatur einige Bedenken, doch möchte ich es vermeiden, eine an sich sehr einfache Sache durch Streiten über die Bezeichnung zu verwirren. Ein einzelner Drüsentubulus mit seinen terminalen Verästelungen erhält durch die gedachte Vergrösserung des subepithelialen Stratums die Form und Grösse eines Stecknadelkopfes und hebt sich demgemäss als kleinstes Knötchen von dem übrigen Parenchym ab. Die weitere Vergrösserung des Knötchens erfolgt einerseits durch die Theilnahme der nächstangrenzenden Drüsentubuli, anderseits von innen heraus durch Auswachsen der vorhandenen fibrotubulösen Geschwulstelemente. Je mehr der letztere Wachs-

thumsmodus vorherrscht, um so mehr isolirt sich der Knoten, wenn er grösser wird, und kommt schliesslich wohl gar in eine besondere fibröse Höhle zu liegen.

Fassen wir nun das Gesagte zusammen, so müssen wir die gewöhnliche Hypertrophie der Prostata als eine fibromusculäre Hyperplasie des peritubulären Stromas einzelner Drüsenabschnitte mit gleichzeitiger Verlängerung und Vervielfältigung der Tubuli selbst bezeichnen. Eine ähnliche Affection ist von *Billroth* an der Brustdrüse beobachtet und als Adenoidsarcom bezeichnet worden.

Entzündung. Die Prostata verhält sich in Beziehung auf acute Entzündungen einigermassen wie die äussere Haut. Wie dort die innige Verflechtung der Cutisfasern, so verbietet hier die grosse Derbheit des Stromas die schnelle Verbreitung des Processes. Wir finden daher die acute Entzündung in allen Stadien auf einzelne, wenn auch oft zahlreiche kleine Heerde beschränkt. Ich spreche hier natürlich nicht von traumatischen Eiterungen, welche sich in ihrer Ausbreitung nach der stattgehabten Laesio continui richten, sondern von jenen acuten parenchymatösen Schwellungen, welche in seltenen Fällen protopathisch sind, meist aber durch Sympathie der Prostata mit dem übrigen Urogenitalsystem, vor Allem mit Katarrhen der Harnwege entstehen.

Ich halte es für gerechtfertigt, zwei Stadien der acuten Entzündung zu unterscheiden. Eine ansehnliche Hyperämie und ödematöse Durchtränkung des ganzen Organes bezeichnet den Beginn des Leidens und hält während des ganzen ersten Stadiums an. Von näheren anatomischen Befunden ist leider nur wenig bekannt geworden. *Thompson* bemerkte »Pünktchen dicklichen Eiters, welche aber nicht eigentlich kleine Abscesse, sondern Drüsencysten waren«. Danach scheint sich also der Process schon frühzeitig in den Tubulis zu localisiren. Das zweite Stadium, dessen Eintritt durch die Kunst der Aerzte meist verhütet wird, ist das der Abscedirung. Es entwickelt sich eine üppige Absonderung von Eiterkörperchen an der inneren Oberfläche der Drüsentubuli; die Eiterkörperchen mischen sich mit dem normalen Secret der Drüse und bilden mit ihm eine leimartige, fadenziehende, grünlichgelbe Flüssigkeit, welche sich von gewöhnlichem Eiter einigermassen unterscheidet. Die präexistirenden Hohlräume werden ausgedehnt, späterhin verschmelzen einzelne mit einander, und man findet dann die Prostata mit einer verschieden grossen Zahl grösserer und kleinerer Abscesse durchsetzt. Sehr selten nimmt eine einzige grössere Abscesshöhle die Mitte eines Seitenlappens ein. Ueberhaupt vergehen Wochen und Monate, ehe die Entzündung bis auf diesen Punkt gediehen ist, weil das straffe fibro-musculäre Stroma der Drüse dem Fortschreiten der Eiterung nicht günstig ist. Die Abscesse eröffnen sich in der Regel nach der Urethraloberfläche zu, weniger häufig bricht der Eiter nach aussen durch und verursacht Fistelgänge nach dem Mastdarme, dem Damme oder Penis.

Tuberculose. An der Prostata kommt die Tuberculose nur in jener Form vor, welche zur Phthisis des Organes führt.

Die ursprünglich grauen, später käsig werdenden Knötchen finden sich in der Umgebung der Tubuli eingebettet. Erweichung und Zerfall derselben führt zur Bildung von mehrfachen Abscessen, welche sich durch fortschreitende Anbildung neuer Tuberkeln vergrössern und schliesslich gegen die Blase hin perforiren. Der ganze Process ist der Phthisis renalis und testiculi analog.

Krebs. Der Krebs der Prostata ist eine nicht eben häufige und stets protopathische Erkrankung.

Der weiche Drüsenkrebs der Prostata bildet sehr umfangreiche knollige Geschwülste, welche meist gegen das Lumen der Harnröhre protuberiren, später durchbrechen und Geschwüre bilden.

Nach der Angabe von *Oscar Wyss* entsteht das Carcinom durch eine primäre Entartung der drüsigen Substanz, insbesondere des Tubularepitheliums, während sich das Stroma sehr passiv verhält. Mir selbst stehen keine eigenen Anschauungen zu Gebote. Der melanotische Krebs, welcher ebenfalls an der Prostata beobachtet worden ist, dürfte sich der medullären Form anschliessen.

Die ***Concremente,*** welche sich bei alten Leuten in den Ausführungsgängen der Prostata vorfinden, wurden pg. 35 ausführlich besprochen.

An den Cowper'schen Schleimdrüsen, welche paarig dicht vor der Prostata in der Pars membranacea der Harnröhre gelegen sind, kommen, wiewohl sehr selten, Entzündungen und Secretverhaltungen vor, von denen die ersteren zur Abscedirung, die letzteren zur Bildung haselnussgrosser Cysten führen können.

Aeussere Geschlechtstheile des Mannes.

Von Circulationsstörungen wäre nur das Oedem des Hodensacks und des Penis zu erwähnen, welche bei Herzkranken zugleich mit dem Anasarka der Unterextremitäten auftreten und im Wege der Infiltration des weitmaschigen subcutanen Bindegewebes zu unglaublichen Aufblähungen der genannten Theile führen.

Phimosis. Eine regelwidrige Enge der Vorhaut, welche das Hervortreten der Eichel hindert, begünstigt anderseits das Liegenbleiben und die Zersetzung des Smegma praeputii hinter der Corona glandis.

Balano-Posthitis wird die eitrig-katarrhalische Entzündung genannt, welche durch zersetztes Präputialsecret hervorgerufen wird. Dabei bedingt die entzündliche Schwellung der Haut von sich aus eine so hochgradige Verengerung des Präputialrohrs (entzündliche Phimose), dass eine operative Freilegung des Penis nothwendig werden kann.

Paraphimosis. Wurde die phimotische oder entzündete Vorhaut trotz aller Schwierigkeiten und Schmerzen von dem Patienten zurückgeschoben, so geschieht es nicht selten, dass sie sich wie ein elastischer Ring in den Sulcus coronarius legt, die Eichel strangulirt und dergestalt schwellen macht, dass eine natürliche Reposition immer unmöglicher und eine operative Spaltung des Vorhautringes nothwendig wird.

Specifische Entzündungen werden durch unreinen Beischlaf acquirirt. Die Kokken der Gonorrhoe finden wahrscheinlich in den Falten des Praeputium ein vorläufiges Unterkommen und gelangen von hier aus an das zarte Epithel der Harnröhrenmündung und weiter. Die Syphilisbacillen (?) verlangen eine minimale Hautabschürfung, welche etwa durch ein eingeklemmtes Haar erzeugt wird. Aber auch sie brauchen längere Zeit, um sich festzusetzen und bleiben sicherlich

noch mehrere Stunden etwaigen Desinfectionsmitteln zugänglich. Man sieht, dass bei einiger Umsicht und Vorsicht die Infection meistens verhindert werden könnte.

Der gonorrhoische Katarrh wurde von uns bereits wiederholt erwähnt und in seinen Folgen geschildert (pg. 557).

Der weiche Schanker entsteht bald nach der Infection als eine linsengrosse oder kleinere Eiterblase, nach deren Aufbruch sich ein scharf- und steilrandiger Substanzverlust findet, dessen Grund meist ungleich zerfressen, von grauliche Farbe, entzündet und reichlich eiternd, aber nicht gerade verhärtet erscheint. Der weiche Schanker ist häufig schon im Beginn mehrfach an Zahl oder wird es doch leicht durch örtliche Weiterimpfung. Er ist geneigt, auch schneller um sich zu greifen, diphtherisch und selbst brandig zu werden. Je stärker aber die örtliche Reaction ist, um so weniger liegt die Gefahr einer Verhärtung des Grundes, d. h. der secundären Syphilis nahe. — Metastasirt er auf die inguinalen Lymphdrüsen, so entsteht daselbst der weiche vereiternde Bubo.

Der harte Schanker entsteht erst in der vierten Woche nach der Infection als eine subepitheliale, etwa hirsekorngrosse Verhärtung. Ueber dieser wird das Epithel rasch abgestossen, worauf sich auch sofort eine weitergreifende Infiltration des anstossenden Bindegewebes bildet. Nach kurzer Zeit haben wir einen scharf begrenzten Substanzverlust, dessen Oberfläche mehr glatt, weniger zerfressen ist, als jene des weichen Schankers, dabei speckartig, grau belegt oder schwach roth und glänzend, wie gefirnisst. Das Letztere namentlich an den Rändern und bei Geschwüren mit erhabenem Grund (Ulcus elevatum). Die Eiterung ist unbedeutend, serös und zellenarm. — Am meisten charakteristisch ist eine scharfbegrenzte, knorpelharte Induration, welche theils unter, theils um die Ulceration herum liegt. Dieselbe fühlt sich gewöhnlich wie eine unter der Ulceration liegende halbe, trockne Erbse an. Am Ulcus elevatum constatirt man eine mehr flächenhafte sog. Pergamentinduration.

Die Histologie des harten (Hunter'schen) Schankers wurde pg. 127 besprochen. Das dort über die anatomische Verursachung der Initialsclerose Gesagte bezieht sich in gleicher Weise auf die Histologie der harten, schmerzlosen Lymphdrüsenanschwellung, welche dieser Schanker nach sich zieht.

Die Verhärtung wird als ein specifisches Product der Syphilis angesprochen und bleibt selten ohne secundäre Symptome.

Spitze und breite Condylome (s. pg. 312 ff.) kommen jene bei Gonorrhoe, diese bei secundärer Syphilis an der Haut des Penis und des Hodensackes vor.

Carcinoma Penis. Sehr selten dürfte ein anderes als das echte Pflasterzellen-Epitheliom am Penis gefunden werden. Dasselbe tritt zunächst an einer von der Vorhaut bedeckten Stelle der Glans auf und zwar als kleinknotiges, flachhöckriges Infiltrat von 1—2 Cm. Durchmesser. Während dasselbe an der Oberfläche stärker abzusondern und zu zerfallen beginnt, greift es in die Tiefe und seitwärts um sich und geht auf die innere Lamelle der Vorhaut über. Jetzt erheben sich blumenkohlartige Excrescenzen an Grund und Rändern des Geschwürs, und bald wird der Raum unter dem Präputium zu enge für die Unterbringung desselben:

das Präputium wendet sich nach aussen um und das Carcinom stellt sich uns als ein Kranz üppig wuchernder papillöser Vegetationen dar, welche die halbzerstörte Glans oder die Stelle der bereits ganz zerstörten umgeben. Ist der Penis ganz zerstört, so geht das Carcinom auf den Hodensack und die Unterbauchgegend über.

Carcinoma scroti. Bei Schornsteinfegern und bei Arbeitern in Paraffinfabriken (*Volkmann*) kommt ein flacher, hartrandiger Epithelialkrebs an der Haut des Hodensackes vor, welcher deshalb von besonderem Interesse ist, weil er uns einen ganz unzweideutigen Beweis für die Möglichkeit giebt, dass eine histologisch und klinisch unzweifelhafte bösartige Geschwulst lediglich durch die habituelle Reizung mit den Producten der trocknen Destillation des Holzes und der Kohlen hervorgerufen werden kann.

Dass auch partielle Hypertrophien der Haut gerade in der Schamgegend nicht selten vorkommen, wurde pg. 333 erwähnt und besprochen.

XV. Anomalien der weiblichen Geschlechtsorgane.

Missbildungen.

Weiblicher Hermaphroditismus, oder besser Scheinhermaphroditismus gehört zu den grössten Seltenheiten. Auch der berühmte Seligenstadter weibliche Hermaphrodit[1]) ist durch die mikroskopische Untersuchung seiner sogenannten Eierstöcke als Mann entlarvt worden.

Von den Formentwicklungen des Genitalapparates missräth die Umwandlung der unteren Hälften der Müller'schen Gänge in den Uterus am häufigsten. Ein Uterus bicornis entsteht, wenn die Müller'schen Gänge erst von dem Orificium internum an zu einem einfachen Canal verschmelzen, ein Uterus bipartitus, wenn sie zwar zu einem Körper verschmelzen, aber die Höhlungen durch eine Scheidewand getrennt bleiben, ein Uterus unicornis, wenn nur der eine Müller'sche Gang die typische Metamorphose durchmacht und ein Uterusdefect, wenn beide verkümmern.

Die isolirte Ausmündung des Rectums, der Urethra und beim weiblichen Geschlechte der Vagina wird bekanntlich durch eine rechtzeitige Eintheilung der um die vierte Fötalwoche alle diese Ausführungsgänge vereinigenden »Kloake« bewerkstelligt. Rücken nun die bezüglichen Scheidewände, beim Weibe beide oder eine von beiden, nicht gehörig herunter, so persistirt die Kloake und wird namentlich durch den mangelhaften Verschluss der Harnblase bedenklich.

Was die Ovarien betrifft, so finden sich congenitale Verkümmerungen am häufigsten bei allgemeinen Entwicklungsstörungen, Zwergwuchs, Cretinismus und Chlorose. Sonst kommen überzählige und gelappte Ovarien vor; auch kann es sich ereignen, dass ein Ovarium seinen Platz verlässt und eine Art Descensus macht, so dass es in den Inguinal- oder gar in den Cruralcanal zu liegen kommt etc.

Angeborene Atresie kommt am häufigsten an der Scheide und am Cervix uteri vor. Ist das Hymen imperforirt, so spricht man von einer Atresia hymenalis.

Entzündungen des Ovariums.

Die physiologische Thätigkeit des reifen Eierstocks ist mit Erscheinungen verbunden, welche wir an anderen Organen nicht anstehen würden in die Kate-

1) in der Bonner Sammlung.

gorie der »entzündlichen« zu versetzen. Die functionellen Hyperämien, welche wir an der Darmschleimhaut, der Leber, den Nieren etc. beobachten, können sich an Intensität nicht entfernt messen mit der Wallungsblutfülle, welche die Ovarien während der Ovulation darbieten. Das Platzen der Follikel, ohne welches doch das Ei nicht entleert werden kann, ist eine freiwillige Verwundung, der Bluterguss fehlt nicht, und nur durch einen längeren Reparationsprocess, welcher das physiologische Vorbild einer Wundheilung durch Granulation ist, kann die gestörte Continuität wieder hergestellt werden. Auch die concomitirenden Vorgänge der Menstruation tragen den Charakter einer gewaltsamen Störung des vegetativen Gleichgewichts an sich. Aus alledem aber ergiebt sich, dass es ebensowohl für den Arzt als für den Anatomen schwer ist, die Grenzen zwischen den physiologischen und den pathologischen, insbesondere entzündlichen Veränderungen des Eierstocks zu bestimmen. Klinisch spricht sich die Verwandtschaft beider ebensowohl darin aus, dass die Vorgänge bei der Ablösung des Eies einfach durch quantitativen Excess einen entzündlichen Charakter annehmen, als darin, dass die wirklichen Entzündungen als »pseudomenstruale« Zustände erscheinen. In anatomischer Beziehung muss man sich vor Missdeutungen etwaiger hyperämisch-hämorrhagischer Erscheinungen an »einzelnen Follikeln«, etwaiger Verdickungen der Albuginea sowie narbiger Einziehungen der Oberfläche, und vor der voreiligen Constatirung einer Atrophie oder Hyperämie hüten, weil diese Dinge bis zu einem gewissen Grade in dem naturgemässen Evolutions- und Involutionsplane des Organes vorkommen.

Die acute Oophoritis. Unzweifelhaft entzündlicher Art sind die suppurativen Oophoritiden, wie sie namentlich im Anschluss an das Puerperium vorkommen. Eine kräftige sero-fibrinöse Durchtränkung des Organs führt zu einer oft bedeutenden Anschwellung; auf dem Durchschnitt erscheint das Stroma sulzig ödematös. Man bemerkt in ihm entweder Eiterstreifen, welche, vom Hilus aus dem Verlaufe der Gefässe folgend, nach der Peripherie hinziehen, oder es ist bereits hie und da zur heerdweisen Ansammlung des Eiters, beziehentlich zur Bildung von Abscessen gekommen, welche namentlich bei oberflächlicher Lage in die Bauchhöhle zu perforiren drohen. In den meisten Fällen ist übrigens eine eiterige Peritonitis bereits vorhanden und hat das entzündete Ovarium in eine eiterig-fibrinöse Exsudatmasse eingehüllt. Was die Follikel anlangt, so fallen diese gelegentlich durch eine besonders starke Hyperämie und Anschwellung auf, so dass es den Eindruck macht, als habe sich die Entzündung ganz speciell auf die secretorische Substanz concentrirt. Der Inhalt der Follikel ist unter diesen Umständen getrübt durch die Beimengung abgelöster Zellen der Membrana granulosa, so dass in Summa die Bezeichnung einer katarrhalischen Entzündung gerade für diese Fälle passend gewählt sein dürfte.

Die chronische Oophoritis tritt in zwei Formen auf:

a. Die entzündliche Schrumpfung der Ovarien. Ein mehr retractiver, das Volumen des Organes in allen Richtungen verkleinernder Process, welcher der Lebercirrhose und der Granularatrophie parallel zu setzen ist. Eine grössere Derbheit, glänzend weisse Farbe und eine mehr oder weniger gelappte, hie und da wohl auch mit kleinen, polypösen Excrescenzen besetzte Oberfläche bekunden

die gleichzeitige (oft sehr vorwiegende) Betheiligung der Rindenschicht. Nach *Virchow* geht die Verdickung der Albuginea an denjenigen Punkten, wo die Oberfläche infolge einer früheren Ovulation narbig eingezogen ist, auf die collabirte Theca des geborstenen Follikels über. Doch sind, wie ich bereits oben erwähnte, bei der Beurtheilung dieser Zustände die Grenzen zwischen dem »Normalen« und dem »Entzündlichen« schwer zu ziehen. Dass die Corpora lutea der Mittel- und Ausgangspunkt fibroider Geschwülste werden können, ist von *Rokitansky* zuerst gesehen und mehrfach bestätigt.

b. Die entzündliche Hypertrophie der Ovarien. Eine Hyperplasie des Stromas, welche die Eierstöcke bis zum Umfange einer Mannesfaust intumesciren kann. Die Albuginea ist glatt, derb und weiss. Schneidet man ein, so erscheint das Innere der Drüse mehr weich, ödematös und von stark geschlängelten Arterien durchzogen. Hie und da sieht man einen cystisch entarteten Follikel.

Geschwülste des Ovariums.

Nächst der Niere ist das Ovarium am häufigsten von Cystenbildungen der verschiedensten Art heimgesucht. Da giebt es sehr grosse und sehr kleine, einfache und zusammengesetzte Cysten; Cysten mit wässerigem, colloidem, mit fettigem, blutigem oder gemischtem Inhalt. Der unbefangene Beurtheiler wird diesem Cystenreichthume gegenüber von vornherein geneigt sein, denselben mit dem Umstande in Verbindung zu bringen, dass das Ovarium mit seinen Follikeln die Cystenanlagen quasi präformirt enthält. In der That ergiebt auch eine genaue Untersuchung, dass wenigstens die Mehrzahl aller Ovarialcysten aus Graaf'schen Follikeln hervorgeht, während anderseits für eine, wenn auch nicht ebenso grosse, so doch mindestens ebenso wichtige Gruppe von Cysten bis auf Weiteres ein anderer Entstehungsmodus acceptirt werden muss. Zu den erstern gehört der

Hydrops folliculorum. Der wässerige, in chemischer Beziehung dem Blutserum nahestehende Inhalt ist die am meisten hervortretende Eigenthümlichkeit einer gewissen Species von Ovarialcysten, welche unstreitig am häufigsten und zwar mehr gelegentlich aufgefunden wird, weil sie zu bedenklicheren Störungen und ärztlichen Eingriffen keine Veranlassung giebt. Schon bei neugeborenen Kindern findet man nicht selten kleine Exemplare dieser glatt- und dünnwandigen, blutgefässarmen Blasen, bei Erwachsenen sind sie gelegentlich zu ein oder mehreren zugegen. Ein so erkranktes Ovarium kann die Grösse eines Kindeskopfes erreichen, meist bleibt es unter der Grösse einer Mannesfaust. Dass es sich um eine Wassersucht der Graaf'schen Follikel handelt, ist am schlagendsten von *Rokitansky* bewiesen worden, welcher in einem Falle in allen die Grösse einer Bohne nicht überschreitenden Cysten noch das Eichen nachweisen konnte.

Anlöthung des Tubarostiums an eine Cyste des Hydrovariums kann mit Berstung derselben und Entleerung des Inhalts nach aussen verbunden sein (Tubaovarialcyste und Hydrops profluens ovarii).

Die Dermoidcyste des Ovariums stellt ein uniloculares Cystom dar, dessen Wandung die Textur- und Structurverhältnisse der äusseren Haut

wiederholt[1]). Die Haut mit ihren Anhängen erscheint als geschlossener Balg mit einwärts gebogener Oberfläche.

Die meisten Dermoidcysten des Ovariums, welche beobachtet und beschrieben worden sind, hatten etwa die Grösse einer Faust, doch können sie gelegentlich ein colossales Volumen (Manneskopfgrösse) erreichen. Ihr Wachsthum beruht nur zum Theil in den Neubildungsprocessen, welche in der Cystenwand stattfinden; es gesellt sich hierzu die Anhäufung der Hautabsonderungen im Cysteninnern. Als Cysteninhalt figurirt daher in der Regel ein schmieriger, der Vernix caseosa ähnlicher Brei, welcher aus abgestossenen Epidermisschüppchen und Hauttalg besteht. Daneben liegen lange, meist rothblonde und sehr dünne Haare, eingerollt, zu einem Knäuel geballt.

Bei der histologischen Analyse zeigt die Epidermis die typische Sonderung in Horn- und Schleimblatt; Haarbälge kaum zu erkennen. Talgdrüsen ebenso.

Papillen werden der Dermoidcutis von einigen Autoren zugestanden, von anderen abgesprochen; sie scheinen jedenfalls nicht in derjenigen Regelmässigkeit vorzukommen wie an der äusseren Haut. Niemals dagegen fehlt ein Aequivalent des Panniculus adiposus, mittels dessen sich die Dermoidcyste in das umgebende Bindegewebe verliert.

Von mehr zufälligen Bestandtheilen sind in erster Linie Zähne zu nennen, welche bisweilen in unerhörter Anzahl an die Oberfläche der Cutis hervortreten. Diese Zähne haben nicht immer eine so typische Gestalt, dass man sie für Backzähne, Schneidezähne oder Eckzähne erklären könnte; dass es aber wirklich Zähne mit Wurzeln, Hals und Krone, mit Schmelz, Cement und Zahnbein sind, unterliegt keinem Zweifel. Nicht selten kann man sich überzeugen, dass diese Zähne in knöchernen Alveolen stecken. Dann haben sich in der Cystenwand wirkliche Knochen gebildet, welche ganz wie die Skeletknochen mit einer Beinhaut und Gefässen versehen sein können. *Henle* fand in einer Dermoidcyste einen 1 Zoll langen hufeisenförmigen Knochen, welcher zackige Fortsätze hatte, mit denen wiederum hanfkorngrosse, keilförmige Körper, mit lockeren Gelenkkapseln versehen, articulirten.

Ein seltener Fund in Dermoiden sind die höher organisirten Gewebe, Muskeln und Nerven. Doch sind auch sie zu wiederholten Malen nachgewiesen worden.

Die Dermoide kommen bei weitem am häufigsten, nämlich zu $^3/_5$ im Ovarium vor; demnächst im Hoden. Es ist möglich, dass die Eigenschaft der Ovarien und Hoden als Generationsdrüsen bei der Production der Dermoidcyste eine unterstützende Rolle spielt; aber sicherlich ist es ungerechtfertigt, wenn man deshalb jene als rudimentären Fötus angesprochen hat, denn es kommen auch in anderen Organen Dermoide vor. *Cloetta* beschrieb z. B. eine Dermoidcyste der Lunge.

Cyst-Adenoma. Die ärztliche Verkehrssprache versteht unter »Cystovarium« schlechtweg ganz aus Cysten zusammengesetzte oder auch nur aus einer

1) *E. Lang* (Virchow's Archiv LIII, pg. 128) hat neuerdings eine zusammengesetzte Dermoidcyste des Hodens beschrieben, bei welcher auch eine schleimhäutige Auskleidung mit wohlentwickelten Schleimdrüsen vorkam. Der erste Fall dieser Art. Ein zweiter auch sonst sehr interessanter Fall wurde von *Du Mesnil* (Inauguraldissertation, Würzburg, 1885) beschrieben.

Cyste bestehende Geschwülste, welche je ein Ovarium substituiren, mithin durch eine wenigstens in ihren Endpunkten cystische Entartung desselben entstanden sind. Da diese Tumoren in Beziehung auf Umfang und Schwere das gewöhnliche Mass pathologischer Neubildungen weit zu überschreiten und ärztliche Eingriffe der gefährlichsten Art nothwendig zu machen pflegen, so werden sie mit Recht zu den wichtigsten Krankheiten des Eierstocks gezählt. Auch dem Anatomen bietet das Studium dieser Geschwulstgruppe eine Reihe der interessantesten Erscheinungen dar, insbesondere scheint es ihm vorbehalten zu sein, auf histologischer Basis eine sachgemässe Eintheilung der Eierstockscystoide herzustellen. Früher gab man viel darauf, ob ein Eierstockscystoid aus einer oder aus mehreren Cysten bestehe, ob es uni- oder multiloculär sei; doch hat es sich herausgestellt, dass dieser für die Praxis sehr wichtigen Unterscheidung eine fundamentale Bedeutung nicht beigelegt werden kann. Erwiesenermassen nämlich sind die einfachen Cystoide nicht von Anfang an einfach, sondern erst durch die fortgesetzte Verschmelzung benachbarter Cysten entstanden. Von Anfang an sind alle Cystoide multiloculär.

Die makroskopischen Verhältnisse der Eierstockscystoide sind zunächst von der Zahl und Grösse der enthaltenen Cysten abhängig. Eine einfache Cyste bedingt die Kugelgestalt, zwei und mehr Cysten bedingen eine mehr längliche Gestalt und eine mit halbrunden Höckern besetzte Oberfläche. Durch die Wandungen der Cysten leuchtet die enthaltene Flüssigkeit mit gelber oder in verschiedenen Nüancen bräunlicher Farbe hindurch; schneidet oder sticht man ein, so fallen die ursprünglich prallen Cystenwände zusammen und zwar infolge bereits eingetretener Communicationen der Cysten oft in ausgedehnterem Masse, als man erwartet hatte. Der Cysteninhalt ist begreiflicherweise mehr ein Gegenstand chemischer als anatomischer Untersuchung. Der hervorragendste chemische Bestandtheil ist jener noch so räthselhafte Eiweisskörper, welchen man als Colloid κατ' ἐξοχήν bezeichnet, und der hier in verschiedenen Modificationen vorkommt. Die schönen Untersuchungen *Eichwald's* haben dargethan, dass in den Eierstockscystoiden überhaupt zwei Reihen von chemischen Umwandlungen nebeneinander hergehen, indem einerseits das durch Gewebsmetamorphosen gebildete Colloid allmählich in Schleimpepton, anderseits die aus dem Blute transsudirten Eiweisskörper in Eiweisspepton übergeführt werden. Die dauernde Einwirkung der Körpertemperatur genügt also, um eine Art langsamer Verdauung jener so zu sagen rohen Stoffe herbeizuführen. Je grösser und älter die Cysten sind, um so mehr dürfen wir daher die erwähnten löslichen Eiweissmodificationen, mithin auch eine grössere Dünnflüssigkeit des Inhalts anzutreffen erwarten. Die im Cysteninhalte oft in bedeutender Menge suspendirten festen Theile, als: freie Zellen und Kerne, Cholesterinkrystalle, Fetttröpfchen oder Detritus, Blutkörperchen, Pigmente sind sämmtlich Absonderungsproducte der Cystenwand und werden sich in allen Fällen theils durch Desquamation und Fettmetamorphose epithelialer Gebilde, theils durch stattgehabte Blutungen erklären lassen.

Die nähere anatomische und histologische Untersuchung der Cystovarien weist dieselben den Epitheliomen zu und erklärt dieselben für Adenomformen, welche durch cystische Entartung junger Drüsen — resp. Follikelanlagen in der Wand der alten und im Stroma des Eierstocks her-

vorgebracht werden. Ein erheblicher Unterschied des Baues und damit der Grösse und der Befestigung der Geschwülste wird durch den Umstand bewirkt, dass in einer Reihe von Fällen die vorwiegend peripherische Neubildung cystischer Räume der Geschwulst einen mehr destructiven Charakter giebt, während in einer anderen Reihe von Fällen eine Tendenz zu papillöser Auswucherung an der Innenfläche der fertigen Cystenwandungen besteht, und dafür eine etwas festere Abgrenzung nach aussen eintritt. Mischformen sind natürlich nicht ausgeschlossen.

Als Cystadenoma proliferum bezeichnen wir demnach mehrkammerige Geschwülste bis zur Grösse eines Manneskopfes oder einkammerige Cysten bis zu 2 Fuss Durchmesser, mit glatter, wenig adhärenter Oberfläche und verhältnissmässig dicken, fibrösen Wandungen, welche an ihrer Innenseite sehr gewöhnlich mit blumenkohlähnlichen oder mehr knolligen papillösen Excrescenzen bedeckt sind. Der Inhalt der kleineren Cysten ist ein sehr concentrirtes Colloid von bernsteingelber Farbe, der Inhalt der grösseren Cysten ist dünnflüssiger und mit mancherlei fettigen und zelligen Absonderungsproducten der Wand versehen (s. oben). Letztere sind ausnahmslos auf Rechnung eines einfachen, nicht geschichteten Cylinderepitheliums zu setzen, welches die Wand und alle ihre Protuberanzen bekleidet und auch zahlreiche Becherzellen enthält.

Machen wir behufs der mikroskopischen Analyse einen senkrechten Durchschnitt durch die ganze Dicke der Cystenwand, so erkennen wir sofort, dass die letztere fast durchweg aus einem wohlentwickelten, in Lamellen stratificirten Bindegewebe besteht. Die Dicke der Lamellen beträgt durchschnittlich 0,003 Mm. Nur die innerste subepitheliale Schicht macht hierin wenigstens bei allen nicht überfaustgrossen Cysten eine Ausnahme. Sie ist aus Keimgewebe gebildet und gegen das Cystenlumen hin an vielen Punkten mit papillösen Vegetationen der verschiedensten Grössen besetzt (Fig. 232). Das bereits erwähnte Stratum von cylindrischen Epithelialzellen setzt sich nicht allein auf die Oberfläche der Papillen fort, sondern pflegt sogar hier besonders üppig entwickelt zu sein.

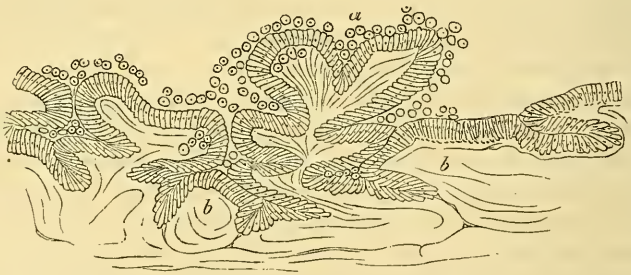

Fig. 232. Querschnitt durch die innerste Schicht einer faustgrossen Ovarialcyste. *a*. Papillöse Excrescenz, leicht abgeplattet, mit Cylinderepithelium bekleidet. *b*. Subepitheliales Bindegewebsstratum, gleichfalls papillös zerklüftet und von epithelbekleideten Interpapillarspalten durchsetzt, welche Drüsenschläuchen nicht unähnlich sind. $^1/_{200}$.

Bei *b* (Fig. 232) dringt es zapfenförmig in das Bindegewebe ein und dürfte hier zu neuen Cystenbildungen übergehen. — Bisweilen öffnet sich eine Cyste

dieser Art in den Bauchraum und dann wachsen die Papillen — sozusagen — aus der Cyste heraus und scheinen einen grösseren Theil des Cystovariums zu überziehen.

Das Cystadenoma colloides. Die Gallertgeschwulst des Eierstocks. An der Stelle des einen Ovariums (das andere ist in der Regel gesund, während bei Form 1 die Erkrankung oft doppelseitig ist) liegt eine nicht selten weit über mannskopfgrosse Geschwulst, welche aus einigen grossen und sehr vielen kleineren und kleinsten Cysten zusammengesetzt ist. Die grösseren Cysten sind oft eingeschnürt und lassen an dieser Stelle die Ueberreste ehemaliger Scheidewände in Form von gefensterten Membranen oder verästelten, blutgefässführenden Strängen erkennen, welche offensichtlich einer allmählichen Maceration erliegen. Die Oberfläche der Geschwulst ist wohl immer durch eine grössere Zahl entzündlicher Adhäsionen mit dem Bauchfell verbunden, auf welchen stärkere venöse Gefässe herüber- und hinüberziehen. Die Wandungen der Cysten sind verhältnissmässig dünn und leicht zerreisslich, innen glatt, oft pigmentirt. Die kleineren Cysten zeigen in ihrem gallertartigen Inhalt hie und da ein faseriges Etwas, welches sich wie ein Spinngewebe in dem Raume ausspannt, die allerkleinsten sind nur mit dem Mikroskope wahrnehmbar. Uebrigens ist auch hier der Inhalt der grösseren Cysten dünnflüssiger als der Inhalt kleinerer, und nur die häufige Beimengung von Blut und Blutpigmenten hat für die zweite Form etwas Charakteristisches.

Machen wir behufs der mikroskopischen Analyse feine Schnitte von den derberen Theilen der Geschwulst, so überzeugen wir uns bald, dass ununterbrochene Anhäufungen von faserigem, wohlorganisirtem Bindegewebe selbst da selten sind, wo eine weisse, leidlich feste Substanz, sei es die äussere Umhüllung der Geschwulst, sei es ein breiteres Balkenwerk im Innern, bildet. Alle diese Theile bestehen zwar aus Bindegewebe, aber das Bindegewebe ist durchsät mit kleinsten und allerkleinsten Cysten, welche sich aufwärts bis zu den ersten Anfängen verfolgen lassen (Fig. 233). Die nebenstehende Abbildung vergegenwärtigt uns den inneren Zustand eines Stromabälkchens, welches zwei etwas grössere Cysten *a*, *a* von einander trennt. Wir erkennen sofort, dass das streifige Bindegewebe, welches die Grundlage der

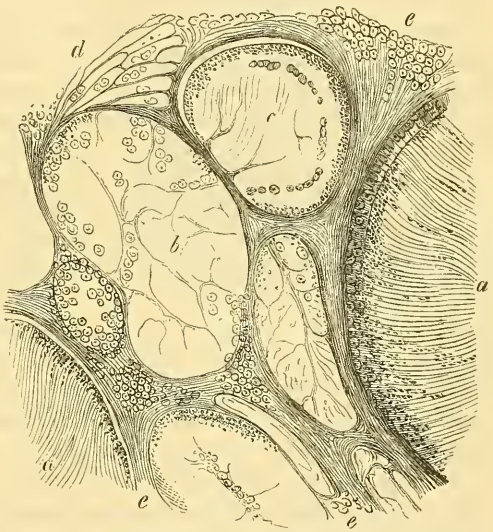

Fig. 233. Colloidentartung im Stroma eines Ovarialcystoids. *a*, *a*. Grössere Cysten, deren Wand ein unvollständiges Epithel niedriger Cylinderzellen trägt, deren Inhalt nach der Erhärtung strahlig zerklüftet ist. *b*. Jüngere Cyste, ohne Epithel mit Ueberresten von Bindegewebsfasern durchsetzt. *c*. Desgl. mit einem Kranze abgelöster Epithelien. *d*. Colloidinfiltration des Bindegewebes, welche noch kein cystenähnliches Ansehen und keinen Abschluss gewonnen hat. *e*. Kleinzellige Infiltration des Stromas. $^1/_{200}$.

Structur bildet, in zahlreiche Unterbälkchen auseinanderweicht und mit diesen eine Gruppe von kleinen Cysten umfasst und durchsetzt. Natürlich dürfen wir uns diese Bälkchen nicht drehrund vorstellen, es sind vielmehr nur scheinbare Bälkchen, in Wahrheit aber die Querschnitte membranöser Scheidewände von verschiedener Dicke. Hie und da (*e*, *e*) ist dieses Bindegewebe mit Zellenhaufen (*e*) durchsetzt, und ich glaube, dass diese Zellenhaufen für gewöhnlich das erste Stadium der Cystenbildung, die Cystenanlage, repräsentirten. Denn gewisse kleinste Cysten (links von *b*) nehmen sich genau so aus, als sei nur eine gewisse Menge von Colloidsubstanz zwischen den Zellen einer derartigen kleinen Gruppe aufgetreten und habe dieselbe nach allen Seiten hin auseinandergedrängt. Doch möchte ich hierin nicht den einzigen Bildungsmodus erblicken. Es scheint mir nämlich, dass auch gewisse aufgequollene und durchscheinende Stellen des Stromas (*d*), welche nicht gerade rund und scharf begrenzt sind, doch auch als Cystengrundlagen zu betrachten seien. Die Colloidsubstanz ist hier mehr diffus zwischen die faserigen Bestandtheile des Stromas ergossen; trotzdem wird auch dieser Erguss bei weiterem Aufquellen der Kugelgestalt zustreben müssen und sich je länger je mehr als ein rundlicher mit Bindegewebsseptis durchzogener Raum von der Nachbarschaft absetzen. Vergleichen wir aber dies voraussichtliche Schicksal der Stelle *d* mit dem wirklichen Zustande der Cystenexemplare *b*, *c* etc., so müssen wir gestehen, dass jene Annahme an Wahrscheinlichkeit gewinnt. Die meisten kleineren Cysten sind noch mit einem Systeme von Bindegewebsseptis durchzogen, und ich kann versichern, was man allerdings auf unserer Abbildung nicht sieht, dass mitunter sogar Capillargefässe mitten durch den Cystenraum hindurchziehen. Derartige Befunde vertragen sich mit der Hypothese, dass alle diese Cysten aus Graaf'schen Follikeln hervorgegangen seien, schlechterdings nicht. Erst wenn die Cyste einen im Verhältniss zu diesen Anlagebildungen sehr bedeutenden Umfang erreicht hat, könnte man wieder an Follikel erinnert werden. *Waldeyer* (Die epithelialen Eierstocksgeschwülste, insbesondere die Cystome, Archiv für Gynäkologie, Bd. I, Heft 2) ist daher von den Graaf'schen Follikeln selbst auf die Vorstadien ihrer Entwickelung zurückgegangen, nämlich auf gewisse kleine und sehr unregelmässige Einsprengungen, welche er sowohl am fötalen Eierstock, als in dem anscheinend wohl erhaltenen Rest eines cystomatösen Ovariums vorfand. Ich würde mich dieser Anschauung pure anschliessen, wenn nicht meine oben mitgetheilten Beobachtungen (Fig. 233 *d*) zu einiger Vorsicht mahnten.

Eine seltene Varietät ist das Cystadenoma strumosum. Beide Ovarien sind gleich weit in einer gewissen cystomatös-colloiden Entartung vorgeschritten. Sie haben die Grösse einer Mannesfaust überschritten, sind an der Oberfläche glatt und lassen durch die Albuginea hindurch eine grosse Menge hirsekorn- bis erbsengrosser Cysten durchschimmern, welche alle mosaikartig neben einander gelagert sind. Auf dem Durchschnitte erkennt man, dass diese Cystenmosaik durch die Dicke des Organes hindurchreicht, so jedoch, dass in der Mitte die grössten Exemplare bis zur Kirschengrösse gefunden werden. Das Ganze erinnert an Bienenwaben. Der Inhalt der Cysten ist durchweg eine klare Gallerte.

Ueber die Herkunft der Cysten ist nichts Sicheres bekannt. Das einzige Exemplar, welches mir zu Gebote steht, ist in dünnem Spiritus dergestalt macerirt, dass eine zuverlässige Untersuchung unmöglich ist. Der makroskopische Eindruck

spricht entschieden zu Gunsten der Graaf'schen Follikel; kleiner als diese sind auch die kleinsten Cysten nicht, zudem hat jede Cyste eine eigene feste Membran, und endlich erinnert das bereits erwähnte Arrangement der Cysten, die kleineren aussen, die grösseren innen, sehr auffallend an das gleiche Arrangement der Graaf'schen Follikel. Ich würde die Degeneration als Struma ovarii (nach *Virchow*'s Auffassung von Struma) bezeichnen.

Carcinoma. Am Ovarium sind andere als medulläre Carcinome äusserst selten. Die letzteren mögen, obwohl genauere Nachweise darüber noch fehlen, von den Follikeln oder den Follikelanlagen ausgehen. Dafür spricht der »regelmässig alveoläre« Bau der runden Knoten, aus welchen sich die Geschwulst zusammensetzt. Fig. 234 stellt die Randpartie eines hühnereigrossen Carcinomknotens dar. Die Gefässbahnen sind mit blauer Masse gefüllt. Der Knoten stösst an die verdickte Albuginea an, welche letztere mit einer Anzahl von papillösen Excrescenzen bedeckt ist. Betrachten wir nun zunächst die Substanz des Knotens selbst, so müssen wir eingestehen, dass hier eine ziemliche Annäherung an den Durchschnitt einer tubulösen Drüse, z. B. der Corticalis der Niere, gegeben ist; die Balken des Krebsstromas sind sämmtlich gefässführend und tragen die Gefässzellen wie ein niedriges Cylinderepithelium, so dass in der Mitte der Alveolen Lumina frei bleiben, welche Drüsencanälen ähnlich sind. Die Albuginea selbst ist nicht mit Krebsnestern durchsetzt, sondern bildet eine sehr derbe Scheidewand zwischen den Knoten einerseits und den Papillen anderseits. Desto auffallender und in gewissem Sinne beweisender ist es, dass eine dieser Papillen in ihrem etwas angeschwollenen Körper eine deutliche Anlage neuer Krebsbildung zeigt. Mehr parallel als unmittelbar neben den Gefässen haben sich längliche Spalten mit denselben grossen Epithelzellen gefüllt, welche wir im vollendeten Knoten als Krebszellen ansprechen. Mir scheint, es sind die Lymphgefässe, welche hier die Initiative der Entwickelung ergreifen, indem ihre Endothelien zu Krebszellen heranwuchern. An ein Aussprossen der möglicherweise vorhandenen Follikular-Epithelien ist wegen der breiten Bindegewebsbarriere, welche die Papille von den Eierstocksknoten trennt, natürlich nicht zu denken. Wenn daher das Eierstockscarcinom zu den Drüsencarcinomen gehören sollte, so ist es wenigstens, wenn es die Grenzen des Organs überschritten hat, im Stande, auch im Bindegewebe und seinen Binnenorganen Knoten zu bilden.

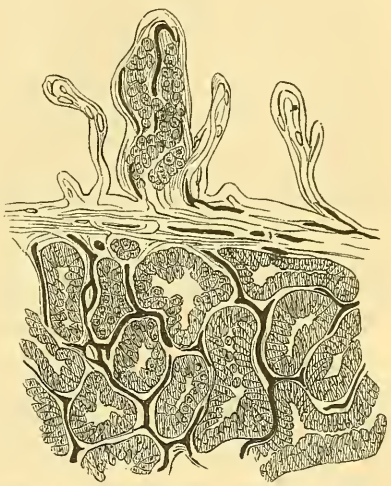

Fig. 234. Drüsencarcinom des Ovariums. Der Peritonealüberzug, verdickt, mit Papillen versehen, zeigt in einer dieser Papillen beginnende Carcinosis. 1/300.

Bei den geringeren Graden der carcinomatösen Entartung bleibt die länglichrunde Gestalt und die glatte Oberfläche des Organes gewahrt, weil die Degeneration

stets den ganzen Eierstock gleichmässig betheiligt. Späterhin, wenn der Tumor Kindskopfgrösse und darüber erreicht hat, gliedern sich einzelne rundliche Höcker ab, welche sich schliesslich durch centrale Erweichung in Cysten verwandeln können (Cysto-carcinoma ovarii). Die Consistenz ist von Anfang an gering und kann bis zur Zerfliesslichkeit abnehmen. Selten ist die Oberfläche mit weichen, zottigen Wucherungen oder kleinen Markschwämmchen bedeckt. Hie und da kommt es zu einer ausgebreiteten Mitleidenschaft des Peritoneums, wo wir dann die ganze Unterbauchgegend mit Geschwulstmasse austapezirt finden. Metastasen sind namentlich in der Lunge nicht selten.

Fibroma ovarii. Von Bindesubstanzgeschwülsten wird am Ovarium nur eine etwas weichere Art von Fibrom gefunden, welches sich durch reichlich beigemischte Züge von Spindelzellengewebe auszeichnet. Die Geschwulst erreicht mehr als Manneskopfgrösse; ich bekam einmal ein Ovarialfibrom von 38 Kilo Gewicht, welches aber von einer Kuh herrührte.

Sehr selten ist eine von *Gusserow* als papillöses Fibrom bezeichnete Ueberwucherung der Ovarialoberfläche mit weichen dendritischen Vegetationen von bedeutendem Umfange. Das niedrige Pflasterepithel bildet in den Interpapillarspalten gern kuglige Anhäufungen von Epithel, welche an Krebszellennester erinnern. Deshalb und weil *Marchand* einmal eine Metastase der Geschwulst in Krebsform beobachtet hat, möchte ich dieselbe lieber den Epitheliomen zuzählen.

Entzündungen der Gebärmutter und der Tuben.

α. Acute Metritis.

Endometritis acuta. Die Infection der Gebärmutter mit gonorrhoischem Gift und Erkältungen während der Menstruationsperiode bringen einen acuten Katarrh der Gebärmutterschleimhaut zu Wege, welcher eine Zeit lang mit starker Schwellung und Röthung der Schleimhaut und mit Secretion eines eitrigen Schleimes besteht, um mit der Zeit, wenn Heilung ausbleibt, in die Bahnen der chronischen Metritis einzulenken.

Metritis puerperalis. Das Mikrosporon pyaemicum findet an der epithellosen inneren Oberfläche der frisch entbundenen Gebärmutter sowie an den zahlreichen Einrissen des Muttermundes und der Scheide einen überaus günstigen Boden für seine Ansiedlung und Vermehrung; dazu offene Wege, welche es nach allen Richtungen sowohl im musculösen Parenchym als in den Tuben nach der Bauchhöhle vordringen lassen. Eine fulminante eitrige Metritis, Parametritis und Perimetritis pflegen die prompte Folge dieses mächtigen Entzündungsreizes zu sein.

Bei der Section finden wir in der Scheide nicht selten diphtherische Belege; die Einrisse und Abschürfungen missfarbig von imbibirtem und gefaultem Blut.

Die Gebärmutter schlaff, nicht contrahirt. In ihrer Höhlung eine dunkle, grünliche Jauche, hie und da grau und rothstreifig. Die Wand mit missfarbigen Gewebsfetzen bedeckt, besonders an der Placentarstelle. Festere, diphtherische Schorfe von weissgrauer Farbe zeigen sich an den prominentesten Stellen. Ein

senkrechter Einschnitt zeigt das Muskelparenchym nach aussen zu weniger verändert, doch weist das Mikroskop überall Eiterkörperchen in Fülle nach. Die Venen und Lymphgefässe sind vielfach thrombirt, die Thromben zum Theil schon wieder in puriformer Schmelzung begriffen.

Eine stärkere Hyperämie findet sich erst in den peiuterinen Gebilden. Die Ligamenta lata enthalten oft ein sulziges fibrinöses Exsudat, welches mit Eiterstreifen durchsetzt ist. (Parametritis). — Die Serosa ist theils mit Eiter bedeckt, theils enthält sie Eiter in den Douglas'schen Falten, neben den Ovarien und weiterhin im kleinen Becken, während sich in den oberen Partien der Bauchhöhle ein mehr fibrinöses Exsudat vorfindet (Perimetritis und Peritonitis puerperalis; vergl. Entzündungen der serösen Häute).

β. Chronische Metritis.

Weitaus die meisten entzündlichen Zustände des mittleren weiblichen Genitalapparates gruppiren sich um den Kern einer katarrhalischen Affection des Schleimhauttractus, welche durch die physiologischen Prädispositionen des Uterus und durch die Unsicherheiten seiner Lage- und Circulationsverhältnisse wenn nicht hervorgebracht, so doch begünstigt und unterhalten wird.

Physiologisch prädisponirt ist die Gebärmutter zu Blutungen und hyperplastischen Vorgängen, welche die Schleimhaut sowohl als die Muscularis betreffen. Die Nothwendigkeit aber; dass der Uterus sich im Falle der Schwangerschaft mit seinem Körper ungehindert in die Bauchhöhle erheben könne, bedingt jene mangelhafte Befestigung des letzteren durch die Ligamenta lata und rotunda, welche die Hauptursache der häufigen Lageveränderungen des Organes und der damit gegebenen Circulationsstörungen ist.

Auf diesem Boden erwächst eine grössere Reihe pathologisch-anatomischer Krankheitsbilder, für welche der klinische Begriff der chronischen Metritis nur einen losen Rahmen abgiebt. Viele Frauenärzte sind geneigt, schon die

Dysmenorrhoea membranacea als einen subinflammatorischen Zustand anzusehen. Bei einzelnen Frauenzimmern nämlich gehen mit jeder Menstruation membranöse Fetzen ab, welche zum Theil aus geronnenem Blute bestehen, zum Theil oberflächliche Schichten der Gebärmutterschleimhaut sind, welche von dem hervorquellenden Menstrualblut gelockert und abgestossen wurden.

Betrachtet man diese Fetzen bei schwacher Vergrösserung, so erscheinen sie siebförmig durchlöchert von den kreisrunden Poren, welche den Ausführungsgängen der Uterindrüsen entsprechen. Bei starker Vergrösserung findet man nicht selten ein geschichtetes Pflasterepithelium als Hauptconstituens der Membran und erhält damit einen Hinweis auf die causa proxima der Abstossung. Die normale Gebärmutter hat flimmerndes Cylinderepithelium, welches die Blutkörperchen zwischen seinen Zellen leicht passiren lässt. Der dysmenorrhoische Uterus scheint theilweise mit Pflasterepithelium bekleidet zu sein, was allerdings auf einen chronisch-katarrhalischen Zustand hindeutet.

Der Katarrh der Gebärmutterschleimhaut. Der schleimige, von ausgeschiedenen farblosen Blutkörperchen weissliche Ausfluss (Fluor albus),

welcher sich bei so vielen Frauen vor und nach der Menstruation einstellt und bei Bleichsüchtigen fast vicariirend für dieselbe auftritt, kommt von einer hyperämischen, etwas geschwollenen Gebärmutterschleimhaut und wird gewöhnlich als ein katarrhalisches Secret aufgefasst. Wird das Secret blutstreifig oder enthält es gar abgestossene Epithelzellen, so darf man von einer Endometritis acuta reden. Wird der Zustand chronisch, so bleibt das Secret vorherrschend eitrig mit wechselnden Mengen von Schleim gemischt.

Anatomisch macht sich von vornherein eine Neigung zur Hyperplasie der Schleimhaut geltend, welche aber, soweit sie das Bindegewebe betrifft, gern mit einer schwieligen Umwandlung und entsprechenden Schrumpfung abschliesst, so dass nach Zeit und Ort mannigfach wechselnde Producte geliefert werden. Erwähnt sei zunächst die gewöhnlich stärkere Theilnahme der Portio cervicalis und der Muttermundlippen an diesen Veränderungen.

Ectropium, Erosionen und Inversion der Cervix uteri. Sobald die katarrhalisch entzündete Cervix uteri stärker anschwillt, concentrirt sich diese Schwellung an der Vaginalportion in ähnlicher Weise, wie sich bei einer Hyperämie der Nase die Spitze am meisten röthet und anschwillt. Die Muttermundslippen öffnen sich dabei leicht, kehren sich halb nach aussen und lassen die entzündete Schleimhaut des Cervicalcanals zwischen sich hervortreten (Ectropium). Letztere ist nicht bloss lebhaft geröthet, sondern auch mit geschwollenen zum Theil ectatischen Schleimdrüsen (Ovula Nabothi) durchsetzt; das Parenchym, mit Rundzellen infiltrirt, erhebt sich hie und da in wulstigen oder papillösen Verdickungen über das Gesammtniveau und bedingt ein unebenes, höckriges Aussehen desselben.

Soweit das Cylinderepithel der Portio cervicalis reicht, ist die Schleimhaut dunkelroth und grenzt sich scharf gegen die mit Pflasterepithel bedeckte, weissliche Oberfläche der Muttermundlippen ab. Wird aber, was häufig geschieht, das Pflasterepithelium längs dieses Saumes gelockert und in kleinen Fetzen abgestossen, so erscheint an den entblössten Stellen die Mucosa mit derselben Farbe und Weichheit, wie die mit Cylinderepithel bedeckte; der weisse Saum ist mit einspringenden Lücken besetzt, von dem Entzündungsprocess wie angenagt, erodirt. Auch jenseits des Saumes kommen rundlich umschriebene Erosionen nach vorgängiger blasiger Abhebung des Plattenepithels vor, was dem endoskopischen Bilde der Portio vaginalis ein besonders schlimmes »geschwüriges« Aussehen giebt, ohne die klinische Bedeutung und Heilbarkeit des Falles zu erschweren.

Je länger dieser Zustand anhält, um so mehr bilden sich in den tieferen Schichten der Portio cervicalis bis in die Muscularis hinein Massen von derbem, schwieligem Bindegewebe aus, die nicht nur eine weitere Verdickung, sondern auch — durch Contraction — eine weitere Auswärtswendung der Muttermundslippen bedingen, so dass man schliesslich nicht mehr von einem blossen Ectropium, sondern von einer partiellen Inversion des Uterus reden kann.

Hyperplastische Zustände am Uteruskörper. Die Schleimhaut des Uteruskörpers kann nach anhaltendem chronischem Katarrh eher atrophisch als hypertrophisch gefunden werden. Sie stellt dann eine dünne, schiefergrau marmorirte Innenschicht dar, welche ein dünnes eitriges Secret liefert; es hat sich

nämlich aus dem ursprünglich zelligen Infiltrat der Schleimhaut ein derbes Bindegewebe gebildet, welches auch die meisten Drüsentubuli zur Verödung gebracht hat. — Dem gegenüber finden wir in anderen Fällen einen geradezu fungösen Zustand der Schleimhaut ausgebildet; die Drüsen vergrössert und ectatisch bis zur Bildung von Nabothseiern und kleinen Schleimpolypen, das Stroma mit Rund- und Spindelzellen infiltrirt bis zur Annäherung an eine diffuse sarcomatöse Degeneration (Uterusgranulationen).

Die Musculatur des Uteruskörpers pflegt ihre Theilnahme an den Reizzuständen der inneren Oberfläche durch eine erhebliche Verdickung der Wand zu bethätigen und eo ipso eine Vergrösserung des Gebärmutterkörpers herbeizuführen, welche als Uterus-Infarct bezeichnet zu werden pflegt und bis auf die Grösse einer Mannesfaust gehen kann. Die Muskelbündel sind hypertrophisch und mit breiten Septis neugebildeten Bindegewebes durchzogen.

γ. Salpingitis.

Wohl ausnahmslos fortgeleitet von dem entzündlichen Zustande der Uterinschleimhaut richten sich die Entzündungen der Tuben auch qualitativ nach der gleichzeitigen Affection der Gebärmutter. Neben der einfachen acuten oder chronischen Metritis finden wir einen wenig intensiven vorwiegend desquamativen Katarrh. Das Lumen der Tuben ist mässig erweitert und mit abgestossenem Cylinderepithel gefüllt, das in einem serösen Fluidum suspendirt demselben das Aussehen einer weissen »Mehlsuppe« verleiht. Die Schleimhaut ist geschwellt, die ganze Tube verdickt und gewunden; die Fransen lebhaft geröthet und nass, häufig untereinander verklebt.

Die infectiösen Katarrhe (Pyämie, Gonorrhoea) liefern auch an der Tuba ein eitriges Secret, dem auch abgestossene Epithelzellen reichlich beigemischt zu sein pflegen. Die Tubenaffection ist in diesem Falle deshalb von grosser Wichtigkeit, weil sie durch das in die Bauchhöhle abfliessende Secret direct zu einer infectiösen Peritonitis Veranlassung geben kann.

Tuberculose des weiblichen Genitalapparates.

Bei der Tuberculose des weiblichen Sexualsystems besteht das eigenthümliche Verhältniss, dass die Tuben den Reigen der Veränderungen zu eröffnen pflegen, wie dies bei der Tuberculose des Harnapparates in ähnlicher Weise die Ureteren zu thun pflegen. Des Ortes Engigkeit scheint in beiden Fällen die Einimpfung der Tuberkelbacillen zu begünstigen. Sehr merkwürdig ist neben der hyperplastischen Verdickung der Tubarwandung die enorme Erweiterung und Verlängerung des Canals. Dieselbe wird bedingt durch die Anstauung des Geschwürssecretes, welches sich nur unvollkommen entleeren kann. In dicken, sackartigen Ectasien treten die Knickungsstellen, eine neben der anderen hervor. Schneidet man auf, so entleert sich aus der Höhle ein käsig bröckliger Brei und die Wand ist überall rauh und weiss, wie ein Lammfell, von zerfallenden käsigen Auflagerungen.

Einen ähnlichen Anblick bietet die innere Oberfläche der tuberculösen Gebärmutter dar, während in der Submucosa und Muscularis eine sehr beträchtliche Bindegewebshyperplasie Platz greift; daher denn auch eine thatsäch-

liche Vergrösserung des Organes mit dem fortschreitenden Substanzverluste an seiner inneren Oberfläche verbunden zu sein pflegt.

Tuberculose der Ovarien ist sehr selten. *Gusserow* beschrieb miliare und käsige Knoten im Innern der stark geschwollenen Organe.

Geschwülste der Gebärmutter.

Die Hypertrophie der Cervix uteri ist zwar meist als Folgezustand von Lageveränderungen, chronischer Metritis und Circulationsstörungen aufzufassen, gewinnt aber bei längerem Bestande einen geschwulstmässigen Charakter. Sie besteht in einem Wachsthumsexcess sämmtlicher Structurtheile, vorwiegend allerdings des Bindegewebes, welches einen schwieligen Charakter annimmt. Nach der speciellen Localisation unterscheiden die Gynäkologen eine Hypertrophie der Portio vaginalis, supravaginalis und media. Ich sah bei Prof. *Schröder* in Berlin ein Exemplar der zweiten Gattung, welches eine mehr als faustdicke, walzenförmige Geschwulst darstellte. Es ist selbstverständlich, dass derartige Geschwülste in den Geburtswegen abwärts gedrängt werden, wobei sie Inversionen und Vorfälle der Scheide bewirken.

Der Schleimpolyp des Uterus füllt als eine weiche, weil zumeist aus ectatischen Uterindrüsen zusammengesetzte Geschwulst, die Uterinhöhle aus, deren Wand er mit verhältnissmässig dünnem Stiele anhaftet. Grösser werdend dehnt er die Höhle mehr und mehr aus und veranlasst eine mehr rundliche Configuration derselben sowie des ganzen Gebärmutterkörpers.

Das Myofibroma uteri (Uterusfibroid) kommt einzeln oder in grösserer Zahl vor und bedingt je nach seinem Sitz bedeutende Verschiedenheiten des Gesammtbildes der Erkrankung.

Da sind zunächst die peripherischen oder subserösen Fibroide, welche von Anfang an über das Niveau der Gebärmutteroberfläche hervortreten und zu mehr als faustgrossen, stets kugligen Tumoren heranwachsen, welche nur durch die Serosa bedeckt und an der Gebärmutter befestigt werden. Die Consistenz und Schwere dieser Geschwülste ist meist eine sehr beträchtliche. Sie enthalten mehr Bindegewebe als Muskelfasern, sind sehr gefässarm, trocken und von mehr weisslicher Farbe. Häufig sitzen ihrer mehrere an der Gebärmutter, deren Körper von ihnen ganz verdeckt und verzerrt sein kann.

Gegenüber den subserösen Fibroiden steht das meist solitäre submucöse Fibroid, welches dicht unter der Schleimhaut entstanden die letztere vor sich herdrängt und als fibröser Polyp in das Lumen der Gebärmutter hineinwächst. Auf einer mittleren Entwickelungshöhe pflegt dieser Polyp einen kreisrunden etwas abgeflachten Kopf von 5—10 Cm. Durchmesser auf einem 3—5 Cm. langen kleinfingerdicken Stiel zu besitzen.

Ist der Sitz der Polypen — wie gewöhnlich — der Gebärmuttergrund, so bedingt das Wachsthum des Kopfes eine Dilatation der Uterinhöhle und eine mässige Hypertrophie der Musculatur. Später rückt der Kopf durch die Cervix in die Scheide hinab und dann beginnen stärkere Beschwerden (besonders Blutungen und nervöse Symptome), welche die operative Entfernung nöthig machen.

Die mikroskopische Analyse dieses Tumors weist sehr oft ein Fibroma cavernosum oder wenigstens telangiectaticum nach, was die bekannte Schwerstillbarkeit der bezüglichen Blutungen zur Genüge erklärt.

Das interstitielle Fibroid — sogenannt wegen seines Sitzes inmitten der Muskelwand — kommt entweder als einzelne Geschwulst oder in der Weise multipel vor, dass eine Hauptgeschwulst das Interesse des Arztes besonders fesselt, während sich noch ein oder mehrere kleinere Geschwülste vorfinden, welche auch subperitoneal oder submucös sitzen können. Das interstitielle Fibroid ist durch den colossalen Umfang ausgezeichnet, welchen es in verhältnissmässig kurzer Zeit erreicht. Manneskopfgrosse Tumoren gehören hier nicht zu den Seltenheiten. Dieselben sind vorwiegend aus Muskelfasern zusammengesetzt, meist überall gut genährt und daher ziemlich weich und blutreich.

Frühzeitig bringt ihre Einnistung in die Muscularis eine erhebliche Hypertrophie dieser letzteren mit gleichzeitiger Vergrösserung und Verzerrung der Gebärmutterhöhle zuwege. Katarrh und Blutungen treten hinzu; um diesen Leiden und der qualvollen Belästigung des Unterleibes durch die schwere Geschwulst ein Ende zu machen, wird jetzt mit bestem Erfolg die Exstirpation des Gebärmutterkörpers mittels Laparotomie gemacht.

Das ***Sarcoma uteri*** fand ich wiederholt in Form von fungösen Wucherungen der Schleimhaut, welche in einer rundzelligen Grundlage myxomatöse und myomatöse Stellen aufwiesen. Ich erinnere mich, lange spindelförmige, aber quergestreifte Muskelzellen gesehen zu haben. — Recht weiche Fibrome können natürlich auch den Eindruck von Sarcomen machen, sind aber nicht bösartig.

Die Carcinome der Gebärmutter dürften in einer grösseren Zahl von Fällen direct aus den mannigfaltigen entzündlichen Hyperplasien hervorgehen, welche wir im Bereich der Cervicalportion kennen gelernt haben. Die epithelialen Wucherungen der Oberfläche und die Lockerung des bindegewebigen Bodens, auf dem sie ablaufen, werden vielfach den ersten Anstoss zu jener Einwucherung des Epithels in das Bindegewebe abgeben, welche den destructiven Charakter des carcinomatösen Epithelioms bedingt. Von nicht destructiven Epitheliomen ist nur das seltene Papilloma cysticum zu nennen, welches ich oben (s. Cysten) besprochen und abgebildet habe.

Der gewöhnliche sogenannte Gebärmutterkrebs ist ein Drüsencarcinom der Portio vaginalis, welches mehr durch locale Destruction als durch Metastasen ausgezeichnet ist. Längere Zeit bildet die starre Wand des Cervicalcanals, noch verdickt durch eine reactiv entzündliche Hyperplasie des interstitiellen Bindegewebes, einen Damm gegen die von der ganzen Oberfläche mehr gleichzeitig sich entwickelnde Epithelwucherung und die nachfolgende Verschwärung. Am längsten leistet die Muscularis Widerstand. Ist diese zerstört, so bildet das lockere Bindegewebe zwischen den Organen des kleinen Beckens ein sehr viel ergiebigeres Terrain für die wuchernde Vergrösserung der Geschwulst. Eine mehrere Zoll im Durchmesser haltende Höhle, deren innere Oberfläche der Ort widrigster fauliger Zersetzungsproducte ist, wird von oben her von dem noch nicht zerstörten Ueberreste des Uteruskörpers, nach vorn durch die hintere Wand der Blase und nach hinten durch die Vorderwand des Mastdarmes begrenzt, während unterhalb die

in ihrem oberen Theile gleichfalls zerstörte Scheide den Weg nach aussen bildet. Späterhin erfolgen Perforationen im Geschwürsgrunde: die Eröffnung der Blase bewirkt eine Blasenscheidenfistel, die Eröffnung des Mastdarmes eine Mastdarmscheidenfistel, Eröffnung des Peritonealsackes ruft Peritonitis hervor. Die letztere bildet sehr oft den Abschluss des qualvollen Zustandes dieser Leidenden.

Die Drüsenkrebse des Uteruskörpers bedingen eine oft sehr bedeutende, mehr gleichmässige Volumszunahme des letzteren: die Höhle des kleinen Beckens wird ausgefüllt, das Rectum und die Blase werden gedrückt und verschoben. Oeffnet man das Organ, so zeigt sich die Höhle durch die polsterartig-convex vorspringenden Wände verzerrt, die Wandung in ihrer ganzen Dicke (bis 3 Zoll) gleichmässig markweiss, der Unterschied zwischen Schleimhaut und Muscularis verwischt, weil die gewucherten Drüsentubuli durch die ganze Dicke der letzteren hindurchgedrungen sind.

Entzündliche Zustände des peritonealen und des subperitonealen Bindegewebes im Becken.

Die vielfachen mechanischen, chemischen und pilzlichen Reizungen, welche das Beckenperitoneum infolge von Krankheiten des weiblichen Genitalapparates erfährt, dazu der Umstand, dass auch Typhlitis und Perityphlitis, Proctitis und Cystitis gern das Beckenperitoneum in Mitleidenschaft ziehen, sind der Grund, weshalb gerade diese untersten Abschnitte des Peritonealsackes häufig der Sitz von localen Entzündungsprocessen werden, welche nicht sowohl schwere actuelle Gefahren herbeiführen, als sie durch die Residuen von neugebildetem Bindegewebe langwierige und schwer zu bekämpfende Störungen der Lage und Beweglichkeit an den Beckenorganen hinterlassen.

Parametritis (Cellulitis der Amerikaner). Eine durch Puerperalfiebergift erzeugte schwerste Form eitrig-fibrinöser Infiltration des weitmaschigen Bindegewebes innerhalb der breiten Mutterbänder wurde von uns bereits oben (pg. 597) erwähnt. Derselbe Ort aber erweist sich auch bei weniger heftigen Reizungen der Gebärorgane (z. B. bei Scheidenoperationen) sehr geneigt zu entzündlichen Infiltrationen, welche in der Gegend der Anheftung der Ligamenta lata an die Gebärmutter umfängliche rundliche und ziemlich harte Auftreibungen derselben bedingen. — Ist das Exsudat wieder resorbirt, so bleibt doch gern eine Verkürzung der betreffenden Duplicatur zurück, welche von der narbigen Schrumpfung neugebildeten Bindegewebes herrührt und welche im Stande ist, eine Verlagerung des Uterus nach der entsprechenden Seite hin zu bewirken.

Eine ähnliche Verkürzung erfahren öfter die Ligg. recto-uterina, wodurch eine abnorm hohe rückwärtige Fixation der Gebärmutter bedingt wird.

Perimetritische Pseudoligamente kommen als letzte Residuen abgelaufener Entzündungsprocesse besonders gern im hinteren Douglas'schen Raume vor. Hier spannen sie sich als dünne Membranen, Stränge und derbe Faserzüge von der Hinterfläche der Gebärmutter nach dem Mastdarm hinüber: andere ziehen vom Uteruskörper zum Blasenscheitel, noch andere hüllen die Adnexa uteri ein, fixiren die Tuben nach hinten und innen, bedecken die Eierstöcke und bedingen

abnorme Verbindungen derselben mit den benachbarten Organen. Es liegt aber auf der Hand, dass alle diese Pseudoligamente mehr oder weniger geeignet sind, die Form und Lage des Uterus in schädlicher Weise zu beeinflussen, wie wir dies sogleich näher sehen werden.

Form- und Lageveränderungen der Gebärmutter und der Tuben.

Die jungfräuliche Gebärmutter ruht auf dem Körper der Harnblase auf. Das Bauchfell geht von der hinteren Wand der letzteren auf die vordere Fläche des Uterus über, setzt sich in der Höhe des Orificium uteri internum fest und bildet an dem Gebärmutterkörper emporlaufend mit dem Blasenüberzug die vordere Douglas'sche Falte. An der hinteren Fläche der Gebärmutter steigt das Bauchfell weiter herab bis zur Höhe des Orificium externum und darüber hinaus, so dass nur die vordere Fläche der Cervix durch Bindegewebe an die Blase befestigt ist. Dies genügt indessen, um die Lage der jungfräulichen Gebärmutter einigermassen zu sichern. Sie ist dabei ein wenig auf die vordere Fläche gebogen.

Die Gravidität reisst den Gebärmutterkörper aus dieser Ruhelage hoch empor, dehnt alle seine Ligamente; auch die Portio cervicalis hebt sich von der Blasenwand ab und kehrt nicht immer in die alte Lage, niemals in die alte feste Verbindung mit jener zurück, wenn die Schwangerschaft vorübergegangen ist. So wird der ganze Körper der Gebärmutter mit jeder Schwangerschaft freier beweglich und kann sich ebensowohl nach hinten als nach vorn lagern (Retroversion und Anteversion), ohne dass wir berechtigt wären, darin an sich einen pathologischen Zustand zu erblicken. Die ***Retroversion*** wird aber pathologisch, sobald der Gebärmutterkörper durch Pseudoligamente im Beckenhintergrunde fixirt und fortan gehindert wird, die physiologischen Schwellungen, denen er unterworfen ist und welche eine gewisse Aufrichtung des Organes benöthigen, auszuführen. Die ***Anteversion*** wird pathologisch, wenn eine ähnliche Fixation des Körpers nach vorn die Functionen der Blase beeinträchtigt etc.

Als ***Flexionen*** des Uterus werden die ziemlich häufigen Abknickungen des Körpers von der Richtung der Portio cervicalis bezeichnet. Sie kommen am jungfräulichen Uterus vor, wenn eine adhäsive Pelveoperitonitis zu einer pseudoligamentösen Fixation des Uterusscheitels nach vorn, nach hinten oder nach der Seite geführt hat und den freier beweglichen Körper in diesem Sinne herunterzieht, während die an der Blasenwand fixirte Portio cervicalis dem Zuge widersteht. Die Knickungsstelle liegt diesen Voraussetzungen entsprechend stets in der Höhe des Orificium uteri internum. Wir unterscheiden eine Anteflexion und eine Retroflexion mit und ohne laterale Deviation des Uterus.

Bei der Anteflexion kommt nicht selten eine eigenthümliche Verschiebung der Muttermundslippen gegeneinander vor: die vordere rückt mehr nach vorn, die hintere mehr nach hinten, so dass die Portio vaginalis schräg abgeschnitten erscheint. Es hängt dies mit dem Umstande zusammen, dass der Uterus durch die seitliche Insertion seiner Gefässe in eine vordere und hintere Hälfte zerlegt wird, welche nach unten zu eine kleine Längsverschiebung gegen einander zulassen, wenn ein anhaltender Zug in diesem Sinne ausgeübt wird. Solches geschieht bei der Knickung in ähnlicher Weise, wie die Blätter eines broschirten Buches an ein-

ander verschoben werden, wenn man es der Länge nach zusammenlegt. Die hierbei entstehende Abschrägung der vorderen Schnittebene des Buches ist der in Rede stehenden Abschrägung der Ostien durchaus vergleichbar. Letztere kommt auch bei Retroflexionen — selbstverständlich im entgegengesetzten Sinne — vor, weniger bei Versionszuständen.

Eine abnorm hohe Fixation des Gebärmutterkörpers wird wie oben schon bemerkt durch Pseudoligamente des hinteren Douglas'schen Raumes und die parametritische Verkürzung der Ligg. recto-uterina bewirkt.

Als Inclination bezeichnet man wohl das gänzliche Zurückgesunkensein der senil-atrophischen Gebärmutter in den Beckenraum, ohne dass wir diesen Zustand als einen pathologischen ansprechen dürften.

Beim ***Vorfall*** (Prolapsus) der Gebärmutter haben wir es, wie beim Mastdarmvorfall, mit der Ausstossung eines Baucheingeweides aus der Bauchhöhle zu thun, welche unter allerhand begünstigenden Umständen durch die Kräfte der Bauchpresse bewirkt wird. Begünstigt wird der Vorfall durch die (oben pg. 600) geschilderte Hypertrophie der Portio cervicalis, durch grosse Weite des Beckens und der Scheide sowie durch die Lockerung der normalen Verbindungen und Haltebänder der Gebärmutter unmittelbar nach der Geburt.

Der Uterus tritt zunächst tiefer in die Scheide herab (Descensus uteri); dann erscheint das Orificium externum zwischen den Schamlippen, und die Cervix — eingehüllt in die Scheidenschleimhaut — wird als dicker kugelförmiger Zapfen sichtbar (Prolapsus incompletus). Endlich hängt der ganze Uterus von der völlig umgewendeten Scheide umschlossen als armdickes, schweres, walzenförmiges Gebilde zwischen den Schenkeln herab (Prolapsus completus). Gewöhnlich wird entweder das Rectum oder die Harnblase in den Vorfall hineingezogen, so dass man von einer Rectocele oder Cystocele vaginalis als Complicationen des Gebärmuttervorfalls zu sprechen pflegt.

Sehr selten kommt es zur Einstülpung des Gebärmuttergrundes in die Gebärmutterhöhle. Nur der anhaltende Zug einer polypösen Geschwulst, deren Stiel im Fundus sitzt, vermag allmählich unter fortgesetzter Atrophie der Muscularis an der Anheftungsstelle eine derartige ***Inversio uteri*** zu erzeugen. Man hat aber Fälle beobachtet, in denen es sogar zu einer vollständigen Auswärtswendung und zu einem Prolapsus uteri inversi gekommen war.

Histologisch ist bei allen diesen Zuständen das wechselnde Verhalten des Epithels interessant, weil es ein lehrreiches Beispiel von der Anpassung der Zelle an ihre jeweiligen Lebensbedingungen abgiebt. Bekanntlich ist die Grenze zwischen dem Flimmerepithel der Cervicalportion und dem Pflasterepithel der Scheide schon physiologisch manchen Schwankungen unterworfen. Je weiter nun der Muttermund sich aufthut und damit die Cervicalwand unter die äusseren Bedingungen der Scheide tritt, desto weiter hinauf greift das Pflasterepithel. Selbst der Gebärmutterkörper kann bei weitgehender Oeffnung und Inversion an seiner Schleimhautfläche Pflasterepithel erzeugen. Und was die Scheidenschleimhaut betrifft, so findet man sie bei dauerndem Prolapsus stets an einzelnen Stellen mit einer richtigen Epidermis bedeckt.

Blut- und Secretverhaltung in den Genitalwegen.

Abgesehen von der angeborenen Atresie der Scheide und des Cervicalcanales finden sich Atresien der Genitalwege häufig am Orificium externum oder internum uteri, welche zum Theil auf Verschwärung und Narbenbildung an diesen Stellen zurückgeführt werden können, bei greisen Frauen aber so gewöhnlich gefunden werden, dass man sie wohl in Zusammenhang mit der Involution des unbeschäftigten Organes bringen darf. Auch die innere Tubenmündung kann verschlossen gefunden werden, und dass das Abdominalostium infolge von Salpingitis und Perimetritis unter Verklebung der Fransen eingehen kann, wurde seiner Zeit nicht unerwähnt gelassen.

Gesetzt nun, eine oder die andere dieser Stellen oder mehrere zugleich sind für die normalen Absonderungen von Blut und Schleim impermeabel, so ergiebt sich daraus mit Nothwendigkeit eine Anhäufung des betreffenden Secretes an dieser Stelle und eine der Menge desselben entsprechende, im Laufe der Zeit also immer zunehmende Erweiterung der Genitalwege ebendaselbst. In der Nomenclatur pflegt man die Qualität des Secretes voranzustellen und den erweiterten Abschnitt folgen zu lassen. So sind die folgenden Bezeichnungen entstanden: ***Haematometra, Hydrometra,*** Haemato-hydrometra, wenn Menstrualblut oder dünner Schleim im ectatischen Uterus oder wenn im Uteruskörper Blut, im Cervicalcanal Schleim retinirt gehalten werden. Im letzten Falle ist die Ectasie der Gebärmutter sanduhrförmig.

Haematokolpos, wenn die unten verschlossene Scheide von retinirtem Menstrualblut ausgedehnt wird.

Haematosalpinx, Hydrops tubarum, wenn die Tuben Blut oder dünnen Schleim angehäuft enthalten und dadurch in längliche, stark gewundene und geknickte Cysten verwandelt worden sind.

Man kann den Namenwucher natürlich noch weiter treiben und auch noch von einer Physo-metra etc. reden, doch es wird in dieser Beziehung schon zuviel gefrevelt. Also genug der Namen für so einfache, leicht zu beschreibende Sachlagen.

Dass eine Retention von Blut auch ohne Atresie der Genitalwege vorkommen kann, beweist die Geschichte des sogenannten ***Haematoma uteri*** oder des Blutpolypen. — Bekanntlich zeichnet sich die Placentarstelle auch unter normalen Verhältnissen durch eine gewisse Rauhigkeit vor der übrigen Oberfläche des frisch entbundenen Uterus aus. Blieb gar ein Stück der Placenta zurück, so kann die hierdurch gebildete Unebenheit dem Ansatz frischer Blutgerinnsel dienen und diese können sich durch fortgesetzte Anschichtung neuer Gerinnsel vergrössern. Langsam aber stetig entsteht auf diese Weise ein mächtiger, innen mehr blutiger, aussen mehr fibrinöser Thrombus, der die Gebärmutterhöhle ausdehnt und oft erst Wochen und Monate nach einer Entbindung oder einem Abortus die gefährlichsten Blutungen veranlasst.

Endlich sei hier der ***Haematocele retrouterina*** gedacht, als welche man eine Blutanhäufung im Grunde des hintern Douglas'schen Raumes bezeichnet.

Dieselbe macht sich als eine Vorwölbung der hintern Scheidewand bemerklich und drängt den Uterus nach oben. Nach der Bauchhöhle zu ist der Blutheerd, der aus halbcoagulirtem oder auch ganz flüssigem, bisweilen braunem, dicklichem Blut besteht, abgekapselt; sei es, dass schon vor dem Bluterguss Adhäsionen zwischen Uterus und Mastdarm bestanden, sei es, dass die Abkapselung als das Ergebniss einer reactiven, entzündlichen Bindegewebswucherung aufzufassen ist. Die Quelle der Blutung war wohl in den verschiedenen Fällen verschieden; meist jedoch dürfte es sich um katameniale Blutungen aus den Tuben gehandelt haben.

Scheide und äussere Scham.

Am Anasarca der unteren Extremitäten, welches bei Herzkranken gegen das Lebensende aufzutreten pflegt, betheiligen sich die grossen Schamlippen des Weibes in sehr ausgesprochener Weise. Dieselben schwellen auch bei allfälligen Entzündungen der Vulva beträchtlich an (entzündliches Oedem).

Scheidenentzündung (Kolpitis, Elythritis) kommt als acuter und als chronischer Katarrh zur Beobachtung. Beim acuten Katarrh dominiren Röthung, Schwellung und Temperatursteigerung im Krankheitsbilde, während beim chronischen Katarrh die Absonderung eines rahmähnlichen Secretes in den Vordergrund tritt. Je länger der Katarrh anhält, desto mehr verdickt sich die Mucosa durch zellige Infiltration. Als Elythritis granulosa bezeichnet man einen bei Schwangern häufigen katarrhalischen Zustand, bei dem sich dichtgestellte Granulationen mit starker, mehr dünnflüssiger Absonderung gebildet haben. — Wie bei der Pharyngitis granulosa finden sich auch hier lymphoide Knötchen im Parenchym der Schleimhaut eingebettet.

War die Scheidenentzündung Folge gonorrhoischer Infection, so pflegt das stark reizende Secret an der Vulva ein reichliches Hervorwuchern von spitzen Condylomen hervorzurufen, welche sich vom hintern Umfange des Introitus vaginae längs der kleinen Labien nach vorn ziehen und zuletzt eine ganz erstaunliche Höhe und Breite erreichen können.

Specifische Geschwüre finden sich gern am hinteren Umfang des Scheideneingangs als schankröse Rhagaden vor. Sie unterscheiden sich nicht von den pg. 585 geschilderten primär syphilitischen Affecten des Penis.

Von Geschwülsten ist eine regionäre Hauthypertrophie und ein echtes Plattenepitheliom zu nennen.

Die Hypertrophie der Schamlippen hat ihre Stellung im System der Hautkrankheiten und soll hier nur bezüglich ihrer groben Leistungen noch einmal angeführt werden. Dieselben sind für den erstmaligen Beschauer stets überraschend, fast erschreckend. Denn man sieht in der nächsten Umgebung des Venusberges faustdicke und handlange Hautwülste herabhängen, die an ihrer Oberfläche mit knolligen Auswüchsen und zahllosen grösseren und kleineren Höckern bedeckt und ebenso hässlich sind, wenn sie welk und grau aussehen, als wenn sie, wie gewöhnlich, turgescirend bläulichroth sind. — Sind die kleinen Schamlippen vorwiegend oder ausschliesslich betheiligt, so erinnert der Zustand

an jene physiologischen »Schürzen«, welche die Frauen der Buschmänner tragen, denn auch diese sind durch eine Verlängerung der Nymphen erzeugt.

Das Carcinom der Vulva. Dem Peniskrebs des Mannes entspricht ein Plattenepitheliom der Vulva, welches von den kleinen Schamlippen ausgeht und sich als ein flaches hartrandiges Geschwür zunächst über die zarteren Theile der Vulva ausbreitet. An den grossen Schamlippen nimmt das Carcinom eine mehr infiltrative Form an, wächst auch schneller und theilt sich ziemlich früh den beiderseitigen Inguinaldrüsen mit. — Diese Lymphdrüsentumoren kann ich für das Studium der Krebsmetastasen ganz besonders empfehlen.

XVI. Anomalien der Eihüllen.

Vorbemerkungen.

Sobald das befruchtete Ei in die Gebärmutter gelangt ist und nahe der Tubaröffnung meist in jener Furche Platz genommen hat, welche die vordere Wand des Uterus mit der hinteren Wand bildet, wächst die Schleimhaut wallartig an ihm empor und umschliesst es als Decidua reflexa. Der freibleibende Theil der Uterusschleimhaut, Decidua vera, legt sich erst später, wenn das Ei eine beträchtliche Grösse erreicht hat, fest und gleichmässig an die Decidua reflexa an und verwächst mit ihr so, dass die innere Schicht, welche nur die Ausführungsgänge der Drüsen, Epithel und Bindegewebe enthält, mit der Reflexa eine ziemlich derbe Membran bildet, welche bei der Geburt mit den Eihäuten ausgestossen wird, während die äussere (spongiöse) Schicht, welche die Drüsenfundi enthält, an der Uteruswand zurückbleibt und für die Regeneration der Schleimhaut post partum Sorge trägt.

Als Decidua serotina bezeichnet man die eigentliche Anheftungsstelle des Eies, in deren Bereich sich demnächst die Placenta entwickelt. Von den zahlreichen Zotten nämlich, welche das Chorion anfänglich an der ganzen Oberfläche hervortreten lässt, wachsen nur diejenigen 10—15 Stück zu den Cotyledonen der Placenta foetalis heran, welche der Ansiedlungsstelle entsprechen. Diese dringen in die Venen der Gebärmutter ein und breiten sich daselbst zu umfangreichen dendritischen Vegetationen aus. Die mütterlichen Venen erweitern sich zu den mächtigen Blutsinus der Placenta materna, welche gegen die Muskelwand zu nur durch Endothel und etwas Bindegewebe abgeschlossen und eingerahmt werden. Etwas stärkere Anhäufungen dieses Bindegewebes finden sich an den Grenzen der Cotyledonen und längs des grossen Randsinus der Placenta vor.

Die Ablösung der reifen Frucht wird durch eine Zellenwucherung vorbereitet, welche nach aussen von diesem Bindegewebe, wie es scheint, von den Gewebsresten (Drüsenfundis) der Decidua serotina ausgeht. Es entstehen Riesenzellen, welche mit ihren breiten Leibern zwischen der Muskelwand einerseits und der Placenta anderseits Platz nehmen und alle Bindegewebsfasern, Gefässendungen und sonstigen festen Verbindungen zwischen jenen beiden lockern und auflösen.

Dass gegen das Ende der Schwangerschaft leicht einmal Unordnungen in den immerhin etwas difficilen circulatorischen Einrichtungen Platz greifen, dafür sprechen nicht bloss die so häufig vorkommenden partiellen Gerinnungen des Blutes in den Sinus maternales, sondern auch der Umstand, dass in den subchorialen Spalträumen der Placenta, welche dem Abfluss der Lymphe dienen dürften,

diese Flüssigkeit zu gerinnen pflegt. So entstehen jene Ablagerungen von hyalinem Fibrin, welche *Langhans* zuerst als canalisirtes Fibrin beschrieben hat. Ich möchte diese Canäle den kleinen Rinnsalen eines versandenden Flussbettes vergleichen.

Frühgeburten in den ersten Monaten der Schwangerschaft werden in der Regel durch ein abnormes Verhalten der Uterinschleimhaut veranlasst. Entweder war sie vorher schon katarrhalisch, oder sie wurde es erst, als die Schwangerschaft begann, kurz die feste Verbindung der Decidua vera mit der Decidua reflexa bleibt aus; es tritt Hydrorrhoe, es treten Blutungen an der Oberfläche der Schleimhaut ein, das Ei wird locker und fällt heraus. An seiner Oberfläche findet man nicht selten derbe Massen geronnenen Blutes, welche, nachträglich entfärbt, eine gewisse Aehnlichkeit mit blassem Fleisch bekommen haben (Fleischmole M. carnosa).

Molenbildung. Stirbt der Fötus frühzeitig ab, so ist zwar die Entwickelung einer regulären Placenta unmöglich, weil die Gefässe der Placentarzotten oder die Endverästelungen der Arteriae umbilicales mit diesen selbst in Wegfall kommen. Darum aber braucht das Chorion für sich noch nicht auf jede Entwickelung zu verzichten. Jene zahlreichen, provisorischen »Villi«, welche das junge Chorion an seiner ganzen Oberfläche hervortreten lässt, sind gefässlose Bildungen, die sich nahrungsuchend in die Umgegend des Eies begeben und im Stande sind auf eigene Faust weiter zu wachsen, wenn sie »von aussen« hinreichend versorgt werden. So entstehen jene wunderlichen Bildungen, die man »Molae« nennt: leere Eier, an der ganzen Oberfläche mit den gewucherten Zotten des Chorion bedeckt. Wir unterscheiden die Mola fibrosa

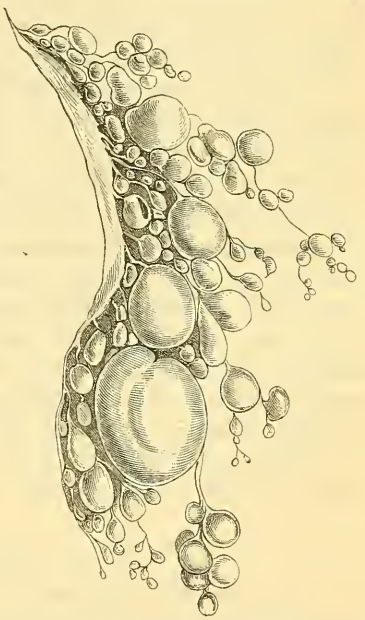

Fig. 236. Mola hydatitosa. Ein kleines Stück der Oberfläche bei natürlicher Grösse.

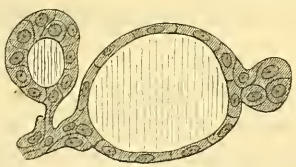

Fig. 235. Mola hydatitosa. Eine Zottenspitze mit Schleimcystenbildung. 1/300.

von der Mola hydatitosa. Bei jener endigen die Zottenbäumchen in kleinen Knöpfchen von fibromatöser Beschaffenheit und die meist hühnereigrosse Mole ist demgemäss mit einem kleinhöckrigen Fell bedeckt; die Gesammtdicke der Wand beträgt etwa einen Centimeter; die Höhle ist leer oder lässt an einer Stelle den atrophischen Fötus erkennen. Interessanter sind die morphologischen Verhältnisse der Mola hydatitosa. Die Chorionzotten sind hier zu blasenartigen Ge-

bilden entartet, welche dünnwandig und mit einer klaren, schleimhaltigen Flüssigkeit gefüllt sind. Hunderte und Tausende von solchen hanfkorn- bis kirschengrossen Cysten hängen an dünnen Stielen nebeneinander und aneinander; sie bilden zusammen eine umfängliche Masse, welche an Weintrauben erinnert und daher vulgo »Traubenmole« geheissen wird (Fig. 236).

Virchow hat die Traubenmole unter die Myxome aufgenommen. Ich kann ihm hierin nicht beistimmen. Die Spitzen der wachsenden Chorionzotten sind kleine Kolben innig aneinander geschlossener Zellen. Bleibt nun die Gefässbildung im Innern aus, so wird ein weiteres Wachsthum und ein »Lebenbleiben« dieser Zellen nur dadurch möglich, dass sie sich membranartig an der Oberfläche anordnen, während sich im Innern ein Hohlraum mit einer möglichst indifferenten, d. h. schleimigen Flüssigkeit füllt (Fig. 235). Auf diese Weise ist es diesen tauben Eiern möglich, einen ganz gewaltigen Umfang, bis zur Grösse eines Strausseneies zu erreichen.

Thrombosen der Sinus maternales stellen sich je nach ihrem Alter als weisse oder röthlichgelb gefärbte, ziemlich derbe Infarcte der Placenta dar, welche eine grosse Aehnlichkeit mit Milzinfarcten haben. Ihre Form und Grösse entspricht ungefähr der Grösse der einzelnen Cotyledonen, doch kommen auch kleinere rundliche Heerde vor, seltener flachgestaltete.

Sucht man in diesen Infarcten nach den Placentarzotten, so findet man sie blutleer und in körnig-nekrotischem Zerfall begriffen. Der pathologische Werth der partiellen Thrombose ist wohl eher überschätzt als unterschätzt worden. Ebenso die mit und ohne Thrombose gelegentlich vorkommenden, kleinen Verfettungen und Verkalkungen der Placenta.

Syphilis der Placenta — ein wichtiges Moment für die Beurtheilung einer Früh- oder Todgeburt — tritt als eine kleinzellige Infiltration längs der Gefässscheiden auf und bewirkt hier namhafte Verdickungen und weissliche Verfärbungen mit und ohne fibröse Umwandlung des Neugebildes. So finden wir das syphilitische Granulom an den Gefässen des Nabelstrangs, sowie in dem Bindegewebe der Placenta foetalis und materna. Sind Gummata vorhanden, so wird dadurch die Diagnose wesentlich erleichtert.

Die ausgebreitete fettige Entartung, welche wir an den Placentarzotten aller todtfaul geborenen Früchte antreffen, hat nichts mit Syphilis zu thun.

Form-, Lage- und Grössenveränderungen.

Der Nabelstrang kann zu kurz (bis 5 Cm.) und zu lang (bis 195 Cm.) sein. Er kann sich statt in der Mitte am Rande der Placenta inseriren oder gar eine Strecke weit zwischen Amnion und Chorion verlaufen (Insertio velamentosa), ehe er den Rand erreicht. — Es kommen auch locale Verdickungen der Wharton'schen Sulze vor, welche als Myxome des Nabelstrangs bezeichnet werden.

Die Placenta kann aus mehreren isolirten Stücken bestehen oder von hufeisenförmiger Gestalt sein, letzteres besonders wenn sie als Placenta praevia den innern Muttermund umlagert.

Das Fruchtwasser kann zu reichlich (Hydramnion) und zu kärglich sein. Im letzteren Falle kommen Beeinträchtigungen des Fötus durch Druck und Ver-

wachsungen desselben mit den Eihäuten vor, welche ihrerseits zu »Missbildungen« Veranlassung geben.

Extrauterinschwangerschaft. Zum Schluss sei noch des Falles gedacht, dass das befruchtete Ei nicht in die Gebärmutter gelangt, sondern entweder in der Höhlung des geplatzten Follikels am Eierstock, oder in der Tuba oder gar im Bauchraum seine Entwickelung durchmacht.

Die Rolle, welche die Decidua bei der Placentarbildung spielt, erscheint uns in der That sehr passiv gegenüber der energischen Initiative des Eies, wenn wir sehen, dass letzteres mit jedem Boden fürlieb nimmt, vorausgesetzt, dass in der Nähe Blutgefässe sind, in welche es seine Chorionzotten hineinwachsen lassen kann, um eine Placenta zu bilden.

Einen äussern Abschluss findet der Entwickelungsraum bei der Peritonealschwangerschaft und durch etliche entzündliche Verklebungen, welche die benachbarten Organe mit einander eingehen. Aehnlich ist es bei der Ovarialschwangerschaft und bei jener Form der Tubarschwangerschaft, welche wir die abdominelle nennen, weil das Ei im Ostium abdominale Platz genommen hat und hier nur theilweise umschlossen ist. Nur bei der mittleren Tubarschwangerschaft — die aber am häufigsten ist — ist wenigstens eine Zeit lang ein Fruchthälter vorhanden. In den späteren Monaten freilich reicht die Hypertrophie und Ectasie, deren die Tuba fähig ist, nicht mehr aus, um den Fötus mit allen seinen Hüllen zu umspannen; die Wandung weicht aus einander und die reife Frucht liegt auch hier eigentlich frei im Abdomen.

Ist nun die Zeit gekommen, wo die Entbindung sein sollte, so stösst der Uterus seine Decidua aus, die Placenta löst sich theilweise los; das Kind stirbt ab; weiterhin kommt es zu heftigen Blutungen in die Peritonealhöhle welche den Tod zur Folge haben können, endlich zu einer heftigen Entzündung, von deren Ausgang das Weitere abhängt. — Es kann zur Abscedirung und zur stückweisen Ausstossung des Kindes kommen; unterbleibt die Eiterung, so bleibt auch das Kind in der Bauchhöhle der Mutter liegen und verwandelt sich allmählich durch Verfettung und Verkalkung in einen geduldeten Fremdkörper, den wir Lithopädion nennen. (Vergl. Verkalkung im allg. Theil).

XVII. Anomalien der Mamma.

Missbildungen.

Vornehmlich sind hier überzählige Brustdrüsen zu erwähnen, deren Anwesenheit durch kleine Brustwarzen theils am Bauche, theils in der Achselhöhle oder unter den Armen verrathen wird.

Entzündung.

Mastitis. Die acuten Entzündungen, welche während der Lactation vorkommen, sind entweder diffus oder über die ganze Drüse verbreitet, oder sie bilden umschriebene Knoten von der Grösse eines Taubeneies und darüber. Gewisse diffuse Entzündungen, welche wir Mastitis nennen, verlaufen nicht eigentlich in der Drüse selbst, sondern im lockeren Bindegewebe, welches die Drüse sowohl hinten als vorn umgiebt. Dieselben führen sehr gewöhnlich zur Abscedirung und fallen in Beziehung auf histologische Processe lediglich unter die Gesichtspunkte der phlegmonösen Dermatitis cellulosae. Was die knotigen Entzündungsheerde anlangt, so ist neuerdings durch *Bumm* der positive Nachweis geliefert, dass dieselben durch den Staphylococcus aureus hervorgerufen werden, welcher von den Ausführungsgängen her zunächst in das Lumen der Acini vordringt und von hier aus erst eine katarrhalische, dann eine abscedirende Eiterung erzeugt. Die Retention von Milch in den Ausführungsgängen der betreffenden Drüsenlappen dürfte in den Fällen, wo sie wirklich vorkommt, am einfachsten durch die entzündliche Infiltration des umgebenden Bindegewebes zu erklären sein, ähnlich, wie wir dies bei der Bildung der Retentionscysten besprochen haben. Der Knoten abscedirt in der Regel an mehreren Punkten zugleich, vielleicht. dass es hier einmal gelingt, den Beginn der eiterigen Schmelzung auf einzelne Drüsenlappen zurückzuführen. Positive Beobachtungen über die Art und Weise der Betheiligung des secernirenden Parenchyms liegen nicht vor.

Dunkler als die Verhältnisse der acuten Mastitis sind uns die histologischen Zustände jener schmerzlosen Indurationen, welche in Gestalt wallnussgrosser und kleinerer Knoten oft Jahre lang bestehen und sich entweder schliesslich zurückbilden oder auch erweichen, oder endlich zu Sarcom- und Carcinombildung übergehen. Wahrscheinlich handelt es sich um eine plastische, zellige Infiltration des Bindegewebes, welche ja, wie wir wissen, ein neutrales Vorstadium der meisten pathologischen Neubildungen ist.

Geschwülste.

Wenn ich Eingangs bei einer früheren Gelegenheit darauf hindeutete, dass die pathologische Gewebelehre an den Geschwülsten der Brustdrüse gewissermassen ihre hohe Schule durchgemacht hat, so könnte sich der Leser hiernach berechtigt glauben, im Folgenden einer ausnahmsweise schulgerechten Darstellung des Gegenstandes zu begegnen. Er dürfte sich aber getäuscht finden, wenn er sich unter einer schulgerechten Darstellung eine scharf ausgeprägte Systematik, eine höchst charakteristische Eintheilung und minutiöse Gliederung des Materials vorstellen wollte. Die immer specieller werdenden Studien haben vielmehr dahin geführt, Grenzen zu verwischen, als neue Grenzen zu ziehen. Ich weiss nur zwei Hauptgruppen von Mammageschwülsten aufzustellen, Geschwülste, die von den epithelialen Structurelementen der Drüse, und solche, die vom subepithelialen oder interstitiellen Gewebe ausgehen. Beide Gruppen greifen secundär in das Entwickelungsgebiet der anderen über, um so mehr müssen wir den Ausgangspunkt betonen und in ihm die eigentliche Quelle aller späteren Eigenthümlichkeiten suchen.

a. Geschwülste, welche von den epithelialen Structurelementen der Drüse ausgehen.

Der durchgehende Charakter aller hierher gehörigen Neubildungen ist ein stärkeres Hervortreten und Hervordrängen des Epitheliums, welches die innere Oberfläche der Acini bekleidet. Dies ist, wie aus der normalen Histologie bekannt, aus einem einfachen Stratum kleiner, niedriger, kernhaltiger Zellen, welche sich gegenseitig aufs Innigste berühren und leicht seitlich zusammendrücken, gebildet. Während der Lactation vermehren sich diese Zellen auf die doppelte und dreifache Zahl, thürmen sich dabei aber nicht über einander, sondern schalten sich neben einander ein, so dass natürlich die Flächenausdehnung des Epitheliums und mit ihr der Umfang der Endbeeren des Acinus bedeutend wächst. Das periacinöse und interacinöse Bindegewebe, welches sich um dieselbe Zeit durch grosse Succulenz und erhöhten Reichthum an Wanderzellen auszeichnet, giebt dieser activen Ausdehnung der Acini nach, und bald berühren sich die benachbarten Endbeeren eines Acinus bis auf ein sehr schmales Septum, welches aber persistirt. Endlich ist die grösstmöglichste Ausdehnung erreicht. Die fernerhin nachgebildeten Epithelien können nur dadurch Platz finden, dass sich die unteren Zellen von der Wand des Acinus ablösen; letztere gelangen in das Lumen des Acinus, und indem sie hier der fettigen Metamorphose anheimfallen, geben sie zur Bildung eines fettigen Detritus Veranlassung, welchen wir Milch nennen.

Diese physiologischen Vorgänge bieten uns mancherlei willkommene Vergleichungspunkte zum Verständniss der ersten Reihe von Brustdrüsengeschwülsten dar. Die zunächst in Betracht kommende Störung freilich, die echte Hypertrophie der Mamma, ist zu wenig bekannt, als dass wir über den Modus ihrer Entstehung etwas Zuverlässiges aussagen könnten. Nach *Birkett* handelt es sich hierbei um abnorm viele und abnorm grosse Drüsenläppchen mit gleichzeitiger Hyperplasie des interacinösen Bindegewebes. Die seltene Krankheit würde also in einer colossalen, aber gleichmässigen Intumescenz der Mamma bestehen, welche in allen Theilen eine normale Textur aufzuweisen hätte.

Cystadenoma mammae. An die echte Hypertrophie der Mamma reiht sich am ungezwungensten jene zeitweilige Massenzunahme des ganzen Organes an, welche sich aus einer homologen Epithelwucherung einerseits und einer histioiden Degeneration des Stromas anderseits zusammensetzt.

(Cystosarcoma proliferum, phyllodes, intracanaliculare.). Gewöhnlich ist nur eine Mamma ergriffen. Dieselbe ist um ein Mehrfaches ihres normalen Umfanges geschwellt und hängt schwer herab. Ihre Oberfläche erscheint grobhöckerig und von wechselnder Härte; die Haut darüber gespannt und glänzend, ist vielleicht an dem einen oder dem anderen Punkte perforirt und es quellen aus der Oeffnung weiche papillöse Massen hervor. Beim Durchschneiden fliesst ein klebriger, klarer, synoviaartiger Schleim aus. An der weisslichen Schnittfläche bemerkt man überall flache Spalten, welche hie und da mit einander communiciren, im Ganzen aber mehr parallel und concentrisch verlaufen und dadurch der Geschwulstmasse einen eigenthümlich blätterigen Bau verleihen, welchen *Virchow* sehr passend mit der Structur eines durchschnittenen Kohlkopfes vergleicht (Fig. 237). Wenn hier von

Fig. 237. Gewöhnlicher makroskopischer Anblick eines Cystocarcinoma mammae auf dem Durchschnitt.

Fig. 238. Dilatirtes und verzerrtes Milchcanälchen mit Cylinderepithelium bekleidet. $^1/_{200}$.

Cysten die Rede sein soll, so sind diese — das müssen wir uns von vornherein sagen — entweder plattgedrückt oder mit Geschwulstbestandtheilen dermassen erfüllt, dass der blasige Charakter gänzlich unkenntlich wurde. Beides ist in gewissem Grade der Fall.

Es kann wohl als ausgemacht gelten, dass jene Spalträume die veränderten Ausführungsgänge der Drüse sind. Auf einem hinreichend feinen Durchschnitt (Fig. 238) bemerkt man einen continuirlichen Ueberzug von mehrfach geschichtetem Cylinderepithelium. Das Epithelium ist somit gegenüber dem normalen in einem üppigen, hyperplastischen Zustande, welcher der abnormen Vergrösserung der von ihm bekleideten Oberfläche ganz conform ist. Diese Vergrösserung der epithelbekleideten Oberfläche, d. h. des subepithelialen und interstitiellen Bindegewebes, ist der zweite Factor des Processes. Sie erfolgt entweder in der Weise einer mehr gleichmässigen Ausdehnung und Verdickung der Canalwandungen oder durch Hineinwachsen papillöser und dendritischer Vegetationen in das Lumen der Canäle. Seltener und meist nur complicatorisch entstehen solide, kugelige Tumoren, entfernt von der Oberfläche der Canäle inmitten der breiteren Lage des interstitiellen Gewebes. Nach der Mannigfaltigkeit des geschwulstbildenden Materials können wir folgende am häufigsten wiederkehrenden anatomischen Varietäten hervorheben.

1. Das Cystadenoma fibrosum (Fibroma intracanaliculare mammae, *Virchow*.). Eine rundliche, meist lobuläre Anschwellung der Mamma von sehr beträchtlicher Härte. Auf dem Durchschnitt sieht man theils grössere, bis hühnereigrosse Knoten von der Farbe und Beschaffenheit echter Fibroide, theils ebensolche Blätter und Scheidewände; endlich kleinere und grössere Gruppen von Papillen, welche wohl auch an einzelnen Stellen die Hautdecke durchbrochen haben und dann frei zu Tage liegen.

2. Cystadenoma mucosum (Myxoma intracanaliculare arborescens mammae, *Virchow*. Cystosarcoma proliferum oder phyllodes, *Müller*.). Die häufigste Form; zeichnet sich vor der fibrösen durch schnelles Wachsthum und üppiges Hineinwuchern blätteriger und papillöser Excrescenzen in die Milchcanäle aus. Am klarsten tritt dieses Verhältniss dann hervor, wenn neben der Dehnung und Verzerrung der Milchcanäle eine Ansammlung schleimigen Secretes einhergeht und nun wirkliche runde oder halbrunde Säcke entstehen, in welche die papillösen Wucherungen hineinragen (Fig. 259). Das Geschwulstmaterial ist Schleimgewebe, gemischt mit rundzelligem Sarcomgewebe.

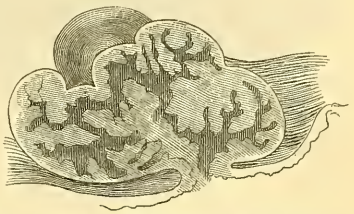

Fig. 239. Cystisch-ectatisches Milchcanälchen, von papillösen Excrescenzen der Wandung angefüllt. Nach *Meckel von Hemsbach*.

3. Sarcoma adenoides circumscriptum, *Billroth*. Eine als rundlicher Knoten erscheinende Geschwulst, welche auf dem Durchschnitt blattähnliche Windungen einer weissen oder röthlich-grauen Substanz erkennen lässt, die sich bei mikroskopischer Untersuchung als rund- oder später spindelzelliges Sarcomgewebe zu erkennen giebt. Die Neubildung hat sich hier auf das subepitheliale Bindegewebsstratum beschränkt, und was wir sehen, ist eine monströse Nachbildung der Verästelungsweise des normalen drüsigen Parenchyms.

4. Sarcoma adenoides diffusum. Eine ganz gleichmässige, jedoch meist spindelzellige Sarcommasse, innerhalb deren die Milchcanäle zu breiten, klaffenden Spalten verzerrt und ausgedehnt sind. Auch diese Geschwulst beginnt in der Umgebung der Canäle, setzt sich aber dann über das gesammte interstitielle Gewebe fort.

Carcinoma epidermidale. Dem Adenom am nächsten steht eine seltene, jedoch sorgfältig untersuchte Geschwulst, bei welcher ebenfalls eine Wucherung der epithelialen Gebilde des Acinus die unbestreitbare Grundlage der Neoplasie bildet. Dieselbe unterscheidet sich aber von der physiologischen und der adenomatösen dadurch, dass sich die Zellen übereinanderthürmen und das Lumen der Acini verschliessen. Hart an der Grenze des Bindegewebes ist die Keimstätte der jungen Zellen (Fig. 240); hier sieht man ganz kleine Zellenformen, welche der Wand aufs Innigste anhaften und von einer die ganze Alveole auskleidenden, sehr dünnen, kernhaltenden Protoplasmaschicht geliefert zu werden scheinen. Die jungen Zellen heben sich allmählich aus dem Niveau dieser Schicht empor und drängen sich zwischen die Basen der untersten Epithelzellen ein. So werden diese selbst allmählich abgehoben und gegen das Lumen der Alveole vorgedrängt. Schicht

folgt auf Schicht, bis endlich in der Mitte des Hohlraums die allseitig gebildeten Massen einander berühren und der Hohlraum selbst gefüllt ist. Demnächst beginnt eine immer steigende Dilatation der Hohlräume, welche der physiologischen Erweiterung bei der Lactation zwar ganz analog ist, aber sich dadurch wesentlich von ihr unterscheidet, dass sie keineswegs gleichmässig an allen Theilen der Drüsensubstanz geschieht. Einzelne Beeren dehnen sich vielmehr auf Kosten aller übrigen aus; und so gewinnt ein entarteter Acinus, obwohl man ihn noch sehr wohl als solchen erkennen kann, dennoch sehr bald ein fremdartiges Ansehen. Auch das Ergriffensein der Drüse ist kein gleichmässiges. Die Geschwulst bildet vielmehr Knoten bis zur Faustgrösse, neben welchen der Rest der Drüse atrophisch wird.

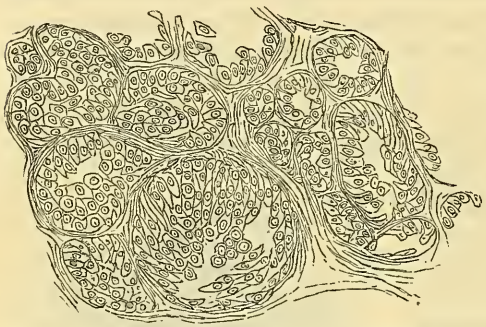

Fig. 240. Echtes Epithelialcarcinom. Das Nähere siehe im Text. 1/300.

Charakteristisch ist die höhere Entwickelung, welche das einzelne Zellenindividuum erfährt. Dieselbe geschieht in specifisch epidermidaler Richtung, wenn es auch bei der Ausbildung von Uebergangsepithelien und Riffzellen sein Bewenden hat und niemals zur eigentlichen Verhornung geschritten wird.

Später confluiren die benachbarten Zellennester mehr und mehr, auch beginnt eine fettige Metamorphose im Centrum der grösseren, welche mit der Bildung von Atheromcysten endigt, die in grosser Zahl und in Exemplaren bis zu Erbsengrösse die Geschwulst durchsetzen können. Von einem Aufbruch dieser Cysten nach aussen, Geschwürsbildung etc. ist nichts bekannt geworden; ebenso sind alle weiteren Schicksale der mit diesen Geschwülsten Behafteten problematisch; niemals wurde bis jetzt eine Metastase in den Lymphdrüsen der Achselhöhle beobachtet.

Nach alledem sehe ich mich genöthigt, die Geschwulst den Drüsencancroiden beizuzählen. Die Milchdrüse ist eine Provenienz der Epidermis. Mir will es scheinen, als ob unsere Geschwulst an dieses Abstammungsverhältniss erinnerte und ganz passend als weicher Epidermidalkrebs bezeichnet werden könnte.

Carcinoma medullare. Das weiche Carcinom der Mamma ist in seinen Anfangsstadien dadurch charakterisirt, dass einer oder gleichzeitig mehrere Drüsenlappen in kurzer Zeit zu umfangreichen Knoten anschwellen, welche den Patienten sehr viel Schmerzen verursachen. Trotz der fluctuirend weichen Beschaffenheit einzelner Stellen, kommt es doch in der Regel nicht zum Aufbruch der Geschwulst, weil ein subacuter Marasmus dem Leben vorher ein Ende macht.

Das weiche Carcinom geht nicht minder entschieden, wie die eben erörterte Geschwulstform, von den Epithelien aus. Ein wesentlicher Unterschied aber besteht schon in der Art der Proliferation. Dort »Nachschub von Seiten der Matrix«, hier »Theilung der vorhandenen Epithelzellen«. Sehr charakteristisch ist daher die vollkommen scharfe Grenze, welche sich zwischen Bindegewebe und Epithe-

lium frühzeitig einfindet. Ein glatter, schöngeschwungener Grenzcontour mit hyalin durchscheinendem äusserstem Saume schliesst das bindegewebige Stroma ab. Er verläuft genau parallel der Oberfläche der epithelialen Zellencylinder, ohne mit denselben irgendwo in eine intimere Beziehung zu treten. Auf den ersten Blick sieht man, dass die Wucherung und das selbständige Wachsthum des Epitheliums hier das Hauptmotiv aller Veränderungen bildet. Das Epithelium bildet zunächst einen soliden Strang, welcher das Lumen des Acinus bis zu den Endbeeren ausfüllt. Die Zellen nehmen dabei das Gepräge grosser protoplasmareicher Krebszellen an. An den jüngsten Zellen scheint das Protoplasma der einzelnen Zellen in einander zu fliessen, aber bald tritt eine deutliche Sonderung und damit die durch den Wachsthumsdruck bedingte Polymorphie der Zellen ein.

Ueberall nimmt man Kerntheilung und -abschnürung wahr. Nun beginnt ein Auswachsen der Zellencylinder in Form solider Epithelzapfen, welche sich gegen das Bindegewebe vorschieben. Das Bindegewebe weicht überall zurück. Die Scheidewände zwischen den benachbarten Alveolen werden durchbrochen, und bald ist von dem ganzen, doch sehr dicken Septensystem des Acinus nur noch ein zartes, weitmaschiges Netz übrig, welches die Gefässe trägt. Mittlerweile hat sich in den stärkeren Bindegewebsanhäufungen, welche die einzelnen Acini des kranken Lappens trennen, eine reichliche Infiltration mit kleinen Rundzellen eingefunden. Das Bindegewebe ist dadurch weicher, nachgiebiger und fähiger geworden, an dem weiteren Wachsthum des Knotens sich zu betheiligen. Der Krebsknoten stellt jetzt eine bereits sehr umfangreiche Geschwulst dar, an welcher wir aber noch alle Theile des alten Lobulus, wenn auch sehr verändert, wieder erkennen können. Nun aber folgt eine zweite Entwickelungsphase.

Dieselbe ist durch das immer zahlreichere Auftreten neuer Knoten in der bisher noch intacten Substanz der Drüse bezeichnet. Die neuen Knoten wachsen wie die alten, confluiren zum Theil mit ihnen und tragen so zur Entstehung einer umfangreichen, unregelmässig höckerigen und weichen Geschwulst bei, über welcher die Haut sich spannt, um schliesslich zu vereitern und so den Aufbruch des Krebses nach aussen zu gestatten.

Carcinoma simplex; Scirrhus mammae. Die bei weitem häufigste Form carcinomatöser Erkrankung, der harte Krebs der Mamma im weitesten Sinne des Wortes, beruht ebenfalls auf einer Wucherung der Drüsenepithelien, welche sich frühzeitig mit einer mehr oder minder ausgesprochenen zelligen Infiltration des interstitiellen Bindegewebes combinirt, so dass es schwer wird, beide Neubildungen aus einander zu halten. Die Wucherung der Drüsenepithelien beginnt damit, dass die Zellen sich durch Theilung mässig vermehren, dass sie die Charaktere von Krebszellen annehmen und zu einem soliden Körper zusammentreten, welcher sich sehr bald nicht mehr von den in der Nachbarschaft entstehenden Krebszellennestern unterscheiden lässt. So unscheinbar diese Metamorphose ist, so kann doch, wie ich glaube, kein Zweifel darüber obwalten, dass sie den ersten Anstoss zu allen weiteren Veränderungen giebt; auf grösseren Durchschnitten, welche die verschiedensten Stadien des Processes umfassen (Fig. 241 und 242), sieht man deutlich, dass die krebsige Infiltration von der Umge-

bung der Acini ihren Anfang nimmt und sich concentrisch um dieselbe ausbreitet. Diese Ausbreitung, mithin das eigentliche Wachsthum des Krebses, geschieht nach *Waldeyer* durch eine weitere Wucherung des Drüsenepithels, welche dieser Autor als »atypisch« wohl in dem Sinne bezeichnet hat, dass es dabei nicht zu einer, wenn auch noch so rudimentären Nachbildung physiologischer Typen, z. B. des Tubulus, kommt, sondern wobei lediglich die vorhandenen, das kranke Drüsenläppchen umgebenden Spalträume des Bindegewebes mit den genannten Epithelzellen gefüllt und infiltrirt werden. Es sind somit dieselben Räume mit den Krebszellen erfüllt, welche normal die stabilen Zellen des Bindegewebes enthalten, und wenn es ein Irrthum wäre, dass die letzteren sich in activer Weise an der Krebszellenbildung betheiligen, so wäre es wenigstens ein sehr entschuldbarer Irrthum, zu dem uns das mikroskopische Bild fast geflissentlich zu verführen scheint.

Fig. 241. Scirrhus mammae. Rand eines wachsenden Knotens. *a*. Ein Acinus mit eben beginnender Wucherung des Drüsenepithels. *b*. Atypische Wucherung. *c*. Infiltration des Bindegewebes. *c'*. Ehemaliger Ausführungsgang. Nach *Waldeyer*.

Dass das Bindegewebe überhaupt beim harten Brustkrebs eine wichtige Rolle spielt, deutet schon der vielgebrauchte Name »Bindegewebskrebs« an. Es ist in der That durch sein Verhalten nicht bloss für die Härte der Neubildung im Allgemeinen, sondern auch für die verschiedenen Grade der Härte und für die Verschiedenheiten des Verlaufs und der Erscheinungsweise der einzelnen hierhergehörigen Krebse massgebend. Wir unterscheiden nämlich in einer zusammengehörigen Reihe von harten Brustkrebsen härtere und weichere Formen. Die Härte im Allgemeinen (gegenüber dem Medullarkrebs) wird dadurch bedingt, dass die bekanntlich sehr dichten und derben Faserzüge des interstitiellen Bindegewebes durch die krebsige Infiltration zwar gespannt und ausgedehnt, vielleicht auch etwas verdünnt, aber niemals gänzlich resorbirt werden, so dass sie während sämmtlicher Entwickelungsphasen des Krebses ein starres Geflecht bilden, welches durch die Geschwulstmasse ausgespannt ist. Nur der unwiderstehlichen Raumforderung wachsender Krebszellen gegenüber lockert sich die innige Verbindung der Fasern. Zugleich aber findet im Wege einer kleinzelligen Infiltration

eine solche Stärkung der aus einander gedrängten Fasern statt, dass von einer erheblichen Verdünnung und Einschmelzung derselben nicht die Rede ist. Haben die Krebszellen aber den Zenith des Lebens überschritten, so überwiegt einerseits die elastische Spannung des Bindegewebes, anderseits findet eine narbige Umwandlung des kleinzelligen Infiltrates statt, und ich glaube mit der Annahme, dass beide die regressive Metamorphose der Krebszellen direct befördern, nicht zu weit zu gehen. Aus den vorstehenden Betrachtungen ergiebt sich die Untereintheilung der harten Krebse von selbst. Je entschiedener und je üppiger die Epithelbildung auftritt, je grösser und raumfordernder das einzelne Zellenindividuum wird, je ausnahmsloser jedes Bindegewebsinterstitium infiltrirt wird, um so mehr wird die ganze Geschwulst eine dem Infiltrat entsprechende weichere Beschaffenheit haben, während umgekehrt eine mässige Production kleinbleibender Zellen und die vorzugsweise oder ausschliessliche Infiltration der Lymphgefässe dem Bindegewebe das Uebergewicht verleihen, mithin härtere Krebsformen erzielen wird.

Alle harten Brustkrebse treten gern in Knotenform auf; wenn von dieser Regel einmal eine Ausnahme vorkommt, wenn auch diffuse Infiltrationen eines oder mehrerer Lappen, ja, der ganzen Drüse vorkommen, so sind dies regelmässig etwas weichere Bindegewebskrebse, welche sich durch grosse vielgestaltige Zellen auszeichnen. Ein gewöhnlicher Fall ist folgender:

Bei einer Frau im klimakterischen Alter hat sich im Laufe einiger Monate eine deutlich fühlbare, knotige Härte etwas seitlich von der Brustwarze in der Tiefe des Drüsenparenchyms gebildet. Die bedeckenden und anstossenden Theile wurden immer weniger verschiebbar über der stetig wachsenden Geschwulst. Endlich wurde auch die Haut fixirt und nebst der Brustwarze nach einwärts gezogen. Darauf wurde die ganze Drüse exstirpirt.

Auf dem Durchschnitt findet sich als Mittelpunkt der Geschwulst ein bis hühnereigrosser, grauröthlicher, mit derben Bindegewebszügen reichlich durchsetzter Knoten von elastisch federnder Consistenz. Ein zweiter und dritter Knoten etwa von Taubenei- oder Kirschengrösse schliessen sich dem Hauptknoten mit verschwommenen Grenzen an. Weiterhin folgt das Drüsenparenchym, welches nur bei genauer Betrachtung hie und da eine hanfkorngrosse Einsprengung enthält. Das Fettgewebe zwischen Drüse und Brust, sowie die Brusthaut selbst sind total infiltrirt und in eine grauliche, brettähnliche Masse verwandelt. Die Achseldrüsen sind theilweis mit Krebsknoten besetzt.

Billroth hat den Scirrhus als kleinzelligen, tubulären Bindegewebskrebs bezeichnet. Sein vielbewährtes Kennerauge hat sofort die beiden wichtigsten Kriterien der Neubildung hervorgehoben. In der That nämlich erreichen die Zellen des Scirrhus kaum den dritten Theil von der Grösse einer gewöhnlichen Krebszelle. Sie haben aber trotzdem einen ausgesprochen epithelialen Charakter, wie man am besten da sehen kann, wo die interstitielle Neubildung an das Epithelium der Acini und Ausführungsgänge anstösst. Was die Zellen sonst noch auszeichnet, ist ihre grosse Durabilität. Eine regressive Metamorphose ist an diesen Krebsen kaum nachzuweisen. Die Schnittfläche des Knotens ist derb, weiss, stellenweise wie seidenglänzend ohne die gelbe Reticulirung, welche beim einfachen Krebs die Zone der Fettmetamorphose anzeigt. Das zweite *Billroth*'sche Kriterium, die Tubularität, beruht darauf, dass die Krebszellen bei ihrer Proliferation

die Spalträume des Bindegewebes mehr gleichmässig, in langen Reihen ausfüllen, statt wie beim einfachen Krebs sich mehr auf einzelne Punkte zu concentriren und Nester zu bilden.

Eine seltene Abart des Scirrhus mammae kommt durch das vorzugsweise oder ausschliessliche Vordringen der Zellencylinder des Krebses, der Krebskörper, in die Lymphgefässe des benachbarten Bindegewebes zu Stande. In einem dem unbewaffneten Auge mehr weiss als grau erscheinenden, sehr derben, aber mässig grossen Knoten zeigt das Mikroskop die Endbeeren der Acini, ebenso wie die Ausführungsgänge bis zu den grösseren Milchcanälchen hin erweitert und mit einem fettig-körnigen Detritus, mit Körnchenkugeln und Zellen gefüllt; an diese Nester und Zapfen, welche man, wie gesagt, ganz deutlich als die Bestandtheile ehemaliger Acini erkennt, setzen sich die infiltrirten Lymphgefässe mit leicht verbreiterter Basis unmittelbar an. Das Lymphgefässnetz ist mit Krebszellen so vollständig ausgefüllt, wie man es nur bei gelungenen Injectionen sieht. Die charakteristische Contourirung mit einspringenden Bogenlinien, die Varicosität, die breiten Knotenpunkte des Netzes, Alles tritt deutlich hervor und lässt uns darüber keinen Zweifel, dass es sich hier wirklich um entartete Lymphgefässe handelt. Die nebenstehende Abbildung (Fig. 242) gehört *Waldeyer*, der sich besonders um den Nachweis des Zusammenhanges der interstitiellen Wucherung mit dem Epithelium der Acini verdient gemacht hat. Dieselbe zeigt bei *b*, wie mir scheint, ein Bruchstück des infiltrirten Lymphgefässnetzes, doch habe ich seither Bilder bekommen, wo der lymphangioide Charakter gewisser tubulöser Infiltrate sehr viel deutlicher hervortrat, ja, wo die Lymphgefässe ganz ausschliesslicher Sitz der Neubildung waren.

Fig. 242. Scirrhus mammae. *a*. Milchcanälchen mit hyperplastischem Epithel. *b*. Zellig infiltrirte Spalträume des Bindegewebes (Lymphgefässe?). Nach *Waldeyer*.

Mit der Bezeichnung ***Carcinoma simplex*** hat zuerst *Förster* einen harten Brustkrebs bezeichnet, welcher sich durch die Grösse und die oft verschwommene Begrenzung der constituirenden Krebsknoten auszeichnet. Anfangs unterscheidet sich dieser Krebs wenig vom Scirrhus. Bald aber entwickelt sich, mehr peripherisch, ein über hühnereigrosser Knoten, welcher die betreffende

Gegend nach aussen buckelt und keine narbige Einziehung der Haut veranlasst. Nachdem sich entweder noch einige neue Knoten in der Umgebung der ersten gebildet oder die Hauptgeschwulst sich mehr diffus über die ganze Drüse verbreitet und dieselbe in ganz unförmiger Weise intumescirt hat, kommt es in der Regel zum Aufbruch und zur Bildung eines knotenförmigen Geschwüres, aus welchem secundär schwammige Granulationen von krebsiger Beschaffenheit herauswuchern.

Der Durchschnitt und die mikroskopische Untersuchung ergeben diejenige Beschaffenheit der Krebsknoten, welche ich meiner Schilderung des harten Drüsenkrebses zu Grunde gelegt habe.

Auch der Gallertkrebs kommt, wiewohl selten, an der Mamma vor. Ich sah ihn als »Cancer en Cuirasse«.

b. Geschwülste, welche vom Bindegewebe der Drüse ausgehen.

In dieser zweiten Gruppe von Brustdrüsengeschwülsten finden wir die meisten Repräsentanten der histioiden Neubildung, das Sarcom, das Fibrom, das Myxom etc. Geschwülste, welche meist von einer umschriebenen Partie der Drüse ausgehen und in Knotenform wachsen, Geschwülste, welche entweder nach einer gründlichen Exstirpation nur ausnahmsweise recidiviren oder von vornherein eine bösartige Indoles entwickeln oder gar innere Metastasen machen.

Sarcoma fusocellulare. Eine Geschwulst, welche sich in der Regel aus mehreren bis hühnereigrossen rundlichen Knoten zusammensetzt, von welchen der älteste vielleicht schon erweicht und nach aussen aufgebrochen ist. Die frische Geschwulstmasse ist röthlich weiss, mässig fest, meist deutlich fasciculirt, die älteren Knoten zeigen partielle fettige Entartung und Extravasationen. Identisch mit *Müller*'s Carcinoma fasciculatum, und in der That äusserlich und dem ganzen Verlaufe nach dem weichen Drüsenkrebs sehr ähnlich.

Fibroma tuberosum. Eine scharf umschriebene derbe Geschwulst mitten im Drüsenparenchym. Kehrt nach Exstirpationen gern wieder ohne Metastasen zu machen. Verwandt mit dem Cystadenoma fibrosum.

Myxoma tuberosum. Dem Fibroma ähnlich und mit dem Cystadenoma mucosum verwandt.

Lipoma mammae. Eine paramammäre Geschwulst, welche sich auch gern hinter der Mamma entwickelt und dann durch die gleichmässige Protrusion derselben zu falschen Diagnosen verleitet.

XVIII. Anomalien des Nervensystems.

1. Gehirn und Rückenmark.

Missbildungen.

Mit einer unvollkommenen Grössenentwickelung des Hirnschädels, der Mikrocephalie, ist selbstverständlich auch ein entsprechendes Zukleinbleiben des Gesammthirnes, die Mikrencephalie, gegeben. An einem derartigen Gehirn sind wohl die Hauptwindungen und Furchen vorhanden, die letzten aber stellenweise nur schwach angedeutet. — Den extremsten Grad von Mikrencephalie finden wir beim Cyclops (s. Missb. d. Luftwege), dessen Hirn aus einer einfachen Blase mit glatter Oberfläche besteht. Mikrocephalie und Cyclopie dürften am ungezwungensten auf intrauterine Raumbeschränkungen zurückzuführen sein. — Als einfache Hemmungsbildungen dagegen sind die zahlreichen Dysplasien einzelner Theile des Centralnervensystems, z. B. des Kleinhirns und der Brückenschenkel oder einzelner Grosshirnlappen zu betrachten. An Stelle der letzteren finden sich Defecte, deren Oberfläche mit zahlreichen schmalen und niedrigen, krausverlaufenden Gyris bedeckt zu sein pflegt. Besonders häufig sind die Commissuren nicht recht zu Stande gekommen, fehlen auch wohl ganz, was an die Spaltbildungen der Lippen etc. erinnert.

Eine grössere Zahl von Missbildungen gruppirt sich um hydropische Zustände des Medullarrohres, welche dasselbe von seiner ersten Anlage an betreffen können. Dieselben können das ganze Medullarrohr oder grössere Abschnitte desselben betheiligen, sie können auch nur auf einzelne Punkte desselben gerichtet sein; was aber den Grad der Ausweitung betrifft, so können wir von einer mässigen Dilatation alle Uebergänge bis zur blasigen Auftreibung und bis zum Platzen dieser Blase beobachten. Erwähnt seien folgende Hauptformen:

Anencephalie und ***Amyelie.*** Tritt die Hydropsie bereits zu einer Zeit ein, wo Hirn und Rückenmark noch ein ungegliedertes röhrigblasiges Gebilde von zartester Beschaffenheit sind, so vergeht die ganze Anlage.

Die Schädelbasis, von einem niedrigen Wall von Haut und Knorpel eingefasst, bildet mit der freiliegenden Hinterfläche der Wirbelkörper eine fortlaufende, relativ kurze Ebene, unter welcher sich das Gesicht, der Rumpf und die Extremitäten zusammenschieben, so gut es gehen will. Hiermit und mit dem Mangel des Central-Nervensystems hängt jedenfalls der Mangel jeder individuellen Ausbildung des Gesichtes zusammen. Alle Anencephali sind einander zum Verwechseln

ähnlich. — Varietäten, in denen nur das Gehirn mit dem Schädeldach fehlt, sind häufig; solche, bei denen nur das Rückenmark fehlt, selten.

Hydrocephalus internus. Tritt die Hydropsie des Medullarrohres erst dann ein, wenn bereits alle wesentlichen Theile angelegt sind, so führt die Flüssigkeitsansammlung in den Seitenventrikeln des Gehirns zu einer entsprechenden Dilatation derselben und zu einer centrifugalen Dickenabnahme der Grosshirnhemisphären, sowie der übrigen die Ventrikel zunächst begrenzenden Hirntheile. Die Aufblähung der nervösen Centralorgane theilt sich auch den knöchernen Umhüllungen mit, natürlich nur so lange und insofern, als noch keine knöchernen Nahtverbindungen zwischen den Schädeltheilen vorhanden sind. Im letzteren Falle — dem erworbenen Hydrocephalus — erleidet zwar die Substanz des Gehirnes einen grösseren centrifugalen Druck, die Dickenabnahme fällt aber minder hochgradig aus als beim angeborenen Hydrocephalus.

In den gewöhnlichen Fällen von angeborenem Wasserkopf beträgt die Menge des in den erweiterten Hirnhöhlen angehäuften klaren Liquor 2—8 Pfunde. Die Form der Hirnhöhlen ist länglich eiförmig. Das Ependym, zu einem derben Häutchen verdickt, bildet mit der Hemisphärensubstanz zusammen eine Tasche um je einen Seitenventrikel, welche namentlich dem Scheitel gegenüber sehr dünn werden kann (10—3 Mm.). Corpus striatum und Thalami sind abgeflacht, die letzteren auseinandergedrängt und dadurch der dritte Ventrikel von oben her weit geöffnet. Den Boden des dritten Ventrikels sah ich einmal in Form einer Blase hervorgewölbt, deren Spitze das Infundibulum bildete.

Der Schädel zeichnet sich durch seinen enormen Umfang und seine der Kugel zustrebende Gestaltung aus. Die sämmtlichen Deckknochen, Stirn- und Scheitelbeine, sowie die Schuppen des Hinterhauptes und der Schläfenbeine sind durch breite Interstitien getrennt, welche nur von Membranen überspannt werden. In diese Membranen schiessen allerseits lange Nahtzacken ein, hier führt ein sprungweises Voraneilen der marginalen Ossification zu zahlreichen grossen und kleinen Knocheninseln, aber erst wenn die Ausdehnung des Gehirns mit dem 10.—13. Lebensjahre zum Stillstand gekommen ist, kommen auch diese »Bestrebungen« des Schädelwachsthums zum Ziele und wird die Kapsel — gewöhnlich mit zahlreichen »ossa Wormsii« geschlossen, später sogar sehr fest und dick. Sehr charakteristisch für den hydrocephalischen Kopf ist die Oeffnung und Ausrundung des Winkels, welchen die senkrechten und die wagerechten Theile des Stirnbeins mit einander bilden. Das hydrocephalische Gehirn erzeugt eine möglichst kugelförmige Gestaltung seiner Hülle. Daher werden die Orbitaldecken herabgedrückt, der Arcus supraorbitalis ausgeglichen, so dass die Augen förmlich nach vorn luxirt, die Augenbrauen aber flach ausgebreitet und medianwärts in die Höhe gezogen, was dem Gesichte einen ganz eigenthümlichen ängstlichen Ausdruck verleiht.

Die feineren anatomischen Verhältnisse betreffend wäre zunächst das Verhalten des Ependyms hervorzuheben. Das Ependym wird dicker und dichter, in einzelnen Regionen, z. B. über dem Thalamus opticus, am Fornix und an der Stria cornea erheben sich ausserdem partielle Verdickungen in Form von kleinen durchscheinenden Knötchen thauperlenähnlich über das Niveau der Oberfläche hervor. Aber sowohl die generelle als die partielle Verdickung erfolgt ohne irgend

eine Betheiligung der Gefässe, das Ependym — abgesehen von dem Epithelium als Grenzschicht der Neuroglia genommen — lässt zwar die Gefässe der anstossenden Gehirntheile mit ihren Hauptverästelungen durchschimmern, es enthält aber selbst niemals Gefässe und muss daher als eine immer dicker werdende Scheidewand zwischen der freien Oberfläche und den Hirngefässen angesehen werden. In recht verdickten Ependymen findet man die schönsten Sternzellennetze; die einzelnen Zellen oft mit doppeltem Kern, länglich und auch vornehmlich in der Längsrichtung verästelt; die Zwischensubstanz ist feinfaserig und in mehrfachen Lagen geschichtet, so dass auf einem Querschnitt die Fasern der tieferen Schicht im spitzen Winkel auf die Fasern der oberen auftreffen. Auch die thauperlenähnlichen Verdickungen, welche am vierten Ventrikel auch ohne Hydrocephalus bei sehr wechselnden klinischen Krankheitsbildern (Epilepsie, masticatorische Gesichtskrämpfe, Sprachstörungen) beobachtet werden, bestehen ganz aus faserigem Bindegewebe mit sehr wenigen zelligen Elementen.

Die Plexus chorioidei sind hyperämisch, und wenn wir Theile derselben unter das Mikroskop bringen, so finden wir ausserdem, dass die Oberfläche mit zahllosen, kleinen und unverästelten, aber sehr gefässreichen Papillen besetzt ist. Jede dieser Papillen besteht aus einem dicken Mantel von Epithelzellen und einem centralen Theile, welcher fast nur von Gefässluminibus eingenommen ist. Das Epithel zeigt in allen 2—3 Schichten die bekannten von *Henle* beschriebenen Formen, rundlich polygonale Zellen mit mehrfachen, stachligen Ausläufern, welche sich in die Zwischenräume nächst anstossender Zellen erstrecken und bis auf das Bindegewebe der Papille herabreichen. Ich sollte vielleicht nur sagen, bis auf die Gefässe der Papille, denn die Gefässmembran scheint in der That das einzige Bindegewebe zu sein, das überhaupt in diesen Papillen steckt; nirgends habe ich so schön das Bild von epitheltragenden Gefässen gesehen als hier.

Im Anschluss an den Hydrocephalus internus müssen wir der sogenannten weissen Erweichung gedenken, weil es noch keineswegs vollkommen feststeht, dass dieselbe ausschliesslich als eine »postmortale« Maceration der Gehirnsubstanz in der hydrocephalischen Flüssigkeit anzusehen ist. An der Sache selbst wird freilich dadurch wenig geändert, nur die gelegentlichen punktförmigen Hämorrhagien würden sich kaum ohne vis a tergo, d. h. ohne Circulation und Leben erklären lassen. Im Uebrigen handelt es sich um eine Erweichung und Auflösung, welcher zunächst die Neuroglia, später auch die Nervenfasern anheimfallen. So entstehen an verschiedenen Punkten der Ventrikeloberfläche, am liebsten im Hinterhorn oberflächliche Zerklüftungen der weissen Substanz, welche 1—2 Linien tief in die Wand des Ventrikels hineinreichen. Formbestandtheile, Eiter etc. kommen dabei nicht zur Entwickelung.

Hirnbruch, Spina bifida und Porencephalie. Richtet sich die hydrocephalische Wasseransammlung bei weiter fortgeschrittener Entwicklung gegen einen bestimmten Punkt des Systems, so erhalten wir die localen Defecte und Ectopien am Schädel und Rückgrat, welche die Encephalocele und Spina bifida charakterisiren. — Umschlossen von den Hirnhäuten drängt sich bei der Encephalocele frontalis der Vorderlappen einer Hemisphäre durch eine rundliche Oeffnung des Stirnbeins nahe der Nasenwurzel hervor und hält die Haut in Form

einer halbkugligen bis wallnussgrossen Beule auf. Dasselbe thut bei der Encephalocele occipitalis die Spitze eines Hinterlappens oder das Kleinhirn durch eine mehr spaltartige Lücke, welche die Hinterhauptsschuppe aufweist. Eine rundliche Oeffnung im Os parietale oder temporale lässt bei der E. lateralis eine sackartige Ausstülpung einer Hemisphäre hervortreten.

Anhangsweise sei hier der Porencephalie gedacht, mit welchem Namen *Heschl* gewisse umschriebene Defecte bezeichnet hat, die als grubige Vertiefungen oder bis auf die Ventrikel reichende trichterartige Oeffnungen an der Grosshirnhemisphäre vorkommen, ohne dass man bis jetzt eine befriedigende Erklärung für ihre Entstehung zu geben wüsste. Die Vermuthung liegt freilich nahe, dass es sich auch hier um eine — vielleicht frühzeitig geborstene — Encephalocele handeln möchte.

Im Bereich des Rückenmarkes ist besonders häufig die Spina bifida lumbalis. Eine Flüssigkeitsansammlung im Centralcanal des Rückenmarks (Hydromyelie) drängt gegen die Stelle hin, an welcher der letzte Abschluss des Canals durch die Deckgebilde vor sich gehen sollte. Die Folge ist, dass der Abschluss unterbleibt; die paarigen Hälften der Wirbelbögen und Dornfortsätze erreichen etwa vom ersten Lendenwirbel an den medianen Anschluss nicht, treten mehr und mehr zurück und lassen zwischen sich eine Fläche erscheinen, über welcher sich ein mit Flüssigkeit gefüllter rundlicher Sack erhält. Während sich nun das untere Ende des Rückenmarks mit ausgefaserten Strängen in der Innenfläche dieses Sackes ansetzt und in dieselbe verliert, geht die Aussenfläche überall continuirlich in die Haut über, welche die meist apfelgrosse Geschwulst umhüllt und abschliesst.

Auch ein Pendant zur Porencephalie findet sich im Rückenmark, die Syringomyelie. Wie der Name sagt, ist das Rückenmark stellenweise oder in seiner ganzen Länge in eine Röhre verwandelt; es finden sich nämlich Hohlgänge von 7 Mm. Durchmesser, die das Rückenmark der Länge nach durchziehen. Ihre Hauptlage ist dicht hinter dem Centralcanal, mit dem sie nicht immer zusammenhängen. Von hier aus aber dringen sie in die Hinterhörner, seltener auch in die Vorderhörner ein und wechseln den Ort an den verschiedenen Querschnitten. Das Halsmark wurde einmal in einen geradezu schwappenden Schlauch umgewandelt gefunden. — Der Umstand, dass diese Veränderung bisher bei ganz intacten Rückenmarksfunctionen gefunden wurde, macht es wahrscheinlich, dass wir es mit einer angeborenen Anomalie zu thun haben. Die Mündungen der Hohlgänge sind von einer continuirlichen Schicht Bindesubstanz gebildet, die *Eichhorst* in einem Falle von einem Endothel bedeckt fand.

Histologische Vorstudien.

a. Ueber die Bindesubstanzen des Nervensystems.

Eine der wichtigsten Erscheinungen im Gebiete der pathologischen Histologie des Nervensystems ist die geringe und stets nur passive Betheiligung der speciell nervösen Elementartheile an allen Veränderungen, welche das Gehirn und das Rückenmark treffen. Je mehr man sich von vornherein bemüht hat, insbesondere

die Geistesstörungen und andere essentielle Neurosen auf Anomalien der Ganglienzellen und Nervenfasern zurückzuführen, um so sicherer können wir jetzt, auf die negativen Resultate aller dieser Untersuchungen gestützt, die Thesis aufstellen, dass »progressive« Veränderung nur an den nichtnervösen Bestandtheilen des Systemes zu suchen seien. Mit Rücksicht aber darauf scheint es mir rathsam, einleitende Betrachtungen über die mancherlei Arten und Weisen anzustellen, in welchen sich nervöse und nichtnervöse Elemente bei der Zusammensetzung der verschiedenen Abschnitte des Nervenapparates einschliesslich der peripherischen Nerven betheiligen.

Wir können davon ausgehen, dass die feinsten Ausstrahlungen des peripherischen Nervensystems, die isolirt verlaufenden Nervenfasern, in jenes Continuum von Bindesubstanz eingesetzt sind, welches alle Zwischenräume zwischen den Organen und Organbestandtheilen des Körpers ausfüllt. Auch die ersten Vereinigungen von Nervenfasern bis zu Gruppen von etwa 20 Stück weisen noch keine erkennbaren Modificationen in der Qualität des Bindegewebes auf. Dem entspricht der zwanglose Verlauf der einzelnen Fasern, das vielfache Hin- und Herbiegen, die eigenthümliche Lockerheit, welche das Gefüge dieser kleinen Nervenbündel kennzeichnet. Sobald wir aber zu den stärkeren Stämmchen und Stämmen übergehen, finden wir eine deutliche Differenzirung des Bindgewebes zwischen den Nervenfasern und desjenigen um die Nervenfasern. Je weicher und zarter das erstere, das sogenannte Perineurium wird, desto mehr verdichtet sich das letztere zu einer derben Scheide, welche wohl geeignet ist, den Nerven gegen mechanische Insulte zu schützen. Das Perineurium enthält keine eigentlichen Bindegewebsfibrillen, seine Intercellularsubstanz ist homogen und würde sich ohne das Hinzutreten der Zellen den Blicken entziehen. Die Zellen haben längliche Kerne und nächst diesen eine sehr kleine Menge feinkörnigen Protoplasmas. Ob die *Schwann*'sche Scheide der markhaltigen Nervenröhren diesen letzteren oder dem Perineurium zuzurechnen sei, will ich unentschieden lassen, jedenfalls sind die Kerne der *Schwann*'schen Scheide mit den Zellen des Perineuriums nicht identisch, obwohl sie sich an jeder pathologischen Wucherung des interstitiellen Bindegewebes zu betheiligen und sich somit selbst dem Bindegewebe gleichzustellen scheinen.

Die äussere Scheide der peripherischen Nerven ist zugleich Trägerin der grösseren für den Nerven bestimmten Gefässstämmchen und schickt eine gewisse Anzahl faserig-bindegewebiger Fortsätze nach innen, welche die Nervenfasern in grössere und kleinere Bündel eintheilen und zugleich den kleinsten Arterien und Venen als Brücke dienen, während sich das langmaschige Capillarnetz im Perineurium ausbreitet.

Bei den Centralorganen treffen wir auf eine noch weitergehende Specification der nichtnervösen Structurbestandtheile. Im Gehirn und Rückenmark nimmt einerseits das Perineurium eine besonders zarte Beschaffenheit an, anderseits findet in der bindegewebigen Umhüllung eine neue Scheidung statt, nämlich in eine äussere, vorzugsweise dichte, dicke und derbe Haut (Dura mater), welche nur spärliche dünne Gefässchen enthält, dafür aber desto mehr zum Schutze der Centralorgane zu leisten vermag, und in eine sehr zarte Hülle von lockerem Bindegewebe (Pia mater), welche ausschliesslich als Trägerin der grösseren Gefässstämme anzusehen ist. Die die kleineren Gefässe nach innen überleitenden Bindegewebsfortsätze fin-

den sich nur noch am Rückenmark, am Gehirn dagegen treten die kleinsten Arterien und Venen, wie man gewöhnlich sagt, nackt in das Allerheiligste des Nervensystems ein. Dieses »nackt« ist freilich cum grano salis zu nehmen, und am allerwenigsten hat ein Kenner der pathologischen Zustände des Gehirnes Veranlassung, den wenn auch noch so zarten Mantel von Bindegewebe zu übersehen, welcher diese Gefässe umgiebt. Dieselbe Sache ist hier bald als bindegewebige Adventitia, bald als perivasculäres Lymphgefäss bezeichnet worden, *Kölliker* hat zuerst ein homogenes Häutchen mit innen anliegenden Kernen von den Hirngefässen abgezogen, später haben die Injectionen von *His* gelehrt, dass zwischen diesem Häutchen und dem Gehirn ein Raum existirt, welcher mit grösseren perivasculären Räumen der Pia mater zusammenhängt. *His* hielt diesen Raum und jene Räume für Lymphbahnen. *Axel Key* und *Retzius* scheinen endlich die Angelegenheit in das rechte Licht gestellt zu haben, indem sie das Pia mater-System sowohl nach aussen (Arachnoidea) als nach innen (Intima pia) durch eine endothelbekleidete derbere Begrenzungsschicht eingefasst ansehen. Diese Begrenzungsschicht bildet um jedes in das Gehirn eintretende Gefäss eine trichterförmige Scheide, bis sie sich dem Gefäss innigst als eigentliche Adventitia (Perithelium, *Arnold*) anlegt.

Nun aber noch ein Wort über das Perineurium des Centralnervensystems, die Neuroglia Virchovi.

Sowohl die Qualität als vornehmlich die Quantität dieser Substanz sind noch nicht genügend festgestellt. Was die Quantität anlangt, so pflegt man einen Unterschied zu machen zwischen der Neuroglia der weissen Marklager und derjenigen der grauen Kern- und Rindenschichten.

Von der Neuroglia der weissen Substanz können wir mit Sicherheit behaupten, dass zu ihr Alles hinzuzurechnen ist, was hier neben den Nervenfasern und Gefässen gefunden wird; deshalb sind alle Körner und Kerne der weissen Substanz Neurogliazellen und -kerne, deshalb ist jenes weiche, faserig schwammige Material, in welches die übrigens nackten Nervenfasern eingebettet sind, ebenfalls Neuroglia. Was die Beziehung dieser Neurogliatheile zu einander anlangt, so lehrt insbesondere eine mehrtägige Maceration frischer Hirnsubstanz in $^1/_{10}$ procentiger Ueberosmiumsäure, dass ein Theil der Zellen sternförmig ist und zahlreiche, fein verästelte Ausläufer besitzt. Diese Zellen sind in regelmässigen Zwischenräumen angeordnet und repräsentiren ein Bindegewebskörperchennetz in *Virchow*'s Sinne. Ihre feinsten Ausläufer bilden durch zahlreiche Anastomosirung das erwähnte faserig-schwammige Material, den eigentlichen Nervenkitt, so dass von einer besonderen Grundsubstanz dieses Bindegewebes füglich nicht die Rede sein kann. Neben diesen Zellen findet man eine grosse Anzahl mehr indifferenter Zellenformen, welche mit den gleich zu betrachtenden »Körnern« der grauen Substanz identisch sind.

Die Neuroglia der grauen Substanz bietet unserer Beurtheilung grössere Schwierigkeit dar. An der Grenze gegen das Mark stossen wir im Kleinhirn, weniger ausgesprochen auch im Grosshirn, auf eine gedrängte Anhäufung der sogenannten »Körner«, d. h. kleiner, blasser, runder und homogener, kernartiger Körner, welche nach neueren Untersuchungen sämmtlich den Werth kleiner Zellen haben, weil sie sämmtlich, was früher übersehen wurde, mit protoplasmatischen

Anhängseln versehen sind. Darauf, dass diese Anhängsel gelegentlich in feine Fädchen auslaufen, stützt sich die Annahme, dass die Körner mit Nervenfasern zusammenhängen, mithin selbst nervös seien. Diese Körper nehmen weiter nach aussen an Zahl ab, obwohl sie immer noch häufig bleiben und in kleinen Gruppen von 3—5 zusammen zu liegen pflegen; neben ihnen treten einerseits die bekannten pyramidalen Ganglienkörper auf, anderseits sternförmige Bindegewebszellen, welche durch Anastomose ein sehr zartes und weitmaschiges Netz erzeugen, das seine Stützpunkte theils an den Gefässen, theils an der Unterfläche der Pia mater findet. In der unmittelbaren Nähe der Pia mater sind die zelligen Knotenpunkte dieses Netzwerkes etwas zahlreicher als inmitten der grauen Substanz. Ich halte die »Körner« als einen unverbrauchten Ueberrest embryonalen Bindegewebes, als dessen Derivate ich ebensowohl die Ganglienkörper wie die sternförmigen Bindegewebszellen ansehe. Damit erlischt für mich die Frage, ob sie nervöser Natur seien, und ich gewinne einen brauchbaren Gesichtspunkt für die Beurtheilung ihrer pathologischen Veränderungen, wenn ich z. B. sehe, dass gewisse Tumoren (Gliome des Gehirns lediglich durch eine Hyperplasie dieser Körner entstehen und wachsen.) Leider wird durch diese Anschauung nichts entschieden über die bindegewebige oder nervöse Natur desjenigen Structurtheils, welcher die eigentliche Hauptmasse der grauen Rinde bildet, ich meine jenes Continuum einer feinkörnigen und — wie jetzt nach *M. Schultze*'s Vorgang allgemein angenommen wird — auch schwammartig fein reticulirten Substanz, welche alle Zwischenräume zwischen den zelligen Elementartheilen und den Gefässen ausfüllt. In ihr verlieren sich alle protoplasmatischen Fortsätze, auch die Spitzenfortsätze der Ganglienkörper, in ihr endigen, wie ich in Schultze's Archiv Bd. VII beschrieben habe, zahllose Axencylinder markhaltiger Nervenfasern ohne Vermittelung einer Ganglienzelle; ich halte sie daher vorläufig für nervös und mit Rücksicht auf die von *Max Schultze* gewonnene Anschauung, dass auch die Ganglienkörper nicht Central-, sondern nur Sammel- und Umlagerungsapparate sind, für das eigentlich functionirende Parenchym. Einige Autoren sind derselben Ansicht, anderen ist sie zu crass, so dass sie eher geneigt sind, die fragliche Substanz der Neuroglia anzurechnen.

b. Die typischen Formen der Rückbildung an den nervösen Bestandtheilen des Centralnervensystems und das Verhalten der Bindesubstanzen dabei:

Jeder Eingriff in den normalen Ablauf ihrer Ernährung wird von der Substanz des Centralnervensystems aufs Uebelste empfunden und von einer gewissen, mässigen Intensitätsgrenze an mit einem irreparabeln Zerfall ihrer nervösen Bestandtheile beantwortet. Derselbe stellt sich makroskopisch in acutem Verlauf als »Erweichung«, in chronischem Verlauf als »Atrophie« dar. Mikroskopisch macht er sich an den Nervenfasern in der Weise geltend, dass die Markscheide ihr homogenes Ansehen verliert und in ungleich grosse Myelintropfen zerfällt, welche an jeder Schnittfläche eines Erweichungsheerdes hervorquellen und in Zerzupfungspräparaten das Wasser molkig trüben (Fig. 243. *d*). Dieselben sind durch die Mannigfaltigkeit und das Bizarre ihrer äusseren Gestaltung hinlänglich charakterisirt. Einige sind kolbig, keulenförmig, andere gelappt, knäuelartig eingerollt oder in eine grosse Zahl kolbiger Fortsätze ausgezogen. Bei mässiger Erwärmung des

Objecttisches bilden sich kuglige Tropfen. bei Wasserzusatz treten eigenthümliche Quellungs- und Zerklüftungsphänomene an ihnen hervor, welchen durch Salzlösung wieder Einhalt geboten werden kann.

Die Marktropfen hängen auch »wie Thautropfen an Grashalmen« an jenen kurzen Stücken von Axencylindern, welche sich in solchen Präparaten finden (Fig. 243.*e*). Später zerklüftet der Markstoff mehr und mehr; je kleiner aber die Tröpfchen werden, desto ähnlicher werden sie einfachen Fetttröpfchen, von denen sie sich schliesslich nicht mehr unterscheiden lassen. In diesem Zustande werden sie von Wanderzellen aufgenommen, welche an solchen Stellen, wo die Circulationsverhältnisse in einer oder der anderen Weise gestört sind, zusammenzuströmen, jedenfalls nicht zu fehlen pflegen. So bilden sich »Fettkörnchenzellen« von höchst charakteristischem Aussehn und von einer so namhaften Grösse, dass man sie mit blossem Auge als gelbliche Punkte in einer klaren Flüssigkeit erkennen kann, welche auf dunklem Grunde ausgebreitet ist (Fig. 243.*f*).

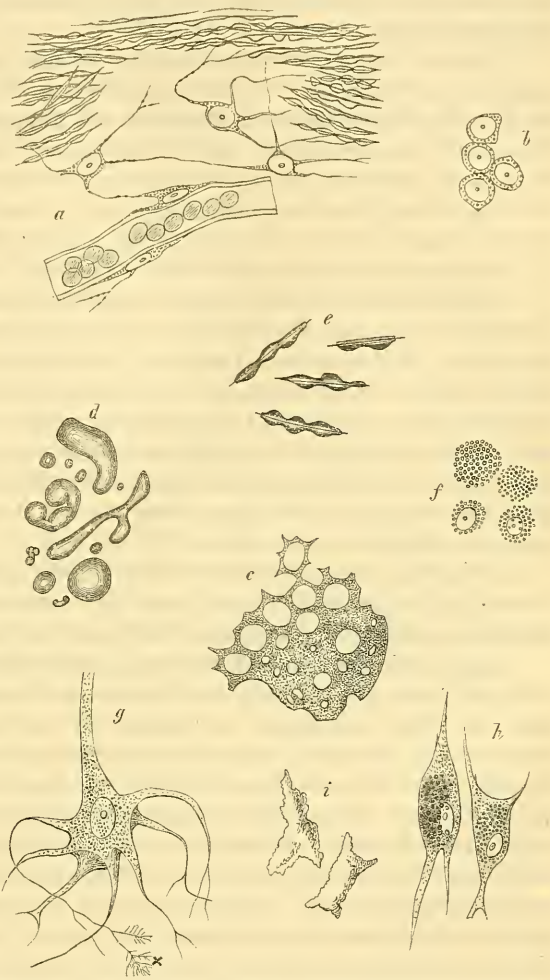

Fig. 243. Bindegewebe des Centralnervensystems und typische Degenerationsserie der nervösen Elemente. *a*. Saftzellennetz, Blutgefässe und Nervenfasern. *b*. »Körner« der Neuroglia. *c*. Körnig-fädige Grundsubstanz der Neuroglia an der Grenze eines sclerotischen Heerdes, sich auf Kosten der Nervenfasern verdickend. *d*. Myelin. *e*. Axencylinder mit Marktropfen. *f*. Körnchenzelle. *g*. Grosse, gesunde Ganglienzelle, ein Protoplasmafortsatz bei *x* in die schwammige Substanz der grauen Vorderhörner des Rückenmarks übergehend, durch Wippen unter einem hohlliegenden Deckglase isolirt. *h*. Pigmentatrophie der Vorderhörnerzellen bei Tabes. *i*. Verkalkte Zellen aus der Nähe eines alten Abscesses.

Die Axencylinder widerstehen der Auflösung entschieden besser als die Markscheide. Es kommt hier Alles auf die actuelle Intensität der Ernährungsstörung an. Einer plötzlichen Einstellung des Blutlaufs gegenüber zeigen sich die Axencylinder ebensowenig widerstandsfähig als einem traumatischen Eingriff, während sie bei langsam wachsenden Beeinträch-

tigungen länger persistiren. Die Art und Weise ihrer Auflösung ist dem entsprechend eine etwas verschiedene. Dort ein rascher Zerfall in kurze Stücke, welche den Compositionswerth einer Zelle haben dürften (Fig. 243. *e*), dort eine mehr gleichmässige Dickenabnahme, die erst kurz vor der Auflösung zu Continuitätstrennungen führt.

An den Ganglienzellen beobachtet man in Fällen einer acuten Ernährungsstörung Vorgänge, welche ich am liebsten eine Maceration derselben nennen möchte (Hydropsie, *Meynert*). Man sieht ein Aufquellen, ein Hyalinwerden bis zur Vacuolenbildung im Innern des Zellenkörpers; die Körnung verschwindet, der Kern wird undeutlich, die Ausläufer sehen wie abgeschmolzen aus; dann löst sich das Gebilde auf ohne eine anatomische Spur seiner Existenz zurückzulassen, oder aber es kommt noch vor der Auflösung zu einer Deposition von Kalksalzen und die abgestorbene Ganglienzelle wird als Petrefact aufbewahrt (Fig. 243. *i*).

Bei langsamer fortschreitenden Atrophien nimmt vornehmlich die Masse des Protoplasmas ab, und die vorhandenen Ausläufer gehen allmählich ein. Ich finde namentlich an den grossen Ganglien der Vorderhörner bei Tabes dorsalis diese eigenthümliche »Abglättung« der Zellenoberfläche, wo man normal einen ganzen Wald von verästelten Protoplasmafortsätzen findet (Fig. 243. *g*). Für das gleiche Object habe ich wiederholt auf die Ablagerung von grossen braunen Pigmentschollen aufmerksam gemacht, die sich neben dem Kerne finden, so dass wir diese Pigmentatrophie der Pigmentatrophie der Herzmuskelfasern und der Leberzellen an die Seite stellen dürfen (Fig. 243. *h*).

Zwischen dem ganz raschen und dem ganz allmählichen Schwund der Ganglienzellen giebt es freilich eine ganze Reihe von Zwischenstufen, denen ein entsprechend rasches oder langsames Schwinden des Zellkörpers parallel geht.

Fragen wir nun, wie sich bei den geschilderten rückgängigen Metamorphosen der nervösen Bestandtheile des Gehirns und Rückenmarkes die Neuroglia verhalte, so ist zu constatiren, dass abgesehen von den grobmechanischen Zertrümmerungen die Neuroglia sich als echte Bindesubstanz erweist, d. h. als ein der Ernährung minder bedürftiges Gewebe, welches sich nicht bloss in der allgemeinen Auflösung der nervösen Elemente intact erhält, sondern auch noch Mittel findet, um seinerseits auszuwachsen und einen Theil des frei werdenden Raumes mit seinen Wucherungsproducten zu füllen. Ich habe seinerzeit von Entlastungswucherung gesprochen. Hier ist das Wort am Platze, wie ein Blick auf die beigegebene Zeichnung erkennen lässt (Fig. 243. *c*). In dem Masse hier am Rande einer atrophischen Stelle des Rückenmarks die Räume kleiner werden, in welchen die schwindenden Nervenfasern gelegen sind, in dem Masse verbreitern sich die Bälkchen der Neuroglia, welche sich hier, im Querschnitt, als ein zierliches Netz darstellen. Einen Theil der Verdickung wird man freilich auf eine elastische Zusammenziehung der Neurogliafasern zu beziehen haben, einen andern Theil auf sclerotische Verdichtung; immerhin bleibt noch ein solches Plus von Substanz übrig, dass ich wenigstens nicht an einem wirklichen Auswachsen der Gliafasern zweifle. Es geschieht dies in Form eines zarten Reisernetzes, welches sich von den vorhandenen stärkeren Bälkchen aus gegen die schwindende Nervenfaser erholt und das verlassene Lager derselben einnimmt und ausfüllt.

Indessen bezieht sich die eben gegebene Schilderung nicht auf alle Formen

cerebrospinaler Atrophie, sondern nur auf die chronischen und auf die Ausgänge der acuten. In rasch auftretenden, namentlich entzündlichen und embolischen »Erweichungen« haben wir ein Stadium der »Maceration« zu überwinden, welchem auch die Neuroglia nicht gleichgültig gegenübersteht. Wir sehen da ihre Kerne sich theilen, neue Zellen sich bilden; in Fällen von Vereiterung löst sich die Neuroglia wie jede andere Bindesubstanz auf. — Kommt es aber nicht zur Vereiterung, sondern wird die Erweichungsflüssigkeit später resorbirt, so bleibt wenigstens das derbere Saftzellennetz erhalten und giebt den ersten Stützpunkt für die Bildung neuen Bindegewebes, was die entstandene Lücke mehr oder minder gut ausfüllt.

Aetiologische Vorstudien.

Wenn ich soeben noch »Ernährungsstörung« als die allgemeine Ursache des typischen Zerfalls bezeichnet habe, welchem die nervösen Bestandtheile des Centralnervensystems anheimzufallen pflegen, so muss ich mich jetzt beeilen, jenen vieldeutigen Begriff für unsern besonderen Fall zu specificiren. Dass das Centralnervensystem gegen jede, auch ganz kurzdauernde Unterbrechungen der Blutversorgung, überaus empfindlich ist, haben zahlreiche Experimente an Thieren ergeben. Mithin führen Thrombose und Embolie der Arterien direct und in kürzester Frist zur Erweichung des gesperrten Gefässbezirkes. Ebenso Traumen, gleichviel ob es sich um Verwundungen und Quetschungen von aussen oder um jene inneren Zertrümmerungen handelt, welche durch grössere Blutungen hervorgebracht werden. Weit schwieriger ist unsere Lage gegenüber der Frage, ob es toxische Substanzen giebt, welche den Ernährungsprocess der Nervenfaser oder Ganglienzelle direct herabzusetzen und eine Atrophie derselben zu bedingen vermögen. Behauptet wird dies vom Blei für die Ganglienzellen in den Vorderhörnern der Halsanschwellung, vom Arsenik für die Ganglienzellen der Lendenanschwellung des Rückenmarks, vom Mutterkorn für das ganze Rückenmark (Ergotismus, Pellagra) u. s. w. An die eigentlichen Toxica schliessen sich die Infectionsstoffe, wobei es sich noch fragt, ob wir die schädliche Einwirkung den pathogenen Pilzen selbst oder den von ihnen erzeugten »Ptomainen« zurechnen sollen. Zu nennen sind hier die Hundswuth, welche nach den bewundernswerthen Thaten *Pasteur's* zu schliessen, eine besondere Affinität für das Centralnervensystem erkennen lässt; die Meningitis cerebrospinalis, vielleicht auch die Syphilis (bei Tabes). In allen diesen Fällen fragt es sich, ob der Process rein verläuft oder ob sich entzündliche Erscheinungen zu irgend einer Zeit hinzugesellen. Im ersteren Falle werden wir nur die Erscheinungen der Atrophie zu gewärtigen haben oder — wenn die Giftwirkung eine sehr heftige war — vielleicht ein schnelleres Absterben ohne anatomische Veränderung, im zweiten werden sich die Erscheinungen der Entzündung mehr in den Vordergrund drängen und als solche schädigend auf die Ernährung der nervösen Elemente einwirken, wie man dies besonders deutlich bei der Cerebro-spinalmeningitis sieht. Beim Milzbrand, bei der Tuberculose und bei den Malariaerkrankungen des Gehirns liegen Verstopfungen und Verengerungen der Gefässe vor, welche die übrigen Störungen nachsichziehen, keine toxischen Einwirkungen.

Eine weitere Frage betrifft die Einwirkung einer zu grossen oder einer zu geringen functionellen Inanspruchnahme auf die Ernährung der nervösen Elemente. Was zunächst die Inactivitätsatrophie betrifft, so liegen hierüber viele und interessante Beobachtungen und Versuche vor. *Gudden* amputirte neugeborenen Thieren einzelne Extremitäten und zeigte, dass in diesem Falle die dazu gehörigen nervösen Centraltheile atrophisch werden; er exstirpirte eine Kleinhirnhemisphäre und brachte dadurch das Corpus restiforme mit seinen Nervenkernen auf der operirten Seite, auf der entgegengesetzten aber die untere Olive zum Schwund. Durch derartige Versuche erklären sich die absteigenden und aufsteigenden Atrophien, welche wir bei zahlreichen Localerkrankungen des Hirns und Rückenmarkes wahrnehmen.

Bei einseitigen Erkrankungen in den motorischen Ursprungs- und Verlaufsgebieten degeneriren die hinteren Abschnitte der seitlichen Rückenmarksstränge (Pyramidenseitenstrangbahnen, gekreuzte Pyramidenstränge) auf der gegenüberliegenden, und die innersten, dem Sulcus longitudinalis anliegenden Theile der Vorderstränge des Rückenmarks (Pyramidenvorderstrangbahnen, ungekreuzte Pyramidenstränge) auf der gleichen Seite (Fig. 244). Aufwärts reicht die Degeneration bis zum Sitz des Leidens und kann je nachdem durch den Pons in die mittleren und unteren Abschnitte des Hirnschenkels, dann in die Capsula interna, bis in den Stabkranz und zur Gehirnrinde vordringen.

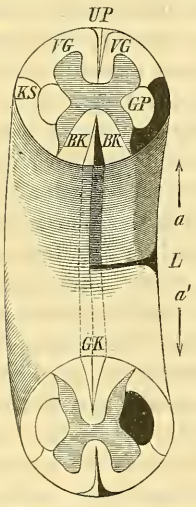

Fig. 244. Schema der secundären Degeneration bei halbseitiger Rückenmarksläsion (*L*). *a*. aufwärts, *a'*. abwärts. *UP*. Ungekreuzte Pyramidenstränge. *GP*. Gekreuzte Pyramidenstränge. *GK*. Goll'sche, *BK*. Burdach'sche Keilstränge. *KS*. Kleinhirnseitenstrangbahnen. *VG*. Vorderstrang-Grundbündel.

Bei künstlicher Zerstörung der sensibeln Rückenmarkswurzeln sind es namentlich die Goll'schen Keilstränge und die Kleinhirnseitenstrangbahnen, welche degeneriren.

Bei veralteten Verletzungen des Rückenmarks findet man sowohl die Pyramidenstränge als auch die Goll'schen Keilstränge und die Kleinhirnseitenstrangbahnen degenerirt, die ersteren unterhalb, die letzteren oberhalb der Verletzungsstelle (Fig. 244).

Die histologischen Veränderungen sind dabei möglichst einfache. Der Zerfall der Nervenfasern bedingt in den ersten Wochen nach der Leitungsunterbrechung eine pulpöse, weisse Erweichung der betreffenden Nervenbahnen. Später werden die Zerfallsmassen resorbirt; es tritt Collapsus und Verdichtung der restirenden, leergewordenen Neuroglia ein, an denen sich auch das einhüllende Bindegewebe betheiligt. Stets weist das Mikroskop »Fettkörnchenzellen« in grossen Mengen nach, doch kann die Resorption Monate und Jahre lang dauern.

Dass der typische Zerfall der nervösen Substanz auch auf eine zu starke functionelle Inanspruchnahme folgen könne, ist bis jetzt noch durch keinen Versuch bewiesen worden. Nur klinische Thatsachen existiren, welche in Verbindung mit dem anatomischen Befunde diese Möglichkeit befürworten. Eine in diesem Sinne verwerthbare Beobachtung habe ich selbst kürzlich gemacht.

Bei einer Frau, welche infolge von Mycosis fungoides der ganzen Haut, monatelang unausgesetzt die heftigsten Erregungen der sensibeln Hautnerven erfahren hatte, waren die Goll'schen Keilstränge erweicht, traten am Querschnitt pulpös hervor und zeigten an Zerzupfungspräparaten einen ausgesprochenen Zerfall der Markscheide nebst »Fettkörperzellen«.

Die Störung ist auch am erhärteten Präparat an einer helleren Färbung der Goll'schen Keilstränge kenntlich.

Angenommen wird von den Autoren eine functionelle Ueberreizung namentlich bei der Poliomyelitis anterior, einer entzündlichen Erweichung im Bereich der Vorderhörner des Rückenmarks. Hier aber mischt die Entzündung ihre Erscheinungen zu stark in das Krankheitsbild hinein, so dass die Atrophie der Ganglienzellen und der von ihnen innervirten Muskeln nicht pure als der Effect einer etwa anzunehmenden Ueberanstrengung angesehen werden kann.

Immerhin glaube ich, dass wir hier noch den Schlüssel zu mancher bisher räthselhaften Krankheit finden werden (Psychosen, Tabes, Progressive Paralyse).

Circulationsstörungen.

Hyperämie.

Für ein richtiges Verständniss der Circulationsstörungen, welche am Gehirn vorkommen, scheint es mir zweckmässig, einige allgemeinere Betrachtungen über die Veränderungen im Blutgehalte des Gehirns und seiner Gefässhaut anzustellen. In dieser Beziehung treten uns vor Allem die Wirkungen der festen räumlichen Beschränkung des Organes durch die knöcherne Schädelkapsel entgegen. »Für jede Quantität von Flüssigkeit, welche in diesen Raum eintritt, muss eine gleiche Quantität von Flüssigkeit den Raum verlassen und umgekehrt.« Diese Nothwendigkeit würde die Basis für eine sehr gleichmässige Circulation innerhalb der Schädelhöhle bilden. Da der Blutdruck in den Gefässen sich durch die Continuität der umgebenden Flüssigkeit direct auf das Parenchym übertragen würde, das Parenchym aber an der festen Schädelkapsel eine Stütze fände, so würde nothwendig das Schädelinnere (incl. Blut) überall unter dem gleichen Druck stehen, und die Circulation würde lediglich durch die Druckdifferenz in den Carotiden und den Vertebrales vor ihrem Eintritt in den Schädelraum und in der Vena jugularis interna unterhalten. Das Strömen des Blutes intra cranium würde dadurch dem Strömen von Flüssigkeiten in unnachgiebigen Röhren identisch, von Caliberschwankungen könnte gar nicht die Rede sein, die Bedeutung der Gefässwandung als einer elastischen Membran würde hinfällig, ein etwas grösserer Theil der Triebkraft würde durch Reibung in Wärme verwandelt werden müssen, eine Druckschwankung, insbesondere eine Steigerung an irgend einer Stelle, eine Hyperämie oder gar Hämorrhagie wäre gar nicht möglich u. s. w. Alle diese Consequenzen finden sich in der That bis zu einem gewissen Grade realisirt; es ist bekannt, dass die Wandungen der Arterien im Gehirn ausnehmend dünn sind im Vergleich zum Lumen (das Lumen der Basilaris ist beispielsweise nicht viel kleiner als jenes der Brachialis, während die Wandung kaum den dritten Theil so stark ist); die grossen Hirnvenen, die Sinus durae matris sind wirklich starre Röhren. Wenn trotzdem die Realisation unserer Consequenzen nicht vollkommen ist, so kann dies seinen Grund nur darin haben, dass auch der Abschluss

der Schädelkapsel kein vollkommener ist, und dies ist er denn auch in der That nicht. Das Rückenmark füllt das Foramen jugulare um etwas mehr als zur Hälfte aus, und in diesem Zwischenraume kann der Liquor cerebrospinalis frei verkehren; er kann aus der Schädelhöhle heraustreten, wenn eine stärkere Füllung der Hirngefässe dieses verlangt, er kann wieder zurücktreten im umgekehrten Falle, kurz, wir haben hier ein Ventil von einiger Spielweite, und müssen aus diesem Gesichtspunkte auch die Möglichkeit von Druckverschiedenheiten im Innern des Schädelraumes zugeben. Freilich werden Drucksteigerungen durch Hyperämie und Exsudation stets bis zu einem gewissen Punkte statthaben können. Ist die Spielweite des Ventils erschöpft, so kann durch weitere Blutzufuhr keine Drucksteigerung mehr erzielt werden, dieselbe ist jetzt nur noch möglich durch das unwiderstehliche Wachsthum einer festen Neubildung und geschieht stets auf Kosten des Blutreichthums des Gehirns. Das Blut wird dann verdrängt oder gar nicht zugelassen und dadurch in letzter Instanz der Tod des Individuums herbeigeführt. Wir werden bei sehr vielen Hirnkrankheiten Gelegenheit haben, uns dieser Verhältnisse zu erinnern.

Die Frage, ob ein ganzes Gehirn oder ein Hirntheil als »hyperämisch« zu bezeichnen sei, werden wir mit grosser Zurückhaltung beantworten. Eine sehr vollkommene Injection »aller«, auch der kleinsten Gefässe der Pia mater bewirkt freilich eine so frappante Röthung der Hirnoberfläche, dass sich Niemand über das Pathologische dieses Zustandes täuschen kann. An der Hirnsubstanz selbst aber ist es weit schwieriger, sichere Kriterien aufzufinden. Eine echte capillare Hyperämie macht sich durch eine »rosenrothe« Färbung bemerklich, welche namentlich bei fleckweiser Hyperämie deutlich hervortritt, weil man hier die Farbe der nichthyperämischen Partien zum Vergleiche heranziehen kann. Im Uebrigen müssen wir zwischen acuten (arteriellen oder congestiven) Hyperämien und chronischen (venösen) Hyperämien gerade hier schärfer zu trennen suchen.

a. Arterielle Hyperämie.

Eine kurzdauernde, wenn auch starke arterielle Hyperämie lässt keine bleibenden Spuren zurück. Die Natur hat ja aufs Sinnreichste dafür gesorgt, dass einerseits die Ausdehnung der zuführenden Arterien ein gewisses Mass nicht überschreiten kann, anderseits das »Zuviel« des Blutes durch zahlreiche bereitgehaltene Ventile abströmen kann. Deshalb liegen die inneren Carotiden vor ihrem Eintritt in den Schädelraum in starkgewundenen knöchernen Canälen, und die Vertebralarterien verlaufen durch eine ganze Reihe ziemlich enger Knochenlöcher in den Querfortsätzen der Halswirbel, ehe sie in den Schädel eintreten dürfen. Die Scham- und Zornesröthe des Gesichts aber lehrt uns, dass die Carotides externae — das funkelnde Auge des Tobsüchtigen und die rothe Nase des Alcoholisten, dass auch die Arteriae ophthalmicae sammt ihren nasalen Endästen als Ventile für den Ueberlauf des dem Hirn zuströmenden Blutes zu dienen vermögen.

Anders freilich gestalten sich die Verhältnisse bei andauernden oder häufig sich wiederholenden activen Hyperämien, wie sie beispielsweise bei psychischer Ueberreizung des Gehirns, bei Alcoholisten, bei linksseitiger und doppelseitiger Herzhypertrophie etc. vorkommen.

Hier stossen wir auf gewisse mehr bleibende Veränderungen am Gefässapparat, welche wir als eine Cumulativwirkung der hyperämischen Erweiterung ansprechen dürfen.

Hyperämie bei ***Psychosen.*** Die Aufsehen erregenden Studien *Meynert*'s [1]) über die pathologische Histologie der Psychosen vindiciren den nervösen Elementen der Hirnrinde eine hervorragende Rolle in dem anatomischen Ablauf der Krankheitsprocesse. *Meynert* ist bemüht darzuthun, dass den verschiedenen Formen der Erregung nachweisbare Alterationen bestimmter Ganglienzellengruppen entsprechen, und wir können nur wünschen, dass auf diesem Wege immer mehr sichere Data gefunden und wiedergefunden werden.

Die physiologische Berechtigung der nervösen Substanz, in erster Linie als Trägerin der Psychose aufzutreten, wird Niemand a priori bestreiten. Aber leider läuft noch immer Alles, was die pathologische Anatomie an Erfahrungen gesammelt hat, darauf hinaus, dass die wesentliche anatomische Grundlage aller psychischen Störungen in einer arteriellen Hyperämie und deren Folgen zu suchen sei. Nur dass die einzelnen Autoren, welche ihre Thätigkeit diesem Gebiete zuwandten, bald diesen, bald jenen Punkt des anatomischen Krankheitsbildes besonders hervorgehoben haben und daher das Ensemble und das Ineinandergreifen der einzelnen Momente noch nicht mit genügender Klarheit hervortritt.

Das beinahe ausschliessliche Object unserer Betrachtungen ist daher eine dauernde Hyperämie der Gehirnrinde, welche die allgemeine Basis der Störungen bildet. In den meisten Fällen und von einem gewissen Zeitpunkte an in allen können wir diese Hyperämie als eine functionelle auffassen, demnach als identisch mit jener activen Hyperämie der Drüsen und Häute, welche dieselben zur Zeit ihrer erhöhten Thätigkeit auszeichnet. Charakteristisch für jede functionelle Hyperämie ist ihr Sitz in den Capillaren, welche die functionirenden Elemente zunächst umgeben, und ihre Periodicität; in der letzteren spiegelt sich die functionelle Erschöpfbarkeit der Organe, die Abnahme ihrer Reizempfänglichkeit, ihr Bedürfniss nach Ruhe und Erholung. Wie aber, wenn eine künstliche oder gewaltsame Aufregung den Apparat nicht zur Ruhe kommen lässt? Es giebt eine Ueberreizung der Organe, welcher ganz besonders auch das Centralnervensystem ausgesetzt ist. Wer kennt nicht an sich selbst den Vorgang, welchen der Volksmund als das »Uebersprungen des Schlafes, über den Schlaf wegkommen« bezeichnet. Derselbe kann sich mehrmals in kleiner werdenden Zwischenräumen wiederholen. Hier handelt es sich also um eine Ueberreizung des Gehirns, welche bald durch Gemüthsbewegungen, bald durch erhöhte Inanspruchnahme des Verstandes oder der Phantasie, bald durch körperliche Reizmittel erzeugt wird. Dem Zustande der Ueberreizung entspricht ohne Zweifel eine ebenfalls prolongirte Hyperämie der Hirnrinde, und hier erscheint nun der Punkt, von dem aus wir in die Aetiologie der Psychosen einen Einblick gewinnen mögen.

Man pflegt die Hyperämien in Stauungs- und Wallungshyperämien zu scheiden. Beide Formen haben aber mannigfache Berührungspunkte, sie gehen oft

1) Dr. *Theodor Meynert*: Der Bau der Grosshirnrinde und seine örtlichen Verschiedenheiten nebst einem pathologisch-anatomischen Corollarium. Vierteljahrsschrift der Psychiatrie. 1867. I. Heft, pag. 77 ff.

geradezu in einander über, wie wir es wiederholt gesehen haben, oder sie greifen wenigstens episodenartig, die eine in den Gang der anderen ein. Dies letztere geschieht unter Andern dann, wenn eine wie immer entstandene Fluxion mit einer bedeutenden und gleichmässigen Ueberfüllung der Capillaren ihren Culminationspunkt erreicht hat. Das absolute Mehr von Blut, welches sich jetzt in dem betreffenden Capillargebiet vorfindet, ist sich selbst durch seine Schwere ein Hinderniss der Bewegung, und wenn wir dagegen die Verstärkung der vis a tergo durch die Erweiterung der Arterien, den ungehinderten Abfluss durch die leicht zu erweiternden Venen anrufen, so sind damit wohl die Mittel angegeben, wodurch dies Hinderniss in der Regel gehoben wird, an der Thatsache selbst aber wird Nichts geändert, dass sich im Laufe der Wallungsblutfülle ein statisches Moment entwickelt, welches sich der Wiederausgleichung der Störung entgegenstellt. Dasselbe wird um so schwerer in die Wagschale fallen, je stärker und andauernder die Hyperämie ist, je ausschliesslicher sie sich auf die Capillaren concentrirt, endlich je zarter und nachgiebiger die Wandungen der Capillaren sind. Nun sind die Capillaren der Hirnrinde, wie alle intracraniellen Gefässe, von einer ganz unverhältnissmässigen Zartheit, auch können wir uns gerade in der Schädelhöhle wegen der absonderlichen Druck- und Gegendrucksverhältnisse ganz gut mit dem Gedanken einer ausschliesslichen oder wenigstens sehr vorwiegenden Concentration der Blutfülle auf einen bestimmten Abschnitt des Gefässsystems, also hier, wo es sich um eine functionelle Reizung der Gehirnrinde handelt, auf die Capillaren und Uebergangsgefässe der Hirnrinde vertraut machen.

Wir wundern uns daher nicht, wenn gerade bei den Hyperämien der Hirnrinde ein möglichst nachtheiliger Einfluss des beregten statischen Momentes ersichtlich wird. Eine langdauernde oder eine häufig wiederkehrende, oder endlich eine sehr heftige Hyperämie wird gerade hier eine Art von Stasis erzeugen, welche ihrerseits in erster Linie eine übermässige Ausdehnung, in zweiter Linie eine Erschlaffung der Gefässwandungen hervorbringt. Wie ein zu stark gedehntes Gummiband die alte Form nur langsam und unvollständig wiedergewinnt, so geschieht es auch hier mit den elastischen und contractilen Elementen der kleinen Gefässe. Ist einmal die Dehnung ein habitueller Zustand geworden, so treten in den Gefässwandungen entsprechende organische Veränderungen ein, welche die Rückkehr zum normalen Caliber, die anfangs nur eine Frage der Zeit ist, zur Unmöglichkeit machen, und damit ist der erste Schritt zur Unheilbarkeit der Störung gethan.

Dies meine Auffassung von der Entstehung der acuten Psychose, wie sie mir bei der histologischen Untersuchung der Gehirnrinde erwachsen ist. Ich muss es natürlich dem Kliniker überlassen, die übrigen bekannten ätiologischen Momente, als da sind Alter, Erblichkeit, Schädelbildung und Caliberschwankungen der Emissaria venosa, Constitution, acute Krankheiten, Trunksucht, Lüderlichkeit, Elend und Entbehrungen, Geschwülste im Gehirn, Kopfverletzungen u. dergl. mehr, entweder auf erhöhte Reizbarkeit der Gehirnrinde, oder auf erhöhte Reizung derselben, oder endlich auf eine geringere Widerstandsfähigkeit der Gefässwandungen zurückzuführen. Ich wende mich nun zur Darlegung der histologischen Veränderungen selbst, und werde hier die üblichen zwei Stadien des acuten und des chronischen Irreseins festhalten.

Aeutere Zustände. Diese sind entweder auf den ersten Blick zu erkennen, oder sie sind verhältnissmässig schwer, aber sie sind doch nachzuweisen. Es ist eine zur Zeit noch durchaus nicht aufgeklärte Thatsache, dass die Capillaren des Gehirns post mortem blutleerer gefunden werden, als die Capillaren irgend eines anderen Organes. Auch hyperämische Füllungen können sich post mortem ganz ausgleichen. Wir müssen daher von vorn herein kein zu grosses Gewicht auf den directen Nachweis der Hyperämien legen. Leichte rosige Färbungen der Marksubstanz, eine kleine Nüance Roth, welche dem gewöhnlichen Grau der Hirnrinde beigemischt ist, müssen hier schon als sehr bedeutungsvolle Symptome gelten, wo sie aber fehlen, ist nicht zu schliessen, dass sie auch während des Lebens gefehlt haben. Wir müssen uns daher an die indirecten Beweismittel halten. Dabei kommt uns vor Allem der Umstand zu Statten, dass die Hirngefässe leicht bluten. Die Hauptaufgabe des Histologen würde daher sein, nachzuweisen, ob die Gefässe geblutet haben. Nun, es giebt seltenere Fälle von acutem Irrsinn, insbesondere Fälle von Tobsucht, wo die Gehirnrinde mit zahlreichen punktirten Hämorrhagien durchsetzt, stellenweise sogar schon in rothe Erweichung übergegangen ist. Unter diesen Umständen ist es freilich nicht schwer, die Blutung zu constatiren und auf eine intra vitam bestandene Hyperämie zu schliessen, wenn auch von dieser selbst, wie ganz gewöhnlich, keine Spur zurückgeblieben ist, und die Gefässe so leer gefunden werden, als ob nie ein Tropfen Blut darin circulirt hätte. Die punktirte Hämorrhagie erscheint hier meistens als Aneurysma dissecans der kleinsten Venen (Fig. 245), d. h. das Blut hat sich nach Durchbrechung der inneren und mittleren Gefässhaut zwischen dieser letzteren und der unverletzten Adventitia Platz gemacht und stellt nun eine spindelförmige dunkelrothe Ansehwellung des Gefässes dar. Auf dem Querschnitt erscheint dieser Blutheerd ebenfalls als runder Tropfen, und da die abgehobene Adventitia sehr wohl als eine peripherische eingekapselte Fibringerinnung angesehen werden kann, so ist der Nachweis des centralen Gefässes unbedingt nöthig, um uns vor Verwechselungen mit der freien Hämorrhagie zu sichern. Es kommt freilich nicht viel darauf an; freie und interparietale Blutungen kommen meistens gemischt vor.

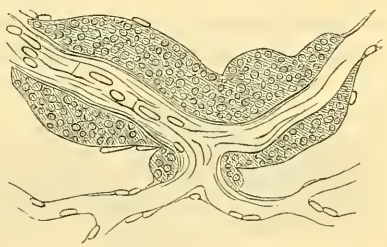

Fig. 245. Aneurysma dissecans einer kleinen Vene unmittelbar vor ihrer Auflösung in Capillaren. Die mit Kernen versehene und durch einen einfachen scharfen Contour bezeichnete Adventitia ist durch einen Bluterguss von den inneren Gefässhäuten abgehoben. 1/300.

In Beziehung auf die rothe Erweichung der Gehirnrinde, welche bei Tobsüchtigen vorkommt, ist namentlich das eigenthümlich Schichtweise des Auftretens zu betonen. Am häufigsten findet sich die mittlere Schicht der Hirnrinde erweicht, daher beim Versuch, die Pia mater von der Gehirnoberfläche abzulösen, die äussere Schicht mitzufolgen pflegt; seltener betrifft die Erweichung die äusserste Schicht selbst, wo dann beim Abziehen der Pia mater die Oberfläche rauh, wie geschwürig zurückbleibt; am seltensten bildet sich eine Erweichungsschicht an der Grenze der Hirnrinde und des Markes. Ich glaube, dass diese eigenthümliche Localisation mit der von *Arndt* entdeckten Verästelungsweise der Hirnrinden-

Gefässstämmchen in drei über einander liegenden Etagen zusammenhängt, eine Verästelungsweise, welche den Wachsthumsphasen des Gehirns entspricht, zugleich aber wohl in einer näheren Beziehung zur Vertheilung der Function an die verschiedenen so bestimmt charakterisirten Schichten der Hirnrinde steht, wie wir das bekanntlich bei den meisten complicirten Organen in ähnlicher Weise antreffen. Wäre die Vermuthung richtig, so dürfte der Ort der Erweichung zugleich als der Ort der höchsten functionellen Reizung angesehen werden können. Doch kann dies eben nur als Fingerzeig für weitere Untersuchungen dienen.

Gehen wir zu den gewöhnlichen Formen über, bei denen die hämorrhagischen Zustände minder ausgesprochen sind, so wiederhole ich, dass minder ausgesprochen noch nicht gleichbedeutend ist mit fehlend. Man versuche nur die Gefässbäumchen der Hirnrinde nicht durch einfaches Herausreissen, sondern durch vorsichtiges Ablösen der Pia mater unter einem ganz sanften Wasserstrahl zu isoliren, so wird man oft erstaunt sein, wie viel Aneurysmata dissecantia übersehen werden, wenn man sich mit blossen senkrechten Durchschnitten begnügt, noch mehr aber, wie viel minder ausgebreitete, aber doch sicherlich hämorrhagische Wandinfiltrationen vorkommen. Ebenfalls sehr empfehlenswerth sind Flächenschnitte durch die graue Substanz. Die wirklich extravasirten rothen Blutkörperchen dringen unmittelbar, aber verschieden tief in die benachbarte Gehirnsubstanz ein und bilden so kleine rothe Höfe um die Gefässlücken, welche nach aussen hin mit verwachsener Grenze aufhören. An einer Gehirnrinde, welche für eine oberflächliche Betrachtung gerade gar Nichts darbot, fand ich viele einzelne Blutkörperchen frei in dem Parenchyme liegen, und ich bin dadurch erst recht auf die grosse Verbreitung minimaler Blutungen aufmerksam geworden.

Fig. 246. Zahlreiche Aneurysmata dissecantia an den Verästelungen einer kleinen Hirnvene.

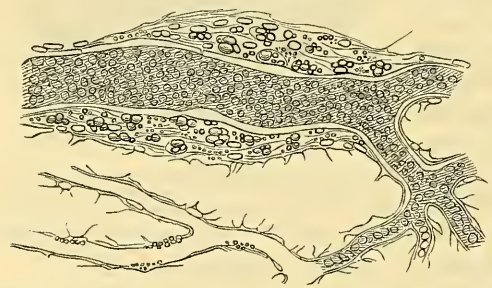

Fig. 247. Kleine Vene und Capillargefässe aus dem Gehirn eines Blödsinnigen. Die Vene zeigt die Ueberreste ehemaliger adventitieller Hämorrhagie, Pigmentkörper etc. Ueber die Capillargefässe siehe den Text zu 248. 1/500.

Noch während des acuten Stadiums beginnt übrigens die Umwandlung der extravasirten Blutkörperchen, resp. ihres Hämatins in Pigment und etwas Bindegewebe. Das Pigment erscheint in verschieden grossen runden oder elliptischen Schollen, welche in kleinen Gruppen zu zwei, vier und mehreren in der Adventitia der Gefässe gefunden werden (Fig. 247). Auch frei im Hirnparenchym findet man einzelne Pigmentkörperchen, doch ist dies eine Seltenheit, während wiederum eine stärkere Pigmentirung der Ganglienzellen oft genug vorkommt. So findet man denn bei vielen acuten Fällen von Irresein frische hämorrhagische Vorgänge neben den Spuren früher stattgehabter Blutungen im bunten Wechsel nebeneinander.

Extravasirtes Blut und Blutpigment sind glücklicherweise schwer zu tilgende, darum aber desto zuverlässigere Kriterien stattgehabter Hyperämien. Dass es nicht die einzigen sind, habe ich oben bereits angedeutet, indem ich darauf hinwies, dass gewisse mit der Zeit eintretende Desorganisationen den Gefässwandungen die Rückkehr zur Norm erschwerten. Von diesen Desorganisationen der Gefässwandungen gehört nur eine noch in den Bereich der acuten Zustände. Das ist jene sogenannte fettige Entartung der Capillargefässe, welche übrigens bei Psychosen keineswegs constant, ausserdem aber noch nach anderweitigen heftigen und anhaltenden Agitationen der Hirnsubstanz, z. B. nach Typhus, Pocken etc. gefunden wird. Es ist eine Anhäufung von Fetttröpfchen in der nächsten Umgebung der Kerne. Ein kleiner Ueberrest von weicherem Protoplasma ist hier stets noch vorräthig, dieser lässt die Fetttröpfchen in seinem Innern auftreten, und so entstehen an der Aussenseite der Gefässe kleine dreieckige Anschwellungen, welche die dunkeln Fetttröpfchen und je einen Kern beherbergen und dem Gefässe ein sehr zierliches Ansehen geben (Fig. 249, pg. 649). Die Frage ist nur, ob wir ein Recht haben, diesen Fund als regressive Metamorphose zu deuten. Gerade hier liegt die Möglichkeit so nahe, dass die Fetttröpfchen anderswoher, z. B. aus der Gehirnsubstanz selbst in das Protoplasma aufgenommen seien, die unmittelbare Berührung der fetthaltigen Zellen mit dem Ernährungsfluidum lässt ausserdem den Gedanken an eine Ernährungsstörung zurücktreten und legt den Vergleich mit den »Fettkörnchenkugeln« (Fig. 243. *g*) nahe.

Chronische Zustände. Die späteren Phasen der die Psychosen begleitenden anatomischen Störung sind besser gekannt als die früheren, wohl hauptsächlich darum, weil sie mehr in die Augen fallen und — weil sie sich je länger je mehr mit den gewöhnlichen, gleich zu betrachtenden Cumulativwirkungen der arteriellen Hyperämie, insbesondere mit venöser Hyperämie der Pia und Hydrocephalus externus identificiren. Nur, dass sich an die Hyperämie der Rindencapillaren in diesem Falle häufiger als sonst eine perivasculäre Bindegewebshyperplasie anschliesst (Fig. 247), welche auf die Hirnsubstanz selbst übergreift und dadurch einen Schwund der nervösen Elemente veranlasst. Diese Veränderungen indessen überschreiten den Rahmen der Hyperämie überhaupt und sind mit einer grösseren Zahl ähnlicher Vorkommnisse unter der Rubrik Encephalitis chronica abzuhandeln.

b. Venöse Hyperämie.

Venöse Hyperämie und Oedem der Pia mater. Hydrocephalus externus. Infolge von langanhaltenden oder von oft wiederkehrenden Reizungshyperämien des Gehirns (Psychosen, Alcoholismus) verfallen die Venen der Pia mater einer bleibenden Erschlaffung und Ausdehnung, welche mit allen ihren Erscheinungen und Consequenzen unter die Gesichtspunkte der Stauungshyperämie und der Phlebectasie fällt. Dass dem wirklich so ist, geht aus der vollkommen analogen Entwickelung des Krankheitsbildes bei mechanischen Hindernissen des Blutabflusses aus der Schädelhöhle, bei Sinusthrombose etc. ohne Weiteres hervor.

Der Sitz dieser Hyperämie ist demgemäss das Gebiet der Gehirnvenen, die Scheitelgegend längs des Sinus longitudinalis. Der Sinus longitudinalis ist entweder

einer Erweiterung nicht fähig oder das beiderseitige Andrängen der weicheren, schwellbaren Gehirnkanten hindert diese Erweiterung, kurz, der Sinus longitudinalis selbst zeigt nichts weniger als ein abnorm grosses Caliber. Desto mehr wirft sich die Ectasie auf jene wohlbekannten 6—8 Paare grosser Venen, welche das Blut an der ganzen Oberfläche der grossen Hemisphären ansammeln und dem Sinus longitudinalis zuführen. Diese werden sowohl weiter als länger. Die Verlängerung zeigt sich in einer stärkeren, oft sehr starken Ausprägung der Spiral- und Zickzacktouren, welche ihr Verlauf schon unter normalen Verhältnissen wenigstens andeutet. An den kleinen Aestchen kommen gelegentlich wohl unter dem mitwirkenden Einflusse der Compression zwischen Gehirn und Arachnoidea die wunderlichsten Schnörkel, Achtertouren und dergleichen vor.

Die nächste Folge der Venenerweiterung ist der Austritt seröser Flüssigkeit, das Oedem der Pia mater. Diese Flüssigkeit ist vollkommen wasserhell, wenig eiweissreich. Sie sammelt sich in den Maschenräumen der Pia mater und ergiesst sich frei und vollständig, sobald man an einer abhängigen Stelle die Arachnoidea durch einen Einschnitt spaltet. Oft überrascht die grosse Menge der Flüssigkeit, besonders wenn man bedenkt, dass der Raum, welchen sie einnimmt, von Rechtswegen durch ganz andere Dinge besetzt ist, und dass derselbe nur durch Verdrängung und Compression des Gehirns geschaffen werden kann. Es kommt hierbei Alles auf die Länge der Zeit an; wir kennen auch plötzliche Ergiessungen von Serum in die Maschenräume der Pia mater, ein acutes Oedema piae matris, welches sich entweder schnell wieder verliert, indem die Flüssigkeit in die Vene zurückgeht oder durch Gehirndruck tödtlich wird (vgl. unten). Anders ist es, wenn die Wasseransammlung langsam steigt, wenn das Gehirn Zeit hat, sich dem abnormen Zustande zu accommodiren. Es ist erstaunlich, bis zu welchem Grade von räumlicher Beeinträchtigung die Accommodationsfähigkeit dieses so hochorganisirten Gebildes geht. Nicht bloss, dass allmählich die Gyri aus einander gedrängt, die Sulci muldenförmig erweitert werden, es findet auch eine ganz gleichmässige Dickenabnahme der Hemisphären in der Richtung von der Oberfläche des Ventrikels zur Oberfläche der Gehirnrinde statt. Die Hemisphäre verliert bis zu $^1/_3$, ja bis zur Hälfte ihres normalen Volumens, und da es den älteren Autoren nicht leicht wurde, an eine so weitgehende Verkleinerung des Gehirns zu glauben, so erfanden sie den Ausweg des Hydrocephalus ex vacuo, d. h. sie nahmen die Atrophie des Gehirnes als das Primäre und liessen den Wassererguss als Lückenbüsser erscheinen.

Von histologischem Interesse ist eigentlich nur eine und zwar nicht einmal eine sehr wichtige Erscheinung des Hydrocephalus externus. Ich meine die sogenannte milchige Trübung, welche das Gewebe der Pia mater in der nächsten Umgebung der Gefässe erfährt. Dieselbe beginnt mit einer Infiltration farbloser Zellen, die sich bis auf die Piascheiden der in das Gehirn eintretenden Gefässe fortsetzt. Der Grad der milchigen Trübung hängt auch in späteren Stadien direct von der Menge der infiltrirten Rundzellen ab, wenn auch neben oder vielmehr nach dieser Infiltration eine faserige Umwandlung, mithin eine Neubildung von Bindegewebe Platz greift. Schliesslich verwandelt sich die Pia mater inclusive der Arachnoidea in ein ziemlich derbes Fell, von dessen Unterfläche die in das Gehirn eindringenden Gefässe ausgehen und den oft ziemlich breiten Raum bis zur Gehirnoberfläche, von dem sich an sie anlehnenden Bindegewebe begleitet, überspringen. Die Hirn-

substanz selbst ist lederartig derb, trocken, hie und da auch macerirt, d. h. erweicht ohne jede Entwickelung von Eiter oder sonstigen Formbestandtheilen. (Weisse Erweichung.)

Locale Blutstauungen und Oedeme werden durch Thrombose einzelner Sinus piae matris oder durch Compression der Vena magna Galeni (etwa durch einen Tuberkelknoten im oberen Wurm des kleinen Gehirns) bewirkt. Im letzteren Falle werden die Venen der Plexus chorioidei ectatisch und eine erhebliche Menge klaren Transsudatwassers vermehrt den Liquor cerebrospinalis dergestalt, dass die Seitenventrikel erweitert werden und allmählich ganz die Verhältnisse des chronischen Hydrocephalus internus darbieten.

c. Hirndruck.

Alle erheblichen Vermehrungen des Schädelinhaltes, welche rasch entstehen und deshalb eine Accommodation unmöglich machen (Exsudate und Extravasate), sowie alle diejenigen, welche zwar langsamer wachsen, aber aus unnachgiebigem Material bestehen, d. h. sämmtliche grössere Hirntumoren wirken tamponartig auf den Blut- und Säfteverkehr des ganzen Gehirns ein. Zunächst entweicht alle Flüssigkeit aus den subarachnoidealen Räumen der Pia mater. Dann mindert sich die Blutmenge in den Gefässen, endlich wird der Hirnsaft selbst möglichst verdrängt und die Gehirnsubstanz in ähnlicher Weise ausgepresst und verkleinert, wie man etwa einen gequollenen Pressschwamm auspressen und verkleinern kann. So finden wir denn bei »Hirndruck« den Subduralraum und die Arachnoidea beiderseits auffallend trocken, die Venen der Pia mater schwach gefüllt, die kleinen Verästelungen ganz leer, die Gyri plattgedrückt, verbreitert und dermassen fest aneinandergerückt, dass die Sulci verstrichen sind und das ganze Gehirn eine ebene Oberfläche darbietet. Natürlicherweise ist auch die Hirnsubstanz anämisch, dicht und derb anzufühlen.

Von Blutstauung und Oedem kann selbstverständlich im Innern des Schädelraumes trotz der eminenten Behinderung des Blutstromes keine Rede sein Dagegen macht sich eine solche ausserhalb des Schädelraumes als »collaterale« Füllung aller Arterien und Venen des Kopfes, als ödematöse Schwellung der Haut und Unterhaut etc. geltend. Schon die Diploë des Schädels pflegt stark hyperämisch zu sein; in protrahirten Fällen erweitern sich die Venae diploëticae und ihre Verbindungen mit den Gefässen der Dura mater, welche sich ihrerseits schutzsuchend in die Tabula vitrea eingraben.

Stauungspapille. Die cerebrale Lymphstauung bei Hirndruck theilt sich fast ausnahmslos dem lymphatischen Spaltraum mit, welcher sich zwischen der inneren und äusseren Opticusscheide befindet und welcher nach *Schwalbe* mit den Subarachnoidealräumen in directer Verbindung steht. So werden die Netzhautvenen comprimirt, welche im Stamme des hydropischen Opticus verlaufen und für die ophthalmoskopische Betrachtung resultirt das charakteristische Bild der »Stauungspapille«, welches sich aus einer starken Injection, auch Schlängelung der Netzhautvenen und aus einer ödematösen Schwellung der Eintrittsstelle des Opticus zusammensetzt.

Thrombose und Embolie.

Thrombose und Embolie. Eine marantische Thrombose im Sinus cavernosus wird bei Sectionen nicht selten gefunden, ohne dass bestimmte Symptome intra vitam auf den Befund vorbereitet hatten, also in ähnlicher Weise wie die marantische Thrombose der Pulmonalvenen. Wahrscheinlich begünstigen die zahlreichen Bindegewebsbälkchen, welche den Raum dieses Sinus durchspannen und die vielen Recessus längs der Wand den ersten Ansatz von farblosen Blutkörperchen, wenn die Schnelligkeit des Blutstroms unter ein gewisses Mass gesunken ist und der Kranke die Lage des Kopfes nur noch wenig wechselt.

Eine Thrombose des Sinus transversus schliesst sich gern an Caries des Felsenbeines an, wenn selbige die äussere Wand der Dura mater beziehentlich des Sinus transversus in Mitleidenschaft gezogen hat. Eine eitrige Infiltration und Nekrose derselben giebt den Anstoss zur Thrombenbildung. Der Thrombus kann in diesem Falle weit in die innere Jugularvene vordringen, doch sind auch hier wegen der ausgiebigen Collateralcirculationen intra vitam nur solche Störungen zu erwarten, welche etwa durch Ablösung von Thrombentheilen und Lungenembolie verursacht werden könnten. —

Embolische Verstopfungen der Hirnarterien haben nicht immer schwere Störungen zur Folge. Alle grösseren Arterien der Basis und alle kleineren Arterien der Hirnoberfläche anastomosiren in so ausgiebiger Weise untereinander (man denke nur an den Circulus Willisii), dass jede Verstopfung derselben leicht durch collateralen Zufluss ausgeglichen wird. Bedenklicher ist es, wenn die Arteria Fossae Sylvii embolisch gesperrt wird. Dies führt namentlich bei älteren Individuen mit atrophischem Herzen oder mit atheromatös entarteten Gefässen und dadurch herabgesetzter Geschwindigkeit des Blutstromes zu einer mehr oder minder ausgebreiteten gelben Erweichung der Hirnrinde im Bereich der Fossa Sylvii. Meist sind die Centralwindungen und die untere Frontalwindung mit afficirt, und da fast immer die linke Seite von der Embolie betroffen wird, so sind Sprachstörungen und rechtsseitige Hemiplegie die gewöhnlichen Symptome des Zustandes.

Die Embolie der Arteria fossae Sylvii kann aber auch dadurch gefährlich werden, dass im Momente der Absperrung der Blutdruck vor der gesperrten Stelle wenn auch nur vorübergehend, ein enorm hoher wird. Die Drucksteigerung trifft dann besonders jene kleineren Aeste der Arteria fossae Sylvii, welche aus dem Anfangsstück des Gefässes entspringen und gerade aufwärts zur Capsula interna und dem Corpus striatum hinziehen. Es sind dieselben, aus denen die massigen Hirnhämorrhagien zu erfolgen pflegen. Sind sie nun gesund, so widerstehen sie, sind sie es nicht, sondern etwa mit ampullären Aneurysmen versehen oder fettig degenerirt, so werden sie bei dieser Gelegenheit zerreissen und eine massige Hämorrhagie wird die Folge der Embolie sein.

Sind die kleinen Endarterien verstopft, welche sich aus den anastomosirenden Arteriennetzen der Hirnoberfläche in die Tiefe des Gehirns einsenken, so erhalten wir je nach dem Caliber des verstopften Gefässes verschiedene Folgezustände: Punktirt hämorrhagische Infarcte in der pg. 644 geschilderten Form erbsengrosser und kleinerer Heerde, wenn die gesperrten Arterien klein sind; gelbe Erweichung ohne Hämorrhagie, wenn die gesperrten Arterien zu den stärkeren Binnenarterien des

Gehirns gehören. Nur im ersteren Falle war eine collaterale Anschoppung möglich, im letzteren scheint der Weg des Blutes zu weit und die Triebkraft in den Venen zu gering gewesen zu sein, um eine Wiederfüllung des gesperrten Gefässbezirks zu ermöglichen.

Hämorrhagie.

Abgesehen von traumatischen Blutungen in den sogenannten Arachnoidealsack, welche durch Abreissen der Pia mater-Venen vom Sinus longitudinalis entstehen, und abgesehen von jenen selteneren Fällen, wo Aneurysmen der Basalarterien zum Durchbruch gelangen, kommen intracranielle Blutungen nur durch Bersten der eigentlichen, d. h. der in der Gehirn- und Rückenmarksubstanz verlaufenden Gefässe zu Stande.

Die pathologische Anatomie pflegt im Allgemeinen nach der Quantität des ergossenen Blutes eine massige Hämorrhagie von der punktirten Form zu unterscheiden. Diese Unterscheidung ist aber auch ätiologisch und zwar insofern gerechtfertigt, als die massige Hämorrhagie wohl ausschliesslich auf dem Boden einer vorgängigen Gefässerkrankung zu Stande kommt, während die punktirte Hämorrhagie einer grösseren Anzahl ätiologischer Momente ihre Entstehung verdankt. Der Blutaustritt in kleinen punktförmigen Portionen wird einmal bei jeder acuten Entzündung des Gehirns beobachtet; wir haben ja auch an anderen Organen, an den serösen Häuten, Schleimhäuten etc. hämorrhagische Hyperämien und Entzündungen, aber nirgends ist die Sugillation ein so constantes Accedens als gerade hier. Ferner bringt die embolische Verstopfung einer kleinsten Gehirnarterie nächst einer bis zur Stasis gehenden Hyperämie in dem betreffenden Verästelungsbezirk punktförmige Hämorrhagien zu Wege. Drittens befällt der endoarteritische Process nächst den grossen Arterienstämmen der Basis auch die mittleren und kleinsten Ramificationen derselben. Durch fettige Usur oder durch ampulläre Aneurysmen jener mittelfeinen Zweige der Arteria fossae Sylvii, welche sich durch die Substantia perforata lateralis zum Streifenhügel hinbegeben, wird die grosse Mehrzahl der massigen Hämorrhagien vorbereitet. Aber auch punktirte Hämorrhagien können durch Endoarteritis, freilich in einer etwas anderen Weise bedingt sein. Die Blutung geschieht hier aus den arteriellen Uebergangsgefässen (Fig. 248). Dieselben sind in weite, schlaffe, dünnwandige Schläuche verwandelt; von den histologischen Elementartheilen der Wand und deren Anordnung in drei Schichten ist kaum noch eine Andeutung vorhanden. Statt der inneren und mittleren Haut bemerkt man eine nicht eben grosse Anzahl platter Kerne, welche

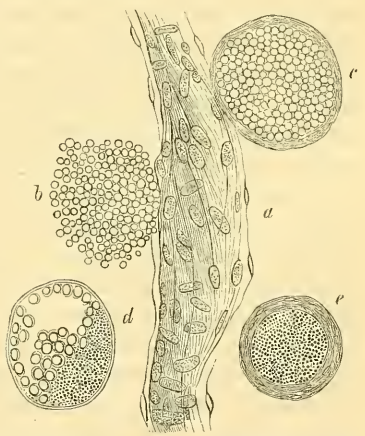

Fig. 248. Punktirte Hämorrhagie aus endarteritisch-ectatischen Uebergangsgefässen der Capsula interna. (Vergl. pg. 65).

durch Duplicität der Kernkörperchen und die bekannten Einkerbungen und Einschnürungen auf einen stattfindenden Theilungsvorgang schliessen lassen. Endothelium, Intima und Media sind also durch einen nachweisbaren Wucherungsprocess zu Grunde gegangen, mit ihnen aber und namentlich mit der Media gerade derjenige Bestandtheil der Gefässwand, welcher vor Allem ihre Fähigkeit, aus der Spannung in Contraction überzugehen und so dem Drucke des Blutes Widerstand zu leisten, garantirt. Die Gefässwand, über das normale Mass ausgedehnt, weicht endlich an einzelnen Stellen aus einander, und der Blutaustritt erfolgt. Endlich viertens tritt auch der Morbus maculosus Werlhofii am Gehirn mit zahlreichen punktförmigen Hämorrhagien auf. Wir haben demnach als die Ursache der massigen Blutung den atheromatösen Process, als Ursache der punktirten Hämorrhagie ausser jenen noch die einfache entzündliche Hyperämie, die Embolie und den Morbus maculosus anzuführen.

Punktirte Hämorrhagie. Die histologischen Veränderungen, welche bei der Hirnblutung in Frage kommen, lassen sich weitaus besser an der punktirten Hämorrhagie als an der massigen studiren. Wir bleiben deshalb zunächst bei der ersteren stehen. Bei der punktirten Hämorrhagie erscheint immer nur eine kleine Quantität Blutes an der äusseren Oberfläche des Gefässes und sammelt sich in Form eines kugelrunden Tröpfchens an. Die Ursache hiervon mag in der schnell eintretenden Gleichheit des intravasculären Blutdruckes und des durch das Extravasat selbst erhöhten Widerstandes zu suchen sein, welchen das umgebende Nervengewebe dem Blutaustritt entgegenstellt. Noch näher liegt diese Erklärung in jenen namentlich bei Psychosen vorkommenden punktförmigen Extravasaten, bei welchen das Blut gar nicht bis zur äusseren Oberfläche des Gefässes gelangt, sondern, durch die abgehobene und bauchig aufgetriebene Adventitia zurückgehalten, ein sogenanntes Aneurysma bildet (s. oben pg. 638).

Der Anblick, welchen die stets multiple punktirte Hämorrhagie dem freien Auge gewährt, ist zum Theil durch den Namen charakterisirt, zum Theil ist derselbe von dem ätiologischen Momente abhängig. Beim Morbus maculosus und den diffusen Entzündungen der Gehirnrinde (Psychosen) sehen wir die Blutpunkte gleichmässig über die ganze Gehirnsubstanz, resp. die Gehirnrinde vertheilt, in allen übrigen Fällen handelt es sich um heerdweise Affectionen; wir können eine am hochgradigsten erkrankte mittlere Region von einer umgebenden Zone unterscheiden, in welcher die Störung von innen nach aussen an Intensität abnimmt. Dabei waltet die sonderbare Mystification, dass das allererste Krankheitsbild, der Zustand unmittelbar nach dem Eintreten der Hämorrhagie, der gleiche ist, mag es sich um eine umschriebene Entzündung, um eine Embolie oder um Gefässentartung handeln. Wir finden die Substanz des Gehirns im Umkreise von 1—4 Quadratcentimeter und mehr mit Blutpunkten durchsetzt, welche unter sich in der Grösse wenig variiren, an Zahl aber nach dem Centrum hin zunehmen, bis endlich die Mitte selbst aus überaus zahlreichen, dichtgedrängten Blutpunkten zusammengesetzt ist. Die theils verdrängte, theils comprimirte Gehirnsubstanz zeigt in der unmittelbaren Umgebung jedes einzelnen Blutpunktes eine leichte Verfärbung ins Röthliche; wo die Blutpunkte ganz dicht stehen, confluiren diese röthlichen Höfe mit einander, so dass sich für die gröbste Betrachtung der ganze Heerd als ein

röthlich-gelber, mit einer grossen Anzahl intensiv rother Blutpunkte besetzter Fleck darstellt.

Beschäftigen wir uns nun mit den ferneren Schicksalen des ausgetretenen Blutes, so stossen wir zunächst auf unterschiedliche Gerinnungsphänomene. Wir finden einmal im Innern jedes Blutröpfchens das bekannte feinfadige Netz des erstarrten Fibrins, in dessen Maschenräumen die Blutkörperchen liegen; ausserdem aber wird unser Interesse durch die Bildung einer das Blutströpfchen einschliessenden, abkapselnden Membran in Anspruch genommen. Dieselbe ist von verschiedener, niemals sehr bedeutender Dicke und besteht aus einer weichen, ursprünglich homogenen, hell durchscheinenden Substanz. Offenbar haben wir es hier mit der secundären Ausscheidung eines Eiweisskörpers an der Peripherie des Extravasates zu thun, welche mit der Gerinnung des primär vorhandenen Fibrins Nichts zu thun hat, und es fragt sich nur, wie dieselbe aufzufassen und zu erklären sei. In dieser Beziehung nun empfiehlt sich, wie ich denke, die Einkapselung des extravasirten Blutes als eine Fibrinausscheidung anzusehen, zu welcher die fibrinogene Substanz von der umspülenden Ernährungsflüssigkeit, die fibrinoplastische von den Blutkörperchen geliefert wird. Diese Fibrinkapsel ist eine ganz constante Erscheinung, ich lege aber deshalb besonderen Nachdruck darauf, weil ich glaube, dass sie öfter Missdeutungen erfahren hat. Wenn man nämlich nur Durchschnitte durch die erhärtete Substanz eines punktirt-apoplectischen Heerdes macht, so kann man sich leicht veranlasst fühlen, die Kapsel für die Wandung eines mit Blut gefüllten, querdurchschnittenen Gefässes zu halten und darauf hin namentlich das Gebiet der interparietalen Hämorrhagie ungebührlich auszudehnen. Es ist daher nothwendig, sich durch Zerzupfungspräparate, die man mit Glycerin behandelt, zu überzeugen, dass sich die Blutpunkte wirklich in Form von Kugeln isoliren lassen, deren jede von einer ringsgeschlossenen Kapsel umgeben ist. Durch einen mässigen Druck auf das Deckgläschen kann man die Kapsel sprengen und die darin enthaltenen Blutkörperchen ausdrücken. Dann bleibt die leere Hülle zurück, in deren Centrum man jetzt das feinfadige Gerüst des primären Fibrins erkennt.

Bis hierher ist der Gang der Veränderungen in allen Fällen von punktirter Hämorrhagie derselbe. Jetzt aber theilt sich der Weg und geht in drei Richtungen auseinander, zur gelben Erweichung, zur Vereiterung und zur directen Organisation des apoplectischen Heerdes. Für diese Verschiedenheit ist theils das ätiologische Moment, theils das Verhalten der Hirnsubstanz verantwortlich. Die neuen Krankheitsbilder aber, welche uns bei dieser Gelegenheit zum ersten Male entgegentreten, stehen auf einer breiteren Basis und werden daher theils bei der Entzündung des Gehirns (rothe Erweichung und Vereiterung), theils bei der Embolie (gelbe Erweichung) abgehandelt werden. Somit erübrigt es an dieser Stelle nur noch der directen Organisation des apoplectischen Heerdes zu gedenken. Diese zerfällt an jedem einzelnen Blutpunkte in die Organisation der Kapsel und diejenige ihres Inhaltes.

Bleiben wir zunächst bei letzterem stehen, so habe ich seiner Zeit (pg. 65) die Angabe gemacht, dass an Stelle der rothen Blutkörperchen allmählich farblose Blutkörperchen treten. Dies geschieht, ohne dass die Kapsel an irgend einer Stelle eröffnet wird; es nimmt sich daher so aus, als ob die rothen Blutkörperchen

sich in farblose umwandelten. Ich muss diese Angabe, welche ich experimentell controlirt habe, auch heute noch festhalten, wenn ich auch zugebe, dass durch die inzwischen constatirte Wanderfähigkeit der amöboiden Zellen der Gedanke an die Einwanderung der gedachten Zellen durch die Fibrinkapsel hindurch nahe gelegt ist. Sind alle rothen Blutkörperchen durch farblose Zellen ersetzt, so steht einer directen Umwandlung dieses Keimgewebes in faseriges Bindegewebe nichts entgegen; dieselbe vollzieht sich denn auch, und zwar in der Weise, dass eine concentrische Schichtung der Fasern hervorgeht.

Mittlerweile hat sich auch die Kapsel organisirt, man sieht Spalträume, welche parallel der Oberfläche verlaufen und die Kapsel in mehrfache Schichten oder Lamellen theilen, in diesen Spalträumen werden Bindegewebskörperchen (wahrscheinlich eingewanderte Zellen) sichtbar, endlich verschmilzt das innere mit dem äusseren Bindegewebe vollständig zu einem relativ kleinen derben Knötchen.

Eine Modification dieser Vorgänge tritt nur da ein, wo die Blutpunkte so dicht bei einander sitzen, dass sich die benachbarten mit ihren Kapseln berühren. In diesem Falle habe ich eine innige Verwachsung und Verklebung der Kapseln beobachtet, als Endresultat aber eine Art cavernösen Gewebes, dessen Maschenräume mit klarem Serum erfüllt waren.

Soweit die Metamorphosen der punktirt hämorrhagischen Heerde. Versuchen wir es nun, die eben gewonnenen Erfahrungen auf die Erscheinungen der massigen Blutung anzuwenden.

Die massige Hämorrhagie (Apoplexia sanguinea cerebri).

Es wurde oben kurz erwähnt, dass einerseits fettige Usur der Intima, anderseits die Bildung kleiner »ampullärer« Aneurysmen an den Gefässen des Streifenhügels und der Capsula interna die nächste Veranlassung für die massige Hämorrhagie des Gehirnes gäben.

Bouchard und *Charcot* haben das Verdienst, zuerst auf die Anwesenheit und die Bedeutung der ampullären Aneurysmen beim blutigen Gehirnschlage hingewiesen zu haben. Es sind kleine Aneurysmata vera saccata, welche sich den grösseren an Arterien der Hirnbasis vorkommenden bis kirschengrossen Ausbuchtungen als Miniaturausgaben an die Seite stellen und für das Zustandekommen einer massigen Blutung den gleichen Werth haben. Wäscht man vorsichtig das Blut und die Nervensubstanz im Grunde eines apoplectischen Heerdes aus, so kann man in 10 Fällen 9 mal ampulläre Ectasien an den benachbarten Gefässen auffinden. Die fettige Usur der Intima ist dann hauptsächlich als nächste Ursache von Hirnhämorrhagie nachzuweisen, wenn dieselbe weiterhin in einer doppelseitigen Nierenschrumpfung und einer Ueberdehnung der Hirngefässe durch das hypertrophische Herz ihre entfernteren Ursachen hatte.

Nehmen wir nun an, eines jener stärkeren Aestchen der Arteria fossae Sylvii, welche von unten her gegen den Streifenhügel vordringen, sei zerrissen; das Blut ist in mächtigem Schwall ausgetreten und hat die Substanz des Gehirnes nach allen Richtungen auseinandergeworfen. Nach innen ist es bis in das Centrum Vieussenii vorgedrungen. Den Thalamus opticus hat es einwärts geschoben, den Streifenhügel selbst erst emporgehoben, dann aber an verschiedenen Punkten

durchbrochen, um sich frei in das Lumen des Seitenventrikels zu ergiessen. Eine Blutlache von zwei Zoll Länge und $^1/_2$ Zoll Breite und Höhe ist in der Gegend des Linsenkerns etablirt. Die beträchtliche Raumforderung, welche ein solcher Zustand mit sich bringt, wird theils durch die gänzliche Verdrängung des Liquor cerebrospinalis, theils durch die Entleerung der Hirngefässe befriedigt; hebt man im Falle der Section die Dura mater von der Hirnoberfläche ab, so findet man die Sulci verstrichen, die Gyri abgeplattet und alle Scheitelvenen so vollständig leer, dass man ihre feineren Aeste mit blossem Auge nicht erkennen kann.

Es fragt sich jedesmal, ob bei so hochgradigen Extravasationen der Tod nicht unvermeidlich eintreten müsse. Doch möchte ich zu bedenken geben, dass gerade bei den massigen Hirnhämorrhagien die Heilbarkeit des einzelnen Affects sehr weite Grenzen hat. Ist einmal der erste Insult glücklich überstanden, so bringt schon die eintretende Gerinnung des ergossenen Blutes eine directe Entlastung des Gehirns zuwege; der Blutkuchen zieht sich kräftig und allseitig zusammen, und wenn auch die functionellen Störungen, welche die Zerreissung so vieler wichtiger Verbindungen zwischen Centrum und Peripherie mit sich gebracht hat, noch lange Zeit andauern, so findet doch das Blut relativ bald wieder Zugang zu den Gefässen und wird dadurch die von der Ernährungslosigkeit des Organes drohende Todesgefahr abgewendet. Die Ausheilung des Zustandes nimmt darauf unverzüglich ihren Anfang. Auch hier kommt es zunächst zur Ausscheidung einer Fibrinkapsel an der ganzen Peripherie des Blutklumpens, welche freilich in dem Masse dicker ausfällt, als hier eine grössere Menge von fibrinogener und fibrinoplastischer Substanz zu Gebote steht. Diese Kapsel wird von allen Autoren bestätigt. Sie hat ursprünglich die Dicke einer Linie und mehr, ist gallertig weich und gelblich durchscheinend. Später macht sie eine analoge Metamorphose durch, wie die Kapseln der punktförmigen Heerde, sie wird zu einer ungleich dünneren, aber auch derberen Schicht fibrillären Bindegewebes, welches den apoplectischen Heerd zu allen Zeiten von dem umgebenden Gehirnparenchym scheidet. Ueber die Veränderungen, welche das ergossene Blut erleidet, ist im Ganzen wenig bekannt. Das Hämatin löst sich in diffuser Weise auf und imbibirt oft weithin die Umgebungen des Heerdes, bis es von den Gefässen aufgesogen und entfernt ist. Ein Theil desselben macht die Pigmentmetamorphose durch und wird Veranlassung zur Ablagerung von gelben Pigmentkörpern und Hämatoidinkrystallen in der Narbe. Im Uebrigen macht das Blut eine Bindegewebsmetamorphose durch, deren Resultat freilich, wie beim Arterienthrombus, eine verschwindend kleine Quantität von Bindegewebe ist. Immerhin genügt diese kleine Quantität, um die Wände der Kapsel zu verlöthen und aus dem ganzen Heerde einen einfachen Bindegewebsstreifen, also eine Narbe im gewöhnlichen Sinne zu erzeugen. Dazu kommt es indessen nur in den seltensten Fällen. Das gewöhnliche Resultat ist nicht ein Bindegewebsstrich, sondern eine sogenannte »apoplectische Cyste«, d. h. die Wände der secundären Bindegewebskapsel collabiren nicht, sondern es füllt sich der Raum zwischen ihnen mit einer klaren, leicht gelblichen oder ganz farblosen Flüssigkeit, in welcher das bindegewebige Ergebniss der Blutorganisation wie ein zartes, loses Spinngewebe flottirt. Zur Erklärung dieser Eigenthümlichkeit müssen wir wohl auf die Nothwendigkeit hinweisen, dass die gewaltige Lücke der Gehirnsubstanz durch eine entsprechende Raumerfüllung ausgeglichen wird,

womit es denn auch übereinstimmt, wenn diese Cysten nur im Innern der Hemisphäre gefunden werden, wo eine anderweite Raumerfüllung nicht möglich ist, während die seltenen apoplectischen Heerde der Oberfläche einfache Narben bilden und die hierdurch entstehende Niveausenkung durch ein wenig Serum meningeum ausgefüllt wird.

Was die Veränderungen anlangt, welche die dem apoplectischen Heerde benachbarte Hirnsubstanz erfährt, so wird derjenige Theil derselben, welcher wirklich zertrümmert und zerrissen ist, durch fettige Metamorphose verflüssigt und aus dem Wege geräumt, und werden wir hierauf bei der gelben Erweichung zurückzukommen haben. Interessant wäre es, den Process der Sequestration, die Abscheidung des intact Gebliebenen von dem Zerstörten genauer kennen zu lernen, doch fehlen hierüber einstweilen noch alle Angaben.

Der Lieblingssitz der massigen Hirnhämorrhagie ist unstreitig die Capsula interna und der hintere Theil des Streifenhügels. Demnächst kommen hämorrhagische Heerde in dem Pons nicht selten zur Beobachtung; seltener schon sind Hämorrhagien der Hirnrinde und des Stabkranzes, am seltensten solche am Rückenmark.

Anhang. ***Gelbe Erweichung.*** Man versteht unter gelber Erweichung die gänzliche Auflösung und Verflüssigung umschriebener Theile des Centralnervensystems und Ersetzung derselben durch eine in verschiedenen Nuancen buttergelbe Flüssigkeit, in welcher man mit blossem Auge weisse Pünktchen und Bröckel wahrnimmt, wenn man sie in dünner Schicht über einem dunkeln Grunde ausbreitet. Die umgebende Nervensubstanz kann ganz normal sein, gewöhnlich ist die Innenfläche der Höhlung mit einem gelblichen, haftenden Brei bedeckt, welcher sich als Infiltrat noch eine Linie tief in die Nervensubstanz hineinzieht. Im Uebrigen fällt der makroskopische Effect verschieden aus, je nachdem die Lage des Heerdes einer Resorption der Erweichungsproducte günstig ist oder nicht. Erweichungsheerde, welche inmitten der Hemisphären liegen, können deshalb nicht obliteriren, weil ihre Wandungen nicht collabiren können; die Fettkörnchen werden vielleicht später resorbirt, die Flüssigkeit klärt sich, es entsteht eine Cyste, aber dabei hat es auch sein Bewenden. Liegt der Heerd, was im Corpus striatum häufig vorkommt, der Oberfläche der Ventrikel nahe, so entsteht wohl eine leichte Einsenkung der trennenden Schicht, und die Erweichungsschicht obliterirt gänzlich. Prägnanter aber stellt sich dieses Einsenken dar, wenn ein embolischer Zerstörungsprocess die Hirnrinde selbst betraf. Man findet nicht eben selten Fälle von ausgebreitetem, gewöhnlich mehrfachem Oberflächendefect, über welchem die Pia mater entweder collabirt oder mit einfach ödematöser Flüssigkeit oder endlich mit gelber Fettemulsion gefüllt ist. Die bräunliche Färbung, welche die zunächst anstossende Hirnsubstanz darbietet, deutet im Allgemeinen auf hyperämisch hämorrhagische Zustände bei der Entstehung des Defectes hin. Die schliessliche Beseitigung der zerstörten Partien der Hirnrinde ist der gelben Erweichung zu danken, und gewiss ist, dass die oberflächliche Lage des Erweichungsheerdes die spurlose Resorption der Erweichungsflüssigkeit möglich gemacht hat.

Zum Zustandekommen der gelben Erweichung ist Beeinträchtigung und Unterdrückung der Circulation die wichtigste Vorbedingung; wir begegnen ihr daher

hauptsächlich im Gefolge embolischer und hämorrhagischer Zustände, wie wir sie im vorigen Abschnitt kennen gelernt haben. Ueberall stellt die gelbe Erweichung das Endresultat dar, möge sich die Aufeinanderfolge der voraufgehenden Störungen in dieser oder jener Weise gestaltet haben. Die gelbe Erweichung sagt uns nur so viel, dass in dem jetzigen Stadium des Processes die regelmässige Ernährung dauernd unterbrochen worden ist. Wir finden sie daher auch bei einer ganzen Anzahl anderer Gelegenheiten. So ist es mir vorgekommen, dass das Marklager im Vorderlappen der rechten Grosshirnhemisphäre vollständig gelb erweicht war, weil die graue Substanz ringsum gliomatös entartet und somit die Blutcirculation durch die Rinde gehemmt war. Um die meisten Geschwülste mit centralem Wachsthum findet man eine Zone gelber Erweichung, hervorgerufen durch den Druck der Geschwulst auf die Blutgefässe der Nachbarschaft; es ist geradezu unmöglich, eine erschöpfende Uebersicht dieser Fälle zu geben, es bleibt vielmehr dem Scharfsinn des Einzelnen überlassen, das Zustandekommen der gelben Erweichung in jedem einzelnen Falle zu erklären.

Die Histologie der gelben Erweichung zeigt uns die typische Auflösung und Verflüssigung der nervösen Theile neben derjenigen des Bindegewebes und der Gefässe. Ich verweise hier auf die allgemeine Schilderung in den histologischen Vorstudien. Bei der Verflüssigung des Bindegewebes und der Gefässe spielt die fettige Entartung eine Hauptrolle, hier wird sie zum eigentlich destruirenden Process. Sämmtliche Zellen der Neuroglia wandeln sich in Körnchenkugeln um. Man kann an senkrechten Durchschnitten durch die Grenze des Erweichungsheerdes (Fig. 249) die Ansammlung kleinster Fettkörnchenaggregate zwischen den Ner-

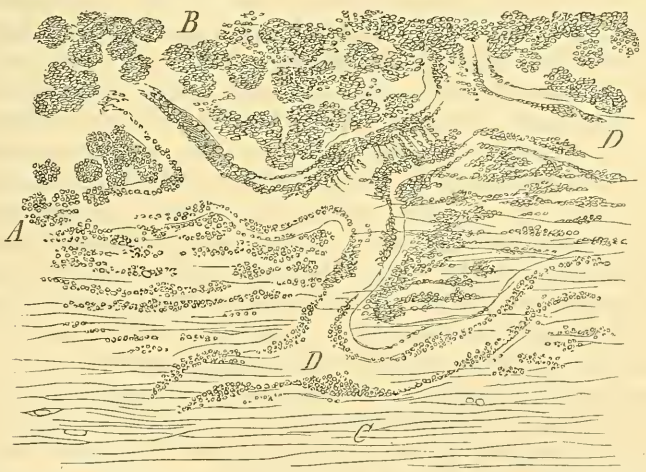

Fig. 249. Gelbe Erweichung des Hirnmarks. *A*. Grenze des Erweichungsheerdes *B* und der noch nicht erweichten Hirnsubstanz *C*. *D*. Ein fettig degenerirendes Gefäss. $^1/_{800}$.

venfasern bis zur Ausbildung ganz colossaler Körnchenkugeln verfolgen. Die letztern sind in der Erweichungsflüssigkeit suspendirt und verleihen ihr die eigenthümliche Färbung, nach welcher der Vorgang seinen Namen erhalten hat. Ueber schwarzem Grund kann man die Körnchenkugeln schon mit blossem Auge als

kleine Stäubchen schwimmen sehen. Auch die Gefässe gehen durch fettige Metamorphose zu Grunde. Man sieht spindelförmige Fettkörnchenhaufen an den Kernzellen der Capillaren und grössere confluirende Fettkörnchenmassen unter der Adventitia der stärkeren Gefässchen. Die letztere fand ich (Fig. 249 *D*) durchgängig abgehoben, wie wenn ein interparietaler Lymphraum zum Vorschein gekommen wäre. Die homogenen Häute der Gefässe und die Grundsubstanz der Neuroglia lösen sich ohne Zweifel direct, wenn auch ganz allmählich auf, so dass in der Erweichungsflüssigkeit nur die Fettkörnchen und Fettkörnchenkugeln gefunden werden.

Entzündung.

Da ein jeder grösserer Abschnitt des Nervensystems seine besonderen Gefässeinrichtungen besitzt, so kann es nicht auffallen, wenn wir gerade im Gebiete der Entzündung auf eine grössere Zahl einzelner für sich abgeschlossener Krankheitsbilder stossen. Dura mater, Pia mater, Gehirn und Rückenmarksubstanz, peripherische Nerven, alle haben ihre eigenthümlichen Formen von Entzündung. Ja, diese Eigenthümlichkeiten sind so gross, dass wir zur Erklärung derselben mit der blossen Verschiedenheit der Gefässvertheilung und des Gefässreichthums nicht auskommen. Das ganze Verhältniss von Parenchym zu Gefäss, (die Bedeutung derselben für einander), ist in der Dura mater ein anderes als in der Pia mater, in der Pia mater ein anderes als im Gehirn. Das gewöhnliche Schema, dass ein jedes Organ seine entsprechende Menge von Arterien und Venen bekommt, welche sich in ihm zu Capillaren verästeln, passt eigentlich nur auf die peripherischen Nerven. Im Rückenmark, noch mehr aber im Gehirn, scheint darauf Bedacht genommen, dass nur die schwächsten, wirklich zur Ernährung dienenden und keinen Caliberschwankungen unterworfenen Gefässe in die nervöse Substanz eindringen. Demgemäss existiren in Gehirn und Rückenmark überall nur kleine Ernährungsterritorien, woraus sich für die Hyperämien und Entzündungen der eigentlichen Centralorgane die doppelte Eigenthümlichkeit ergiebt, dass sie bei localen Ursachen (z. B. Trauma) eine Neigung haben, sich auf einen kleinen Raum zu beschränken, und dass sie in einer gewissen Verbreitung überhaupt nur infolge von intensiven functionellen Reizungen zu Stande kommen (Psychosen). Umgekehrt haben wir in der Pia mater eine enorme Menge grosser Gefässe neben einem der Ernährung kaum bedürftigen Parenchym, welches aber weite Hohlräume besitzt, die zur Aufnahme von Entzündungsproducten und zur Fortleitung einer Entzündung die günstigsten Chancen darbieten. Daher gerade hier die Neigung aller Hyperämien und Entzündungsprocesse zu diffuser Ausbreitung, welcher in acuten Fällen nur durch Raumbeschränkung seitens der Schädelkapsel Einhalt geboten wird, in chronischen aber und bei noch beweglichen Schädeldecken ein beinahe unbegrenztes Feld eröffnet ist (Hydrocephalus). Die Dura mater kann wegen der unverhältnissmässigen Derbheit und innigen Verflechtung ihrer Bindegewebsbündel ihre etwaigen Entzündungsproducte nicht in ihrem Parenchym absetzen, daher erscheinen dieselben gern an der inneren Oberfläche und bilden hier eigenartige Ablagerungen.

1. Entzündungen der Dura mater.

Pachymeningitis purulenta. Die acuten circumscripten Vereiterungen der Dura mater, welche bei Gelegenheit penetrirender Kopfwunden und Erysipele, bei Caries des Felsenbeines, sowie in der Umgebung erweichter Thromben der venösen Sinus vorkommen, sind für histologische Studien wenig ergiebig, und nur das Eine ist hervorzuheben, dass die Veränderungen leicht einen brandigen Charakter annehmen, was wohl damit zusammenhängt, dass die engen und wenig zahlreichen Vasa propria der Dura mater sich leicht thrombosiren und damit unverhältnissmässig grosse Parenchyminseln ausser Nahrung kommen.

Pachymeningitis haemorrhagica. Die nicht-eiterige oder hämorrhagische Pachymeningitis beginnt mit einer Hyperämie, welche nach einer Zusammenstellung von *Kremiansky* in weitaus den meisten Fällen zunächst den Verbreitungsbezirk der Arteria meningea media, die Regio bregmatica, umfasst, und sich von hier aus allmählich nach vorn, hinten und unten verbreitet. Die Arterien sind erweitert, stärker als normal geschlängelt und von einer ausnehmend dicken, filzigen Adventitia umgeben. Die Hyperämie der Capillaren spricht sich in einem kaum wahrnehmbaren rosigen Anflug der sonst so weissen und glatten inneren Oberfläche aus, bleibt auch während der ganzen Dauer des Processes auf dieser unbedeutenden Entwickelungshöhe stehen. Desto bemerkenswerther ist dasjenige, was auf der Basis dieser Hyperämie, an und auf der Oberfläche der Dura mater zur Entwickelung kommt. Für das blosse Auge ist dies zunächst ein lockerer, schleierartiger, gelblicher Beschlag, welcher mit zahllosen Blutpunkten und -pünktchen durchsät ist. Derselbe lässt sich ohne Schwierigkeit mit der Pincette abziehen, und wenn man hierbei sein Augenmerk sorgfältig auf die Ablösungslinie richtet, so gewahrt man hie und da rothe Fäden, welche sich zwischen Dura mater und Pseudomembran ausspannen, um gleich nachher zu zerreissen. Diese Fäden sind nichts Anderes als Gefässe, welche aus der Dura mater in die Pseudomembran übertreten und sich hier sternförmig verästeln.

Untersucht man die Membran mittels des Mikroskopes, so erstaunt man vornehmlich über den grossen Reichthum derselben an sehr weiten und dünnwandigen Gefässen. Die Wandung dieser kaum capillar zu nennenden Gefässe erscheint mit einem einfachen, noch dazu sehr feinen Contour, das Caliber aber ist im Durchschnitt 3—4mal so gross als das Caliber gewöhnlicher Capillaren, dabei unregelmässig, bald nach dieser, bald nach jener Seite ausgebuchtet und verzogen (Fig. 250, *c*). Die Substanz, in welcher sich die Gefässe eingebettet finden, und welche ein Continuum durch die ganze Pseudomembran bildet, möchte ich am ehesten als Schleimgewebe bezeichnen. Es ist freilich wegen der mancherlei anderen Einlagerungen kein richtiges Urtheil über die Qualität derselben zu erhalten, das aber glaube ich mit Sicherheit erkannt zu haben, dass die zelligen Elemente der Substanz spindel- und sternförmig sind und mittels anastomosirender Protoplasmafortsätze in Verbindung stehen, dass die Zahl der Zellen im Ganzen gering und die Grundsubstanz vollkommen homogen und durchsichtig ist, aber durch Essigsäure getrübt wird.

Was die Entstehung der so beschaffenen Neomembran anlangt, so ist unzweifelhaft die subepitheliale Schicht der Dura mater als die Hauptquelle der Neubildung anzusehen. Aus den Gefässsporen, welche sich öffnen, dringen zunächst ausgewanderte farblose Blutzellen, dann Gefässe hervor, jene liefern das lockere bindegewebige Parenchym, diese sind selbst die Gefässe der neuen Membran. Der Hauptaccent fällt sofort auf die Entwickelung und Erweiterung der Gefässe, denn wir dürfen uns wohl mit Recht vorstellen, dass das neuentwickelte Capillarnetz wie ein Ventil wirkt gegenüber dem durch die active Unnachgiebigkeit des Fasergewebes gesteigerten Blutdruck im Innern der Dura mater. Je weniger hier die Hyperämie eine dauernde Vergrösserung des Gefässcalibers und Ablagerung jugendlicher Gewebe neben den Gefässen gestattet, um so hochgradiger wird die Ectasie der neugebildeten Gefässe, welcher nur der allgemeine intracranielle Druck entgegensteht.

Ehe wir von den Blutungen reden, welche den weiteren Verlauf des Processes zu compliciren pflegen, will ich die Geschichte der Pseudomembran für sich zum Abschluss bringen. Wenn wir die Krankheit in einem späteren Stadium zu Gesicht bekommen, finden wir die Membran aus mehreren deutlich unterscheidbaren Schichten zusammengesetzt (Fig. 250). Die am meisten nach innen gelegene (*c*) hat, wenn anders der Process nicht zum Stillstande gekommen ist, die auf pg. 651 geschilderten Charaktere des »ersten Anfluges«. Sie ist zugleich die jüngste, letztentstandene Schicht. Die zunächst folgende (*b*) unterscheidet sich von ihr durch den ungleich grösseren Zellenreichthum des Parenchyms und etwas engere Gefässe, die dritte (*a*) und alle folgenden sind aus derben glänzenden Bindegewebsfasern nahezu ebenso dicht geflochten als die Dura mater selbst, so dass man sie mit blossem Auge nicht von dieser unterscheiden kann. Wie man sieht, handelt es sich hier um eine treue Analogie mit den Organisationsvorgängen, wie wir sie von der entzündlichen Neubildung überhaupt kennen, um junges, älteres und altes Bindegewebe. Interessant und bedeutungsvoll ist nur der Umstand, dass hier die Narbenbildung immer von Neuem den gleichen günstigen Boden für die oberflächliche Efflorescenz schafft, wie ihn die Structur der Dura mater von vorn herein darbietet. Es scheint mir darin ein Grund sowohl für die seltene Heilung, als namentlich für

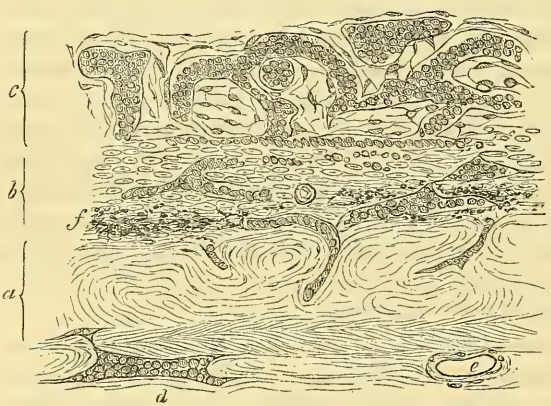

Fig. 250. Pachymeningitis chronica haemorrhagica. Senkrechter Durchschnitt durch die Dura mater und eine mehrschichtige Efflorescenz derselben. Die Dura mater, welche ein venöses, eigene Wandungen entbehrendes und ein arterielles Gefäss enthält, ist ohne nähere Bezeichnung. Sie ist mit der ältesten Schicht der Neomembran *a* innig verbunden. Letztere gleicht ihr auch histologisch. *b*. Zweitälteste Schicht, aus Spindelzellen- und Rundzellengewebe bestehend, von *a* durch einen Pigmentstreif *f* getrennt. *c*. Jüngste sehr gefässreiche Efflorescenz, von *b* durch eine dünne Schicht Blutkörperchen getrennt. 1/300.

das schubweise Fortschreiten der Erkrankung zu liegen. Sobald die Organisation ein gewisses Mass der Gefässverkleinerung herbeigeführt hat, verlangt der Blutdruck in der entzündeten Membran ein neues Ventil, welches ihm darauf durch Efflorescenz einer neuen, mit weiten Blutgefässen versehenen Membran zu Theil wird.

Wir kommen nun zu den bereits mehrfach erwähnten intercurrirenden Hämorrhagien, welche im klinischen und anatomischen Krankheitsbilde der Pachymeningitis eine so hervorragende Rolle spielen. Dass eine Gefässeinrichtung, wie sie in der pachymeningitischen Neomembran vorliegt, beinahe mit Nothwendigkeit zu Rupturen der Gefässe Veranlassung geben muss, liegt auf der Hand. Schon die zartesten pseudomembranösen Anflüge sind daher regelmässig mit Blutpunkten

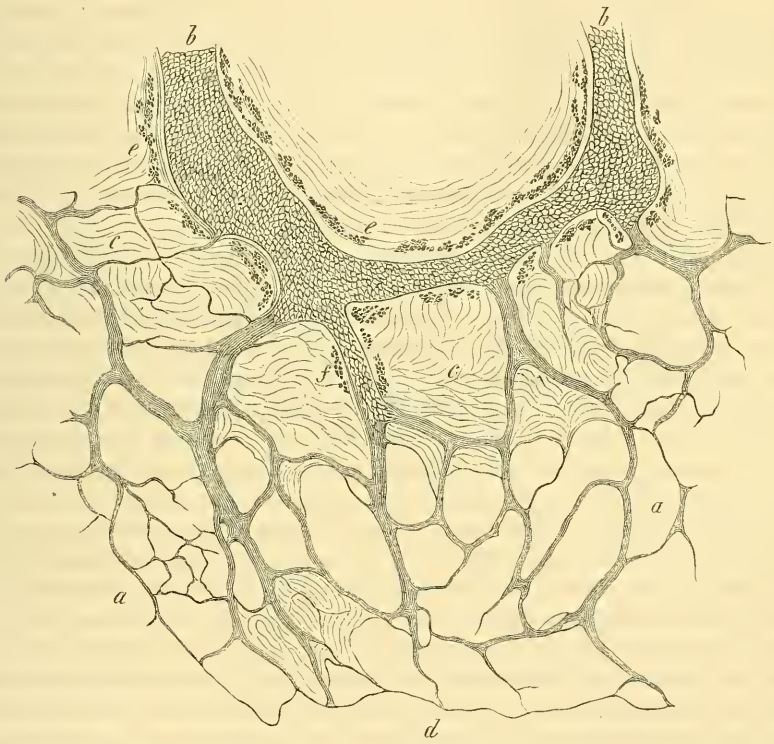

Fig. 251. Pachymeningitis haemorrhagica. Vom Rande einer älteren Neomembran. *a*. Obliterirte, *b*. offene Gefässe. *c*. Bindegewebe. *d*. Randfasern. *e*. Pigment. *f*. Halbobliterirte Gefässe.

bis zur Grösse einer kleinen Linse durchsetzt. Je älter aber die Pseudomembranen werden, desto massiger werden auch die Blutergiessungen, endlich stossen wir auf jene handdicken und handbreiten Blutlachen, welche man früher als Haematoma durae matris bezeichnet hat. Für dieses eigenthümliche Verhalten — ich meine die mit dem Alter der Neomembran steigende Gefahr einer massigen Blutung — glaube ich den Grund in Folgendem gefunden zu haben: Untersucht man die Ränder verschiedener, bereits alternder Neomembranen, so

wird man »fast an allen« Spuren, Anfänge oder weiter vorgeschrittene Zustände einer regressiven Metamorphose antreffen, bestehend in einer Obliteration der Blutgefässe und einer Rarefaction des Zwischenbindegewebes. Beide schreiten gleichmässig von aussen nach innen fort, so dass man (Fig. 251 *d*) an der Peripherie nur feinste Fäserchen findet, die weitmaschige Netze bilden, weiter nach innen deutlich ramificirte Bindegewebsbalken (*a*), welche in die benachbarten noch offenen Blutgefässe (*b*, *b*) eingepflanzt sind und sich mithin als obliterirte Aeste derselben erweisen. Dass diese Gefässe unverhältnissmässig weit, auch sackförmig dilatirt erscheinen, ist offenbar erst eine Folge der Obliteration ihrer Aeste. Das Blut staut sich in den Stämmen, weil es an dem Einströmen in die Aeste verhindert ist. Wer aber wollte leugnen, dass damit ein eminent gefährliches, zu Blutungen disponirendes Moment in die Lebensgeschichte unserer Krankheit eingeführt ist. Schon sahen wir auch längs des grösseren, noch offenen Gefässbogens (*b*, *b*) die Residuen stattgehabter Blutungen in Form kleiner Pigmentheerde aufgereiht. Das Interessanteste in dieser ganzen Sachlage ist aber der Umstand, dass wir es hier ohne Zweifel mit dem Beginn einer Spontanheilung zu thun haben. Jene periphere Gefässobliteration etc. führt gelegentlich zu einer dauerhaften Rückbildung der ganzen Neomembran. Wir müssen also sagen, dass die Heilung zunächst zu einer unverhältnissmässigen Steigerung der Haupt-Lebensgefahr, hier der Gefahr grösserer Blutungen — führt.

Alle diese Blutungen, das Haematoma nicht ausgeschlossen, sind interstitiell. Die kleineren Blutpunkte haben im Gewebe der Neomembran selbst Platz, die grösseren erfolgen stets zwischen der jüngsten telangiectatischen Schicht der Neomembran einerseits, den älteren Schichten der Neomembran, oder, wenn es an solchen noch fehlt, der Oberfläche der Dura mater anderseits. Die telangiectatische Schicht wird durch das ergossene Blut abgehoben und bildet einen Sack, der sich bei grösseren Hämatomen wie ein zartes Spinngewebe über das Blutcoagulum ausspannt. Derselbe ist seiner Zeit als eine periphere, einkapselnde Fibringerinnung angesprochen worden. Hie und da findet man wohl auch etwas Blut im Arachnoidealsack, welches dann durch die zarte Bindegewebsmembran hindurchgesickert ist. Grössere Hämatome werden durch Gehirndruck leicht tödtlich. Ein selteneres Vorkommen ist diffuse Vereiterung der ganzen Neomembran als reactive Entzündung gegen den hämorrhagischen Erguss, als Trauma. Ich habe dasselbe einmal beobachtet. Sehr häufig hat man dagegen Gelegenheit, die Rückbildung des ergossenen Blutes und die Bildung zahlreicher Pigmentkörper im Innern der Neomembranen zu sehen. Am instructivsten sind für diese Dinge ältere Pseudomembranen, welche sich durch ihr eigenthümlich ziegelrothes oder hell-rostfarbenes Colorit auszeichnen. Die Gefässe sind in diesen Membranen völlig obliterirt, man kann aber ihre Ramificationen dadurch deutlich erkennen und verfolgen, dass man den Pigmentanhäufungen nachgeht, welche sie von beiden Seiten begleiten. Das Pigment erscheint hier in rothen, rothgelben Körnern, die zu 3—7 in grossen runden Zellen vereinigt sind. Pigmentzelle liegt dicht an Pigmentzelle, nur die Breite des Gefässes selbst und die Mitte der Parenchyminseln bleibt frei, so dass ein zierliches Gesammtbild resultirt (Vergl. Fig. 251, Gefäss *b b*, begleitet von Pigmenthaufen *e*).

Ein seltenes Vorkommen sind s e r ö s e Ergiessungen statt der blutigen, theils

in die parenchymatöse Pseudomembran, theils an deren Oberfläche, also frei in den Arachnoidealsack. Zustände dieser Art sind gewiss oft mit Hydrocephalus externus verwechselt worden (*Arndt*, Virchow's Archiv LII, pg. 42).

2. Entzündungen des Piamatersystems.

Das anatomische Substrat, dessen hyperämisch-entzündliche Zustände uns im Folgenden beschäftigen werden, bildet zwar ein zusammengehöriges Ganzes, aber die einzelnen Theile desselben, Arachnoidea, eigentliche Pia mater, Adergeflechte und Ependyma ventriculorum, haben eine so ausgesprochene anatomische Individualität, dass wir uns nicht wundern dürfen, wenn jeder derselben in seiner Weise an den Störungen der Gesammtheit Theil nimmt. Dazu kommt, dass selten oder nie das ganze System gleichzeitig erkrankt, sondern das eine Mal ist es die Pia mater über der Convexität der Grosshirnhemisphären (Meningitis convexa), das andere Mal ist es die Pia mater der Basis und der Fossa Sylvii (Meningitis basilaris), das dritte Mal sind es die Plexus chorioidei und das Ependym der Ventrikel (Meningitis ventricularis, Hydrocephalus internus); und da diese Localisationen ungefähr auch den genannten Abtheilungen des Systems entsprechen, so geben die Besonderheiten der letzteren zugleich zu charakteristischen Localtönen Veranlassung, welche jedes der verschiedenen Krankheitsbilder, die wir hier zu rubriciren haben, auszeichnen.

Leptomeningitis (Arachnitis) purulenta. Die acute Hyperämie und eiterige Entzündung der Pia mater über der Convexität der Grosshirnhemisphären sei das nächste Object unserer Studien. Eine ausgesprochene Blutüberfüllung sämmtlicher in der Pia mater verlaufender Gefässe mit eiteriger Infiltration der subarachnoidealen Lymphräume. Die auffallendste Erscheinung ist hierbei, dass sich das eiterige Exsudat streng auf das Parenchym der Pia mater beschränkt und nirgends die äussere Grenze desselben, die Arachnoidea, überschreitet. Die früher so beliebte Analogisirung des Arachnoidealsackes mit einem serösen Sacke wird dadurch hinfällig. Schon mit blossem Auge kann man feststellen, dass die Entstehung des Eiters überall dem Gefässverlaufe folgt. Als ein gelblichweisses, anfangs schmales, später immer breiter werdendes Doppelband begleitet der Eiter die äussere Oberfläche der Gefässe, und zwar ganz besonders der grossen und kleinen Venenstämme, welche sich in der Scheitelgegend in den Sinus longitudinalis entleeren. Je länger der Process dauert, um so mehr kommen die Eiterstreifen benachbarter Gefässe mit einander in Berührung, die Pia mater schwillt in toto an, gewinnt nicht selten eine eigenthümliche Starrheit, welche von der straffen Spannung ihrer Faserzüge, vielleicht auch von der Gerinnung lymphatischer Exsudationsbestandtheile herrührt, und lässt sich dann inclusive der Fortsätzes welche die Sulcos füllen, von der comprimirten und anämischen, seltener etwa, erweichten Gehirnoberfläche abheben, worauf sie einen soliden Abguss der letzteren darstellt.

Bringt man ein noch durchsichtiges Stückchen der Pia mater, welches eine kleine Vene enthält, unter das Mikroskop, so sieht man, namentlich nach vorgängiger Karminfärbung, das Entzündungsbild, welches *Cohnheim* vom Peritoneum des Frosches kennen gelehrt hat, in der prägnantesten Weise vor sich. Die Pflasterung der Intima mit farblosen Blutkörperchen sieht man am besten auf

Querschnitten erhärteter Präparate, ebenso die stets sehr mässige Infiltration der Tunica media; was uns aber das Flächenbild ganz besonders werthvoll macht, ist die Ueberzeugung, die wir hier gewinnen, dass wirklich jedes der in der Pia mater infiltrirten Eiterkörperchen aus den Gefässen ausgewandert ist. Dicht an der Media liegen die Zellen hart an einander, je weiter entfernt vom Gefässe, desto sparsamer werden die Eiterkörperchen, bis wir endlich Bindegewebsmaschen antreffen, in denen erst ein oder das andere Eiterkörperchen schwimmt, oder die auch noch ganz frei sind. Danach kann die Deutung des Gesammtbildes kaum zweifelhaft sein. Die Eiterkörperchen sind ausgewanderte farblose Blutkörperchen.

Ist der Process weiter fortgeschritten, so sind auch die mit den Subarachnoideal-Räumen continuirlich zusammenhängenden trichterförmigen Scheiden der eigentlichen Hirngefässe mit Eiterkörperchen infiltrirt; am stärksten natürlich an der Oberfläche des Gehirns. Hier wandern auch zahlreiche Eiterkörperchen direct in die Hirnsubstanz ein, es kann zu Ernährungsstörung und Erweichung kommen. Zieht man die Pia mater ab, so bleiben Theile der infiltrirten und erweichten Hirnsubstanz an deren Unterfläche hängen.

Ort und Ausdehnung der acuten eitrigen Meningitis wechseln nach der Ursache. Es giebt mehr umschriebene Entzündungen, welche sich auf den Ort beschränken, wo ein Entzündungs- und Eiterungsprocess der Nachbarschaft auf das Gehirn übergreift; bei Caries des Felsenbeines (vgl. pg. 651) besteht eine Hauptgefahr für den Patienten darin, dass die Vereiterung und Nekrose der Dura mater oberhalb des Krankheitsheerdes auch die Pia mater ansteckt und eine acute eiterige Meningitis erzeugt, welche sich vom Unterlappen aus über einen grösseren Theil des Systems erstreckt. So beruht auch die grosse Gefahr des Erysipelas am Kopfe, schlechtheilender Splitterwunden des Schädeldachs, tiefsitzender Entzündungen der Augenhöhle etc. auf dem möglichen Hinzutreten einer eitrigen Meningitis.

Einen prästabilirten Verbreitungsbezirk im Bereich des Scheitels und der anstossenden Gegenden behauptet die Meningitis convexa, jene bei reizbaren Kindern vorkommende, in ihrer Entstehung noch unaufgeklärte sogenannte »Hirnentzündung«. Ebenso die epidemische Meningitis cerebro-spinalis, an welcher sich das Rückenmark in hervorragender Weise betheiligt. Dem Subarachnoidealraum des Gehirns entspricht am Rückenmark jener weite Raum zwischen Pia und Dura mater, welcher von den Zahnbändern und den Rückenmarkswurzeln durchspannt wird. Hier ist also Platz für reichliche Exsudationen und speciell in unserm Falle sammelt sich gern eine molkig trübe Flüssigkeit in den tiefsten Stellen des Sackes an, während sich das Halsmark und der Hirnstamm mit eitrig-sulzigen Plaques belegt finden.

Sind die Plexus chorioidei Sitz der Entzündung, so erhalten wir die Meningitis ventricularis oder den Hydrocephalus acutus.

Das Gewebe der Plexus ist aufgelockert und geschwellt, die Gefässe sind stark erweitert und geschlängelt; ein eitrig-fibrinöses Exsudat hängt an der Oberfläche und verklebt sie lose mit der Ventrikelwand. Die Ventrikelhöhle ist durch eine weisslich-molkige Flüssigkeit mächtig ausgedehnt, auch der dritte Ventrikel erweitert und der Trichter gebläht. Das Ependym ist vielfach macerirt und rauh, ohne gerade Eiter zu produciren. Eher sieht man Blutpunkte hie und da, welche wenigstens auf eine gewisse Hyperämisirung hindeuten.

Die Plexus chorioidei können als Appendices des Piamatersystems angesehen werden, welche durch den grossen Querspalt des Gehirns mit ihm zusammenhängen. Sie erkranken niemals primär, meist werden sie von den Entzündungen im Bereich des Hirnstammes in Mitleidenschaft gezogen, so namentlich von der tuberculösen Basilarmeningitis, welche ebendeshalb auch vom Volksmund als »hitziger Wasserkopf« bezeichnet wird.

Wegen dieser nahen Beziehung sei es mir gestattet, die letzterwähnte Krankheit nicht bei der Tuberculose des Gehirns, sondern gleich hier zu besprechen.

Leptomeningitis tuberculosa. Den eigentlichen Mittelpunkt dieser Krankheit bildet nicht die Entzündung der Pia mater; diese ist zwar das tödtliche Moment des ganzen Processes, aber doch nur ein secundäres. Als wesentlichste Erscheinung müssen wir vielmehr die Entwickelung zahlreicher Miliartuberkel in jenem Theile der Pia mater ansehen, welcher die Furchen und Einschnitte der Gehirnbasis auskleidet. Am reichlichsten finden sich die Knötchen im Bereiche der Fossa Sylvii, und hier wiederum sind die Scheiden der arteriellen Gefässe die bevorzugten Entwickelungsstätten (vgl. pg. 223).

Die Miliartuberkel protuberiren als runde oder wenigstens rundliche Geschwülstchen nicht nur nach aussen, sondern treiben auch die Media und Intima einwärts, so dass sie an der Stelle, wo der Tuberkel sitzt, einen Vorsprung in das Gefäss bilden.

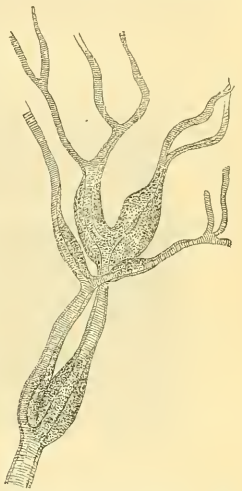

Fig. 252. Ein Aestchen der Arteria Fossae Sylvii mit seinen Ramificationen tuberculös entartet. Die miliaren Knötchen, welche sich in der Adventitia entwickelt haben, comprimiren zum Theil das Lumen des Gefässes.

Es wird somit durch die Tuberculose nicht bloss das Lumen der Gefässe verengt, sondern auch seine Haltbarkeit direct verändert und in Frage gestellt. Wir können uns vorstellen, dass dadurch allein schon erhebliche locale Störungen der Circulation hervorgebracht werden. Die Steigerung des Blutdrucks vor der verengten Stelle dürfte zu ausgebreiteten collateralen Füllungen und Strömungen, die Zerstörung der Intima und Media zu Blutungen Veranlassung geben, dies Alles aber in erhöhtem Masse, wenn eine acute Wallungsblutfülle hinzutritt. Ich fasse also den Hergang der Entzündung so auf, dass ich ein längeres Stadium annehme, in welchem die Tuberkel allmählich zur Entwickelung gelangen, und auf diese Weise ein möglichst vorbereiteter Boden für die Entzündung geschaffen wird, während in einem zweiten Stadium das Hinzutreten einer activen Hyperämie in kurzer Zeit das Gesammtbild der Basilarmeningitis zu Wege bringt. Dies stellt sich folgendermassen dar.

Bei der Herausnahme des Gehirns findet man beinahe regelmässig freie Flüssigkeit im Schädelraume, welche aus dem Ventrikelsystem ausgeflossen ist. Die sämmtlichen Hirnventrikel, vornehmlich aber die beiden Seitenventrikel, betheiligen sich in der Form des Hydrocephalus acutus an der Erkrankung (s. oben). Die Vertiefungen an der Gehirnbasis sind mit einem gallertigen Exsudat bedeckt, welches die Maschenräume der Pia mater füllt und ausdehnt, hie und da findet man

auch wohl ein gelbliches Gerinnsel frei an der Oberfläche. Die sero-fibrinöse Infiltration setzt sich auf die Fossa Sylvii fort, nimmt hier »stellenweise« eiterigen Charakter an, ohne dass sich jedoch jemals ein prägnantes Bild eiteriger Meningitis entwickelt. Der Eiter erscheint nur in schmalen gelblichen Streifen, welche die Gefässe begleiten und für das blosse Auge mit den viel auffallenderen tuberculösen Wucherungen zusammenfliessen. Letztere sind an der Arteria fossae Sylvii oft linienhoch und breit, käsig, bröckelig, während sie an den kleineren Ramificationen gewöhnlich noch grau durchscheinend sind und weniger in die Augen fallen. Eine besondere Eigenthümlichkeit der tuberculösen Meningitis finden wir in der Betheiligung der Gehirnrinde. Diese wird einestheils vermittelt durch Tuberkeleruptionen an allen jenen Gefässen, welche »nackt« von der Pia mater aus in die Gehirnrinde eindringen, anderseits giebt es einen continuirlichen Uebergang

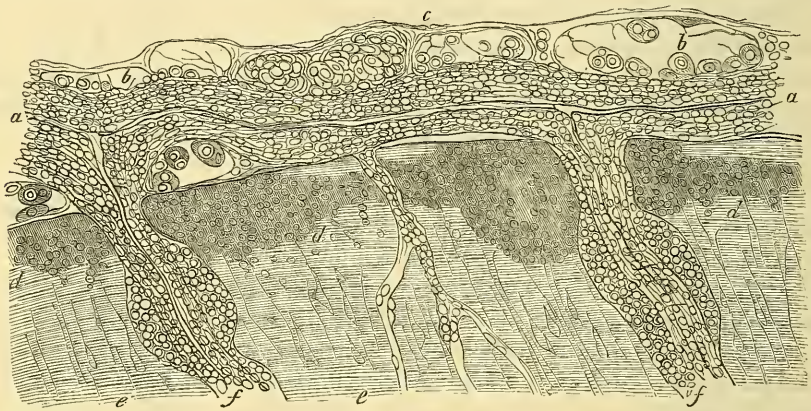

Fig. 253. Senkrechter Durchschnitt durch die Pia mater und den anstossenden Theil der Hirnrinde bei Meningitis tuberculosa. *a a*. Ein stärkeres Gefäss der Pia mater, dessen ganze Scheide entzündlich infiltrirt ist. *b b*. Lymphräume der Pia mater mit beginnender tuberculöser Auswucherung der Endothelien. *c*. Miliare Tuberkel der Pia mater. *d*. Die äusserste Schicht der Gehirnrinde mit Rundzellen infiltrirt. *e*. Normale Hirnsubstanz. *f f*. Tuberculös entartete eigentliche Hirngefässe.

von der entzündlichen Infiltration der Pia mater auf die Oberfläche, welche sie bedeckt. Die äusserste, weisse oder zellenarme Schicht der grauen Rinde ist mit eingedrungenen (?) Zellen stellenweise aufs dichteste infiltrirt. Löst man die Pia mater ab, so bleiben diese Infiltrate an ihr haften, und die Oberfläche erscheint rauh, wie zernagt. Viel wichtiger sind jedenfalls die tuberculösen Entartungen der Vasa propria des Gehirns. Dieselben dringen bis an die Grenze des Centrum Vieussenii vor und führen nicht bloss durch die Auftreibung der Gefässe, sondern vornehmlich durch die zahlreichen Blutungen, welche sie verursachen, zu mechanischer Beeinträchtigung und Zerstörung der Gehirnrinde.

Mir steht eine Beobachtung zu Gebote, wo die Gehirnrinde rings um die Fossa Sylvii herum sich im Zustande einer rothen Erweichung befand, welche ohne Weiteres auf zahllose punktförmige Ecchymosen der tuberculösen Hirngefässe zurückgeführt werden konnte. Auch *Rokitansky* spricht von Hämorrhagien, welche durch Tuberkelbildung veranlasst werden.

3. Entzündungen der Hirn- und Rückenmarksubstanz.

a. Acute Entzündungen.

Ich habe an einer andern Stelle bereits die Gründe angeführt, welche einigermassen geeignet sind, uns die eigenthümliche Erscheinung zu erklären, dass die substantiellen Entzündungen der Centralorgane, mit Ausnahme derjenigen, welche durch functionelle Reizung bedingt sind, eine Neigung haben, in umschriebenen Krankheitsheerden aufzutreten. Hier darf ich mich bescheiden, die Thatsache nochmals zu constatiren und damit den grellen Gegensatz hervorzuheben, welcher in Beziehung auf räumliche Ausbreitung, Acuität und Symptomatologie des Leidens zwischen dem besteht, was der Volksmund »Gehirnentzündung« nennt (Meningitis), und demjenigen, was wirklich Gehirnentzündung ist. Die eigentliche Gehirnentzündung verdankt ihre Entstehung einem Trauma im weitesten Sinne des Wortes, das soll heissen: einer an das Gehirn von aussen herantretenden örtlichen Reizung. Entweder es hat wirklich ein Stoss, ein Schlag den Schädel getroffen, ein Stich oder Hieb denselben perforirt und das Gehirn verletzt, oder ein Entzündungs- und Eiterungsheerd, welcher ursprünglich neben dem Gehirn lag, hat das Gehirn an der Berührungsstelle angesteckt, oder endlich Gefässverstopfung mit einem stark reizenden Körper (im Thierversuch z. B. mit Tabakskörnern) hat zu einer umschriebenen punktirten Hämorrhagie geführt, welche dann die Entzündung als secundäres Ereigniss nach sich zieht.

Encephalitis, I. Stadium. Rothe Erweichung. Man findet häufiger an der Peripherie einer Hemisphäre als in deren Innerem einen scharf umschriebenen kirschkern- bis taubeneigrossen Heerd, innerhalb dessen die Hirnsubstanz zu einem dicklichen, röthlichen Brei erweicht ist. Je älter der Heerd, um so mehr hat der Erweichungsbrei ein eiteriges, ins Gelbe gehendes Ansehen. Das umgebende Hirnparenchym ist in einer ersten etwa 3 Millimeter breiten Zone mit zahlreichen Blutpunkten durchsetzt und durch beginnende Eiterinfiltration angeschwollen, weiterhin werden die Blutpunkte successive weniger zahlreich, die Hirnsubstanz aber ist oft weithinaus citronengelb imbibirt.

Die Nervenfasern im Bereich des Entzündungsheerdes sind theils in unzusammenhängenden Bruchstücken im Eiter suspendirt, theils hängen sie in einem Zustande fortschreitender Maceration und Auflösung der Wand des Heerdes an. Marktropfen sondern sich an ihrer Oberfläche ab und erscheinen im Erweichungsbrei, die Axencylinder erfahren gewöhnlich eine etwas umständlichere Metamorphose. Sie isoliren sich leicht aus ihrer Markscheide, erscheinen blass und feinkörnig. Häufig begegnet man cylindrischen und kugeligen Verdickungen, selbst kolbenförmigen Anschwellungen derselben, welche von *Roth* (Virchow's Archiv LVIII, pag. 257) beschrieben, aber meines Erachtens nicht passend als hypertrophische Stellen bezeichnet worden sind. Es dürfte sich hierbei nur um eine in das Gebiet der Maceration gehörige Erscheinung, um eine Quellung vor der Einschmelzung handeln. Die Ganglienzellen »im Heerde« werden dunkelkörnig und erfahren eine Art von Zertrümmerung: ich konnte mehrmals gut charakterisirte Bruchstücke derselben nachweisen. Von dem Verhalten der Ganglienzellen in der unmittelbaren Nachbarschaft des Heerdes wird weiter unten die Rede sein.

Vom grössten Belang für das Makroskopische des Krankheitsbildes, vielleicht aber auch für das feinere Geschehen, ist die Art, wie sich der Blutgefässapparat betheiligt. Die intensive Hyperämie, welche den Reigen der Störungen eröffnet, hat ausnahmslos zahlreiche kleine Blutungen zur Folge, und diese fehlen ja auch da nicht, wo die Blutung das Primäre, die Entzündung das Secundäre ist. Kommt es in der Folge zu einer Erweichung und eiterigen Schmelzung des Heerdes, so mischt sich das extravasirte Blut in den Erweichungsbrei und ertheilt demselben eine mehr oder minder intensive rothe Farbe. Daher der Name »rothe Erweichung«, welcher so gern für die encephalischen und myelitischen Heerde in Anwendung gezogen wird, welcher aber natürlich überall wiederkehren würde, wo dasselbe Resultat, wenn auch durch abweichende Bedingungen, erzielt worden ist.

Die Eiteranhäufung erfolgt zunächst um die Gefässe, welche geblutet haben. Man findet dieselbe auf Querschnitten erhärteter encephalitischer Heerde (rothe Erweichung) mit einem verhältnissmässig breiten Hof von Eiterkörperchen umgeben, auch gelingt es mit einiger Vorsicht, aus dem frischen Präparat eiterbedeckte, mit förmlichen eiterigen Scheiden versehene Gefässe hervorzuziehen. Endlich sieht man ebenfalls auf Querschnitten, dass diese Eitermassen das ergossene, aber noch flüssige Blut von den Gefässen ab- und auseinandergedrängt haben, so dass dasselbe statt des Tropfens einen Ring bildet, welcher den Eiter umgiebt.

Ueber die Möglichkeit und die Art und Weise der Ausheilung eines frischen encephalitischen Heerdes liegen positive Beobachtungen nicht vor. Ich halte es indessen für wahrscheinlich, dass gewisse Formen sowohl der gelben Erweichung, als auch der sogenannten apoplectischen Cysten als Endergebniss der Encephalitis erscheinen können. Dann würde die gelbe Erweichung einen Stillstand des Processes, die apoplectische Cyste eine Vernarbung bedeuten, beide aber würden als Ausheilungen zu betrachten sein, gegenüber der viel gewöhnlicheren Weiterentwickelung des Entzündungsheerdes zum Gehirnabscess. Wie diese Weiterentwickelung geschieht, darüber haben wir soeben einige Andeutungen erhalten.

II. Stadium. Hirnabscess. Das Wesentliche bei der Entstehung dessen, was man einen Gehirnabscess nennt, ist eine derbe bindegewebige Kapsel, welche den bei der acuten Encephalitis entstandenen Eiter allseitig gegen die Hirnsubstanz abschliesst. Diese Kapsel kann bis zu 0,5 Linie Dicke erreichen und geht ununterbrochen in die umgebenden nervösen Theile über. Der Gehirneiter hat eine grünlich gelbe Farbe, synoviaartige Consistenz, reagirt meist sauer, ist geruchlos und offenbar von einer sehr blanden Beschaffenheit, ohne Neigung zur Decomposition. Die Eiterkörperchen sind meist mehrkernig, was vielleicht eine Folge der dauernden Maceration in einem leicht sauern Medium ist. Die Oberfläche der Abscessmembran ist glatt. Eine ununterbrochene, ziemlich dicke Schicht von fettig degenerirenden Zellen giebt einer älteren Abscessmembran ein gelbweisses, opakes Ansehen. Auf die letztere folgt eine Schicht regulären Keimgewebes, welche durch ihre ungleichmässige Dicke wellenförmige Unebenheiten der Oberfläche verursacht. Das Keimgewebe geht nach aussen in ein sehr lockeres Spindelzellengewebe über, welches deutlich der Oberfläche parallel stratificirt ist und nur hie und da einen Faserzug schräg in die Kuppen der Keimgewebshügel aufsteigen lässt. Man sieht hier überall die schönsten Spindelzellen, jede

anscheinend einfache Faser lässt sich bei genauer Besichtigung als eine Faserzelle erkennen, so dass es hier wirklich den Anschein hat, als ob alle in der nächst äusseren Schicht folgenden Bindegewebsfasern aus Spindelzellen hervorgegangen seien. Von der eigentlichen Faserschicht der Bindegewebskapsel, welche die wechselnde Dicke der Gesammtmembran bedingt, ist wenig zu sagen. Sie enthält neben den Fasern noch immer zahlreiche, theils runde, theils geschwänzte Zellen. Letztere werden gegen die äussere Oberfläche immer zahlreicher, an der Oberfläche selbst gewinnen sie die Oberhand über die faserigen Theile und nehmen zugleich grösstentheils den Charakter von Fett-Körnchenzellen an, so dass hier zum zweiten Male eine Zone fettiger Entartung folgt, welche die Grenze der Abscessmembran gegen das Nervengewebe bezeichnet. Hirnabscesse können Jahre lang bestehen und einen so mächtigen Umfang erreichen, dass beispielsweise eine halbe Hemisphäre durch einen einzigen Abscess ersetzt ist. Danach kommt es häufig zu einer Ruptur der Abscessmembran mit tödtlichem Ausgang. Als fernere Ursache dieser Ruptur fand ich in einem Falle eine Abhebung der Abscessmembran an der Hirnsubstanz, welche ich mir durch eine Contraction der Abscessmembran erklärte; meist giebt ein brüsker Stoss oder Schlag an den Kopf die Gelegenheitsursache zur Ruptur. Sonst erfolgt der Tod unter den Erscheinungen eines langsam wachsenden Hirndruckes.

Die Erscheinungen der acuten und abscedirenden ***Myelitis*** sind denjenigen der Encephalitis vollkommen analog. Die Form der Heerde richtet sich nach der Art der Verletzung. Brüche der Wirbelsäule pflegen zunächst Quetschungen und dann demarkirende Entzündung und Eiterung der Umgebung der gequetschten Stelle zu erzeugen etc. Eine besondere Stellung aber nimmt in dieser ganzen Reihe jene entzündliche Erkrankung der Vorderhörner des Rückenmarks ein, welche die anatomische Ursache der sogenannten Kinderlähmung darstellt.

Die Poliomyelitis acuta. Nach jahrelangem Bestande einer plötzlich — oft über Nacht — aufgetretenen Lähmung der unteren, seltener der oberen Extremitäten, findet man die graue Substanz der Vorderhörner im Ursprungsbereich der betreffenden motorischen Nerven atrophisch, d. h. kleiner als normal und ohne jene grossen vielstrahligen Ganglienzellen, deren Axencylinderfortsätze die vorderen Wurzeln bilden. An dieser Atrophie nehmen die vorderen Wurzelfasern in ihrem ganzen peripherischen Verlaufe Theil, auch die Muskeln erscheinen verkleinert und blassroth, wie Lachsfleisch.

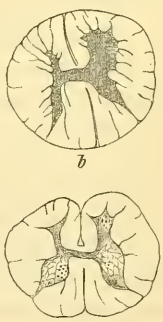

Fig. 254. Poliomyelitis. *a*. Atrophie beider Vorderhörner (nach einem mir von *Joffroy* freundschaftlichst überlassenen Präparate). *b*. Atrophie des einen Vorderhornes.

Ueber den Anfaug dieser Veränderungen hat man mangels frischer Leichenbefunde keine volle Sicherheit. Man nimmt an, dass es sich um Ueberreizung und Entzündung einzelner Gefässterritorien handele. Die Heerde in den Vorderhörnern sind durchschnittlich 4 Cm. lang. Ein Unterschied stellt sich nach der Resorption der zerfallenen Ganglienzellen und Nervenfasern nur dahin fest, dass in dem einen Falle die Glia collabirt und einen dichten Faserfilz bildet, welcher an der Schnittfläche einsinkt, im anderen

die Glia sich mit Flüssigkeit füllt und eine gallertige Masse bildet, welche an der frischgemachten Schnittfläche etwas hervorquillt (Fig. 254).

Myelitis transversa. Nicht selten kommt es vor, dass das Rückenmark in einer bestimmten Höhe der Sitz einer Erkrankung wird, welche wir nach den Symptomen als eine acut inflammatorische oder subinflammatorische auffassen müssen und als deren Residuen wir nach meist jahrelangem Bestande eine ähnliche Atrophie der grauen und weissen Substanz antreffen wie bei der Poliomyelitis. Wieder ist das Verhalten der Glia massgebend für das Aussehen und die Beschaffenheit der degenerirten Partien, welche im Bereich der Marksubstanz stets »grau«, d. h. marklos sind.

Wir betreten hier thatsächlich bereits ein anderes Gebiet, das der chronischen Entzündung, welches einen Theil der »grauen« Degenerationen einschliesst.

b. Chronische Entzündungen.

Bei allen Zuständen, welche wir als chronische Myelitis und Encephalitis bezeichnen sollen, müssen zwei Dinge Hand in Hand gehen. Erstens eine Atrophie der nervösen Bestandtheile, welche nicht mehr die acuteren Stadien des typischen Degenerationsprocesses (Markzerfall, pulpöse Erweichung etc.), sondern den perfect gewordenen mehr oder minder hochgradigen »Schwund« derselben aufweist; zweitens einen hyperplastischen Process von Bindegewebe, welcher sich mit hinreichender Deutlichkeit an eine früher bestandene oder noch bestehende Erweiterung der Gefässbahnen anschliesst.

Als diffuse chronische Encephalitis ist daher jene typische Entartung der grauen Hirnrinde aufzufassen, welche wir bei solchen Irren, die in das Stadium des Blödsinns eingetreten sind, und etwa auch bei den progressiv paralytischen antreffen.

Encephalitis chronica diffusa. Um sich ein vorläufiges Urtheil über den Bestand der Affection zu bilden, muss man die Pia mater von der Hirnoberfläche abzuziehen versuchen. Die Pia mater zeigt fast ausnahmslos den pag. 639 und pg. 640 beschriebenen Zustand des chronischen Oedems, milchiger Trübung etc., wie er auch bei Alcoholisten, Herzhypertrophie etc. vorkommt. Während sie sich aber in den letztgenannten Fällen leicht und glatt von der Hirnoberfläche ablösen lässt, bleibt bei unserer chronischen Encephalitis hie und da etwas Hirnsubstanz an ihr haften, weil die unterste Schicht der Pia (Intima pia, *Key* und *Retzius*) mit der grauen Rinde verwachsen ist. — An Querschnitten überzeugen wir uns sodann, dass die graue Rinde stellenweise sehr erniedrigt ist und eine hellere, bis weissliche Farbe zeigt, während ihre Consistenz zugleich zugenommen hat.

Alle diese Veränderungen aber erklären sich aus einem Process zunehmender Bindegewebswucherung, welche im Anschluss an die Gefässversorgung des Gehirnes vor sich geht und dem gleichzeitigen Schwund der Nervenfasern und Ganglienzellen.

Fassen wir zunächst die Gefässe ins Auge. Von einigen Autoren (*Obersteiner*, Virchow's Archiv LII, pag. 510) wird geradezu ein kleinzelliges, dem Ge-

fässverlauf folgendes Infiltrat der Hirnrinde beschrieben und in dessen secundärer Organisation zu Bindegewebe das wichtigste Moment der anatomischen Störung gesucht. *L. Meyer* (Virchow's Archiv LIII, pag. 270) beschreibt eine zellige Hyperplasie der Gefässwand mit nachfolgender Verquellung der Zellen zu einem starren Rohr als das anatomische Substrat der Dementia paralytica. Meines Erachtens berechtigt der Befund in der grossen Mehrzahl der Fälle noch nicht zu einer so einfachen Auffassung. Ich finde nur eine mehr oder minder ausgesprochene Verdickung der Gefässwandungen, welche aber nicht sowohl auf ein rundzelliges Infiltrat als vielmehr auf eine Anschichtung fibrillärer, kernhaltiger Substanz zu beziehen ist. An dieser Substanz treten aussen herum zahlreiche feine, schwach lichtbrechende Protoplasmafortsätze hervor, welche dem Gefäss ein fremdartiges, stachliges Aussehen verleihen (Fig. 255). Diese Fortsätze stehen in Verbindung mit jenem System von Saftzellen, welches sich in der Hirnsubstanz selbst befindet und auf senkrechten Durchschnitten namentlich dann erkannt wird, wenn man die Präparate dem Gehirn frisch entnimmt. Die Behandlung mit Canadabalsam, Terpentinöl, selbst Glycerin macht das Netz meist unsichtbar; was man danach noch von ihm sieht, sind sclerotische und darum stärker lichtbrechende Bruchstücke, welche ziemlich häufig vorkommen. Dieses Saftzellennetz entspricht in seiner Verbreitung, d. h. in der auf ein Gefässterritorium kommenden Zahl von sternförmigen Zellen so sehr dem normalen Stützzellennetz (Fig. 243. *a*), dass man die Annahme entbehren kann, als habe hier ein wirkliches Hineinwachsen von Seiten der Gefässoberfläche stattgefunden, nur dass dieses Netz jetzt aus etwas dichteren Fäden besteht und einen ungewöhnlichen Glanz darbietet.

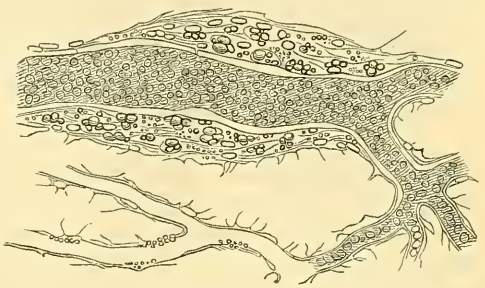

Fig. 255. Kleine Vene und Capillaren aus der Hirnrinde eines Blödsinnigen. Die Capillaren haben verdichtete und mit zahlreichen, nach allen Seiten hin ausstrahlenden Fortsätzen versehene Wandungen. Die Fortsätze gehen meist von den Kernzellen aus. $^1/_{300}$.

Die Veränderungen, welche die Ganglienzellen und Nervenfasern erfahren, sind gegenüber den bis dahin geschilderten Zuständen am Gefässapparate nur secundärer und passiver Natur. Am häufigsten ist eine gewisse Atrophie der Ganglienzellen, verbunden mit der bereits erwähnten bräunlichen Färbung, welche wohl durch angezogenes Hämatin bewirkt wird. Der definitive körnige Zerfall, die Wassersucht und Sclerose, namentlich aber die Kerntheilung, welche *Meynert* uns kennen gelehrt hat, kommen nach meiner Erfahrung nur in sehr beschränktem Umfange vor. Häufiger findet sich eine Theilung der Neurogliakörner, doch scheint dieselbe ohne weitere Folgen zu sein. Man sieht eben nur etwas viel Körner, wo man normal nur wenig zu erwarten hat, hie und da auch kleine Kletten und Nester von Körnern. An der Bildung des erwähnten Bindegewebszellennetzes sind sie unschuldig, doch sind hier weitere Untersuchungsresultate abzuwarten.

Was die makroskopischen Verhältnisse betrifft, so erklären sich die meisten derselben durch den äusseren Druck, welcher von Seiten der ödematösen Pia mater auf die Hirnoberfläche ausgeübt wird. Die lederartige Consistenz und die weissliche Verfärbung der Hirnrinde mögen, wo sie vorhanden sind, auch mit auf Rechnung der Bindegewebsdurchwachsung zu setzen sein. Dass die letztere von mir für die eigentlich desorganisirende, das Denkwerkzeug unbrauchbar machende Störung angesehen wird, brauche ich wohl nicht hinzuzufügen.

Als umschriebene chronische Encephalitis wollen wir bis auf Weiteres jene besondere Modification örtlicher Ernährungsstörungen ansehen, welche neben einer typischen Degeneration der nervösen Elementartheile zu einem exquisit hyperplastischen Zustand der Neuroglia führt und den unverfänglichen Namen der »Sclerose« erhalten hat. Die Sclerose tritt in scharf umschriebenen, oft sehr zahlreichen Heerden auf, die sich durch ihre graue Farbe und ihre meist derbe, lederartige Consistenz auszeichnen.

Die graue Farbe ist hier, wie überall, auf den Verlust der Markscheide von Seiten der Nervenfasern zurückzuführen. Markhaltige Nervenfasern sehen im Complex weiss, marklose sehen grau aus und ebenso die Stellen, wo gar keine Nervenfasern mehr vorhanden sind. Selbstverständlich fällt diese graue Farbe nur dann sofort ins Auge, wenn der Heerd in den weissen Marklagern des Gehirns oder in den Marksträngen des Rückenmarks seinen Sitz hat, gegen das normale Centralgrau hebt sich der graue Heerd weniger deutlich ab.

Das Volumen der sclerotischen Heerde ist nur ausnahmsweise nicht kleiner als die Lücken in der weissen oder grauen Substanz, welche sie einnehmen, daher sie bei oberflächlicher Lage eine deutliche Einsenkung verursachen. Nur im Innern des Gehirns und an der grauen Substanz des Rückenmarks sieht man gelegentlich statt der Volumensverminderung eine Art ödematöser Aufquellung des Heerdes und damit ein »gallertartiges« Hervorquellen desselben über das Niveau der Schnittfläche.

Die Heerdsclerose bildet die anatomische Grundlage einer Reihe von Krankheitsbildern, welche erst in den letzten Decennien gehörig unterschieden und genauer beschrieben sind. Das bestgekannte derselben ist eine die verschiedensten Muskelgruppen und Hautbezirke betreffende Parese und Sensibilitätsstörung, welche bei unbehindertem Denkvermögen bis zur völligen Paralyse des ganzen Körpers gehen kann.

Die multiple Heerdsclerose des Gehirns und Rückenmarks. An der gesammten weissen Substanz der Centralorgane, also nicht allein an den Marksträngen der Medulla, sondern auch im Centrum Vieussenii des Gehirns, im Corpus callosum, im Fornix und der Fimbria, dem Septum pellucidum, dem Tractus opticus, den Corpora geniculata, Hirnstielen, Pons und Medulla oblongata finden sich zahlreiche scharf umschriebene graue Heerde, von denen die kleinsten etwa stecknadelkopfgross sind, während die grösseren sich über ganze Abschnitte der weissen Substanz, z. B. über den ganzen Fornix oder über ein zolllanges Stück der Seitenstränge, ja, des ganzen Rückenmarkes erstrecken (s. die Rückenmarksquerschnitte Fig. 256). Da der Process, welcher hier zu Grunde liegt, in zweiter Linie stets eine bedeutende Reduction des Volumens zur

Folge hat, so werden die Marklager der Centralorgane in entsprechender Weise entstellt; durch Erkrankungsheerde der Seitenstränge, welche abwechselnd rechts und links sitzen, bekommt das Rückenmark eine Reihe von Ausbiegungen und Einziehungen, welche es förmlich geschlängelt erscheinen lassen; greift der Process durch die ganze Dicke des Organes durch, so erscheint es an dieser Stelle zusammengezogen, was namentlich dann den Eindruck einer bedeutenden Entstellung hervorbringt, wenn dicht daneben eine vollkommen normale Partie sich befindet (vergleiche die schönen Abbildungen bei *Cruveilhier*).

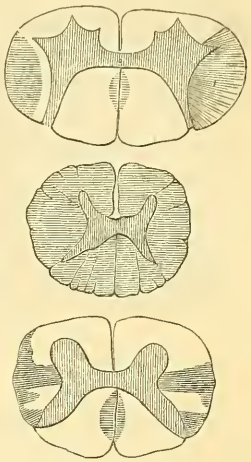

Fig. 256. Heerdsclerose des Rückenmarks.

Betrachten wir aufmerksam die kleineren und kleinsten unter den grauen Heerden, so fällt uns gewiss die eigenthümliche Erscheinung auf, dass sich inmitten jedes derselben ein rother Punkt oder Strich befindet, das quer oder schräg durchschnittene Lumen eines mit Blut gefüllten Gefässstämmchens. Die mikroskopische Untersuchung dieser Gefässstämmchen ergiebt, dass sich dieselben nebst allen ihren feineren Ramificationen in einem Zustande befinden, welchen wir an jedem anderen Orte als einen chronisch-entzündlichen bezeichnen würden. Die Adventitia besteht aus einer fünffachen Lage über einander geschichteter Rundzellen. Dabei ist das Lumen des Gefässes nicht etwa verengt, sondern beträchtlich dilatirt, was zum Theil auf eine Alteration der Media zu beziehen ist. Ich habe mich an derartigen Gefässen mehrmals überzeugen können, dass die glatten Muskelfasern dieser Membran nicht mehr in der charakteristischen Gestalt und Anordnung vorhanden waren. Auch an den Capillaren sind Veränderungen progressiver Art bemerklich. Ihre Wandungen sind ringsum mit Zellen belegt, welche entweder ausgewandert oder durch Theilung der Gefässzellen entstanden sind.

In diesen Veränderungen einzelner Gefässbäumchen erblicke ich das erste Glied des anatomischen Processes. Das zweite ist eine faserige Metamorphose und Hyperplasie der Neuroglia, welche der pg. 630 beschriebenen vollkommen analog und nur dadurch von ihr verschieden ist, dass hier die cellulären Elemente der Kittsubstanz eine bedeutendere Rolle spielen. Die sternförmigen Stützzellen, welche sich auch hier als Mittelpunkte, so zu sagen als Krystallisationscentra der Faserbildung bewähren, nehmen die Gestalt vielkerniger Riesenzellen an, während ihnen die zahllosen, oft sehr langen und glänzenden Fasern, welche von ihrer Peripherie ausgehen, ein höchst fremdartiges, monströses Ansehen verleihen. Rundzellen, welche wohl als Wanderzellen anzusprechen sind, bilden an der Grenze des Heerdes ein dichteres Infiltrat und schwellen zu ziemlich umfangreichen Körnchenkugeln an, werden als solche in grosser Menge in den Faserfilz des Heerdes eingestreut gefunden, schliesslich zerfallen sie in fettigen Detritus, welcher resorbirt wird. Der Untergang der Nervenfasern erfolgt in gleicher Weise, wie bei der einfachen grauen Entartung. Corpora amylacea werden entweder gar nicht oder doch nur in unbedeutender Zahl gebildet. Das Endresultat ist ein Faserfilz, der wie ein Schwamm getränkt ist mit einer schleimigen, nur

wenige freie Kerne und kleine einkernige Zellen enthaltenden Flüssigkeit. Diese Flüssigkeit tritt an jeder frischen Schnittfläche auf seitlichen Druck hervor; ziehen sich die Fibrillen des Faserfilzes in der Folge immer mehr zusammen, so schwindet die Flüssigkeit, die Fasern rücken dicht an einander, bis sie sich endlich unmittelbar und ohne alle Zwischenräume berühren und jenes höchst unnachgiebige, derbe, trockene Gewebe bilden, das die Narben oder Schwielen zusammensetzt, die nach Ablauf des Processes zurückbleiben.

Locale Sclerosen kommen in Form von Ependymverdickung sowohl am Boden des vierten Ventrikels, als im Umfang des Centralcanales vor. Dort lenkt eine kleinhöckerige wie mit Thautröpfchen bedeckte Oberfläche die Aufmerksamkeit zuerst auf die Veränderung; der zufühlende Finger constatirt eine bedeutende Härte und Rauhigkeit und das Messer eine bis 1 Mm. betragende Verdickung des Ependyms. Man sollte denken, dass die Kerne der Hirnnerven, welche hier liegen, häufiger in Mitleidenschaft gezogen würden, als es thatsächlich der Fall ist.

Atrophie.

Wir haben atrophische Zustände des Centralnervensystems in den vorstehenden Capiteln vielfach erwähnt und beschrieben, wir haben sie als Folge von Embolie und Thrombose, von Hämorrhagie und Traumen aller Art, wir haben sie auch im Geleit von Entzündungen auftreten sehen, in allen diesen Fällen war die Atrophie nachweislich secundär und erschien nicht als erster und wesentlicher Bestandtheil der Krankheit, als welcher sie in den nunmehr zu betrachtenden Zuständen erscheint. »Einstweilen« erscheint — sollte ich vielleicht sagen, denn es ist zu erwarten, dass noch manches, was uns heute als eine unerklärliche Atrophie entgegentritt, demnächst als das Ergebniss einer früher bestandenen Entzündung oder dergleichen demonstrirt wird. — Die Poliomyelitis acuta (pg. 661) ist in dieser Beziehung ein lehrreiches Beispiel. Anatomisch findet man auch hier nur Atrophie der Vorderhörner nebst den dazu gehörigen Strangdegenerationen, aber Wenige zweifeln an einem acut entzündlichen Ursprung des Leidens. Mit der Poliomyelitis aber haben mehrere der zu besprechenden Leiden eine unverkennbare Aehnlichkeit.

Die progressive Muskelatrophie, welche wir bei den Krankheiten des Muskelsystems kennen lernen werden, wurde von *Charcot* im Widerspruch mit *Friedreich* auf eine Atrophie der Ganglienzellen in den Vorderhörnern des Rückenmarks zurückgeführt. *Friedreich* beruft sich auf die viel constanteren Veränderungen der Muskeln, beschreibt aber die histologischen Details der letzteren in einer Weise, wie ich sie wenigstens nicht angetroffen habe, so dass ich meinerseits Bedenken trage, seiner Ansicht beizutreten. Dagegen habe ich wiederholt die von *Charcot* beschriebene »Pigmentdegeneration« der Ganglienzellen beobachtet (vgl. Fig. 243. *h*), welche sich im Ursprungsbereich der atrophischen Nerven und ihrer Muskeln vorfanden.

Die progressive Bulbärparalyse beruht auf einer Pigmentatrophie der motorischen Ganglienzellen, welche sich in den Ursprungskernen des Hypoglossus und Glossopharyngeus, weiterhin des Facialis, Vagus und Accessorius

einstellt. Man kann den Schwund längs der peripheren Bahnen bis zu den Muskeln verfolgen und auch an den Muskeln selbst eine oft recht weitgehende, wenn auch nicht ganz gleichmässige Atrophie nachweisen.

Die amyotrophische Lateralsclerose zeigt nach *Charcot*, wie die vorhergehenden Atrophien, eine combinirte Entartung centraler Ganglienzellen und der zu ihnen gehörigen Nervenbahnen. Die Atrophie beginnt aber in der letzteren, und zwar in den inneren Partien der Seitenstränge, den sogenannten Pyramidenseitenstrangbahnen, welche den grössten Theil der vom Gehirn zu den Segmentalcentren gehenden Nervenfasern nach ihrer Kreuzung enthalten (Fig. 257). An die graue Degeneration dieser Stränge schliesst sich erst im Laufe der Zeit eine regionäre Atrophie der Vorderhörner, besonders im Halstheil, und eine ebensolche der motorischen Nervenkerne im Boden des vierten Ventrikels an. Zuletzt nehmen auch die Muskeln an der Ernährungsstörung Theil, wodurch sich der klinische Name der Krankheit rechtfertigt. Nach aufwärts lässt sich die Atrophie durch den Pons bis in den Fuss des Hirnschenkels, aber nicht bis in die innere Kapsel verfolgen. In dem klinischen Krankheitsbilde spricht sich die unvollkommene Beherrschung der Motilität durch den Willen in dem sogenannten »spastischen Gange« und die spätere Theilnahme der motorischen Centren des Halsmarks und der Medulla oblongata in einer gleichzeitigen Bulbärparalyse aus.

Fig. 257. Amyotrophische Lateralsclerose. Graue Degeneration der gekreuzten Pyramidenstrangbahnen.

Die histologischen Veränderungen aller dieser Atrophien stimmen mit denjenigen überein, welche wir bei der häufigsten von allen, der Hinterstrangsdegeneration, nunmehr zu beschreiben haben werden.

Die graue Degeneration der Hinterstränge des Rückenmarks bildet die anatomische Grundlage der Tabes dorsalis (Progressive locomotorische Ataxie). Die Entartung beginnt hier in den Burdach'schen Keilsträngen und nimmt zunächst nur eine schmale Lamelle ein, welche sich den Contouren der Hinterhörner anschmiegt (Fig. 258). So ist es wenigstens am Hals- und Brustmarke, während am Lendenmarke die Veränderungen in den mittleren Partien der Hinterstränge ihren Anfang nehmen. Später gesellt sich die Entartung der Goll'schen Keilstränge hinzu, bis schliesslich die gesammten Hinterstränge mit Ausnahme einer kleinen Partie hart an der hinteren Commissur grau geworden sind.

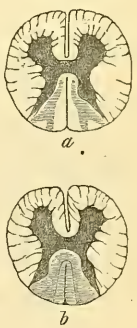

Fig. 258. Graue Degeneration der Hinterstränge. *a*. Anfänge, *b*. Vorgeschrittene Störung im Brusttheil des Rückenmarkes.

Hat man nun bei der Section das Rückenmark aus dem Sack der Dura mater herausgenommen und abgewaschen, so sieht man, — um mit *Leyden* zu reden — schon durch die Pia mater an Stelle der Hinterstränge »ein Band von grauer oder grauweisser Farbe« durchschimmern, welches sich meist durch die ganze Länge des Rückenmarkes hinzieht. Auf dem Querschnitt erkennt man, dass die graue Verfärbung der Oberfläche auf einer in die Tiefe greifenden Umwandlung der weissen Substanz beruht. Gewöhnlich sind die

ganzen Hinterstränge in eine röthlichgraue, etwas sulzige Masse übergegangen. Ist noch ein unveränderter Rest normalen Gewebes vorhanden, so bildet dieser ein schmales weisses Band, das sich scharf gegen das entartete abgrenzt; auch sinkt das letztere ein wenig unter das Niveau der Schnittfläche und lässt auf Druck eine kleine Menge klarer Flüssigkeit hervortreten. Die hinteren Wurzeln des Rückenmarks sind grau und dünn, doch reicht ihre Atrophie niemals über das Intervertebralganglion hinaus, welches sich an die hintere Commissur anschmiegt und von da längs der Hinterhörner gegen die Peripherie erstreckt.

In dem histologischen Process, welcher der einfachen grauen Entartung zu Grunde liegt, spielt eine Vermehrung der interfibrillären Kittsubstanz der Markstränge eine grosse Rolle. Ob diese Substanz unter normalen Verhältnissen feinkörnig oder fein-fibrillär sei, ist bis zur Stunde noch nicht ganz festgestellt. Mit grosser Entschiedenheit wird von beiden Seiten das eine wie das andere behauptet. Gesetzt nun, dass diejenigen Recht behalten, welche, wie ich selbst, eine feinkörnige, protoplasmaähnliche Beschaffenheit für das Normale halten, so würde eine Umwandlung des amorphen Kittes in ein feinmaschiges Fasernnetz wenigstens der erste Schritt zur grauen Degeneration sein. Dieses Fasernetz ist freilich nicht so feinspongiös wie das von *Schultze* angenommene normale Reticulum. Es kommt vielmehr dadurch zu Stande, dass, wie bei der Behandlung mit Reagentien, der ursprünglich gleichmässig vertheilte Kitt sich auf gewisse verästelte Linien zusammenzieht. In dem dreikantig prismatischen Zwischenraume, zwischen je drei zusammenstossenden Nervenfasern, bildet sich ein stärkeres, den Nervenfasern parallel verlaufendes Reis; von diesem aber gehen zahllose kleinere Fortsätze aus, welche, quer und schräg zwischen den Fasern durchziehend, mit einander in Verbindung treten, so dass ein äusserst zierliches Flechtwerk entsteht.[1]) Nach diesem ersten, so zu sagen vorbereitenden Stadium erfolgt ein eigenthümliches Auswachsen der Fibrillen; nach *Frommann* treiben hie und da kleine Protuberanzen hervor, welche sich verlängern und wieder verästeln. Der Vorgang macht den Eindruck einer Krystallisation, wenigstens einer Gerinnung, und lässt sich nur begreifen, wenn wir zugleich eine fortgesetzte Ausscheidung der gerinnenden Substanz, ich meine ein weiches Vorstadium acceptiren. So erklären sich vielleicht die Beobachtungen älterer Autoren, welche hie und da grössere Quantitäten amorpher interstitieller Substanz vorfanden. Zerzupft man kleine Portionen des grau degenerirten Parenchyms mit Nadeln, so zerfällt der Faserfilz ohne Rückstand in eine Anzahl rundlicher Ballen, welche bei genauerer Untersuchung in ihrer Mitte eine solidere kernhaltige Stelle erkennen lassen, von der alle die zahllosen Fasern auszugehen scheinen (Fig. 259). Jede dieser Stellen entspricht einer jener verästelten und anastomosirenden Bindegewebszellen, welche in gewissen Zwischenräumen durch die Nervensubstanz vertheilt sind. Wir wissen, dass diese Zellen am dichtesten

1) *Frommann* hat zuerst diese zierlichen Netze dargestellt. Er findet sie auch beim normalen Rückenmark, doch halte ich sie hier für die Folge einer reagentiellen Schrumpfung. Neuerdings hat er in einem Falle von Wirbelcaries mit Compression des Rückenmarks gezeigt, dass auch hier eine graue Entartung der gedrückten Markstränge Platz greifen kann, welche klinisch und histologisch der hier in Rede stehenden Form ähnlich verläuft. Die detaillirte Beschreibung des mikroskopischen Befundes enthält einige interessante Ergänzungen unserer bisherigen Kenntnisse (Virchow's Archiv LIV, pag. 42).

gestellt sind an der Peripherie, und dass sie an Zahl abnehmen, je tiefer wir in das Parenchym des Markes eindringen. Dazu passt der Befund am Querschnitt des grau degenerirten Markes insofern, als wir nach längerem Wippen mit dem Deckgläschen auch ohne Nadeln eine gewisse Ablösung der einzelnen Ballen von einander erzielen können, worauf dieselben kleiner gegen die Peripherie, voluminöser gegen die Mitte des Rückenmarkes hin erscheinen. Jene Zellen hängen an der Peripherie mit der innersten Schicht der Pia mater zusammen und können als eine Art Einstrahlung von Stützfasern in die Nervensubstanz angesehen werden (*Henle* und *Merkel*).

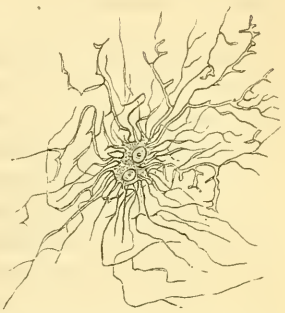

Fig. 259. Kernhaltige, mit Faserbüscheln rings besetzte Bindegewebszellen, durch Zerzupfen grau degenerirten Rückenmarkes erhalten. 1/300.

Gehen wir nun zu dem zweiten Factor der einfachen grauen Degeneration über, dem Schwunde der Nervenfasern in den ergriffenen Markssträngen, so beweist die Thatsache, dass dieser im geraden Verhältnisse steht zu der fortschreitenden Ausbreitung des interstitiellen Gewebes, zwar den ursächlichen Zusammenhang beider Erscheinungen; es bleibt aber vorläufig dahingestellt, ob der Schwund der Nervenfasern die Hyperplasie des Nervenkittes nach sich zieht, oder ob umgekehrt die Hyperplasie des Nervenkittes den Schwund verursacht. Die Ansichten der besten Autoren stehen sich hier schroff und unvermittelt gegenüber, so dass wir bis auf Weiteres Geduld üben müssen. Bemerkt sei nur, dass sich die dickeren Axencylinder merkwürdig lange halten und oft noch in solchen Theilen nachgewiesen werden können, welche allem Anschein nach bereits sehr lange Zeit degenerirt sind (Fig. 260).

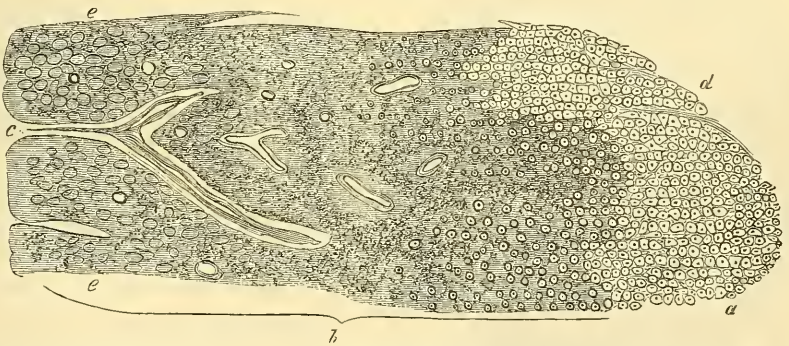

Fig. 260. Uebersichtlicher Anblick der grauen Degeneration. Zum Theil nach *Frommann*. 1/300. *a*. Normales Parenchym des Rückenmarkes. Die Sonnenbildchen sind die Querschnitte der Nervenfasern. *b*. Das Terrain der grauen Degeneration. *c*. Ein Gefässspalt mit Gefäss. *d*. Grenze gegen die graue Substanz (Hinterhorn). *e*. Peripherie des Rückenmarkstranges mit Amyloidkörperchen reichlich infiltrirt.

Von untergeordneter Bedeutung ist bei der einfachen grauen Degeneration das Verhalten der Gefässe. Dieselben sind zwar niemals normal, aber die Veränderungen, welche sie zeigen, sind weder erheblich noch constant. Am gewöhnlichsten ist an den grösseren Gefässen eine sehr verbreiterte, aus welligem und

geschichtetem Bindegewebe bestehende Adventitia; die Adventitia hat in diesem Falle an der Hyperplasie der Neuroglia Antheil genommen; hier und da wird eine Auflagerung von Fett- und Pigmentkörnchen auch an den kleineren Gefässen beobachtet, ebendaselbst eine eigenthümlich hyaline, homogen glänzende Beschaffenheit der Gefässwandungen, der Amyloidinfiltration ähnlich, aber ohne Jodreaction.

Am längsten bekannt, aber in ihrer histologischen Bedeutung noch ganz dunkel, ist die bei der einfachen grauen Degeneration nie fehlende, oft massenhafte Ablagerung von Corpora amylacea in den degenerirten Theilen. Dieselben liegen am dichtesten in den am längsten entarteten Randpartien (Fig. 260) und längs der grösseren Gefässstämmchen; sie fehlen aber auch nicht gänzlich an solchen Stellen, wo die Degeneration eben anfängt. *Rokitansky* liess die Corpora amylacea aus den Bruchstücken zerfallener Markscheiden hervorgehen, neuerdings hat die auch von mir getheilte Ansicht, dass die Corpora amylacea degenerirte Zellen seien, Boden gewonnen. Die gleichmässige Grösse und die gelegentliche Wahrnehmung eines unveränderten Kernes, die ganze Vertheilung der Corpora amylacea, lässt es beinahe gewiss erscheinen, dass sie durch eine Amyloidinfiltration der runden Neurogliazellen, der Körner des normalen Markes, gebildet werden.

Infectiöse Granulome.

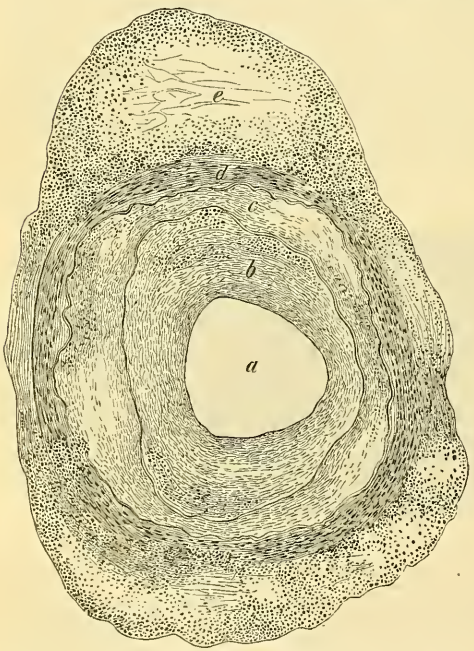

Fig. 261. Vasculitis gummosa. Querschnitt eines Astes der A. fossae Sylvii.

Man hat neuerdings den Versuch gemacht, die Tabes dorsalis mit voraufgegangener Syphilis in Zusammenhang zu bringen. Mehr als ein Dritttheil der Fälle sollen in der Anamnese einen harten Schanker aufweisen und antisyphilitische Behandlung soll in einigen dieser Fälle günstige Erfolge gehabt haben. Im Uebrigen giebt es anatomisch ausgesprochene Syphilis des Centralnervensystems in mehrfacher Form.

Der luetischen Erkrankung der Hirnarterien wurde bereits bei den Gefässkrankheiten Erwähnung gethan. Wir fanden neben einer Endarteritis obliterans, Fig. 261. *b*,*c*, eine Perivasculitis gummosa, Fig. 261 *e*, und können diesen Ort der Entstehung auch für die grösseren Gummata festhalten, welche in der Pia mater auftreten und das charakteristische Krankheitsbild ergänzen.

Syphilis gummosa. Man findet im Umfange, namentlich in der Basis des Gehirns, seltener um den Plexus chorioides, Gummiknoten von der Grösse eines

Hanfkorns bis zu der einer kleinen Kirsche und darüber, von grauröthlicher Farbe und gallertig-weisser Consistenz, hier und da mit gelblichweissen käsigen Opacitäten oder grösseren käsigen Kernen durchsetzt. Die Gummata liegen meist in Gruppen beisammen und bilden so grössere, uregelmässige Knoten, welche die Furchen ausfüllen und ringsum Hyperämie und Entzündung erregen.

Durchschnitte erhärteter Präparate ergeben, dass das zellenreiche Parenchym der Gummiknoten in concentrischen Schichten um die Gefässe angeordnet ist; diese Anordnung konnte *Virchow* sogar noch in den verkästen Theilen nachweisen. Auf der andern Seite, da wo die Neubildung gegen das Gehirn oder seine Häute vordringt, kann man sich überzeugen, dass dieses Vordringen längs der Gefässscheiden in den Gefässlücken geschieht, ohne dass die Nachbartheile activ an dem Process participiren. Freilich hat man nur selten Gelegenheit, den Vorgang an recht unzweideutigen Bildern zu studiren, weil sich fast immer allerhand entzündliche, apoplectische und Erweichungsvorgänge in der Nachbarschaft der Gummata einfinden, welche die Untersuchung stören.

Der tuberculösen Perivasculitis des Centralnervensystems wurde bereits wiederholt gedacht. (Vergl. z. B. p. 657). Sie giebt den Anstoss zu der einen Hauptform von Hirntuberculose, welche man in ihrer Verquickung mit einer acuten Entzündung der Pia mater als tuberculöse Basilarmeningitis zu bezeichnen pflegt. Die andere Hauptform wird dargestellt durch den sogenannten solitären Tuberkel des Centralnervensystems.

Der solitäre Tuberkel ist ein äusserst derber und trockener käsiger Knoten, welcher an allen Theilen des Gehirns und Rückenmarkes gefunden wird, entweder wirklich einzeln, und dann gewöhnlich in Exemplaren, welche sich durch bedeutenden Umfang auszeichnen, oder so, dass mehrere kleinere Knoten über das Organ vertheilt sind. An der Rinde des Gross- und Kleinhirns, ihrem Lieblingssitz, entwickeln sich die Geschwülste hart an der Grenze der grauen und der weissen Substanz: sie zeichnen sich durch ein sehr regelmässiges, nach allen Seiten gleich schnell vordringendes Wachsthum aus und haben daher, so lange sich nicht einseitige Wachsthumshindernisse finden, eine kugelrunde Gestalt. Schon nachdem sie eine ganz mässige Grösse erreicht haben, beginnt die Verkäsung der Mitte. Ich habe als kleinste Tuberkel stets ein Aggregat von 3—6 stecknadelkopfgrossen, aber bereits verkästen Knötchen gefunden. Was einmal in den käsigen Zustand eingetreten ist, bleibt entweder ganz unverändert, oder es tritt nachträglich, wenn auch selten, eine Ablagerung von Kalksalzen ein, welche ihrerseits natürlich jede weitere Metamorphose ausschliesst. Diese Erstarrung des Gewordenen tritt in einen schroffen Gegensatz zu dem unermüdlichen Fortschritt des Wachsthums an der Peripherie. Nur wenige Knoten haben scheinbar ihren Lauf vollendet. Gewöhnlich ist der Knoten rings umgeben von einer weichen, grauröthlichen, mit Blutgefässen durchzogenen Schicht, welche das Bildungsmaterial der Geschwulst in Gestalt eines an kernhaltigen Rundzellen reichen Keimgewebes enthält. Die Dicke dieser Schicht steht im umgekehrten Verhältniss zur Grösse des Tuberkels. An Tuberkeln von Erbsengrösse misst sie stark eine Linie, an Tuberkeln von der Grösse eines Taubeneies kaum eine halbe Linie. Im Uebrigen

geht ihr Gewebe continuirlich einerseits in den käsigen Tumor, anderseits in die normale Hirnsubstanz über.

Fig. 262 zeigt einen Durchschnitt durch diese Uebergangszone. Bei *a* ist noch normale Hirnsubstanz, welche einer kleinzelligen Infiltration Platz macht. In dieser Zone werden ausnahmsweise auch Riesenzellen und epitheloide Tuberkelzellen gefunden. Bei *c* beginnt die Umwandlung des Keimgewebes in

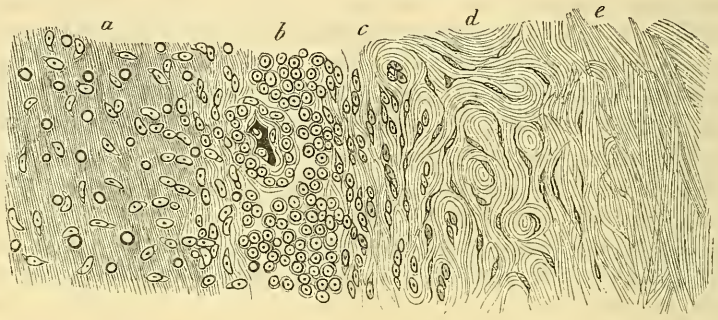

Fig. 262. Solitärer käsiger Tuberkel des Hirns. *a*. Normale Hirnsubstauz, Mark. *b*. Keimgewebige Wucherungsschicht des Tuberkels, ein verdicktes Gefäss einschliessend. *c. d. e.* Fibroide Metamorphose des Keimgewebes, zugleich Randzone des käsigen Tumors. $^1/_{300}$.

den käsigen Tuberkel. Aber wie? Dürfen wir angesichts dieses Bildes auch nur entfernt daran denken, hier unsern gewöhnlichen Begriff von Verkäsung beizubehalten? Wir suchen vergeblich nach einer Coagulationsnekrose des Keimgewebes, vergeblich nach den geschrumpften kernlosen Zellen, den Tuberkelkörperchen *Lebert*'s. An käsige Metamorphose erinnert überhaupt nur ein ziemlich dichter, feinkörniger Staub, welcher die ältesten Theile der Geschwulst (*c*) verdunkelt, ohne uns aber einen Augenblick darüber in Zweifel zu lassen, dass hier überall nicht von Zellen, sondern nur von Fasern die Rede sein darf. Die Faserbildung zwischen den Zellen des Keimgewebes (*c*) ist offenbar diejenige histologische Metamorphose, welche das weiche Keimgewebe zum festen Tuberkel macht. Der fibröse Tuberkel des Gehirns ist ein prägnantes Beispiel für die Möglichkeit, dass auch beim Menschen die tuberculöse Entzündung bis zum fasrigen Producte gelangen kann, wie sie es bei Thieren so oft thut.

Geschwülste.

Durch die Onkologie *Virchow's*, dieses unvergängliche Denkmal deutscher Wissenschaft, zieht sich bald mehr bald weniger hervortretend das Bestreben des Autors, seine Schüler an eine minder abstracte Auffassung der einzelnen Geschwulstspecies zu gewöhnen und uns zu zeigen, welchen bedeutenden Einfluss auf die anatomische und physiologische Qualität einer Neubildung ihr Sitz, d. h. das Gewebe habe, von welchem sie ausgeht. Jeder, dem es nicht bloss auf eine oberflächliche Bestimmung und Namengebung ankommt, sondern der sich gewöhnt

hat, die Geschwülste gründlich auf ihre Structur und Textur zu prüfen und diese mit ihren Lebenseigenschaften zu vergleichen, wird mit *Virchow* von dieser Seite her noch das Beste hoffen für die endliche Ausgleichung jenes bedauerlichen Zwiespalts, welcher zur Zeit noch zwischen den berechtigten Anforderungen der Praxis und dem beschränkten Können der pathologischen Anatomie besteht. Der ärztliche Instinct weist uns selbst auf diesen Weg, indem er seine Prognose ebenso sehr auf den Sitz der Neubildung, als auf ihre histologische Qualität und Lebensweise gründet. Indessen würde es thöricht sein, um einer Erkenntniss willen, die uns noch in unbestimmten Umrissen aus der Ferne winkt, und welche erst durch jahrelanges mühsames Forschen errungen sein will, das Gute aufzugeben, was wir in der Hand haben. Es sei mir nun gestattet, bei dem gegenwärtigen Capitel einen Versuch in der angedeuteten Richtung zu machen, indem ich die Geschwülste des Nervensystems nach ihren Ausgangspunkten in folgende drei Gruppen theile: a. Geschwülste, welche von den freien Oberflächen der Hüllen und Binnenräume des Systems ausgehen; b. Geschwülste, welche von den Gefässscheiden ausgehen; c. Geschwülste, welche von der Neuroglia ausgehen.

a. Geschwülste an den freien Oberflächen der Binnenräume des Systems.

Der sogenannte Sack der Arachnoidea, der Dura mater spinalis und die Hirnhöhlen bieten ausgedehnte Oberflächen dar, an welchen eine Reihe von histioiden Geschwülsten unter der allgemeinen Form flachrundlicher Protuberanzen vorkommt. Die Uebereinstimmung in der äusseren Form erklärt sich aus dem gleichartigen Entwickelungsmodus aller dieser Neubildungen. Dieselben sind sämmtlich Efflorescenzen im engeren Sinne des Wortes. Nur die oberflächlichsten Schichten der Wand sind an ihrer Production betheiligt. Eine Zeit lang mag sogar nur das Endothelium von dem krankhaften Reize getroffen sein. Man findet nämlich die Zellen desselben in der Umgegend aller dieser Geschwülste in lebhafter Kern- und Zellentheilung. Das eigentlich wirksame Motiv der Neubildung aber ist eine »Exsudation von Keimgewebe aus den Poren der Oberfläche«. Ich wähle geflissentlich diese etwas alterthümlich klingende Bezeichnung, weil sie den Hergang wirklich in prägnanter Weise charakterisirt. Die an der Oberfläche hervortretenden Zellen, welche sofort zu kleinen Hügeln von Keimgewebe zusammentreten, sind Auswanderer. Wir haben kein Recht anzunehmen, dass sie durch eine formative Reizung der Bindegewebszellen an Ort und Stelle gebildet worden sind. Hiergegen spricht, abgesehen von dem mangelnden Nachweis einer Theilung der Bindegewebszellen, das Gesammtverhalten des Bindegewebes, dessen Faserzüge da, wo die Neubildung aufsitzt, lange Zeit ganz intact bleiben und erst, wenn die Geschwulst ein bedeutenderes Volumen erreicht, anfangen aus einander zu weichen und sich zu lockern. Das letztere geschieht durch eine von aussen eindringende Infiltration mit Geschwulstmasse: es ist, als ob die Geschwulst, deren Wachsthum anfangs nur nach aussen gerichtet ist, späterhin auch nach innen zu wüchse, der wahre Sachverhalt dürfte der sein, dass die zur Exsudation bestimmten Zellenmassen auf ihrem Wege zur Oberfläche, also in den Interstitien des Bindegewebes, zurückgehalten werden, weil die Nachbarorgane dem Wachsthum der Geschwulst einen zu bedeutenden Widerstand entgegenstellen. Die Nachbar-

organe können sich nur allmählich dem veränderten Zustande accommodiren, was vorzugsweise dadurch geschieht, dass sie an der Stelle des grössten Druckes atrophisch werden und Defecte bekommen, welche der Form und Grösse der Geschwulst entsprechen. Je mehr Zeit ihnen hierzu gelassen wird, um so vollständiger werden sie sich accommodiren. Die Infiltration fällt daher stets um so grösser aus, je schneller die Geschwulst wächst (spindelzelliges Sarcom), um so kleiner, je langsamer sie wächst (Pacchionische Granulationen, Lipom etc.). Sie würde ganz fehlen, wenn die Geschwulst an den Nachbarorganen keinen Widerstand fände, wenn sie in die freie Luft hinauswüchse; sie fehlt aber thatsächlich schon bei den Geschwülsten, welche in die Gehirnhöhlen hereinragen.

Die Pacchionischen Granulationen der Arachnoidea bilden eine gewissermassen physiologische hierhergehörige Geschwulstgruppe. Nach *L. Meyer* steht die Entwickelung dieser kleinen, aber zahlreichen, milchweissen Protuberanzen, welche sich vorzugsweise längs des Sinus longitudinalis, in diesem und in den benachbarten kleineren Sinus der Dura mater über den Kanten der beiden Hemisphären entwickeln, in directer Beziehung zu den Athembewegungen des Gehirns. Die Hemisphären verschieben sich bei ihrer stärkeren Blutfüllung ähnlich wie die Lungenflügel bei der Luftfüllung. Die Verschiebung ist Null an der Basis, weil das Gehirn hier befestigt ist, sie ist am grössten an den Hirnkanten, weil diese am weitesten von der Befestigungsstelle entfernt sind. Ob wirklich diese schwache mechanische Reizung zu einer Bindegewebshyperplasie führen sollte? Oder haben die Pacchionischen Granulationen etwa gar eine physiologische Bestimmung?

Bei schwacher Vergrösserung stellen sich die Pacchionischen Granulationen als Gruppen von Papillen dar, welche entweder einfach sind oder sich ein- bis zweimal verästeln, welche bei weiterem Wachsthum gestielt werden, ohne sich jemals von dem Mutterboden ganz abzulösen. Sie sind gefässlos und bestehen in ihrer Hauptmasse aus einem lockern, schwammigen Netzwerk feiner Bindegewebsbündel, welches nach der Entdeckung und musterhaften Beschreibung von *Axel Key* und *Retzius* (Studien in der Anatomie des Nervensystems, Stockholm 1875—77) eine directe Fortsetzung der subarachnoidealen Bindegewebsbalken und -bälkchen ist, wie denn die Hohlräume zwischen den Bindegewebsfasern mit den Subarachnoidealräumen der Pia mater communiciren und jede subarachnoideale Injections-Flüssigkeit mit Leichtigkeit durch die Arachnoidealschicht der Pacchionischen Granulationen zunächst in den mit vorgestülpten Subduralraum, weiter aber in die venösen und lymphatischen Sinus der Dura mater gelangt, in welchen wir sie finden. Sie scheinen hiernach vielmehr bestimmt, die überschiessende Ernährungsflüssigkeit aus den übrigens ganz lymphgefässlosen Subarachnoidealräumen abzuleiten.

Von pathologischen Oberflächengeschwülsten sind namentlich diejenigen der Dura mater zu erwähnen, vor allen das sogenannte Sarcom derselben.

Endothelioma, vulgo: ***Sarcoma Durae matris.*** Geht mit Vorliebe von der Dura mater der Basis aus, bildet in der Umgegend des Clivus und der Sella turcica knollig-höckerige, oft recht umfangreiche Protuberanzen und comprimirt die austretenden Nerven und anstossenden Gehirntheile direct, wodurch es erst reizt, dann lähmt, endlich zu Grunde richtet. Die gleiche Sarcomform

findet sich an der Dura mater spinalis. Sie besteht aus Fasern und Zellen. Jene gleichen den Bindegewebsfasern der Dura mater vollkommen und gehen continuirlich in dieselben über. Diese haben den Charakter »endothelialer« Elemente und liegen in concentrisch geschichteten, gern verkalkenden Kugeln beisammen. *Bizzozero* hat diese Geschwulst neuerdings als Sarcoma endothelioides alveolare beschrieben und mit den etwas derberen Spielarten (S. e. fasciculatum und fibrosum) zusammengestellt.

Diesem ziemlich schnell wachsenden Sarcom stehen zwei andere langsamer wachsende Geschwulstformen nahe, welche erst durch *Virchow*'s Geschwulstkunde in ihrer Eigenart erkannt worden sind, das Myxom und das Psammom der Dura mater. Das ***Myxom*** ist namentlich am spinalen Theil der Dura mater von eminenter klinischer Bedeutung, weil es hier einerseits am häufigsten vorkommt, anderseits durch Druck auf das Rückenmark gefährlich wird, während es am Gehirn meist von der Convexität ausgeht und daher zu denjenigen Geschwülsten gehört, an deren Dasein sich das Gehirn in hohem Grade accommodirt. Das ***Psammom*** ist eine Geschwulst mit bindegewebiger, oder auch mit schleimgewebiger Grundlage, welche sich durch ihren Gehalt an Kalkconcretionen auszeichnet. An der Zirbeldrüse, wo eigenthümliche kugelrunde Kalkconcretionen beinahe physiologisch sind, pflegt man dieselben Gehirn-Sand zu nennen, daher der Name Psammom. Nach *Virchow* handelt es sich bei den Sandkörnern der Psammome um eine concentrisch geschichtete, nicht zellige, organische Grundlage, in welche sich die Kalksalze zuerst im Mittelpunkt und dann immer weiter nach aussen fortschreitend niederschlagen. Wir würden somit eine Reihe ganz ähnlicher Geschwülste, bei welchen die Sandbildung auf Zellenincrustationen beruht (Fig. 263), nicht unter die Psammome zu rechnen haben. Nach neueren Untersuchungen von *Cornil* und *Ranvier* (Manuel d'histologie pathol. 1. pag. 133), sowie von *Jul. Arnold* (Virchow's Archiv, Bd. LII) finden sich indessen die Kalkablagerungen auch in anderen Theilen der Geschwulst, namentlich an den Gefässen vor, so dass mir *Arnold's* Ansicht am plausibelsten scheint, wonach wir es in den Psammomen »mit einer Geschwulstart zu thun haben, die in ihren früheren Stadien aus einem sehr saftigen, weichen, vielleicht myxomatösen, jedenfalls aber sehr gefässreichen Bindegewebe besteht, das aber später gewisse Rückbildungen, unter ihnen eine Petrification erfährt, welche an allen Bestandtheilen der Geschwulst, an den Gefässen, an dem eigentlichen Gewebe, sowie an colloid oder myxomatös umgewandelten Zellen, und zwar an allen diesen Theilen in Form discreter kleiner, aber zahlreicher Verkalkungsheerde auftritt«.

Endlich sind in seltenen Fällen kleine ***Lipome*** auf der Innenfläche der Dura mater und am Ependym der Ventrikel beobachtet worden, welche von vornherein über das Niveau protuberiren und niemals tiefer in die Hirnsubstanz eindringen.

b. Geschwülste, welche von den Gefässscheiden ausgehen.

Betrachten wir zunächst etwas genauer den Boden, auf welchem die Entwickelung dieser grossen und wichtigen Geschwulstgruppe vor sich geht. Wir haben schon bei den entzündlichen Processen und bei der Miliartuberculose (p. 657)

die Scheiden der in der Pia mater verlaufenden und aus ihr in die Hirnsubstanz übertretenden Gefässe als bevorzugte Keimstätten der pathologischen Neoplasie kennen gelernt. Wir sahen sowohl Eiterkörperchen als Tuberkelzellen an der Oberfläche der Gefässe entstehen und Anschwellungen bilden. Dabei musste uns die Möglichkeit, dass es sich um ausgewanderte farblose Blutkörperchen handele, in unserm Urtheil vorsichtig machen, und wir entschieden uns, die Eiterkörperchen im Allgemeinen wirklich als Auswanderer, die Tuberkelzellen aber als autochthone Elemente anzusehen. Das Letztere geschah auf Grund directer Beobachtung. Wir konnten constatiren, dass sich bei der Bildung der miliaren Tuberkel die Adventitialzellen durch Theilung vermehren, und dass auf diese Weise die Substanz des Tuberkels gebildet wird. Die Adventitialzellen der Gefässe sind also die eigentlichen Träger der neoplastischen Function. Was sind denn eigentlich diese Adventitialzellen?

Die Adventitia der Hirngefässe ist eine homogene Membran mit alternirend gestellten Kernen. Durch Behandlung mit Argentum nitricum lassen sich an ihr die bekannten Recklinghausen'schen Linien nachweisen, welche sie in rautenförmige Felder zerlegen, in deren Mittelpunkten die Kerne gelegen sind. Die Aussenseite der Hirngefässe ist also mit einem Endothelium bekleidet, welches dem Epithelium der Lymphgefässe entspricht (J. Arnold's Perithel). Wäre die gegenüberliegende Hirnsubstanz ebenfalls mit einem solchen Epithelium bekleidet, so könnte an der Richtigkeit der *His*'schen Annahme, dass die Hirngefässe in Lymphräumen stecken, nicht gezweifelt werden. Indessen ist es trotz eifrigster Forschung nicht gelungen, ein solches Epithelium der Hirnsubstanz nachzuweisen; Vermuthung und Untersuchung mussten einen andern Weg einschlagen und kamen insbesondere unter Führung von *Axel Key* (Schultze's Archiv, Bd. VIII) zu einer neuen, offenbar correcten Aufstellung über den fraglichen Gegenstand.

Die Aussenfläche der Hirngefässe geht an der Peripherie in die Unterfläche der Pia mater über; diese ist mit demselben Lymphgefässepithelium bekleidet, wie die Gefässe; sie fällt daher vollkommen unter die gleichen Gesichtspunkte wie jene. Anderseits schliesst die epithelbekleidete Arachnoidea das Pia mater-System gegen den Subduralraum ab. Zwischen beiden gleichgebauten und gleichbedeckten Oberflächen spannen sich zarteste Lamellen, Fasern und durchbrochene Häutchen von lockerem Bindegewebe aus und bilden jenes mehrerwähnte System von subarachnoidealen Lymphräumen, in welches die grösseren Gefässe lose eingebettet sind und welches daher in eminentem Sinne die Bedeutung eines »perivasculären« beanspruchen kann. Für jedes aus dem System austretende und in das Gehirn eintretende Gefäss bildet das untere (epicerebrale) Blatt einen Trichter, der sich demnächst eng an die Muscularis des Gefässes anlegt, so dass, wenn überhaupt von einem perivasculären Lymphraume die Rede sein könnte, dieser zwischen Muscularis und Perithelium zu suchen wäre. Vom Standpunkte der pathologischen Histologie haben wir alle Ursache, an der *Key*'schen Auffassung des Peritheliums als unmittelbarer Fortsetzung der epicerebralen Begrenzungsschicht des Pia mater-Systems festzuhalten. Wir gewinnen dabei auch von anderer Seite.

Bekanntlich geht die Unterfläche des Pia mater-Systems continuirlich in den grössten aller sulcalen Pia mater-Fortsätze, in die Plexus chorioidei über.

Die Oberfläche der Plexus trägt ein sehr entwickeltes und charakteristisches Epithelium, welches ich pg. 624 bereits besprochen habe. In diesem Plexusepithel tritt uns die Tendenz zur Production höherer Epithelformen greifbar entgegen. Diese Tendenz brauchen wir aber — sit venia verbo — zur Erklärung aller der zahlreichen epithelialen Geschwülste, welche von der Unterfläche der Pia mater oder der Oberfläche der Hirngefässe ausgehen, und welche ohne dieselbe gerade hier die differenzielle Diagnose zwischen Krebs und Sarcom enorm schwierig machen würden.

Der Wachsthumsmodus unserer Geschwulstgruppe ist nun im Allgemeinen der, dass sich an der besagten Fläche, insbesondere also an der Intima pia und ihrer directen Fortsetzung in das Perithel der in das Gehirn einstrahlenden Gefässe, die Neubildung in ihrer charakteristischen Weise constituirt und dann in gleichmässiger Weise ausbreitet; das Dickenwachsthum erschöpft sich an der gänzlichen Erfüllung des Raumes, welcher zwischen den producirenden Punkten der vielfach und in allen Richtungen gebogenen Oberfläche vorhanden ist. Dieser Raum ist ursprünglich vom Parenchym der nervösen Organe, z. B. vom Hirnparenchym erfüllt. Das Hirnparenchym betheiligt sich aber nicht bei der Neubildung, sondern geht atrophisch zu Grunde, so dass die Geschwülste stets als etwas Fremdes, Abgetrenntes, in das Nervensystem Eingesetztes erscheinen. Den Tod führen sie entweder durch Zerstörung lebenswichtiger Theile des Centralnervensystems oder dadurch herbei, dass sie Entzündung und Blutung in ihrer Nachbarschaft erregen. Sie können indessen eine sehr bedeutende Grösse erreichen, ohne zu tödten, was bei der grossen Accommodationsfähigkeit des Gehirnes an langsam wachsende, locale Atrophien nichts Auffallendes hat.

Die erste der hierhergehörigen Geschwülste ist das

Endothelioma piae matris (Hirnkrebs). Dasselbe geht am häufigsten von der Unterfläche der Pia mater aus. Auch solche Geschwülste, welche isolirt im Centrum Vieussenii zu liegen scheinen, pflegen an irgend einer Stelle mit der Piamater-Auskleidung eines benachbarten Sulcus in Verbindung zu stehen; doch kommen auch ganz isolirte, bloss an den Gefässen haftende Tumoren vor, welche freilich nur klein sind. Die äussere Form der Geschwulst ist durch den Umstand bestimmt, dass dieselbe nach aussen hin von der knöchernen Schädelwand eine vorläufig unnachgiebige Basis besitzt, an dem gegenüberliegenden Hirnparenchym aber einen allseitig gleichmässigen Widerstand zu überwinden hat. Diese Geschwulst muss sich daher als eine Kugel darstellen, von welcher ein verschieden grosses Stück durch eine ebene Fläche abgespalten ist. Je nach der relativen Breite dieser Fläche wird sie sich mehr oder weniger als eine Halbkugel darstellen, welche die convexe Fläche dem Hirn zuwendet. Die Consistenz ist eine mittlere, ein eigentlicher sogenannter Krebssaft lässt sich nicht abstreifen. Die Farbe ist an sich in verschiedenen Tönen gelblich, doch geben die zahlreichen, radiär verlaufenden Gefässe einen röthlichen, selbst bläulich lividen Zusatz. Grössere Geschwülste pflegen an ihrer Oberfläche leicht vom umgebenden Hirnparenchym ablösbar zu sein.

Die Entstehung des Krebses aus den Zellen der producirenden Oberfläche lässt sich am besten an den Grenzen des Knotens, insbesondere da verfolgen, wo

die Geschwulst, den Gefässen folgend, in die Gehirnsubstanz eindringt. Die Wachsthumszone ist ungefähr eine Linie breit. Sie grenzt aussen an das normale Gehirn, innen an die ausgebildete Geschwulst und erscheint dem unbewaffneten Auge als eine Zone der Verflüssigung, weil ein grosser Theil der Hirnsubstanz durch fettige Metamorphose zu Grunde geht. Durch die Behandlung mit Chromsäure kann man es bekanntlich dahin bringen, dass sich das Gehirnparenchym von den Gefässen zurückzieht und die Gefässlücken grösser erscheinen, als sie sind. Diese Methode führt uns daher hier, wo Alles darauf ankommt, die Gefässe und ihre Attribute von dem Hirnparenchym zu unterscheiden, am besten zum Ziele. Wir können mittels derselben den Veränderungen der Gefässe Schritt für Schritt folgen.

Die Bildung von grösseren Zellenhaufen aus je einer Adventitialzelle dürfte das Anfangsglied des Processes sein. Die neugebildeten Zellen sind gross, protoplasmareich, haben Kern und Kernkörperchen und tragen eine unverkennbare Aehnlichkeit mit den Epithelzellen der Plexus chorioidei zur Schau. Sie sind weniger geschichtet als zusammengeballt; in der Mitte des Balles sind sie mehr kugelig, an der Oberfläche spindelförmig. Die Spindeln der benachbarten Zellenhaufen treten zu unvollkommenen Faserzügen zusammen und bilden so jene feineren Septa, welche die grösseren Alveolen dieses Pseudo-Carcinoms gliedern. Die Stromabalken erster Ordnung bilden sich hier wie überall aus den stehenbleibenden Theilen desjenigen Parenchyms, welches durch den Krebs zerstört wird. Es wurde schon erwähnt, dass ein grosser Theil der Hirnsubstanz durch fettige Metamorphose zu Grunde geht. Was übrig bleibt, ist zwischen je zwei stark erweiterten Gefässlücken eine schmale Brücke fein- und parallel-faserigen Gewebes, welches eine mässige Anzahl glatter Kerne enthält. Ob wir in den drehrunden, glänzenden Fibrillen übrig gebliebene Axencylinder oder metamorphosirte Neuroglia vor uns haben, will ich nicht entscheiden, doch glaube ich das letztere annehmen zu sollen. Verfolgt man diese Faserzüge tiefer in die Krebsgeschwulst hinein, so sieht man, wie sie immer gleichartiger werden, und schliesslich direct in das Hauptbalkennetz des Stromas übergehen.

Bei der weiteren Volumszunahme der Geschwulst wiegt die Zellenwucherung vor. Das Stroma schwindet stellenweise zu sehr zarten Fäden und Lamellen ein, während die Zellen, zu colossalen Nestern geballt, die Zwischenräume füllen. Interessant ist, dass die Gefässe, von denen doch die Neubildung ausgeht, grösstentheils veröden; es lassen sich immer nur die grösseren von ihnen injiciren, während die andern zu dünnen Bindegewebszügen obliterirt sind. Die Gefässe bilden übrigens, wenn sie sich nicht völlig auflösen, ein zweites Balkenwerk, welches sich mit dem System der Stromabalken in charakteristischer Weise durchflicht, ohne mit ihm in Verbindung zu treten. Jedem, der sich einmal mit dem Auspinseln von Hirnkrebspräparaten abgegeben hat, muss dieses so zu sagen doppelte Stroma aufgefallen sein, wenn ich es auch zufällig nirgends erwähnt finde.

Fungus Durae matris. Nimmt das Endotheliom der Pia mater — wie früher oder später vorkommen kann — die Wachsthumsrichtung nach aussen, so wird zunächst die Dura mater infiltrirt. Dann dringt die Geschwulst längs der zahlreichen kleinen Gefässe, welche sich von der Dura mater aus in die Knochen-

oberfläche einsenken, in die compacte Substanz ein, zerstört die Glastafel, breitet sich darauf etwas stärker in der Diploë aus, durchbricht aber schliesslich auch die äussere compacte Lamelle der Schädelknochen, um als eine pilzförmige Wucherung die Hautdecken des Schädels emporzuheben. Dieser extracranielle Theil des Tumors kann schliesslich einen so bedeutenden Umfang gewinnen, z. B. Kindskopfgross werden, dass er an Masse noch weitaus den intracraniellen überwiegt. Selten kommt es zu einer Verwachsung mit der Haut und zum Durchbruch nach aussen.

Neben dem Endothelioma piae matris steht eine von jenen onkologischen Curiositäten, an welchen das Gehirn so reich ist, eine Geschwulst, welche den Bau eines Epithelialcarcinoms mit der Unschuld einer Warze oder Schwiele vereinigt.

Cholesteatoma. Perlkrebs. Dies ist ein Plattenepitheliom, dessen Zellencylinder ganz in eine seidenglänzende Perlkugelmasse umgewandelt sind, und das am häufigsten an der Basis des Gehirnes gefunden, wo es sich aus den Vertiefungen zwischen den mittleren (Pons, Medulla oblongata) und den seitlichen (Kleinhirnhemisphären, Unterlappen etc.) Theilen des Gehirnes hervorschiebt und gelegentlich überwallnussgrosse Geschwülste bildet. Es ist an seiner Oberfläche mit der Arachnoidea überzogen, während es auf der gegenüberliegenden Seite die Hirnsubstanz direct berührt, wonach seine Entstehung in oder unter der Pia mater zu suchen sein würde.

Das seltenere Vorkommen des Perlkrebses mitten in der Hirnsubstanz deutet darauf hin, dass die Entwickelungsbasis desselben genau dieselbe ist wie beim Sarcom, nämlich die Lymphräume und Gefässscheiden. In Beziehung auf das feinere Detail der Entwickelung berichtet *Virchow* von kolbig auswachsenden Zellencylindern, von einem Eingelagertsein der Epidermiskugeln in die Maschenräume der Pia mater etc., was sich beides sehr wohl mit der Annahme verträgt, dass die innere Oberfläche der Lymphräume, beziehentlich das Epithelium derselben, die Zellen der Geschwulstknoten hervorbringt.

Fig. 263. Epithelioma myxomatodes psammosum. Das Nähere siehe im Text. 1/300.

Nahe verwandt mit dem Perlkrebs ist eine seltene Geschwulst des dritten Ventrikels, welche die epithelialen Zellencylinder und Knoten in einem sehr voluminösen Stroma von Schleimgewebe eingebettet enthält (Fig. 263). Die Geschwulst macht auf den ersten Anblick den Eindruck eines überaus weichen Myxoms, welches sich nur durch den Gehalt an milchweissen, sehr harten Stäubchen und Körnchen auszeichnet. Die milchweissen Körnchen sind verkreidete Perlkugeln. Bringt man sie unter das Mikroskop, und übt einen mässigen Druck auf das Deckgläschen aus, so zerspringen sie in schalige Stücke, welche den verkalkten Stellen entsprechen. In ihrer Umgebung sieht man dann die frischeren epithelialen Wucherungen, Schläuche und Nester bildend wie bei allen echten Krebsen.

Auffallend ist es nur, dass alle diese Krebse eine nur locale Bedeutung haben, und dass selbst der Fungus piae matris selten oder niemals Metastasen macht.

Bei der nun folgenden Reihe von Tumoren ist die hervortretende Erscheinung ein »Auswachsen der producirenden Oberfläche in Form von echten Papillen«.

Papilloma piae matris perivasculare. Ich bin dem Papilloma piae matris et vasorum zum ersten Mal am Kleinhirn begegnet. Ein taubeneigrosser, rundlicher Tumor hatte sich zwischen die Pia mater und die linke Hemisphäre eingenistet und in der letzteren einen seiner Form und Grösse entsprechenden Defect verursacht. Die Substanz der Geschwulst war grauröthlich, durchscheinend, zitternd weich.

Beim Zerzupfen zerfiel sie ohne Rückstand in eine enorme Masse reich verästelter Papillen, von denen jede ein centrales Gefäss, sehr wenig Bindegewebe und einen doppelt geschichteten Epithelmantel hatte. Die äussere Zellenschicht bestand aus kurzen und dicken Cylinderzellen. Ging man dem Stroma der Papillen nach, so stiess man zuletzt auf die Blutgefässe, welche aus der Pia mater in das kleine Hirn hinüberziehen, so dass über die Entstehung der Geschwulst kein Zweifel obwalten konnte. Genau dieselbe Geschwulst ist später von *Arndt* (Virchow's Archiv LI, pg. 495) gesehen worden.

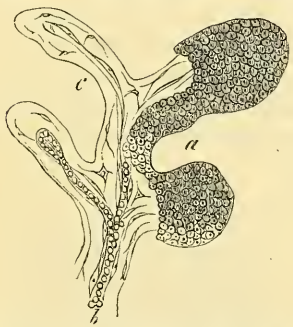

Fig. 264. Perivasculäres Papillom der Pia mater. *a.* Epithelüberzug. *b.* Blutgefäss. *c.* Bindegewebige Körper der Papillen.

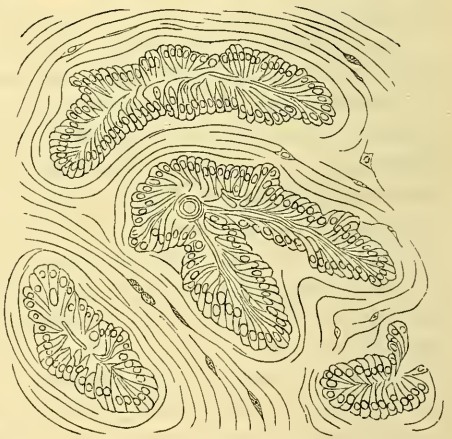

Fig. 265. Papilloma myxomatodes, von den Gefässen der Hirnrinde ausgehend. Die gefässhaltigen Papillen sind durch breite Ränder zwischengelagerten, geschichteten Schleimes von einander getrennt. 1/200. (Vergl. zu dieser und der vorhergehenden Abbildung die Dissertation von *Le Blanc:* Beitrag z. path. Anatomie der Hirntumoren, Bonn 1868).

Ein anderes nahe verwandtes Papillom scheint von den meisten Autoren für ein Myxom gehalten worden zu sein. Es ist ungleich häufiger als das einfache Papillom, und unterscheidet sich von diesem nur durch die reichliche Production von Schleim an der Oberfläche der Papillen. Das Epithelium (Fig. 265) besteht aus sehr langen wohlgebildeten Cylinderzellen, und diese sind es, welche hier, wie an der Oberfläche einer Schleimhaut, Schicht auf Schicht eines zähen, glasigen Schleimes absondern. Da der Schleim eine sehr quellbare Substanz ist, so beansprucht er einen verhältnissmässig grossen Raum für sich. So erklärt es sich, weshalb diese

Geschwülste ihrer Hauptmasse nach thatsächlich aus Schleim bestehen, weshalb die in dem Schleime fast vereinzelt stehenden papillösen Excrescenzen der Gefässwandungen geradezu übersehen werden konnten. Diese Geschwulstform, welche man Papilloma myxomatodes nennen kann, kommt meist multipel am Gehirn vor. In einem Falle meiner Beobachtung sass eine hühnereigrosse Geschwulst in der Gegend des grossen Seepferdefusses, woselbst sie sich von den hier in die Gehirnsubstanz eindringenden Gefässen des Plexus chorioideus entwickelt hatte und die ganze Höhlung des Unterhornes ausfüllte. Mehrere kleinere waren über die ganze Oberfläche der Hemisphären verstreut und in derselben Weise in die Hirnrinde eingebettet, wie ich es oben von dem einfachen Papillom beschrieben habe.

Eine dritte, ebenfalls hierhergehörige Form zeichnet sich durch Ectasie und vielfache Anastomosen ihrer Gefässe aus. Das Perithel tritt in die Rolle eines einschichtigen Pflasterepithels zurück. Der Schleim zwischen den Gefässen erscheint nicht sowohl als Absonderungsproduct des Epithels, denn als die Grundsubstanz eines eigentlichen Schleimgewebes. Die ganze Geschwulst wird deshalb von *Jul. Arnold* als ein Myxoma telangiectodes aufgefasst. (Virchow's Archiv LI, pag. 441).

Als ein reines Myxom der Gefässscheiden fasst auch *Billroth* die von ihm beschriebene gallertige Degeneration der Kleinhirnrinde auf. Der makroskopische Befund hat die grösste Aehnlichkeit mit dem soeben beschriebenen der Hirnpapillome. Mikroskopisch liegt eine einfache Degeneration der Adventitia vor, die Bildung einer relativ dicken Scheide von Schleimgewebe um alle von der Pia mater in das Gehirn eintretenden Gefässe. Das zwischen den Gefässen liegende nervöse Parenchym wird zerstört. Nachdem dies aber geschehen, confluiren die verdickten Gefässe zu einem gemeinschaftlichen, glasartig transparenten, leicht grauröthlichen Geschwulstkörper, welcher also in einen seiner Grösse entsprechenden Defect der Oberfläche hineinpasst.

c. Geschwülste, welche von der Neuroglia ausgehen.

Da ich mich an einer andern Stelle (p. 627) ausführlich über die histologischen Eigenthümlichkeiten der Neuroglia ausgesprochen habe, so kann ich mich gegenwärtig mit der Angabe begnügen, dass die Geschwülste der Neuroglia wesentlich von deren Zellen ausgehen. Jene kleinen, runden und noch immer räthselhaften Elemente, die man kurzweg die Körner des Nervenkittes nennt, sind im Stande, durch fortgesetzte Theilung grössere zusammenhängende Zellenmassen zu erzeugen, welche sich uns unter der Form von Geschwülsten darstellen.

Von diesen Geschwülsten sei zuerst das von *Virchow* sogenannte Gliom unserer Betrachtung unterworfen. Das Gliom ging früher unter der Bezeichnung Sarcom, und ich würde noch heute nicht anstehen, bei dem alten Namen zu bleiben, wenn sich nicht die Einflüsse der Localität und des Muttergewebes gerade bei diesen Sarcomen in so hervorragender Weise geltend machten, dass ein besonderer Name in der That gerechtfertigt erscheint.

Glioma. Um eine der frappantesten Eigenschaften des Glioms von vornherein zu kennzeichnen, möchte ich das Gliom lieber eine gliomatöse Entartung

einzelner Hirntheile nennen. Hat man ein Gliom in situ vor sich, so kann man meistens ganz genau sagen, dass dieser oder jener Abschnitt des Gehirns, z. B. der Sehhügel, der Streifenhügel, der vordere Theil des Centrum Vieussenii, ein grösseres Stück der Gehirnrinde in das Gliom verwandelt worden ist. Die Formen dieser Theile haben sich im Ganzen und Grossen erhalten, wenn auch von den histologischen Eigenthümlichkeiten Nichts erhalten, vielmehr Alles durch das Gliomgewebe substituirt worden ist. Einfach runde, etwas knotige Gliome kommen nicht vor, im Uebrigen ist es oft sehr schwer, die Form der Gliome festzustellen, weil sie sich einerseits durch ihre Consistenz und Farbe fast gar nicht von der Consistenz und Farbe der Theile unterscheiden, welche sie substituiren, anderseits, weil sie sehr allmählich in die gesunde Nachbarschaft übergehen.

Der erste dieser beiden Punkte ist mir geradezu räthselhaft. Ich besitze ein Gliom, welches den linken Seh- und Streifenhügel einnimmt, welches durchweg aus echtem Gliomgewebe besteht (runde Zellen in Bündeln und Faserzügen geordnet), und welches makroskopisch doch nur den Eindruck einer echten Hypertrophie des Seh- und Streifenhügels macht. Graue und weisse Substanz kehren in der gewöhnlichen Abwechselung wieder, und doch kann ich weder markhaltige noch marklose Nervenfasern, Ganglienzellen etc. auffinden. Auch bei einem Gliom der Hirnrinde des rechten Vorderlappens, welches sich in der Züricher Sammlung befindet, ist die Uebereinstimmung der Farbe der kranken und der gesunden Partien auffallend, obwohl die ersteren ganz aus kleinen Spindel- und Rundzellen bestehen. Wir haben hier nur den einen Anhaltspunkt, dass das Wachsthum des Glioms wesentlich auf Infiltration beruht, und dass mithin die normale Structur auch für die pathologische einigermassen massgebend bleibt. Die Gefässe scheinen sich grossentheils zu erhalten. Die Geschwulst macht daher, wenn wir sie auf dem Durchschnitt untersuchen, ganz den Eindruck eines Sarcoms, nur dass die Zellen im Allgemeinen sehr klein und den gewöhnlichen Körnern der Neuroglia ähnlich sind, was für ein gewöhnliches rund- oder spindelzelliges Sarcom zum mindesten eine Curiosität wäre. Späterhin sind spinnenzellige und pinselzellige Gliome beschrieben worden (*Simon*, Virchow's Archiv, Bd. LXI, pag. 90), Geschwülste also, die, abgesehen von den Gefässen, ganz und allein aus solchen sonderbaren, mit zahllosen feinen Ausläufern versehenen Stellen bestehen, wie ich sie bei Gelegenheit der grauen Degeneration beschrieben und abgebildet habe (pg. 669). Diese Zellenart findet sich nach *Boll* und *Jastrowitz* auch an gewissen Stellen des normalen Hirns vor und kann als eine locale Varietät der von mir im Eingange beschriebenen sternförmigen Bindegewebszellen der Neuroglia betrachtet werden. Uebrigens sind das Gliom und das Sarcom sehr nahe Verwandte; in gewissen Gliomen findet man Stellen, welche grosszelliger sind als gewöhnlich; ausnahmsweise habe ich sogar Spindelzellen von 0,4 mm Länge und entsprechender Dicke angetroffen (Glioma sarcomatodes). Die Verwandtschaft spricht sich aber vorzugsweise auch in den Abarten aus. *Virchow* hat uns ein Glioma myxomatodes kennen gelehrt, welches in allen Nüancen bis zum reinen Myxom hinüber wechselt. Das hämorrhagische Gliom habe ich selbst mehrmals zu untersuchen Gelegenheit gehabt. Es ist charakterisirt durch verhältnissmässig weite Blutgefässe und die Tendenz zu Blutergiessungen, welche stets im Centrum der Geschwulst stattfinden. Die Masse des ergossenen Blutes kann so gross sein, dass

der Fall sich nicht bloss klinisch, sondern auf den ersten Blick auch anatomisch als eine Apoplexia sanguinea darstellt. Oft ist die Geschwulst bis auf einen schmalen Saum, welcher die Blutlache rings umgiebt, zertrümmert; doch genügt dieser natürlich, um uns die ursprüngliche Natur des Leidens zu verrathen.

Die Gliome gehören zu den am langsamsten wachsenden Geschwülsten und erreichen deshalb mitunter eine bedeutende Grösse. Dass sie sich wenigstens theilweise auch zurückbilden können, beweist das häufige Vorkommen fettig metamorphosirter Partien im Innern der Geschwülste, doch dürfte es richtiger sein, bei diesen Rückbildungen weniger an eine mögliche Ausheilung als an die Gefahr einer Apoplexie zu denken, welche droht, wenn die Resorption des fettigen Detritus eine Druckverminderung und Entlastung der Gefässe im Innern herbeiführt.

Das Myxom des Centralnervensystems ist fast unter denselben Gesichtspunkten zu beurtheilen wie das Gliom. Das Myxom kommt gerade umgekehrt wie das Gliom häufiger im Rückenmark als im Gehirn vor. Vielleicht dass die Andersartigkeit der Neuroglia, die geringe Modification des Mutterbodens also, diese Thatsache erklärt. Das Myxom vertritt das Gliom an den peripherischen Theilen des Nervensystems. Entstehung und Wachsthum sind dieselben. Das Myxom geht aus einer Hyperplasie des Nervenkitts, des Perineuriums hervor und ist mit dem Fibrom verwandt. Beide Geschwülste substituiren sich in allen Proportionen gegenseitig. (S. Neuroma.)

2. Peripherisches Nervensystem.

Vorbemerkung.

Ueberblicken wir die zahlreichen Lähmungen und krankhaften Reizzustände, welche das peripherische Nervensystem beinahe an allen seinen Ausbreitungen gelegentlich aufweist, so könnten wir erwarten, hier auch pathologisch-anatomisch eine reiche Ernte zu halten. Dieser Erwartung aber entsprechen die Thatsachen nur in sehr bescheidenem Masse. Wir müssen uns erinnern, wie empfindlich namentlich die motorischen Nerven gegen äusseren Druck sind, dass 18—20 Zoll Quecksilberdruck genügen, um in 15 Secunden die motorische Leitung auf eine geraume Zeit zu unterbrechen. Zu abnormen Reizungen aber genügen noch viel unbedeutendere mechanische Beeinträchtigungen, genügen schon ganz unbedeutende Schwankungen der Blutgefässfüllung an den Ursprungs- und Aufnahmscentren der peripherischen Nerven. Als materielle Ursache einer heftigen Neuralgie des Trigeminus, welche Jahre lang bestanden hatte, konnte ich in einem Falle eine Pigmentirung des entsprechenden Ganglion Gasseri nachweisen: braune, körnige Pigmenthäufchen zwischen den Ganglienzellen, welche auf früher stattgehabte kleine Blutungen zu beziehen waren. Gewöhnlich fehlen auch diese Anhaltspunkte, die schwersten Krämpfe und Neuralgien verlaufen, ohne dass es uns möglich wäre, bei der Section die materies morbi anatomica nachzuweisen.

Unter diesen Umständen ist es begreiflich, dass man sich mit einer gewissen günstigen Voreingenommenheit auf das Studium der Nervenentzündung geworfen

und versucht hat, eine mit diesem oder jenem Epitheton versehene Neuritis oder Perineuritis für die jeweiligen Symptomengruppen verantwortlich zu machen.

Entzündung.

Neuritis. Dass die peripherischen Ausstrahlungen des Nervensystems in ihrer Weise an den Entzündungsprocessen der Organe Theil nehmen, in welchen sie verlaufen, ist wohl selbstverständlich. Wir finden zellige Infiltrationen nicht bloss in den bindegewebigen Hüllen, sondern auch im Perineurium, welches die einzelnen Nervenfasern zu kleinsten Bündeln vereinigt, und sind gewiss berechtigt, gewisse nervöse Symptomenreihen auf diese Infiltration zu beziehen.

Von Neuritis aber reden wir erst dann, wenn eine entzündliche Hyperämie mit zelliger Infiltration eine Nervenstrecke als selbständige Krankheit ergriffen, oder wenn sie sich über den ursprünglichen Krankheitsheerd hinaus längs der Nerven, sei es in centripetaler, sei es in centrifugaler Richtung fortgepflanzt hat. (Neuritis ascendens, descendens, migrans). So etwas aber ist sehr selten und sehr schwer zu constatiren. Ich gebe nur wieder, was in der Literatur darüber mitgetheilt wird.

Bei Neuritis acuta circumscripta ist der Nerv auf eine kürzere Strecke geröthet, die Nervenscheide succulent, hie und da Blutpunkte; weiterhin zellige Infiltration bis zur Eiterung und zur Erweichung der Nervenprimitivfasern. Ist der Process minder intensiv, so hat es bei der zelligen Infiltration sein Bewenden; Markscheide und Axencylinder gehen zwar auch zu Grunde, aber die Kerne der Schwann'schen Scheide vermehren sich und es steht eine Regeneration der gestörten Continuität in Aussicht.

Bei Neuritis chronica findet sich anfangs nur eine mässige Infiltration des Nervenbindegewebes mit Rundzellen; später hyperplasirt das Bindegewebe (Neuritis productiva) und wenn die Hyperplasie nicht gleichmässig auftritt, sondern einzelne Stellen vor andern bevorzugt, so erhalten wir eine Neuritis nodosa.

Die letzten Kriege haben mehrfach Gelegenheit geboten, an grösseren Nervenstämmen, welche sich im Bereich einer heilenden Schusswunde befanden, Zustände von derartiger knotiger Anschwellung und Verhärtung zu beobachten, welche wegen der durch sie veranlassten Hirn- und Rückenmarksreizung zur operativen Entfernung des erkrankten Nervenstückes Veranlassung gegeben haben.

Von diesen Anschwellungen ist es aber nur ein kleiner Schritt zu jenen Fibromen, welche man an den Enden der Nervenstämme in Amputationsstümpfen findet, und die Neuritis chronica geht hier unmerklich in das Nervenfibrom oder Neurom über.

Geschwulstbildung.

Neuroma. Nach *Virchow*'s Vorgang haben wir einen strengen Unterschied zwischen echtem und falschem Neurom zu machen. Nur die äussere Form ist überall die gleiche knotige oder spindelförmige Anschwellung der peripherischen Nervenstämme. Das echte Neurom aber enthält vorwiegend neu gebildete Nervenfasern resp. Ganglienzellen, während das falsche Neurom durch eine locale Neubildung aus dem interstitiellen Bindegewebe erzeugt wird. Am häufigsten

hat diese interstitielle Wucherung den fibroiden Charakter, seltener den des Myxoms oder der weicheren lipomatösen Sarcomformen.

Das gewöhnlich sogenannte Neurom ist ein Myxom, ein Fibromyxom oder Fibrom, welches am Rückenmarke oder an den peripherischen Nerven vorkommt.

Am Rückenmarke pflegt es mehr seitlich anzusitzen und, sobald es den Umfang einer Daumenbeere erreicht hat, den Wirbelcanal dergestalt zu füllen, dass das Rückenmark und die im Rückgratscanale liegenden Nerven plattgedrückt werden.

An den Nerven präsentirt es sich als eine spindelförmige Auftreibung, welche meistens solitär und bei Berührung schmerzhaft ist. Es giebt aber auch Fälle von multiplen Neuromen, wo beispielsweise die sämmtlichen Stränge des Plexus ischiadicus und der grösste Theil der von ihm ausgehenden Nerven mit Neuromen besetzt gefunden werden. Colossal muss man die fibromatösen Entartungen nennen, welche in einzelnen Fällen auf diese Weise an den Nerven erzeugt werden. Dass der Nervus ischiadicus in der Incisura ischiadica die Dicke eines Kinderarms erreicht, ist wiederholt gesehen worden. Ist das ganze Geflecht herauspräparirt, so sieht es aus, wie wenn man grosse und kleine längliche Kartoffeln mit Schnüren und Stricken verbunden hätte.

Im Uebrigen muss bezüglich der histologischen Verhältnisse auf den allgemeinen Theil und auf die Fibromatosis der Haut (pg. 334) verwiesen werden.

XIX. Anomalien des Knochensystems.

Vorbemerkung.

Als ein Hauptergebniss der medicinischen Forschungen unserer Zeit hat man mit Recht das Axiom von der wesentlichen Uebereinstimmung der pathologischen Erscheinungen mit den Erscheinungen des physiologischen Lebens hingestellt. Das Verhältniss der verschiedenen Einzeldisciplinen zu diesem Axiom war und ist natürlich ein etwas verschiedenes. Während es einem Lehrer der inneren Klinik verhältnissmässig leicht wird, seinen Schülern plausibel zu machen, dass das Fieber nur ein quantitativer Excess der normalen Wärme sei, dass die quälendste Dyspnoe durch Sauerstoffmangel und Kohlensäureüberschuss ganz ebenso erzeugt werde, wie das normale Athembedürfniss, so hat dagegen die pathologische Anatomie einen viel schwereren Stand, wenn sie auch nur mit einiger Wahrscheinlichkeit zum Beispiel die pathologische mit der physiologischen Neubildung parallelisiren will. Unter diesen Umständen ist es für den pathologischen Anatomen besonders erfreulich, dass er in den Krankheiten des Knochensystems wenigstens ein Paradigma besitzt, welches geeignet ist, jene Uebereinstimmung auch einem ungeübten Auge und einem widerstrebenden Sinn einleuchtend zu machen.

Wem jene interessante Reihe von histologischen Erscheinungen gegenwärtig ist, welche das normale Wachsthum des Knochensystems begleiten, wer genau weiss, was über die Bildung des Knochens aus dem Periost und über die Transformation des Knorpels in Knochen bekannt ist, der kennt auch das Fundament der pathologischen Histologie des Systems und wird sich mit Leichtigkeit in die geringen qualitativen Abweichungen zu finden wissen, welche nebenher noch bestehen. Eine grosse Zahl von Knochenkrankheiten beruht auf einem einfachen Plus oder Minus des normalen Wachsthums, eine ungleich grössere auf dem excessiven Hervortreten einzelner anatomischer Momente, welche beim normalen Wachsthum eine untergeordnete Rolle spielen, überall aber kann man wenigstens eine Analogie des pathologischen Phänomens mit irgend einem normalen nachweisen. Wir werden diesen Verhältnissen bei unserer Eintheilung so viel wie möglich Rechnung tragen.

Wachsthumskrankheiten.

Ob man ein Recht hat, das allgemeine Zugrosswerden oder Zukleinbleiben des ganzen Körpers, den sogenannten Zwerg- und Riesenwuchs, so ausschliesslich, wie dies zu geschehen pflegt, auf ein mehr oder weniger intensives

Wachsthum des Skeletes zurückzuführen, will ich hier ununtersucht lassen und für eine verneinende Beantwortung dieser Frage nur den einen Umstand anführen, dass wenigstens das excessive Wachsthum einzelner Gliedmassen, welches hie und da beobachtet wird, nicht allein vom knöchernen Skelet der betreffenden Theile ausgeht. Löst man nämlich die Weichtheile solcher Extremität ab, vergleicht ihr Gewicht mit dem Gewicht der zurückgebliebenen Knochen und verfährt mit der unveränderten anderen Extremität ebenso, so ergiebt sich, dass das hohe Gesammtgewicht der kranken Extremität keineswegs ausschliesslich auf Rechnung der Knochen zu setzen ist, sondern dass Muskeln, Haut, Gefässe etc. in gleichem Masse zugenommen haben. Partieller Zwergwuchs kommt am Schädel (Microcephalie) und am Becken vor.

Eine eigentliche Störung des normalen Wachsthums findet bei der vorzeitigen Verknöcherung der Nähte und Synchondrosen statt. Durch zu frühe Verknöcherung der Longitudinalnähte des Schädels entstehen jene langgestreckten Schädelformen mit schmaler Stirn, welche wir als dolichocephal bezeichnen, durch überwiegend schnelle Verknöcherung der Kranz- und Lambdanaht werden die brachycephalen Rundschädel erzeugt. Prognathe Gesichtsbildung resultirt aus der beschleunigten Verknöcherung der Knorpelfuge, welche zwischen den Körpern des Os occipitis und des Os sphenoideum (im Os tribasilare, *Virchow*) in der Anlage vorhanden ist. Frühzeitige Verknöcherung in den Synchondrosen des Beckens verursacht »Stehenbleiben der betreffenden Beckenkrümmung (Synchondrosis sacroiliaca dextra, sinistra; Symphysis) auf einem jugendlichen Standpunkte« und somit schief- und querverengte Becken. Alle diese Dinge können unter Umständen eine pathologische Bedeutung haben oder gelegentlich erhalten, doch fallen sie noch so sehr in die Breitegrade der Gesundheit, dass unter Anderem die Schädel- und Gesichtsformen der diversen Menschenracen ganz ähnliche Verschiedenheiten zeigen, wie die oben berührten.

Anmerkung. *Virchow*'s »Schädelformen« (Ges. Abhandlungen pg. 901).

1. Einfache Macrocephali:
   a. Hydrocephali, Wasserköpfe (vergl. pg. 623).
   b. Kephalones, Grossköpfe.
2. Einfache Microcephali (Nanocephali, Zwergköpfe), (vergl. p. 622).
3. Dolichocephali: Verhältniss der Länge zur Breite wie 100 zu höchstens 75. (Breitenindex).
   a. Durch obere mittlere Synostose
      α. der Pfeilnaht: Einfache Dolichocephali,
      β. der Pfeilnaht mit compensatorischer Entwickelung der Gegend der grossen Fontanelle: Sphenocephali, Keilköpfe.
   b. Durch untere, seitliche Synostose
      α. der Stirn- und Keilbeine: Leptocephali, Schmalköpfe,
      β. der Scheitel-, Keil- und Schläfenbeine: Klinocephali, Sattelköpfe.
   c. Durch fötale Synostose der Stirnbeinhälfte: Trigonocephali (Betrachtung von oben).
4. Brachycephali: Verhältniss der Länge zur Breite wie 100 zu mehr als 80.
   a. Durch hintere Synostose
      α. der Scheitelbeine mit der Hinterhauptsschuppe: Pachycephali, Dickköpfe,
      β. der Scheitelbeine mit dem Hinterhaupt und den Schläfenbeinen und compensatorischer Entwickelung der vorderen Fontanellgegend: Oxycephali, Spitz- oder Zuckerhutköpfe (Thurmschädel).

b. Durch vordere Synostose
   α. von der ganzen Kranznaht: Platycephali, Flachköpfe,
   β. durch partielle Synostose der Kranznaht, rechts und links in halber Höhe: Trochocephali, Rundköpfe,
   γ. durch halbseitige Synostose der Kranznaht: Plagiocephali, Schiefköpfe.
c. Durch untere mittlere Synostose zwischen Grundbein und Keilbein: Einfache Brachycephali.

Cretinismus. In gewissen Gegenden, z. B. in Savoyen, in Unterfranken, giebt es Ortschaften und ganze Thäler, wo eine Entwickelungshemmung des ganzen Knochensystems verbunden mit einer mangelhaften Entwickelung auch des übrigen Körpers als endemische Krankheit vorkommt. Die Cretins sind kleine, bis zwerghafte Menschen, mit kurzen, oft verkrüppelten Armen und Beinen. Der Kopf meist durch eine breite und tiefliegende Nasenwurzel ausgezeichnet. Die Kiefer nach vorn geschoben, die Lippen dick, die Zunge gross und schwer (Macroglossie p. 360). Die Weichtheile sind über dem zu kleinen Skelet wie zusammengeschoben, die Haut faltig. Ein thierischer, blöder oder wilder Gesichtsausdruck entspricht der unvollkommenen Bethätigung aller geistigen Functionen, welche nicht immer auf eine quantitativ ungenügende Hirnentwickelung zu beziehen ist.

Vergleicht man das endochondrale Wachsthum des Cretinenskelets mit dem normalen (Fig. 266 *B* mit *A*), so sieht man auf den ersten Blick, dass jene Proliferation der Knochenzellen, welche die Markraumbildung und damit die Ossification vorbereitet, beim Cretin in ungenügender Weise erfolgt. Kaum haben ich runde Häufchen von 6—10 Zellen

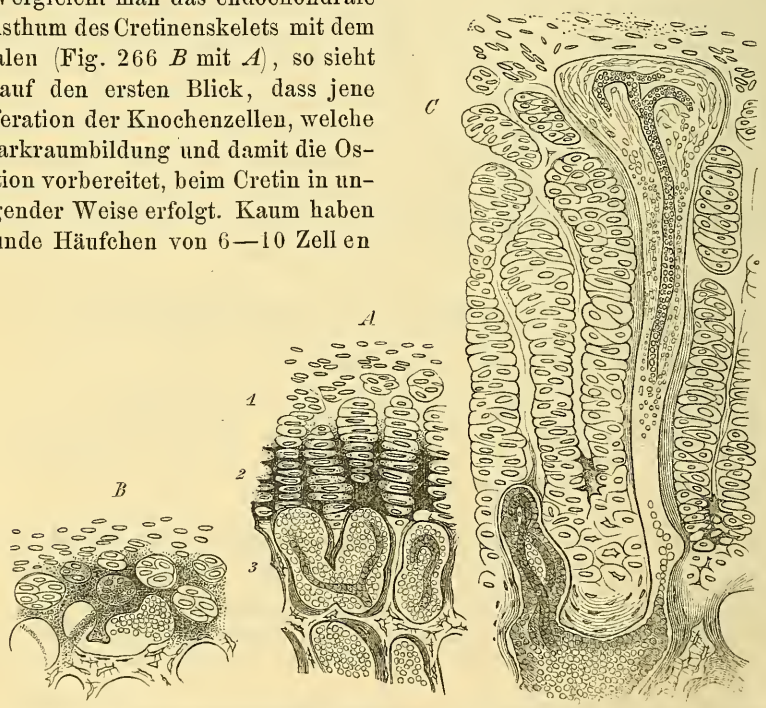

Fig. 266. Die Zone des endochondralen Wachsthums. *A.* bei normalem Wachsthum, *B.* beim Cretinismus. *C.* Bei Rhachitis. 1/300.

an Stelle der 10—20gliedrigen Zellensäulen des normalen Wachsthums gebildet, so hört die Theilung schon auf und die Knochenbildung »beeilt« sich, das spär-

liche Product zu vascularisiren und in Markgewebe umzuwandeln. Die Knochenbälkchen, welche darauf entstehen, sind breit und kurz statt zierlich und langgestreckt, wie beim normalen Wachsthum.

So erklärt sich das »Zukleinbleiben« des Cretinenskelets, sowie die vorzeitige Verknöcherung der Os tribasilare, welche die Verkürzung der Schädelbasis und das mangelhafte Hervortreten der breiten Nasenwurzel zur Folge hat.

Auch das periostale Knochenwachsthum bleibt zurück und indem dieses Zurückbleiben an den Epiphysengrenzen geradezu zum Stillstande wird, kann es an dieser Stelle zu einem scheinbaren Einwachsen des Periostes zwischen Epiphyse und Diaphyse kommen, so dass beide durch eine Bindegewebslage getrennt erscheinen.

Rhachitis. Englische Krankheit. Wir haben oben (pg. 50) gesehen, dass die Ablagerung von Kalksalzen in die Gewebe hauptsächlich dann und da geschieht, wenn die Bewegung der Ernährungsflüssigkeit an gewissen Stellen unter ein gewisses Mass sinkt. Umgekehrt dürfen wir erwarten, dass Kalksalze entweder nicht abgelagert oder bereits abgelagerte wieder aufgelöst werden, wenn der Strom der Ernährungsflüssigkeit local beschleunigt wird, wie es bei jeder activen Hyperämie der Fall ist. Eine Wiederauflösung von Kalksalzen wird aber auch da zu gewärtigen sein, wo sich — wie bei einer venösen Hyperämie — verhältnissmässig viel freie Kohlensäure im Blute vorfindet. Kurz — jede Art von Hyperämie ist der Ablagerung von Kalksalzen ungünstig und eher geeignet eine Resorption der bereits abgelagerten zu veranlassen.

Dies vor Augen dürfen wir eine subinflammatorische Hyperämie der Knochenbildungsstätten und ihre Folgen als den anatomischen Schwerpunkt derjenigen Entwickelungsstörung betrachten, welche wir als Rhachitis bezeichnen. Sitz dieser Hyperämie sind mithin die Grenze des fertigen Knochens gegen die knorplige Matrix und die innerste, sogenannte Cambiumschicht des Periostes.

Die Hyperämie vergesellschaftet sich 1) mit einer krankhaften Beschleunigung derjenigen Processe, welche die Umwandlung des Knorpels in Knochen, sowie die Erzeugung des Knochens aus dem Periost einleiten und vorbereiten, 2) mit einer unvollkommenen Ausbildung des neuen Knochengewebes, welche sich namentlich in einer mangelhaften Ablagerung von Kalksalzen geltend macht. Dazu kommt 3) eine krankhafte Entkalkung und Beschleunigung der normalen Resorption des fertigen Knochens von der Markhöhle aus, über deren Tragweite freilich noch gestritten wird.

Bei der Bildung des Knochens aus knorpeliger Grundlage (Fig. 267) schmilzt bekanntlich der Knorpel unmittelbar vor der vorrückenden Knochengrenze langsam, Schicht für Schicht zu einem relativ weichen, aus Zellen bestehenden Material ein; die Knorpelzellen theilen sich und die Theilung wiederholt sich mehrmals, so dass an Stelle einer ursprünglichen Knorpelzelle durchschnittlich 16—20 vorhanden sind, welche bis auf Weiteres durch einen gemeinschaftlichen Hohlraum zusammengefasst werden. Dieser Hohlraum ist die ehemalige Knorpelhöhle. Die glashelle, ziemlich dicke Membran, welche sie auskleidet, ist die ehemalige Knorpelkapsel. Beide sind entsprechend der Multiplication der Insassen

und entsprechend einer eigenthümlichen Aufblähung, welche jede der neugebildeten Urenkelzellen erfährt, ausgedehnt, erweitert, vergrössert. Die hyaline Grundsubstanz des alten Knorpels ist bis auf wenige Ueberreste consumirt, so dass die vergrösserten Kapseln der benachbarten Zellengruppen einander unmittelbar berühren. Eine einfache oder höchstens doppelte Schicht solcher länglichen Zellenkapseln bildet die normale Wachsthumszone des Knorpels.

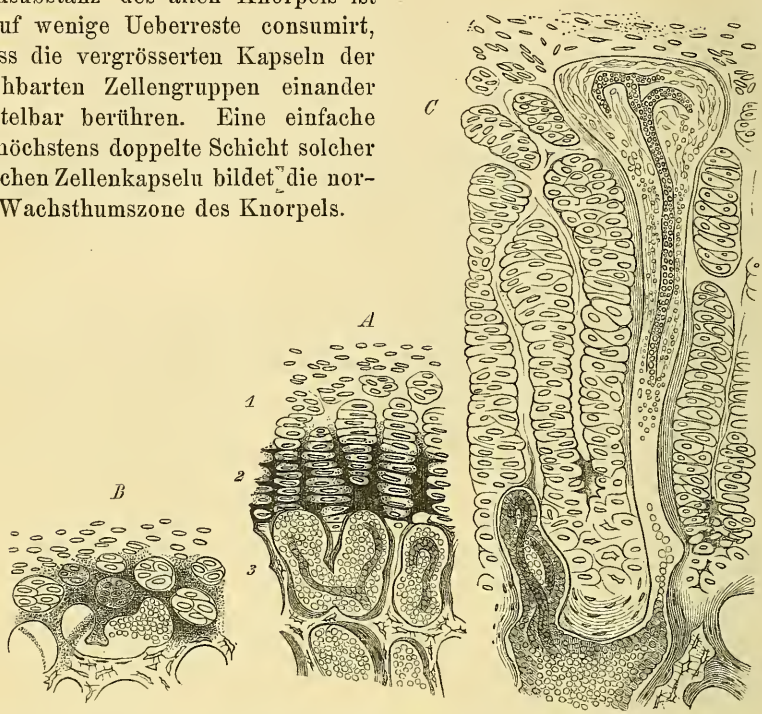

Fig. 267. Die Zone des endochondralen Knochenwachsthums. *A.* Beim normalen Wachsthum. *B.* Beim Cretinismus. *C.* Bei der Rhachitis. 1/300.

Gerade diese ersten Vorgänge, so zu sagen die Vorarbeiten zum Knochenwachsthum, erfahren bei der Rhachitis eine entscheidende Störung. Es muss wohl angenommen werden, dass der chemische[1]) Reiz, welcher die Rhachitis hervorbringt, eine häufigere Theilung der einzelnen Zellen, sowie ein rascheres Engagement immer neuer Zellenschichten in den Wucherungsprocess verursacht. Dieser Annahme entspricht der anatomische Befund in hohem Masse. Zehn bis zwanzig und mehr Schichten von Knorpelzellen sind gleichzeitig in den Wucherungsprocess eingetreten. Auch die Enkelzellen haben sich wiederum getheilt, und so sind Zellgruppen von 30—40 Elementen entstanden, welche in langgezogenen, durch die gegenseitige Abplattung hie und da etwas verbogenen und verdrückten Columnen senkrecht gegen die Knochenoberfläche gestellt sind (Fig. 268 *a*). Während man am normalen Knochen die Wucherungszone des Knorpels mit blossem Auge nur als einen äusserst schmalen, röthlichgrauen Streifen kaum bemerkt,

1) *G. Wegener* (Virchow's Archiv, Bd. LVI. pg. 2) hat die rhachitischen Knochenveränderungen durch Monate lang fortgesetzte sehr kleine Gaben Phosphor bei Thieren (namentlich Kälbern) künstlich erzeugt, was den Gedanken nahe legen muss, dass es sich auch bei der nichtartificiellen Rhachitis um einen chemischen Reiz handeln möchte.

schiebt sie sich am rhachitischen Knochen (Fig. 269) als ein breites, durchscheinend graues und sehr weiches Polster *b* zwischen den Knorpel *a* einerseits und die fertige Knochenstructur *d* anderseits ein.

Was hier am Knorpel geschieht, das wiederholt sich in völlig analoger Weise am Periost. Das junge, gefässreiche Keimgewebe, welches vom Periost an seiner dem Knochen zugewendeten Oberfläche producirt wird, stellt unter normalen Verhältnissen nur ein dünnes Stratum dar, welches sich dem unbewaffneten Auge kaum bemerklich macht. Die Schnelligkeit, mit welcher es, kaum entstanden, in Knochen umgewandelt wird, lässt eine stärkere Anhäufung nicht zu Stande kommen. Anders ist es bei der Rhachitis. Unter dem Einfluss dieses Krankheitsprocesses häuft sich jene Uebergangssubstanz in oft sehr mächtigen, linienhohen Schichten an. Aeltere Autoren sprechen von einem hämorrhagischen Exsudat zwischen Beinhaut und Knochen und vergleichen die Ablagerung ihrer Farbe wegen mit der Pulpa der Milz. Genauer betrachtet findet sich indessen hier nirgends ein Extravasat, allein der grosse Reichthum an dünnwandigen und weiten Capillargefässen verursacht die prononcirte Färbung des jungen Bindegewebes (Fig. 269 *g*). Die Ablagerung zieht sich in der Regel in Form von breiten, flachen, beetartigen Erhebungen über die Oberfläche der Knochen hin. An den Deckknochen des Schädels pflegen dieselben scharf umschrieben zu sein und namentlich die Randpartien der Scheitelbeine, Stirnbeine etc. einzunehmen.

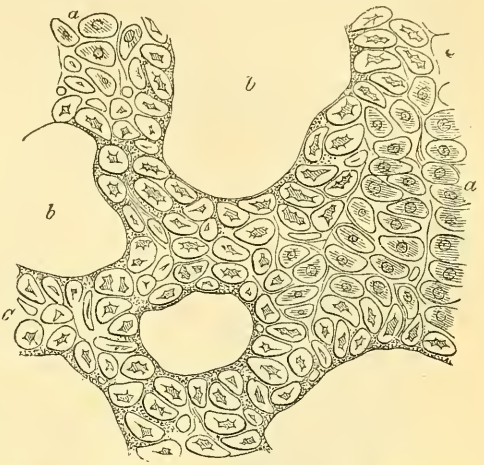

Fig. 268. Von der Wucherungsschicht eines rhachitischen Epiphysenknorpels. *a*. Einige Zellencolumnen, wie sie aus der Wucherung je einer Knorpelzelle hervorgehen. *b*. Directe Verknöcherung des Knorpels. Siehe Verkalkung. 1/500.

Fragen wir nun, wie verhält sich gegenüber diesen luxuriösen Leistungen des Knorpels und des Periostes der Knochen selbst, macht er so zu sagen Gebrauch von der sich darbietenden Gelegenheit zu schnellerem Wachsthum und wächst selbst schneller oder nicht? Dass er dies im Allgemeinen nicht thut, wird schon durch die Thatsache der »Anhäufung der Uebergangsgewebe« bewiesen. Aber man könnte angesichts der eigenthümlichen histologischen Erscheinungen, welche in eben jenen angehäuften Uebergangsgeweben vor sich gehen, wenigstens die Vorstellung bekommen, als sei sich die Natur ihrer Pflichten gegen den Knochen wohl bewusst, als versuche sie wenigstens mit ihrem ossificatorischen Vermögen die schwierige Aufgabe zu lösen, und wenn sie auch mit ihrem beschränkten Vorrath an Kalksalzen, Gefäss- und Markraumbildung nicht im Stande ist, einen wirklich soliden Knochen zu leisten, so vertheile sie dieselben doch nach bestem Wissen über die ganze Wucherungszone, als wolle sie uns daran erinnern, wie weit

eigentlich schon der Knochen reichen müsste, wenn Alles mit rechten Dingen zugegangen wäre.

Lassen wir die Teleologie bei Seite, so bleibt die Thatsache stehen, dass wirklich der Verknöcherungsprocess innerhalb der Wucherungsschichten nicht ganz vermisst wird, sondern dass er in seinen einzelnen anatomischen Momenten wenigstens angedeutet ist. Bleiben wir zunächst beim Knorpel stehen, so ist da in erster Linie das Vorkommen von wohlentwickelten Markräumen innerhalb der Schicht *b* (Fig. 269) zu registriren. Wir wissen, welche wichtige Rolle die Markraumbildung bei der Ossification aus Knorpel spielt. Jene rundlichen Gruppen gewucherter Knorpelzellen verwandeln sich durch eine weitere und, wie es scheint, sehr plötzlich eintretende Theilung je in einen gleichgrossen Heerd von sehr viel kleineren, aber sehr viel zahlreicheren Zellen (Markzellen); durch partielle Einschmelzung der Grundsubstanz tritt dieser Heerd mit den unmittelbar anstossenden Markräumen des fertigen Knochens in Verbindung; fast gleichzeitig erfolgt die Bildung einer Capillarschlinge für das annectirte Gebiet, und ein neuer Markraum mit allen seinen Attributen ist vollendet. Um die Anschaulichkeit dieses in seiner Art einzig dastehenden Umwandlungsprocesses zu erhöhen, kann ich es mir nicht versagen, denselben auch als ein Hineinwachsen des Knochenmarkes in den Knorpel zu definiren. Das Markgewebe gleicht dem Granulationsgewebe auf ein Haar. Wie also von der Oberfläche einer heilenden Wunde die Granulationen aufschiessen, so erheben sich hier von der Oberfläche des Knochens aus den offenstehenden Markräumen gefässhaltige Wucherungen des Markgewebes, welche mit ihren kolbigen Enden in das Knorpelgewebe hineinragen. Wären wir nicht gewohnt, in diesem Falle mehr die Entstehung der Räume für das junge Gewebe, so zu sagen das negative Bild der ganzen Erscheinung im Auge zu behalten, so könnten wir die Markräume ebenso gut Markpapillen nennen und würden mit dieser neuen Vorstellung vielleicht glücklicher in der Deutung einzelner Erscheinungen sein.

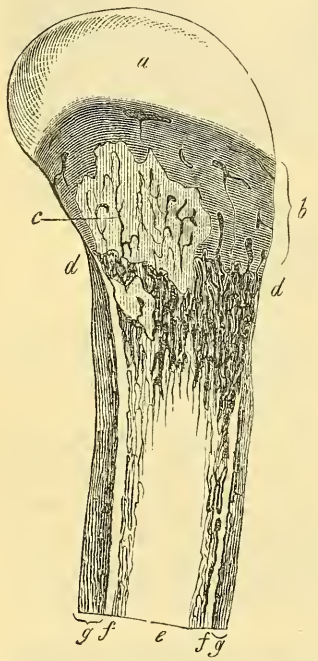

Fig. 269. Durchschnitt durch die obere Hälfte eines rhachitischen Humerus. Mässig vergrössert. *a*. Hyaliner Epiphysenknorpel. *b*. Wucherungsschicht desselben mit Markräumen durchsetzt, bei *c* ein grosses Stück direct ossificirten Knorpels (s. Fig. 260). *d*. Die Knochengrenze. *e*. Die Markhöhle. *f*. Die compacte Substanz. *g*. Wucherungsschicht des Periostes.

Bei dem normalen Knochenwachsthum geschieht die Ausbildung von Markräumen und das Vorrücken des Knochenmarkes in den Knorpel gleichzeitig und gleichmässig auf der ganzen Verknöcherungsgrenze. Zwischen den benachbarten Markräumen wird der Knorpel vollkommen aufgelöst, die Capillarschlingen anastomosiren und an den Grenzen der Ernährungsterritorien beginnt die Entwickelung der ersten Knochenbälkchen, Sclerose der Grundsubstanz, Umwand-

lung der Osteoblasten in Knochenkörperchen, Verkalkung etc. Ein einziger Blick auf Fig. 269 zeigt uns, dass von einem derartigen gleichmässigen Vorrücken der Markraumbildung bei der Rhachitis nicht die Rede ist. Wir sehen vielmehr, dass, während das Gros der Markräume in Reihe und Glied verharrt (bei *d*), einzelne derselben ihre Fortsetzungen bis weit in den gewucherten Knorpel hinein erstreckt haben, ja, bis zur Grenze des nicht gewucherten Knorpels (*a*) vorgedrungen sind. Untersuchen wir die Sache an einem wagerecht durch den Knorpel (etwa bei *b*) geführten Schnitte (Fig. 270), so bemerken wir, dass diese sporadischen Markräume dessen ungeachtet nicht regellos vertheilt sind, sondern dass vielmehr jeder Markraum den Mittelpunkt eines grösseren Knorpelterritoriums bildet, welches hinsichtlich seiner Ernährung auf ihn angewiesen ist. Somit scheint es uns nicht unwahrscheinlich, und ist es ja auch mit den allgemeinen Gesetzen der Ernährung und Gefässbildung im Einklang, dass diese ganze vorläufige Markraumbildung die Bedeutung einer Vascularisation, einer Ernährungseinrichtung für den gewucherten wie für den nicht gewucherten Theil des Knorpels hat, welcher letztere insbesondere durch die Zwischenlagerung einer so mächtigen Schicht jungen gefässlosen Gewebes unverhältnissmässig weit von seinem Nahrungsboden abgehoben ist.

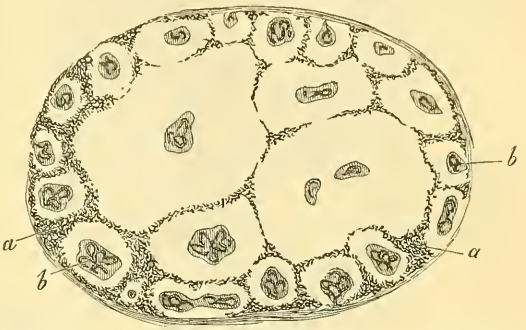

Fig. 270. Knorpelverkalkung bei Rhachitis. Querschnitt durch die Wucherungszone eines rhachitischen Epiphysenknorpels. 1/10.

Neben der Markraumbildung erinnert eine Anzahl verkalkter Stellen innerhalb des gewucherten Knorpels an die Vorgänge der normalen Verknöcherung. Bei letzterer zeigt sich die Verkalkung einerseits als eine provisorische Incrustation des Knorpels an der Knochengrenze, anderseits als eine definitive Imprägnation der Grundsubstanz des bleibenden Knochens. Weitaus die meisten von den rauhen, weissen, unter dem Messer knirschenden Einsprengungen, welche der rhachitisch gewucherte Knorpel enthält, sind provisorisch verkalkter Knorpel (Fig. 270. *a*). Daneben kommt aber auch eine definitive Deposition von Kalksalzen, und zwar im Sinne der normalen Knochenbildung vor. *Kölliker* war der Erste, welcher am rhachitischen Knorpel den directen Uebergang von Knorpel zum Knochen beobachtet hat. Die umstehende Abbildung (Fig. 271) ist dazu bestimmt, dem Leser eine Vorstellung von diesem höchst merkwürdigen Knorpelknochen zu geben. Wie man sieht, besteht derselbe aus Markräumen *b*, *b*, welche durch breite Brücken eines Gewebes getrennt sind, das nach der sternförmigen Gestalt seiner Zellen und nach der vollendeten Kalkimprägnation der Grundsubstanz inclusive Zellenkapseln nicht mehr als verkalkter Knorpel, sondern als Knochengewebe anzusehen ist. Freilich können wir nicht daran zweifeln, dass ausser der Imprägnation mit Kalksalzen nur noch eine sehr mässige Lagenveränderung der einzelnen Zellen dazugeführt hat, die gewucherten Knorpel zu der in Rede stehenden Textur umzuformen. Bei *a*, *a* geht die letztere ununterbrochen in die oben erwähnten

Knorpelzellencolumnen über, und die Persistenz einer besonderen Zone für die Kapsel der Zelle trotz der Verkalkung wäre für den normalen Knochen etwas Unerhörtes. Aber auf der anderen Seite beweist das Verhalten, welches die Natur selbst dem Knorpelknochen gegenüber einhält, dass sie denselben als Aequivalent des echten Knochens angesehen wissen will. Denn wie die Abbildung Fig. 270 darthut, wird beim allmählichen Vorrücken der Verknöcherungslinie *d*, *d* der Knorpelknochen ganz einfach in das System des echten Knochens eingereiht und aufgenommen. Die homogene, kalkige Beschaffenheit und der grosse Reichthum an Markräumen machen uns die scharfumschriebene Portion *c* des gewucherten Knorpels als Knorpelknochen kenntlich. Dieser Portion ist auch unser Schnitt Fig. 270 entnommen. Blicken wir aber auf die nächst anstossende Region der bis dahin fertigen Diaphyse, so bemerken wir ein kleineres, ganz ebenso beschaffenes Stück, welches ausser Continuität mit jenem und bereits ganz von regulären Markräumen umwachsen ist. *Virchow* hat die Vermuthung ausgesprochen, dass derartig stehen gebliebene Stückchen von Knorpelknochen in späteren Lebensjahren wohl eine Prädisposition zu enchondromatöser Entartung bedingen könnten.

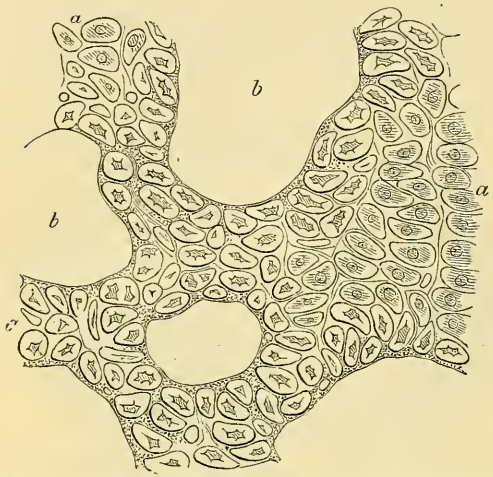

Fig. 271. Von der Wucherungsschicht eines rhachitischen Epiphysenknorpels (Fig. 268. *c*). *a*. Unverknöcherte Zellencolumnen. *b*. Markräume direct ossificirten Knorpelgewebes. 1/500.

Sehr viel einfacher gestaltet sich die »unvollkommene Verknöcherung des Uebergangsgewebes« auf Seiten des Periostes. Alle Complicationen, welche die Gefässlosigkeit des Knorpels mit sich bringt, die Markraumbildung, die provisorische Verkalkung etc. kommen in Wegfall, es fragt sich eben nur: wie viel von echtem Knochengewebe aus dem jungen gefässreichen Bindegewebe erzeugt wird. Dieses Quantum, welches dem normalen Quantum wohl entsprechen dürfte, ist in der Rhachitis über einen sehr viel grösseren Raum vertheilt, als unter normalen Verhältnissen; die einzelnen Knochenbälkchen fallen daher sehr dünn aus, und das Gesammtresultat ist die Umwandlung des p. 292 geschilderten subperiostalen »Exsudates« in ein äusserst lockeres, gefässreiches Osteophyt, welches in ungebührlicher Dicke dem Knochen aufliegt und zugleich ungebührlich lange im Zustande des Osteophyts verharrt, während die Anbildung compacter Knochensubstanz einstweilen gänzlich sistirt wird.

Die Frage nach dem Verhalten des bereits fertigen Knochengewebes während des rhachitischen Processes muss trotz der neuerdings wieder von *Pommer* auf diesen Punkt gerichteten eingehenden Untersuchungen noch immer als eine offene bezeichnet werden. Thatsache ist, dass die Knochenbälkchen und Lamellen eine ähnliche, ja ganz gleiche Zusammensetzung aus einer innern kalkführenden

und einer äussern kalklosen Substanz zeigen wie bei der Osteomalacie (Fig. 272). Es war daher meines Erachtens auch ganz correct, wenn *Cohnheim* diese Aehnlichkeit so zu sagen festnagelte und die Identität beider Processe darzulegen versuchte. Ich würde nur gerade umgekehrt verfahren sein wie er und nicht die osteomalacische Randzone (Fig. 272. *b*) als frisch abgelagerten, unverkalkten Knochenknorpel, sondern die rhachitische Randzone zum Theil wenigstens als einen seiner Kalksalze beraubten fertigen Knochen angesprochen haben. Ich gebe zu, dass die Verhältnisse des wachsenden Skeletes andere sind, als die des ausgewachsenen und nehme deshalb auch meinerseits einen Theil der kalklosen Belegschicht für frisch deponirtes osteoides Gewebe, wie ich anderseits solche Stellen, an denen ein noch kalkführendes Knochengewebe bis an die Oberfläche des

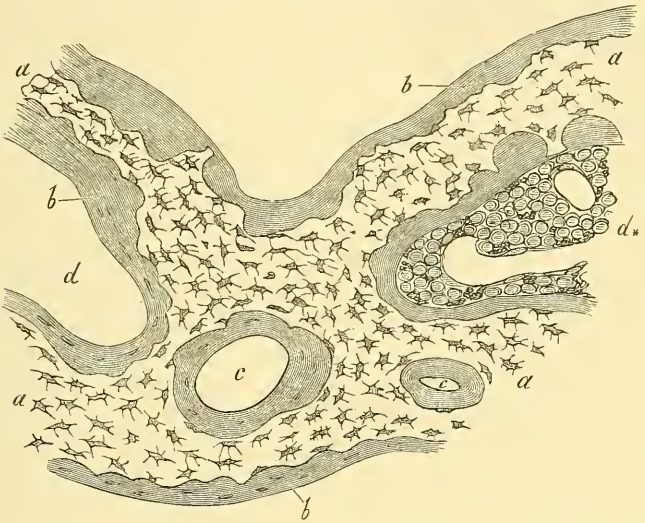

Fig. 272. Knochenerweichung. Knochensplitter aus der spongiösen Substanz einer osteomalacischen Rippe. *a*. Normales Knochengewebe. *b*. Entkalktes Knochengewebe. *c*. Haversische Canälchen. *d*. Markräume. *d**. Ein mit rothem Mark gefüllter Markraum. Die Lumina der Capillargefässe klaffen. $^1/_{300}$.

Knochenbälkchens reicht, als »Resorptionsfläche« ansehe. Denn es findet auch im rhachitischen Knochen, wie im normalen, so lange er wächst, eine fortwährende Verschiebung seiner Knochenbälkchen durch Apposition einerseits und Resorption anderseits statt. Dies würde indessen, wie *Pommer* richtig bemerkt, noch keine verstärkte Resorption, keine abnorme Markraumerweiterung bedeuten. Ob eine solche wirklich statt habe, muss wohl noch dahin gestellt bleiben; vielleicht verhalten sich in diesem Punkte die Fälle verschieden. Nach meinen Erfahrungen kommt eine osteomalacische Entkalkung regelmässig, eine Einschmelzung der entkalkten Knochenbälkchen nur stellenweise vor.

Hiermit haben wir den rhachitischen Process überall bis zur Acme der Störungen begleitet. Fragen wir uns nun, in welcher Art die letzteren geeignet sind, die verschiedenen Deformitäten des rhachitischen Skeletes herbeizuführen.

Für die makroskopischen Symptome der englischen Krankheit kommt zunächst der Umstand in Betracht, dass die breiten Schichten gewucherten Knorpelgewebes, welche sich zwischen Epiphysen und Diaphysen der langen Knochen einschieben, den mechanischen Einwirkungen, welchen das Skelet an allen Stellen ausgesetzt ist, nachgeben, nach den Seiten hin ausquellen und rundliche, den Knochen rings umgreifende Wülste bilden.

Der Name »Zwiewuchs«, welchen die Rhachitis in einigen Gegenden Deutschlands führt, rührt davon her, dass man die beiderseitigen Anschwellungen der zu einem Gelenke gehörigen Epiphysenknorpel für zwei unmittelbar nebeneinander liegende Gelenke (Articuli duplicati) taxirte. Als »rhachitischer Rosenkranz« wird die Anschwellung sämmtlicher Rippenknorpel an ihrer Berührungsstelle mit dem Knochen bezeichnet. Natürlich sind auch Verschiebungen des Knochens gegen den Knorpel nicht ausgeschlossen. Die allbekannte Hühnerbrust (Pectus gallinaceum) entsteht dadurch, dass sämmtliche Sternalextremitäten der knöchernen Rippenkörper durch die Athembewegungen nach innen gezogen werden, während das Sternum nebst den Rippenknorpeln aus der Ebene des Brustkorbs herausgedrängt wird. Dazu ist eine beinahe rechtwinklige Knickung der Rippenknorpel nöthig, welche nur durch die grosse innere Verschiebbarkeit des gewucherten Knorpels möglich wird. Für den Arzt noch wichtiger sind die Formfehler des Beckens, welche durch eine zu grosse Beweglichkeit in den Knorpeln der Synchondroses sacroiliacae und der Symphyse verursacht werden. Da nämlich das Kreuzbein unter der ganzen Last des Rumpfes, Kopfes und der oberen Extremitäten naturgemäss nach abwärts drängt und in dieser Bewegung durch die nachgiebigen Synchondroses sacroiliacae nicht genügend gehemmt wird, so tritt das Promontorium mehr oder weniger tief in den Beckeneingang hinab und verengt denselben von oben und hinten her (also im geraden Durchmesser) dergestalt, dass bei der nachträglichen Fixirung des abnormen Zustandes eine nierenförmige Configuration desselben herauskommt. Griff die Rhachitis schon zu einer Zeit ein, als die dreistrahlige Knorpelfuge das Schambeins, Sitzbeins und Darmbeins noch nicht verknöchert war, so wird die Pfannengegend, welche dieser Knorpelfuge der Lage nach entspricht, beiderseits einwärts gedrückt und es entsteht das rhachitische querverengte Becken oder das rhachitische Becken mit osteomalacischer Form.

Für die mannigfaltigen Verkrümmungen und Infractionen, welche die Knochen der Extremitäten erfahren, ist hauptsächlich die Störung des Periostwachsthums verantwortlich zu machen. Man könnte zwar fragen, ob denn die Auflagerung einer Neubildung auf die Oberfläche des Knochens nicht vielmehr dazu beitragen müsste, dem Knochen eine grössere Festigkeit zu geben? Dies ist an sich unbestreitbar; wir müssen aber bedenken, dass das Dickenwachsthum der Knochen, die fortwährende Anbildung von compacter Substanz an der Peripherie stets und überall begleitet ist von einer Resorption der compacten Substanz an deren innerem, der Markhöhle zugewendeten Umfange, einer Resorption, welche mit jener Apposition gleichen Schritt hält, und welche während des rhachitischen Processes nur nicht stille steht, sondern nach einigen Autoren sogar in beschleunigtem Tempo vor sich geht. Wenn nun, wie wir sahen, eben diese Rhachitis die peripherische Apposition compacter Substanz unterbricht, so ist die nothwendige

Folge eine Dickenabnahme der Knochenrinde, welche selbst durch die dicksten Osteophytschichten in ihren Folgen nicht paralysirt werden kann. Die Knochen biegen sich daher, oder, was ebenfalls sehr häufig ist, sie brechen, ähnlich einer geknickten Papierrolle, auf der einen Seite ein, während sich die andere Seite über die Bruchstelle hinwegspannt und das Mark in der Mitte zerquetscht wird (Infractio). Am typischsten ist in dieser Beziehung das Verhalten der Unter- und Oberschenkel, welche sich unter der Last des Körpers stets nach aussen krümmen, während zugleich die Tibia auf ihrer unteren Epiphyse nach innen ausweicht (Säbelbeine, genu varum).

Eine besondere Betrachtung verdienen die Wirkungen des Rhachitismus auf das Wachsthum des Hinterhauptbeines. Das Hinterhauptbein ist mehr als alle anderen Deckknochen des Schädels mechanischen Einwirkungen ausgesetzt. Der Druck des von innen auflagernden Gehirnes trifft gerade im Hinterhaupt zusammen mit dem Gegendruck irgend einer den Kopf des Kranken stützenden Unterlage, eines Kissens oder dergleichen. Kommt es nun zu einer üppigeren Wucherung von Seiten des Periostes, so wird das junge, wenig widerstandsfähige Gewebe, noch ehe es zur Verknöcherung schreiten kann, unter jenem doppelseitigen Drucke atrophisch zu Grunde gehen müssen; eine Verdickung des Os occipitis durch Apposition seitens des Periostes kommt daher nicht zu Stande, während auf der anderen Seite die mit dem Gehirnwachsthum verbundene Resorption der Tabula vitrea die gewöhnlichen Fortschritte macht. Die Folge ist, dass die Schuppe des Hinterhauptbeines hie und da dünne Stellen, endlich geradezu Löcher bekommt, welche nur durch die Dura mater und das Periost verschlossen werden (weicher Hinterkopf, Craniotabes).

Wie hochgradig im einzelnen Falle die geschilderten Veränderungen des Skeletes ausfallen, hängt theils von der Intensität, theils von der Dauer des rhachitischen Processes ab. Erlischt derselbe, so ossificiren nachträglich die im Uebermass gebildeten Schichten, und es entsteht an ihrer Statt ein äusserst dichtes, hartes und schweres Knochengewebe. Die vorhandenen Krümmungen und Anschwellungen werden dabei fixirt und erhalten sich um so länger, als die Knochen nach dem Ablauf der Rhachitis in ihrem Wachsthume stehen zu bleiben pflegen. Es ist, als ob das Material und die Fähigkeit für die reguläre Knochenbildung im Sturme der Krankheit erschöpft worden wären. Das Individuum bleibt klein wenigstens unter dem normalen Mittel, und die zurückbleibenden Deformitäten der Extremitäten, des Brustkorbes und des Beckenringes werden ihm noch fort und fort eine Quelle für mancherlei Leiden und Unbequemlichkeiten.

Aeussere Verbildungen des wachsenden Skelets. Wenn auch das Knochengerüst in allen Stücken darauf gebaut und eingerichtet ist, mechanischen Einwirkungen irgend welcher Art zu widerstehen, so ist doch dieses Widerstandsvermögen kein unbegrenztes und — abgesehen von Knochenbrüchen — ist namentlich das wachsende Skelet zu allerhand bleibenden Verbiegungen und Verunstaltungen disponirt, welche demselben durch habituelle Ueberlastung einzelner Partien aufgezwungen werden.

Insulte dieser Art kommen schon ante partum vor. Ein nicht hinreichend geräumiger Uterus kann die Füsse des Kindes an der normalen Entwicklung hin-

dern, so dass sie die übertrieben supinirte Stellung, welche sie ursprünglich haben, bei der Geburt noch besitzen. Kommt zu der aufrechten Stellung der inneren Fusskante noch eine maximale flexio plantaris hinzu, so haben wir den sogenannten Klumpfuss (Pes equino-varus). Eine schlechte Körperhaltung beim Schreiben, das elegante Ausruhen auf dem Sofa — seitlich, mit aufgestütztem rechten Ellenbogen und womöglich stundenlang in eine interessante Lectüre vertieft — bringen an der so biegsamen Wirbelsäule des jungen Mädchens eine stärkere Betonung der schon normal vorhandenen Ausbiegung der Brustwirbelsäule nach rechts hervor bis zur vollkommenen Krümmung (Scoliosis), welcher eine entsprechende Verbiegung der Lendenwirbelsäule nach links, in schlimmen Fällen auch eine Krümmung von hinten nach vorn (Kyphosis) nachzufolgen pflegt.

Bei jungen Männern, die ihren Hantirungen mit schräg gegen den Boden angestemmten Beinen Nachdruck zu geben haben, wie dies beim Feilen, Hobeln und beim Beschicken des Backofens geschieht, drückt sich das Kniegelenk allmählich einwärts durch und es entsteht das Genu valgum, Bäckerknie. Die ungleiche Belastung des inneren und äusseren Condylus femoris lässt es hierbei allmählich zu einer Vergrösserung des erstern und einer Verkleinerung des letzteren, innen mit Dehnung, aussen mit Verkürzung der Seitenbänder des Kniegelenkes kommen, welche die abnorme Stellung festmachen und ihre Beseitigung nur im operativen Wege zulassen.

Mit dem Genu valgum theilt der Plattfuss (Pes valgus) in der Regel die Entstehungsgeschichte, oft auch die Entstehung, da sie gern beisammen gefunden werden. Die Last des Körpers scheint hier das Gewölbe des Mittelfusses eingedrückt zu haben; der Kopf des Sprungbeins ist ein- und abwärts gerückt, das Os naviculare berührt schon die Unterlage, der ganze Fuss ist etwas nach aussen gedreht und tritt mit jenem mittleren Theil der Sohle auf, welcher bei tadellosen Füssen von jeder Berührung mit dem Boden bewahrt bleibt.

Obwohl wir nur die wichtigsten unter den zahlreichen Verschiebungen der Skelettheile aufzählen, so wollen wir doch noch jener merkwürdigen Verschiebung gedenken, welche der unterste Lendenwirbel auf seiner Verbindungsfläche mit dem Kreuzbein in der Richtung nach vorn und abwärts erfahren kann, und welche man als Spondylo-Listhesis bezeichnet. Dieselbe muss auch, wenn besondere entzündliche Erweichungsprocesse nachzuweisen sind — was selten der Fall ist —, als eine Verschiebung des ganzen Oberkörpers auf seiner schmalen Basis am Kreuzbein angesehen werden. Sie kann so weit gehen, dass der letzte Lumbarwirbelkörper in das kleine Becken hineinrückt, wobei sich seine untere Fläche nach hinten wendet, ohne dass deshalb die übrigen Verbindungen aufgegeben würden.

Entzündung.

Wenn man das ganze Gebiet von Störungen übersieht, welches durch die Bezeichnung »Entzündungen am Knochensystem« umschrieben ist, so wird man ebensowohl geneigt sein, die grosse Mannigfaltigkeit der Krankheitsprocesse im Sinne des Klinikers, als die grosse Eintönigkeit derselben im Sinne des pathologischen Anatomen zu bewundern. Die Mehrzahl aller Knochenentzündungen ver-

läuft in der Weise eines einseitigen, acuten Wachsthums, die auffallendsten Entstellungen der äusseren Umrisse, die durchgreifendsten Veränderungen in der Qualität des Knochens werden mit denselben anatomischen Mitteln erzeugt, welche bei der physiologischen Vergrösserung wirksam sind, nämlich mit Knochenbildung unter Periost und Knorpel, mit Markhöhlenbildung und -vergrösserung im Innern des Knochens. Die einzige, allerdings sehr wichtige und folgenschwere Abweichung vom physiologischen Typus ist die Erzeugung von Eiter. Kommt Eiterung ins Spiel, so wird der ganze Verlauf der entzündlichen Störung ein ungleich complicirterer, die Heilung kann nur auf Umwegen zu Stande kommen, welche wegen der besonderen Beschaffenheit des Terrains, ich meine der Knochenstructur, viel weniger sicher zum Ziele führen als die secunda intentio der Weichtheile.

1. Nicht-eitrige Entzündung der Knochen.

(Ossificirende und rareficirende Ostitis.)

Jede nicht-eitrige Entzündung eines Knochens findet ihren anatomischen Ausdruck zunächst in einer Hyperämie, welche sich innerhalb des Reizbezirkes auf diejenigen Stellen concentrirt, wo beim wachsenden Skelet das Wachsthum, beim ausgewachsenen die Ernährung des Knochens am lebhaftesten sind, also auf die Cambiumschicht des Periostes und die subchondralen Schichten des Knochenmarks, von denen aus der Knorpel mit Ernährungsmaterial versehen wird. An die Hyperämisirung aber schliesst sich ohne Weiteres die Wiederaufnahme von Wachsthumsprocessen an, welche sich wenig oder gar nicht vom physiologischen Wachsthum unterscheiden. Man hat beobachtet, dass schwache mechanische oder sonstige Beunruhigungen eines Skelettheils (z. B. das Einschlagen von Metallstiften in die Diaphyse eines Röhrenknochens, ein dem Knochen benachbartes Hautgeschwür, die Entzündung eines benachbarten Gelenkes) ein Länger- und Dickerwerden des ganzen Skelettheils nach sich gezogen haben.

Gewöhnlich wird durch den Entzündungsreiz eine bestimmte Oertlichkeit des Knochens vorzugsweise afficirt und dann treten selbstverständlich auch nur in dieser Gegend die Erscheinungen des entzündlichen Wachsthums zu Tage. Wir können dieselben nach ihren Leistungen im Allgemeinen als knochenbildende Periostitis und Ostitis bezeichnen und als dritte im Bunde noch eine rareficirende Osteomyelitis hinzufügen, ein Process, welcher gerade die entgegengesetzte Wirkung der beiden vorhergehenden hat, und welcher seine Analogie in jener centrifugalen Erweiterung der Markhöhle findet, die dem periostalen sowohl als dem epiphysären Knochenwachsthum auf dem Fusse folgt und dadurch die Dicke der compacten Knochenrinde und der spongiösen Epiphysen auf einem bestimmten, den Grössen- und Altersverhältnissen des Individuums entsprechenden Masse constant erhält. Entzündliche Reize können diesen Vorgang einseitig beschleunigen, die compacte Substanz zerstören und den Knochen in grösserer oder geringerer Ausdehnung weich, zerbrechlich, fleischähnlich machen.

Bei der Periostitis ossificans wird nach dem bekannten Schema des normalen Periostwachsthums eine Knochenlage nach der anderen aufgeschichtet. Dadurch erhalten wir bald mehr gleichmässige Verdickungen des ganzen Knochens (Hyperostosis), oder die Verdickung betrifft nur eine grössere Strecke der Ober-

fläche, z. B. ein Drittheil der Diaphyse an einem Röhrenknochen (Periostosis), oder endlich wir erhalten einen auf einen Punkt gerichteten Auswuchs am Knochen (Exostosis).

Hie und da erhält sich ein unter normalen Verhältnissen transitorisches Entwickelungsstadium ungebührlich lange; so werden wir bei der Heilung von Knochenbrüchen einer oft recht beträchtlichen Anhäufung des Osteoidknorpels unter dem Namen Callus begegnen; auch lässt die gehörige Umwandlung des spongiösen Osteophyts in compacte Substanz gelegentlich sehr lange auf sich warten (Spina ventosa), doch geht im Uebrigen Alles seinen gewohnten Gang, soweit der Knochen selbst in Frage kommt. Etwas anderes ist es mit den Umgebungen des Knochens. *Virchow*'s sorgfältige Studien haben die Thatsache festgestellt, dass sich im Anschluss an recht prononcirte Fälle von ossificirender Periostitis auch ausserhalb des Periostes Knochen bilden kann (Parostosis). Wie durch eine locale Contagion setzt sich die Neigung und die Fähigkeit »Knochen zu bilden« auf das Bindegewebe fort, welches in continuirlichem Zusammenhange mit dem Periost steht, auf das intermusculäre Bindegewebe, auf die Scheiden der Nerven und Gefässe.

Man könnte den Einwand machen, dass es sich um weit vorgeschobene, aber noch immer vom Periost bekleidete Exostosen handle, allein obwohl das Periost in solchen Fällen ununterbrochen in den parostotischen Knochen übergeht, so kann man doch durch sorgfältiges Verfolgen seiner Contouren vom Gesunden her zu der sicheren Ueberzeugung gelangen, dass der parostotische Knochen wirklich jenseits der letzten Lamelle des Periostes gelegen ist.

Ich kann nicht aus eigenen Anschauungen sagen, auf welche Weise das parostale Bindegewebe Knochen bildet, doch liegt die Vermuthung nahe, dass sich hierbei genau dieselben Erscheinungen wiederholen werden, wie sie vom Periostwachsthum her bekannt sind.

Die ossificirende, besser sclerosirende Ostitis ist eine Ausschreitung jener ossificatorischen Vorgänge, welche das Längenwachsthum der Röhrenknochen bedingen, zugleich aber die Markhöhle derselben gegen die knorpeligen Epiphysen, resp. gegen die Gelenkknorpel zu abschliessen.

Wir wissen, dass unter normalen Verhältnissen an dieser Stelle nur ein engmaschiges, spongiöses Gewebe gebildet wird: die sclerotische Ostitis liefert eine compacte Substanz, welche sich sogar nicht selten durch sehr enge Havers'sche Canälchen auszeichnet, mithin eine sehr dichte, elfenbeinartige Beschaffenheit darbietet (Eburneatio ossium).

Der histologische Process ist lediglich eine weitere Fortsetzung der Ablagerung neuer Knochenlamellen an der inneren Oberfläche der Markräume; durch diese wird die allmähliche Verkleinerung der letzteren bis auf das Lumen des Capillargefässes bewirkt.

Was die rareficirende Osteomyelitis betrifft, so ist die physiologische Rarefaction zwar im Allgemeinen das Vorbild der pathologischen, doch sind kleine Besonderheiten nicht zu übersehen, welche sowohl auf Seiten des einschmelzenden Knochengewebes, als auf Seiten des sich vergrössernden Markes vorkommen und ihren Erklärungsgrund wesentlich in der grösseren Rapidität des pathologischen Processes finden. Dahin gehört einmal das reichlichere Auftreten der sogenann-

ten Lacunen *Howship*'s. Der Resorptionsrand wird durch eine grosse Anzahl flacher Bogen oder tieferer halbkreisförmiger Ausschnitte zusammengesetzt, welche nach aussen concav sind, mithin den zwischen je zwei von ihnen liegenden Theil des Knochenrandes als ausspringenden Winkel hervortreten lassen (s. Fig. 273). Ein etwas selteneres Vorkommniss ist die vorgängige Canaliculisation des Knochengewebes, welche zuerst *Volkmann*, und zwar als »Vascularisation« beschrieben hat. Fig. 274 ist eine Wiederholung der von *Volkmann* gegebenen Abbildung. Wie man sieht, ist hier ein Knochenbälkchen quer durchbrochen von einem Canälchen, welches auf der einen Seite mit einem etwas breiteren Lumen beginnt, in der Mitte seines Verlaufes sich in zwei Hauptarme theilt, während eine grössere Anzahl von kleinen Nebenarmen ein reiches anastomotisches Netz zwischen den beiden Hauptarmen ausspannt. Sämmtliche Canaliculi sind mit zackigen Contouren versehen, die an gewissen Stellen zu deutlich den bekannten Contouren der Knochenkörperchen entsprechen, als dass man über die Entstehung der Canälchen aus anastomosirenden Knochenkörperchen Zweifel hegen könnte. Zum Ueberfluss spricht auch die Distanz und Anordnung der benachbarten, nicht veränderten Knochenkörperchen dafür, dass gerade in der Richtung, welche jetzt das Canälchen einhält, eine Reihe von Knochenkörperchen in Wegfall gekommen ist. Die Frage ist nur, ob wir es wirklich mit Capillargefässen zu thun haben, wie *Volkmann* will. Ich bezweifle das, weil es mir nicht geglückt ist, weder die Canälchen von den Blutgefässen aus zu füllen, noch die Attribute eines Capillarrohres, eine kernhaltige Membran, im Innern der Canälchen aufzufinden [1]). Nach den Lichtbrechungsverhältnissen zu schliessen, ist der Inhalt dieser Röhren kein anderer als der Inhalt der Knochenlacunen; ich kann daher in denselben nur eine höhere Entfaltung der in dem System der anastomosirenden Knochenlacunen zur Anwendung gelangten Ernährungseinrichtung erblicken.

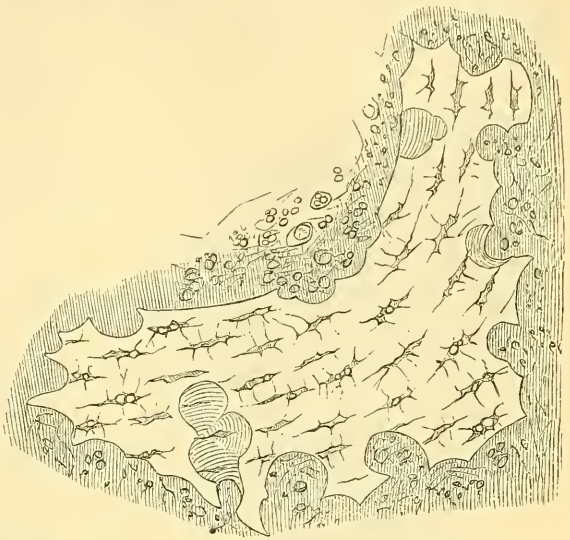

Fig. 273. Caries fungosa. Ein Knochenfragment mit *Howship*'schen Lacunen und fettig infiltrirten Knochenkörperchen. 1/300.

1) Eine neuere Arbeit von *Dr. Lossen* in Heidelberg (Virchow's Archiv LV, pag. 45) bestätigt die Richtigkeit dieser Ansicht durch den gelungenen Nachweis der Entstehung der Canaliculi aus dem Knochenkörperchen des provisorischen Callus. Die Canaliculisation ist nämlich ein sehr wirksames Moment bei jener Rückbildung des Callus, welche nach der Heilung eines Knochenbruchs der Bruchstelle ihre normalen Contouren ganz oder annähernd wiedergiebt. Siehe Fig. 276.

Die Howship'schen Lacunen dürften hier wie bei der normalen Knochenresorption durch die An- und Einlagerung vielkerniger Riesenzellen bedingt sein, während die Canaliculisation der Knochensubstanz als eine Folge der gesteigerten Zufuhr flüssigen Ernährungsmaterials zum Knochen erscheint. Wir dürfen und müssen uns vorstellen, dass die normale Ernährung des Knochengewebes an einen Flüssigkeitstransport geknüpft ist, welcher von Knochenkörperchen zu Knochenkörperchen geht. Wächst das Quantum der in der Zeiteinheit das Knochengewebe passirenden Flüssigkeit, so erweitern sich die in Anspruch genommenen Knochenkörperchen und ihre anastomotischen Verbindungen, und ich habe Grund zu glauben, dass diese Erweiterung auf einer directen Auflösung der Intercellularsubstanz in der durchpassirenden Flüssigkeitsmenge selbst beruht.

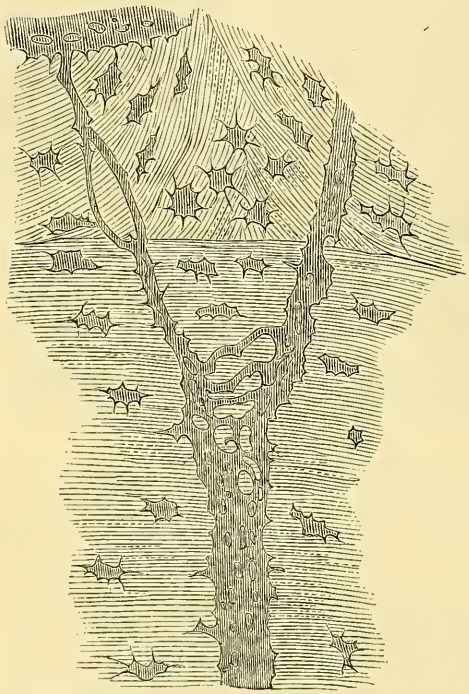

Fig. 274. Rareficirende Ostitis, Canaliculisation des Knochengewebes. Nach *R. Volkmann*. 1/500. Siehe den Text.

Eine weitere Besonderheit, welche die pathologische von der physiologischen Rarefaction unterscheidet, ergiebt sich aus dem Verhalten des Markes.

Nach einer sehr verbreiteten Auffassung *Virchow*'s ist der Zustand des (nicht eiterig) entzündeten Markes identisch mit demjenigen des fötalen oder rothen Knochenmarkes; damit wäre die denkbar grösste Annäherung des pathologischen Befundes an das physiologische Vorbild gegeben; denn wir wissen, dass gerade jene Species von Knochenmark es ist, welche bei der physiologischen Vergrösserung der Markhöhle zunächst entsteht, um später vielleicht in Fettmark überzugehen. Die histologische Beschaffenheit an sich ist ebenfalls ganz dazu angethan, den Vergleich zu unterstützen. Hier wie dort finden wir ein kleinzelliges Granulationsgewebe, welches von Capillargefässen reichlich durchzogen ist. Aber trotz alledem scheint es mir nothwendig, den entzündlichen Charakter der ganzen Metamorphose mehr in den Vordergrund zu stellen. Die rareficirende Ostitis beginnt und verläuft von Anfang bis zu Ende mit einer sehr erheblichen marginalen Hyperämie des Knochenmarkes. Zu dieser gesellt sich eine Neubildung seitens des Markparenchyms, welche zu einer directen Volumszunahme und zwar auf Kosten der compacten Substanz führt. Die Zellen des Fettmarkes lassen ihr Fett fahren; sie theilen sich wiederholt, und man kann gerade hier den inneren durchaus heterologen Zuwachs des Markes mit Händen greifen.

Aber auch der äussere Zuwachs, das Vordringen des Markcylinders gegen

das Knochengewebe muss mehr von der positiven als von der negativen Seite betrachtet werden. Die Oberfläche des Markcylinders ist mit fungösen Granulationen besetzt, welche sich nach allen Seiten hin vorschieben, den Knochen durchwachsen, den Knorpel aufheben und ebenfalls durchwachsen, um schliesslich, an die Oberfläche gelangt, sich als pilzförmige Wucherungen auszubreiten. Dieses selbständige, masslose Auswachsen des Markes tritt in einen gewissen Gegensatz zu der bescheidenen Rolle des Lückenbüssers, zu welcher das Mark bei der physiologischen Rarefaction verurtheilt ist, und verdient speciell als »entzündliche« Erscheinung charakterisirt zu werden.

Nach diesem allgemeinen Ueberblick der histologisch wichtigen Erscheinungen, welche die nicht-eitrige Entzündung der Knochen begleiten, wollen wir versuchen, die Leistungen derselben an einem prägnanten und häufiger wiederkehrenden Krankheitsbilde zu verfolgen.

Traumatische Entzündung. Das Knochensystem ist durch seine grosse Festigkeit berufen, dem ganzen Organismus äusseren Einwirkungen gegenüber Schutz und Sicherheit zu gewähren. Wie mancher Schlag und Stoss bricht sich an den Knochen des Schädels und der Extremitäten, welcher ohne ihre Dazwischenkunft die lebenswichtigsten Organe zerstört oder beschädigt haben würde. Deshalb sind aber auch Wunden und Brüche am Knochensystem besonders häufig und verdienen mit Rücksicht auf die hohe Wichtigkeit, welche die Wiederherstellung des getrennten Zusammenhanges hat, die ganze Aufmerksamkeit des Arztes. Ob die Natur diese Rücksicht theilt? So scheint es fast, wenn man sieht, wie jede Knochenverletzung in ihrer Eigenschaft als Entzündungsreiz eine Reihe von histologischen Vorgängen bedingt, deren nothwendiges Endresultat die Wiedervereinigung des Getrennten ist. Dies lässt sich am besten an einigen Beispielen demonstriren. Ich wähle hierzu einen Fall von Fractura femoris cum dislocatione ad longitudinem, wie er ja besonders häufig zur ärztlichen Behandlung gelangt. (Fig. 275. 276).

Es sei also der Oberschenkel eines gutgenährten, erwachsenen Individuums im mittleren Dritttheil schräg durchbrochen. Die Bruchfläche läuft von innen und unten nach aussen und oben. Die Bruchenden sind, das untere um einen Zoll weit hinauf-, das obere ebenso weit hinabgeglitten und werden nun durch die Zusammenziehung der mächtigen Muskelbäuche, welche sie allerseits umgeben, in dieser abnormen Lage fixirt. Die Markhöhle ist an beiden Bruchenden blossgelegt, zahlreiche Gefässe, unter anderen ein stärkerer Ast der Arteria nutritia, sind zerrissen, infolge davon füllt ein frisches Blutcoagulum alle Lücken, welche etwa zwischen der Bruchfläche und den benachbarten Weichtheilen entstanden sind. Periost und Mark sind theils gequetscht, theils gezerrt und abgelöst. Sie beantworten den heftigen Reiz durch eine sich alsbald einstellende ossificirende Periostitis und sclerosirende Ostitis.

Die ossificirende Periostitis liefert in Zeit von wenigen Wochen eine 4 bis 6 Linien dicke Schicht osteoiden Gewebes, welches als Callus oder Callusknorpel bezeichnet wird. Diese Wucherung (Fig. 275) ist am stärksten unmittelbar an den Bruchrändern selbst und erstreckt sich von hier aus, allmählich in das Niveau des normalen Knochens übergehend, 2—3 Zoll nach jeder Seite hin. So-

weit die Fragmente über einander geschoben sind und sich mit ihrer respectiven Beinhaut berühren, verschmilzt auch die Periostwucherung beider zu einem Ganzen, und damit ist unstreitig die Hauptaufgabe der Heilung gelöst; denn es fehlt nur noch, dass das osteoide Gewebe in echten Knochen übergeht, um die sehr innige, vor der Hand aber noch weiche Verbindung zu einer festen und dauernden zu machen. Diese Verknöcherung pflegt allerdings erst geraume Zeit nachher vollendet zu sein (im dritten oder vierten Monat). Sie beginnt an der Peripherie, wo der entzündliche Reiz am wenigsten intensiv gewirkt hat, und schreitet nach den Bruchflächen zu fort. Das so entstandene Knochengewebe ist anfänglich sehr locker und porös; seine Knochenkörperchen gleichen noch den plumpen Zellen des Osteoidknorpels; sie sind gross, mit wenigen und kurzen Ausläufern versehen, nicht selten erinnern sogar Kapselcontouren, welche das Knochenkörperchen wie ein ringförmiger Hof umgeben, an die Knorpelähnlichkeit der zu Grunde liegenden Textur. Nachträglich erst erfolgt eine schichtweise Deposition vollkommen typischen Knochengewebes an der inneren Oberfläche der Markräume; die Markräume werden immer kleiner, endlich sind nur noch Havers'sche Canälchen übrig, und an die Stelle des spongiösen Callusknochens ist eine compacte Substanz von tadelloser Härte getreten.

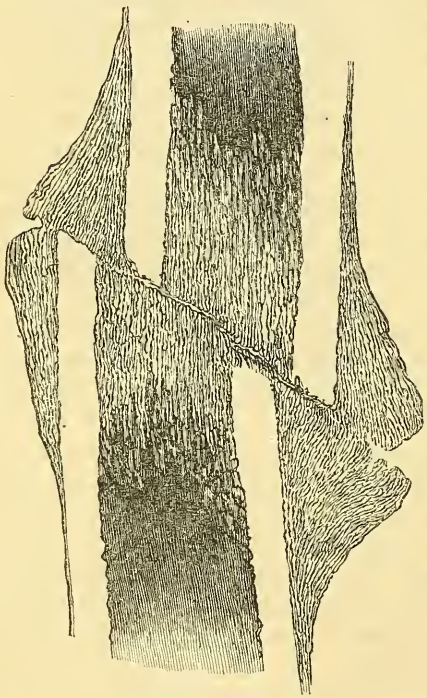

Fig. 275. Schrägbruch des Oberschenkels mit mässiger Dislocation. Reichliche Callusbildung von Periost und Mark aus.

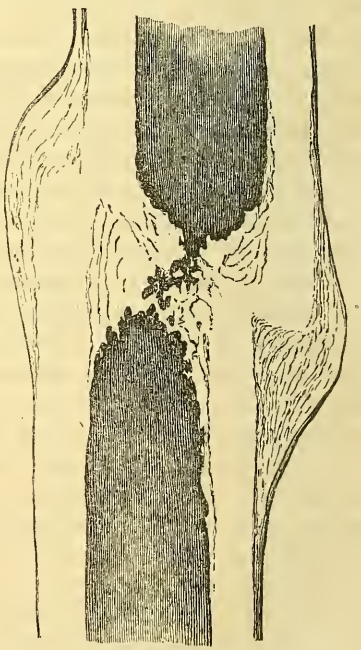

Fig. 276. Geheilter Knochenbruch. Beginnende Wiedereröffnung der Markhöhle. Halbschematisch.

Weniger in die Augen fallend sind die Leistungen der sclerosirenden Ostitis, ja wenn wir die Wiederherstellung eines nahezu normalen Knochens als das End-

ziel der Heilbestrebungen ansehen, so scheint es fast, als ob die sclerosirende Ostitis nichts weniger als fördernd für dieses Endziel wirke. Zur Herstellung des Knochens gehört schliesslich auch die Herstellung eines einzigen Markcylinders, hier ist es aber, als ob sich jedes Bruchende für sich abschliessen wollte, indem beiderseits eine anfangs knorpelige, später knöcherne Neubildung die geöffnete Markhöhle ausfüllt, was wenigstens bei Brüchen ohne Dislocation ziemlich unzweckmässig erscheint. Man hat die Ausfüllungsmasse in ihrer früheren Entwickelungszeit als inneren Callus bezeichnet, was angesichts der vollkommenen Uebereinstimmung in dem histologischen Verhalten nur zu billigen ist. Die Umwandlung in echtes Knochengewebe, schliesslich in compacte Substanz, erfolgt ganz so, wie wir es vom äusseren Callus gesehen haben.

Der Zustand der Bruchstelle ist danach folgender: Eine beträchtliche, im Ganzen spindelförmige, sehr feste Anschwellung ist schon durch die Weichtheile fühlbar. Beim Einschneiden stösst man zunächst auf ein saftiges, hie und da bereits derbes, schwieliges Bindegewebe, welches nach innen in das Periost übergeht. Dann folgt der Callus, unregelmässig höckrig contourirt, die Ossification desselben mehr oder weniger vollendet. Der Callus füllt die beiden einspringenden Winkel, welche die untere Bruchfläche mit dem oberen, die obere Bruchfläche mit dem unteren Schaftstücke des Knochens bei der Dislocation gebildet hat, vollständig aus, so dass der Uebergang vom oberen auf den unteren Theil der Epiphyse durch eine verstrichene S-förmige Knochenbrücke bewirkt wird. Sägt man die Bruchstelle in der Ebene dieses S durch, so erkennt man deutlich die Bruchflächen der compacten Substanz, und dieser Zustand erhält sich lange Zeit. Erst nach Jahren durchbricht eine rareficirende Ostitis jene doppelte Lage von compacter Substanz, welche sich zwischen die beiderseitigen Enden des unterbrochenen Markcylinders einschiebt. Hierdurch wird das Letzte gethan, um den geheilten Knochen soviel als möglich dem normalen anzunähern. Ebendahin führt die eigenthümliche Abglättung, welche die Bruchstelle erfährt, wenn die entzündliche Reizung aufgehört hat und das Uebermass von periostaler Wucherung, welches der Bruchstelle den oben erwähnten unregelmässigen Contour verliehen hatte, einer secundären Resorption anheimgefallen ist (Fig. 276).

Ungleich einfacher gestalten sich natürlich die Verhältnisse, wenn eine Dislocation entweder gar nicht stattgefunden hat, oder wenn sie durch ärztliche Kunst rechtzeitig ausgeglichen werden konnte; schwieriger, wenn die Dislocation mit einer Diastase der Bruchenden verbunden ist. In letzterem Falle kommt entweder gar keine Heilung zu Stande (Bruch der Patella), oder es bildet sich ein sogenanntes falsches Gelenk dadurch, dass jedes Bruchstück sich für sich abschliesst und dem anderen ein abgerundetes, oft sogar mit einem persistenten Ueberrest von Osteoidknorpel überzogenes Ende gegenüberstellt. Nur sehr geringfügige Diastasen hindern nicht, dass eine feste Verbindung zu Stande komme. Man glaubte dies lange Zeit der Organisationsfähigkeit des Blutextravasates danken zu müssen, welches sich ohne Zweifel gleich nach dem Bruche zwischen den Bruchflächen vorfindet. Durch *Virchow*'s Studien ist es aber erwiesen, dass gerade hier die Parostosis ossificans (pg. 700) helfend eingreift und durch selbständige Neubildung von Knochen aus jungem Bindegewebe die entstandene Lücke ausfüllt.

Störungen. Auch die Knochenwunden können in völlig analoger Weise, wie die Knochenbrüche heilen. In beiden Fällen wird zunächst dadurch eine durchgreifende Störung des Heilungsprocesses herbeigeführt, dass grössere oder geringere Knochenstücke nekrotisch werden, sei es, dass sie von vornherein abgesprengt wurden, oder dass sie im Laufe der Entzündung erst ausser Nahrung gesetzt worden sind. Dieses Falles werden wir im nächsten Abschnitt zu gedenken haben, weil durch die Anwesenheit des nekrotischen Stückes eine eitrige Entzündung erzeugt und so lange unterhalten wird, bis dasselbe völlig demarkirt und ausgestossen ist.

Von anderweitigen Störungen der Heilung wäre die ungenügende Callusbildung als eine besonders wichtige zu bezeichnen. Dieselbe kann eine relativ ungenügende sein, wenn die Bruchenden durch Muskelzug auseinander gehalten werden, wie beim Querbruch der Patella oder eine absolut ungenügende und dann zur sog. Pseudarthrose führende.

Nach einem ***Querbruch der Patella*** zieht der Quadriceps femoris das obere Fragment soweit nach oben zurück, dass es in den meisten Fällen misslingt, eine knöcherne Verheilung des Bruchs zu erzielen und wir im Allgemeinen zufrieden sein müssen, wenn der bandartige Zwischensatz, welcher sich zwischen den beiden Bruchflächen bildet, nicht zu lang und schlaff ausfällt.

Aus welchen Gründen aber gelegentlich bei ganz einfachen Querbrüchen der Röhrenknochen die Vereinigung durch knorpeligen, später knöchernen Callus ausbleibt und die Bruchenden einander unverbunden oder doch nur in Form eines falschen Gelenkes, einer ***Pseudarthrose,*** verbunden gegenüberstehen, darüber wissen wir nur vermuthungsweise Auskunft zu geben.

So vermuthe ich, dass die Knochenbildung an der gebrochenen Fibula deshalb bisweilen nicht recht von Statten geht, weil die starke Tibia eine kräftige Annäherung und Aneinanderpressung der Bruchenden durch die Muskelzusammenziehung verhindert.

Auch für die gebrochenen Knochen scheint das Gesetz, dass nur da bleibender Knochen entsteht, wo er als Stütze zu fungiren hat, einige Gültigkeit zu haben. Fehlt der Druck, so fehlt auch der Knochen. Sehr lehrreich ist daher die Atrophie der müssigen Bruchenden, noch mehr die Umformung derselben zu einer Art von Gelenk, wenn sie zwar in Berührung gehalten werden, aber ohne Stetigkeit bald in dieser bald in jener Lage. Im letzteren Falle runden sie sich beide ab und ganz allmählich erfolgt eine Metaplasie der terminalen Knochenschichten in wirklichen Knorpel[1], so dass knorpelige Ueberzüge wie bei der normalen Diarthrose entstehen. Auch ein Bewegungsraum bleibt ausgespart und erhält allmählich eine feste, membranöse Begrenzung mit dickem Endothelbelag. Das Ganze aber ist doch nur eine Organisation des unvollkommenen Zustandes und kann nicht als Heilung aufgefasst werden.

Ein etwas vollkommeneres Gelenk bildet sich, wenn einer oder beide Bruchenden eines Röhrenknochens gegen einen benachbarten ungebrochenen Knochen

1) *Ziegler* hat (Tageblatt der Naturforscherversammlung zu München 1877) den directen Uebergang von Knochen in Knorpelgewebe nachgewiesen bei Arthritis deformans und fungosa. Abschnitte der spongiösen Balken verwandeln sich ganz direct in kleine runde Knorpelknötchen.

dauernd angedrückt werden. Dann entsteht rings um die Berührungsstelle eine osteophytische Auflagerung, welche eine Art von Pfanne bildet, in welche sich das inzwischen abgerundete und mit knorpeligem Ueberzuge versehene Bruchende einfügt und einen Stützpunkt für allfallsige Bewegungen des freien Theils findet.

Auch bei jenen seltenen ***Fracturen des Schenkelkopfes,*** welche innerhalb der Gelenkpfanne stattfinden, unterbleibt die Anheilung des abgesprengten äussersten Kugelsegmentes, weil es an der nöthigen Callusmasse fehlt. Hier ist die Ernährung durch die kleine Arterie des Ligamentum teres zu gering zu dieser Leistung; im Gegentheil findet eher noch eine atrophische Abrundung und theilweise Resorption des Bruchstückes statt.

Der Bruch des chirurgischen Schenkelhalses geschieht meist in einer senkrecht von der Fovea trochanterica herablaufenden sagittalen Fläche. Kopf und Hals bilden danach ein nach unten keilförmig zulaufendes Bruchstück, welches mit seiner Spitze in die durch den Bruch selbst eröffneten Markräume des Femur einzudringen und sich daselbst fest »einzukeilen« pflegt. Genau genommen ist freilich dieser »***eingekeilte Bruch des Schenkelhalses***« nur von oben her ein wirklicher Bruch; nach unten geht derselbe in eine blosse Infraction der Knochenrinde, über, welche innerhalb des Angulus colli ziemlich dünn ist. So erhält das untere Ende des Bruchstückes jene Richtung nach einwärts, welche zur Einkeilung führt. — Auch die Einkeilung ist der Verheilung nicht günstig, zumal es sich meist um alte decrepide Individuen handelt, bei welchen kaum die Ernährung des eingekeilten Bruchstückes gesichert ist.

2. *Eitrige Entzündung, Nekrose und Caries der Knochen.*

Es scheint sich mehr und mehr herauszustellen, dass alle Eiterbildung im Knochensystem auf die Anwesenheit pathogener Pilze zurückzuführen sei. Bei der eitrigen Osteomyelitis wurde zuerst von *Rosenbach* der Staphylococcus aureus und albus (pg. 315) aufgefunden, reingezüchtet und weitergeimpft.

Die ***eitrige Periostitis*** kündigt sich gewöhnlich durch grosse Schmerzhaftigkeit des betreffenden Knochens und eine ödematöse Schwellung der Umgebung an. Das Periost ist überaus succulent, um ein mehrfaches verdickt und mit blutüberfüllten Capillaren sowie zahlreichen Ecchymosen durchsetzt. Allmählich findet sich zwischen Knochen und Beinhaut eine Eiterschicht ein. Die Masse des angesammelten Eiters und das Verhalten des Markes bedingen den weiteren Verlauf (siehe Necrosis).

Bei der ***eitrigen Osteomyelitis*** ist das Knochenmark pulpös gequollen, ungleichmässig hyperämisch. Inmitten der röthesten Stellen sieht man eine eiterige Verfärbung auftreten, welche bis zur Bildung deutlicher Eiterstreifen und circumscripter kleiner Heerde, selten wirklicher Abscesse führt. Bei jungen Individuen findet gern eine Ablösung der Epiphysen statt, welche von dem Marke her ernährt werden.

Ich habe oben gesagt, dass die Eiterbildung gerade bei den Entzündungen des Knochensystems ein besonders bedenkliches Moment in den Gang der Veränderungen hineintrüge. Dies beruht wesentlich auf dem Umstande, dass die

Structur der Knochen einer schnell eintretenden Expansion nicht günstig ist. Die Eiterung aber verlangt, wie jede excessive Zellenneubildung, in erster Linie Raum, unter Umständen sehr viel Raum, und die mechanische Kraft, welche bei der fortgesetzten Theilung und Vermehrung der Zellen entwickelt wird, ist eine so bedeutende, dass dagegen die Haltbarkeit und der Turgor der Gefässe nicht aufkommen kann, wenn beide neben einander in einem gegebenen, aber unzureichenden und keiner weiteren Ausdehnung fähigen Raume existiren sollen. Auf diese Weise, d. h. durch Compression und Zerreissung von Gefässen, giebt die Eiterung Veranlassung zu einer Reihe der mannigfaltigsten und tiefgreifendsten Ernährungsstörungen, welche, soweit sie das Knochengewebe betreffen, sämmtlich in das Gebiet der Nekrose fallen. Das Knochengewebe stirbt bald in grösseren, bald in kleineren Portionen ab. Die abgestorbenen Knochentheile werden Sequester genannt. Je grösser nun die Sequester sind, um so mehr spricht man von Nekrose, je kleiner, um so mehr von Caries des kranken Knochens. Alle Sequester fordern als fremd gewordene Körper einen neuen Entzündungs- und Auslösungsprocess. Dieser aber führt, wenn überhaupt, nur sehr langsam zum Ziele, weil die festgefügte Knochensubstanz nur eine ganz allmähliche Trennung ihrer Continuität mit dem Gesunden gestattet. Daher also der endlose Verlauf jeder Knochenentzündung, wenn es einmal zur Eiterung gekommen ist.

Nekrose. Das gänzliche Aufhören der Ernährung innerhalb einer gewissen, umschriebenen Knochenportion ist von einer Reihe entzündlicher Vorgänge in der Nachbarschaft gefolgt, deren endliches Resultat die Ablösung und Aussonderung des Todten vom Lebendigen ist. Der Gang der Veränderungen wird meist durch die besondere Ursache der Nekrose bestimmt. Bei den traumatischen Nekrosen ist unter Umständen die Ablösung des todten Knochentheils vom lebendigen schon vollzogen (Splitterbruch und -hieb), aber die versteckte Lage macht eine schnelle Ausstossung vor der Hand unmöglich. Meist ist auch bei Traumen eine eiterige Ostitis das die Nekrose vermittelnde Moment, wie sie in weitaus den meisten Fällen von Nekrose als erste und alleinige Ursache dasteht. Die eiterige Periostitis gipfelt, wie erwähnt worden ist, in einer Eiteransammlung zwischen Periost und Knochen. Ein präformirter, erweiterungsfähiger Hohlraum existirt hier nicht, wohl aber ist, namentlich bei jugendlichen, noch im Wachsthum begriffenen Knochen, die Cambiumschicht (*M. Schultze*) des Knochens so weich, dass der Ablösung ein verhältnissmässig geringer Widerstand geboten wird. Nur die Gefässe, welche ziemlich zahlreich aus dem Periost in die Rinde des Knochens übertreten, müssen gesprengt werden, und es hängt von der Intensität der Entzündung, resp. von der Quantität des Eiters ab, wieviel in diesem Punkte geleistet wird. Nicht mit Unrecht wird diese Gefässzerreissung als ein Hauptgrund für die Häufigkeit peripherischer Nekrosen nach eiteriger Periostitis angesehen. Es liegt in der That sehr nahe, die directe Unterbrechung der Blutzufuhr zum äusseren Dritttheil der compacten Substanz, welche dem Periost von Rechtswegen zukommt, als die Ursache des gänzlichen Aufhörens der Lebensvorgänge in eben diesem äusseren Dritttheil zu bezeichnen. Wenn trotzdem keineswegs in allen Fällen auf eiterige Periostitis auch Nekrose folgt, so darf uns das nicht bestimmen, jenes so evidente ätiologische Verhältniss ohne Weiteres zu

verwerfen, sondern es muss uns auffordern, die Ursache der Ausnahme in besonderen Verhältnissen, z. B. in einer noch rechtzeitig möglichen Uebernahme der Rindencirculation auf die Gefässe des Markes, zu suchen. Nur der Eiter selbst ist von vornherein als etwas aus dem organischen Verbande Ausgeschiedenes, in diesem Sinne »Todtes«, anzusehen. Seine Anwesenheit erregt eine sequestrirende Entzündung sowohl im Periost als im Knochen. Das Periost ist sehr bald in eine pyogene Membran verwandelt, welche den Organismus gegen ihr eigenes Absonderungsproduct schützt und abschliesst. Im Knochen entwickelt sich eine rareficirende Ostitis, welche die Aufgabe hat, den Organismus auch von dieser Seite mit einer Schicht von Granulationsgewebe gegen das Todte abzuschliessen. Diese rareficirende Ostitis wird vom Marke aus gespeist und reicht soweit in die compacte Substanz hinein, als sich deren Gefässbahnen offen und in Circulation erhalten haben. Es giebt Fälle, wo sie sich an der äusseren Oberfläche entwickelt, wo sich die *Havers*'schen Canälchen erweitern, in zahlreichen blutreichen Knöpfchen hervortreten und sich zu einer continuirlichen Schicht vereinigen lassen, welche sich dann mit dem abgehobenen Periost zur rings geschlossenen Abscessmembran verbindet (Exfoliatio insensibilis). Häufiger freilich sind die äussersten Lagen der compacten Substanz zu lange ausser Circulation und Stoffwechsel gewesen, als dass eine Wiederbelebung derselben vom Marke aus möglich wäre, und dann erscheint unsere rareficirende Ostitis als sequestrirende Entzündung, welche die abgestorbenen Lamellen abtrennt und zum Eiter schlägt, der die Abscesshöhle füllt. Der todte Knochen wird Sequester genannt, die rareficirende Ostitis, welche ihn ablöst, Demarcation. Die Demarcation kann Monate und Jahre in Anspruch nehmen. Während dieser Zeit dauert die Eiterung ununterbrochen fort, das abgehobene Periost aber erinnert sich wieder seiner ossificatorischen Leistungsfähigkeit und bildet unter der pyogenen Oberfläche eine Schicht von neuem Knochengewebe, welche mit der Zeit eine sehr erhebliche Dicke erreichen kann. »Todtenlade« wird die knöcherne Kapsel genannt, welche auf diese Weise entsteht, und welche den mehr oder minder gelösten Sequester in ihrem Innern beherbergt.

Durch eine Fistelöffnung, aus welcher sich ein dünnflüssiger, die Silbersonde schwarz färbender Eiter ergiesst, gelangt man in einen länglichen Hohlraum, und erkennt mit der Sonde das nekrotische Knochenstück, den Sequester, an seiner Oberfläche, welche glatt ist, soweit die demarkirende Entzündung, welche den Sequester von unten und von den Seiten lockert und abhebt, sie nicht erreicht und verändert hat. Die ganze übrige Höhle ist mit Granulationen austapeziert.

Auch das benachbarte nicht abgehobene Periost betheiligt sich durch ossificirende Periostitis. Auf mehrere Zoll aufwärts und abwärts erheben sich Osteophyten und Exostosen in wechselnder Form und Menge. Alle diese weithin reichenden Entzündungserscheinungen schwinden, sobald es gelingt, den Sequester zu entfernen. Selbst die Todtenlade verkleinert sich unter Obliteration der Abscesshöhle mehr und mehr, die Exostosen schwinden, und der Knochen nimmt wieder normale Formen an.

Man unterscheidet gewöhnlich eine peripherische und eine centrale Nekrose. Die peripherische Nekrose ist aber nur ausnahmsweise nicht mit centraler Nekrose verbunden (Exfoliatio insensibilis), während eine nur centrale Nekrose

durch Osteomyelitis purulenta bedingt wird, wenn diese nicht den Tod früher herbeigeführt hat. Das ganze innere Dritttheil der compacten Substanz ist auf die Ernährung vom Mark aus angewiesen und stirbt ab, soweit die Circulation in der Arteria nutritia aufhört. Es sind in der Regel mehrere Knochenfisteln im ganzen Umfange des kranken Knochens vorhanden. Derselbe ist in toto oder doch im ganzen Bereiche der Erkrankung bis aufs Doppelte seines normalen Umfanges aufgetrieben. Durch die Fisteln gelangt man zu einem, seltener zu mehreren kleinen, gewöhnlich zu einem grösseren abgestorbenen Knochenstück, welches überall rauh ist und ein abgestorbenes Stück der myelotrophen Knochensubstanz darstellt.

Caries. Es hat Zeiten gegeben, wo der Begriff Caries ein sehr umfassender war. Ueberall wo durch pathologische Veränderungen ein angenagter, zerfressener Zustand der Knochen verursacht worden war, wandte man die Bezeichnung Caries an, man konnte in diesem Sinne von krebsiger, syphilitischer Caries reden, man konnte die durch Aneurysmen verursachten Knochendefecte als cariös bezeichnen etc. Gegenwärtig beschränkt man sich mehr und mehr, zwei Formen von wirklicher Knochenverschwärung, die eine als einfache, die andere als fungöse Caries zu benennen. Die einfache Caries entspricht dem, was wir an der äusseren Haut ein torpides Geschwür nennen würden. Ein umschriebener, langsam tiefer greifender, im Ganzen aber flacher Substanzverlust an der Oberfläche eines Knochens, in dessen Grunde fort und fort geringe Mengen Eiter nebst zerfallenden Gewebsüberresten abgesondert werden. Der Eiter wird, wie überhaupt alle flüssigen Bestandtheile des Secrets, von dem blossliegenden Gefäss und Markgewebe producirt. Dieses befindet sich in einer gewissen Entfernung von der Oberfläche in einem hyperämisch-hyperplastischen Zustande, welcher nach der Oberfläche zu einer ausserordentlich dichten, zelligen Infiltration Platz macht. Die Zellen füllen alle Poren der Knochenstructur vollkommen aus, sie lassen keinen Raum für Blut und Blutgefässe; die letzteren werden comprimirt und gehen dann mit den Zellen selbst in einen moleculären Detritus über. Letzterer bildet nicht selten eine ununterbrochene, oberflächlichste Schicht, welche natürlich nur dadurch Halt gewinnt und haftet, weil sie mit den noch nicht zerstörten und netzförmig zusammenhängenden Bälkchen der spongiösen Substanz durchsetzt ist. Die Einmischung des Knochengewebes in den Entzündungsprocess hat somit einen entschieden nachtheiligen Einfluss auf den Verlauf desselben. Das Knochengewebe ist es, welches einerseits durch Raumverweigerung die freie Entwickelung einer gesunden Oberflächengranulation unmöglich macht und die Zellenbildung in ihrer eigenen Fülle ersticken lässt, anderseits aber durch die andauernde Verbindung mit den gesunden Knochenbälkchen der tieferen Schichten das zerfallende, faulige Material, was besser längst abgestossen und ausgesondert wäre, wie einen Brandschorf an der Geschwürsfläche festhält und dadurch dem ganzen Process den Charakter einer torpiden Jauchung aufprägt.

Weitaus die meisten Fälle von Caries schliessen sich an entzündliche Affectionen der Gelenke an und werden später ausführlich geschildert werden.

Die nicht-articulären Formen der einfachen Caries gehen aus umschriebenen eiterigen Periostitiden hervor; die meisten sind syphilitischer Art und compliciren sich gern mit Gummabildung (s. unten).

Entzündungen der Gelenke.

Das Gelenk — namentlich die Diarthrosis mit ihren knorpligen Flächen und ihrem Synovialsack — bietet dem Entzündungsprocess wesentlich andere Vorbedingungen dar, als der einzelne Knochen. In ätiologischer Beziehung lässt der Umstand, dass bei zahlreichen Infectionskrankheiten, bei Pyämie und Puerperalfieber, bei Scharlach, Masern, Typhus und Ruhr, bei Gonorrhoe und andern, nicht acuten Arthritiden auftreten, die Gelenke als ziemlich hoch qualificirt für die Ansiedlung pathogener Schizomyceten aus dem Blute erscheinen und unterstützt die Ansicht derjenigen, welche auch die Polyarthritis rheumatica (den acuten Gelenkrheumatismus) für eine Infectionskrankheit erklären möchten.

Ausser den Infectionsstoffen aber und neben denselben kommen auch mechanische und chemische Insulte in Betracht, von denen die ersteren in allerhand Contusionen und Distorsionen bestehen, welche das Gelenk so leicht treffen, während die letzteren hauptsächlich von der Harnsäure ausgehen, welche bei bestehender gichtischer Diathese mit Vorliebe in die Gelenktheile ausgeschieden wird.

In anatomischer Beziehung kommt vor Allem der verhältnissmässig grosse Spielraum in Betracht, welcher sich in der Gelenkhöhle selbst für Flüssigkeitsergiessungen und Sammlungen darbietet. Für den angehenden Arzt ist es sehr lehrreich, in der Leiche einige Gelenkhöhlen künstlich mit Wasser zu füllen, um sich nicht zum ersten Mal in der Praxis von dem grossen Umfang überraschen zu lassen, welchen das Gelenk durch Flüssigkeitsansammlungen einnimmt. Die Synovialis ist zu oberflächlichen Secretionen ausserordentlich geneigt. Die verschiedenen Qualitäten aber, welche ihre Secrete darbieten, erklären sich, wenn wir die eigenthümliche Zwischenstellung erwägen, welche die Histologie der Synovialmembran zwischen den serösen und den Schleimhäuten anweist.

Die Gelenkhöhle ist ein Binnen- oder Bewegungsraum im Bindegewebe und steht als solcher den serösen Säcken nahe, anderseits erinnert der Bau der Synovialmembran wegen ihres dicken Bindegewebsstratums und doppelschichtigen Epitheliums an das Verhalten der Schleimhäute. Daher können wir an den Synovialmembranen einerseits sero-fibrinöse Ausschwitzungen, wie an serösen Häuten, anderseits eiterig-katarrhalische Absonderungen, wie an Schleimhäuten, beobachten.

Hydarthrus. Eine kräftige Contusion des Kniegelenks kann bei disponirten Individuen genügen, um eine seröse Ausschwitzung in die Gelenkhöhle zu veranlassen, und da von Einrichtungen für die Resorption in der Synovialmembran von Hause aus wenig vorhanden ist, Lymphgefässe vielmehr erst in ziemlicher Entfernung von der freien Oberfläche auftreten, so ist immer auf einen gewissen längeren Bestand einer derartigen Schwellung zu rechnen. Wird der Fall gar vernachlässigt, so geht daraus leicht ein chronischer Hydrops mit Verdickung und zottigem Auswuchern der Synovialmembran, sowie mit oberflächlicher Erweichung des Knorpels hervor. Irreparabel ist der Hydarthrus in keiner seiner Entwickelungsphasen. Sein Lieblingssitz ist das Kniegelenk.

Arthritis purulenta und Caries articulorum superficialis. Die eiterige Entzündung der Synovialhaut ist nach der Auffassung von *R. Volkmann* in ihren ersten Stadien ein acuter, eiteriger Katarrh, eine Blennorrhoe. Nachdem

die Epithelzellen abgestossen, producirt das Bindegewebsstratum, ohne dass die Continuität der Oberfläche gestört würde, massenhafte Eiterkörperchen, welche den klaren Gelenkhöhleninhalt trüben und je länger je mehr in einen dicklichen, fadenziehenden, weil mit Synovia gemischten Eiter umwandeln. Im weiteren Verlaufe tritt dadurch eine Wendung zum Schlimmern ein, dass die Gelenkknorpel durch den stagnirenden und dadurch in eine Art von Zersetzung übergehenden Eiter gereizt und zu einer oberflächlichen Verschwärung veranlasst werden, welche den Knorpel schichtweise zerstört und danach auf den Knochen selbst übergeht.

Der Knorpel zerfällt bei dieser Gelegenheit durch einen Process, welcher mit einer Zellentheilung beginnt und mit einer gänzlichen Auflösung der Zellen wie der Intercellularsubstanz endigt. Macht man einen senkrechten Durchschnitt durch den Knorpel, so gewahrt man die ersten Kern- und Zellentheilungen etwa in der zehnten bis zwölften Zellenschicht von oben gerechnet. Dieselben gehen anfangs den Weg der einfachen Knorpelhyperplasie, man sieht Gruppen von 4—10 Zellen, welche noch deutlich den Charakter von Knorpelzellen tragen, in einer gemeinschaftlichen Kapsel. Weiter gegen die Oberfläche zu tritt unter sehr beträchtlicher Erweiterung der Knorpelhöhle und allmählichem Undeutlichwerden der Kapsel das gewöhnliche Eiterkörperchen an die Stelle der Knorpelzellen. Die Grundsubstanz ist mittlerweile feinkörnig, trübe geworden, gegen die Oberfläche zu schwindet sie immer mehr ein und zerfliesst schliesslich im Inhalt der Gelenkhöhle. Mit dieser gänzlichen Verflüssigung der Grundsubstanz ist gleichzeitig die Eröffnung der oberflächlichsten Knorpelhöhlen gegeben. Die Eiterkörperchen, welche sich meist durch regressive Metamorphosen in einen fettigen oder fettigkörnigen Detritus verwandelt haben, mischen sich dem Eiter in der Gelenkhöhle bei; eine halbkreisförmige Exesion des freien Randes bleibt noch eine Zeit lang zurück. Mit ihr aber schwindet auch die letzte Spur der Knorpelstructur.

Wir haben keinen Grund, dieser Art von Zerstörung den Namen einer echten Verschwärung vorzuenthalten. Die von manchen Autoren bevorzugten Bezeichnungen »Knorpelerweichung« oder »Maceration des Knorpels« drücken nur einen Theil der Veränderung aus und vernachlässigen die offensichtliche active Betheiligung der zelligen Elemente. Das Knorpelgeschwür erscheint dem blossen Auge als ein scharfrandiger, meist sehr flacher Defect, als eine Corrosion der Oberfläche, welche sich mit Vorliebe auf den Punkten der gegenseitigen Berührung einfindet, allmählich aber den ganzen Gelenkkopf überzieht und, wie bereits erwähnt wurde, schichtweise in die Tiefe dringt.

Die eitrige Gelenkentzündung kann, ohne dass eine Eröffnung nach aussen erfolgt wäre, wieder rückgängig werden und zur Ausheilung gelangen. Häufiger indessen kommt es zur Fistelbildung und zur superficiellen Caries der Gelenkenden. Letztere stellt sich ein, sobald die Knorpelüberzüge definitiv zerstört sind, und nun der Knochen unbedeckt in die eitergefüllte und durch Fistelgänge mit der Luft communicirende Gelenkhöhle hineinragt. Charakteristisch ist hierbei die Abhängigkeit des eigentlich zerstörenden Processes von dem Drucke und der Reibung, welche die Gelenkflächen gegen einander ausüben. Nicht durch eine entzündliche Sequestration, wie bei der fungösen Caries, sondern durch mechanische Gewalt werden hier fort und fort kleinste Fragmente des Knochengebälkes zugleich

mit dem Detritus, welcher sie einhüllt, abgelöst. Man findet und fühlt sie wie Sandkörnchen in dem dünnen jauchigen Eiter, welchen die Gelenkhöhle absondert. Diese Zerstörung, auf welche *Volkmann* die Bezeichnung Molecularnekrose anwendet, schreitet zwar langsam fort, bringt aber doch mit der Zeit sehr umfangreiche Defecte an den Condylen, an der Pfanne etc. und damit namhafte Verkürzungen und Verstellungen der Glieder hervor. Die Geschwürsfläche zeichnet sich stets durch ihren superficiellen Charakter aus. Sie ist scharf umschrieben, relativ glatt, und das Infiltrat greift höchstens 0,5—1 Linie tief in die Substanz des Knochens ein. Nach *R. Volkmann* folgt sogar nicht selten unter der Zone der eigentlichen Entzündung und Eiterung eine oft liniendicke Schicht abnorm dichten Knochengewebes. Es ist, als ob sich der Knochen durch eine sclerosirende Ostitis gegen das weitere Vordringen der Zerstörung schützen wollte. In Wahrheit dürfte der Sclerose die Bedeutung einer etwas weniger intensiven Entzündung des dem eigentlichen Entzündungsheerde benachbarten Gewebes zuzuschreiben sein. —

Die Ausheilung der offenen Caries wird, wo es angeht, durch die Resection der Gelenkenden unterstützt und beschleunigt. Ueberlässt man die Ausheilung den demarkirenden Granulationen, so erhält man im besten Falle eine Ausfüllung der Gelenkhöhle mit jungem Bindegewebe, welches später verknöchert und eine sog. Ankylosis completa des Gelenkes zur Folge hat.

Arthritis sicca. Gelenkentzündungen, in deren symptomatologischen Krankheitsbildern der Schmerz in den Vordergrund, dagegen der Flüssigkeitserguss in die Gelenkhöhle zurücktritt, kann man passend als trockene Arthritides bezeichnen. Die Entzündung sitzt hier mehr im Parenchym der Synovialmembran, im Kapselband und den umgebenden Weichtheilen; hier findet sich neben einer kräftigen Hyperämie zunächst ein seröses Exsudat, welches erst bei längerem Bestande einem zelligen, aber niemals eitrigen Infiltrat Platz macht. — Die Oberfläche der Synovialmembran ist meist nur stellenweise stärker geröthet, die kaum vermehrte Synovia enthält Fibrinflocken und wenige Eiterkörperchen, sie kann auch fast klar sein oder beinahe ganz fehlen.

Die Arthritis sicca ist das typische Product der chronisch-rheumatischen und gichtischen Diathese. Bei der »Gicht« führt die Anwesenheit übergrosser Mengen von Harnsäure im Blute zu abnormen Ausscheidungen harnsaurer Salze, unter anderen auch in die Gelenkhöhlen und in das Parenchym der Knorpel, Knochen und der membranösen Theile, welche das Gelenk begrenzen. Man kann vom histologischen Standpunkte aus diese Harnsäureinfiltration der festen Theile den Infiltrationen mit Kalksalzen, Amyloidsubstanz, Fett oder Pigment an die Seite stellen, aber ihr auf die Gicht allein beschränktes Vorkommen hat mich abgehalten, sie im allgemeinen Theil näher zu berücksichtigen.

Am bemerkenswerthesten ist die Art und Weise, wie sich die Harnsäureinfiltration am Knorpelgewebe darstellt. Die Knorpelzellen erweisen sich hier als Hauptdepositäre des harnsauren Kalkes und Natrons. Sie bilden regelmässig die Mittelpunkte der sternförmigen Krystallbüschel, welche den Knorpel durchsetzen. Ich bin freilich nicht der Ansicht, dass hierbei eine active Betheiligung der Zellen im Spiele ist, sondern die Ausscheidung erfolgt eben da am ehesten, wo der meiste Platz dafür ist, in den Knorpelhöhlen, aber jedenfalls ist der mikrosko-

pische Anblick des Infiltrates ein sehr charakteristischer (Fig. 277). In den membranösen Theilen des Gelenkes, sowie im Knochenmarke, sind die Krystallbüschel ohne Rücksicht auf die Textur vertheilt. Sie bilden hier förmliche Knoten bis zur Grösse einer Erbse und darüber, bei deren Anblick man sich unwillkürlich fragt, woher denn der Raum für eine so voluminöse Einlagerung beschafft sei.

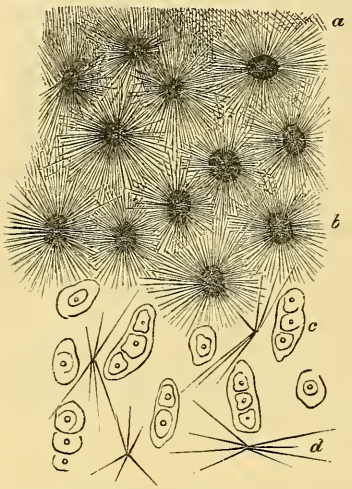

Fig. 277. Arthritis uratica. Senkrechter Durchschnitt durch einen oberflächlich mit Harnsäurekalk infiltrirten Gelenkknorpel. *a.* Die Oberfläche. *b.* Knorpelhöhlen mit Krystallbüscheln. *c.* Noch nicht infiltrirte Knorpelzellen, in Theilung. *d.* Isolirte Krystallnadeln der Grundsubstanz. Nach *Cornil* und *Ranvier.*

Die Harnsäureinfiltration ist selbstverständlich ein erheblicher chemischer Reiz für die betroffenen Theile. *Ebstein* wies nach, dass dieselbe geradezu nekrotisirend auf die Gewebe wirkt, und deshalb ist kaum anzunehmen, dass schon in jenen geringen Anfällen von Arthritis uratica, welche man am Metatarsalgelenk des Hallux Podagra nennt, die Anhäufung von Harnsäure bis zur krystallinischen Ausscheidung gedeiht.

Die active Hyperämie, welche sich in diesem Falle sehr bald in das Entzündungsbild einmischt und welche man nach alter Erfahrung nicht hintanhalten darf, beseitigt hier in kurzer Frist die Materies peccans wieder. Aehnlich ist es mit den rheumatischen Gelenkaffectionen. Erst wenn die Entzündungsreize und damit die Entzündungen selbst intensiver auftreten und anhaltender wirksam sind, haben wir auch höhere Entwickelungen der anatomischen Krankheitsbilder zu gewärtigen.

Wird die Arthritis sicca chronisch, so treten Bindegewebswucherungen in den Vordergrund der Erscheinungen. Die Synovialmembran treibt papillöse Excrescenzen in die Gelenkhöhle hinein und verengt dadurch das Lumen derselben. Die Kapselbänder verdicken und verkürzen sich; sie beschränken von aussen her die Spielweite des Gelenkes, so dass sich allmählich das Bild einer bis zur Unbeweglichkeit gehenden Gelenksteifigkeit neben einer harten, knotigen Auftreibung desselben einstellt. Es kann auf diese Weise bis zur völligen Obliteration der Gelenkhöhle, zur bindegewebigen, selbst zur knöchernen Ankylose kommen. Die Einleitung hierzu macht eine »pannöse« Gefässwucherung, welche sich von den Rändern der Gelenkknorpel wie ein Vorhang über die freien Oberflächen derselben herschiebt. Diesen Pannus hat *C. O. Weber* zuerst beschrieben und ihn als ein passendes Object zum Studium der Gefässneubildung befunden. Er zeigte auch, dass derselbe frühzeitig eine feste Verbindung mit dem Knorpelgewebe eingeht, welches unter ihm seine Grundsubstanz ändert und zu einem weichen Bindegewebe metaplasirt. Sind die beiderseitigen Panni vollendet, so steht einer Verwachsung derselben und damit einer intercartilaginösen Obliteration ev. Ankylose nichts mehr im Wege.

Später schwinden aber die Knorpel mehr und mehr. Das Knorpelgewebe

zieht sich, wie *Volkmann* sagt, überall zurück, wo es nichts mehr zu thun hat. Dann sind die knöchernen Gelenkenden nur noch durch eine bindegewebige Brücke verbunden, welche durch nachträgliche Verknöcherung allmählich zur knöchernen werden kann.

Bei der chronischen Arthritis uratica bedingt die Anwesenheit massenhafter Ablagerungen von harnsaurem Kalk gewisse Modificationen des Verlaufs. Das Gelenk öffnet sich hierbei mit unbedeutender Eiterbildung nach aussen und der Arzt kann einen directen Einblick in die weissen, mörtelartigen Concremente gewinnen, welche es erfüllen und allseitig umlagern.

Infectiose Granulome.

Tuberculose. Unerlässlich ist zur Zeit noch die Annahme, dass bei gewissen Individuen ohne nachweisbare oberflächliche d. h. Schleimhaut- oder Lungen-Tuberculose, Tuberkelbacillen gelegentlich ins Blut gelangen und von hier aus in gewissen besonders bevorzugten Punkten abgesetzt werden können. Zu diesen bevorzugten Punkten gehört auch das Knochenmark und zwar in erster Linie das hämatoblastische Mark in den kurzen Knochen und in den Epiphysen der Röhrenknochen. Die Strömungsverhältnisse des Blutes, welche namentlich bei anämischen und herzschwachen Individuen an diesen Stellen nicht die günstigsten sind, mögen dabei localisirend wirken. Doch sind wir noch weit von einer klaren Einsicht der ganzen Angelegenheit entfernt.

Da nun die Epiphysen der langen Knochen zugleich die Gelenkenden derselben und auch die kurzen Knochen der Hand- und Fusswurzel, sowie der Wirbelsäule in der Regel an mehreren Seiten von Gelenken und Halbgelenken besetzt sind, so pflegt der tuberculöse Entzündungsprocess früher oder später ein benachbartes Gelenk in Mitleidenschaft zu ziehen. Auf Grund dieser nahen Beziehung zu den Gelenken, einer Beziehung, welche sich im Laufe des Processes immer mehr in den Vordergrund drängt, wird von den meisten Chirurgen die Caries fungosa als chronische Gelenkentzündung aufgefasst. Der Anatom sieht das Gelenk nur als den örtlichen Mittelpunkt der Störungen an, den Ausgangspunkt derselben aber sucht er, wie gesagt, nicht an der Oberfläche, sondern in den tiefer gelegenen Parenchymen der einzelnen Gelenktheile, insbesondere aber der Knochen.

Ostitis und Arthritis tuberculosa (Caries fungosa, Arthrocace). Die ersten Anfänge der tuberculösen Ostitis kann man gut am Mark der Wirbelkörper studiren. Hier sieht man mit unbewaffnetem Auge hanfkorngrosse, graue, dichte und blutlose Stellen, welche weiterhin centrale Opalescenzen bekommen. Das Mikroskop weist die histologischen Elemente des miliaren Tuberkels nach; der Nachweis der Bacillen wird auch gelingen. — An dieses Stadium der Eruption schliesst sich ein Stadium der Verkäsung und Erweichung einerseits, anderseits eine reactive Entzündung der Umgebungen, welche zunächst den anatomischen Charakter einer hyperplastischen Wucherung des Knochenmarks annimmt. Als »fungöse« Granulation wird diese Wucherung namentlich dann bezeichnet, wenn sie an die freie Fläche eines benachbarten Gelenkes durchbricht und sich daselbst in Form eines flachen Schwammes ausbreitet. Bei diesen Erscheinungen kann es sein

Bewenden haben. Es giebt Fälle von fungöser Ostitis —, in denen es überhaupt gar nicht zur Eiterung kommt. Die Granulationen des Knochens nämlich sondern, selbst wenn sie die Gelenkoberfläche bilden, nicht nothwendig grössere Mengen von Eiter ab. Sie haben in ihrer Textur eine grosse Aehnlichkeit mit den bleibenden Bindegewebsformationen, namentlich mit dem sogenannten adenoiden Gewebe der Lymphfollikel und der Darmschleimhaut, und hiermit scheint auch ihre geringe Neigung zur Eiterbildung zusammenzuhängen.

Dass es trotzdem in den meisten Fällen zur Eiterung kommt, werden wir weiter unten zu berichten haben, nachdem wir zuvor die Leistungen der »trocknen« Entzündung allein kennen gelernt haben.

Nehmen wir den wichtigsten Fall zuerst: es sei die gelenkbildende Epiphyse eines grösseren Röhrenknochens von Tuberculose befallen und infolge dessen das Epiphysenmark weithin gereizt und in fungöse Granulation übergegangen. Die Knochenbälkchen der spongiösen Substanz schmelzen den andrängenden Markmassen gegenüber mehr und mehr ein, während die compacte Rindenschicht zwar ebenfalls dünner, aber doch niemals so dünn wird, dass sie unfähig würde, die Contouren der Epiphyse zu bewahren und derselben einigen äusseren Halt zu verleihen. Das Wachsthum des Knochenmarkes ist von vornherein mehr gegen die den Gelenkknorpel tragende Oberfläche gerichtet. Die Markräume und Havers'schen Canälchen, welche dicht unter dem Knorpel liegen, thun sich — so zu sagen — auf, und hervor drängen die wuchernden Granulationen des Markes und bilden alsbald ein continuirliches Polster, welches zwischen Knorpelunterfläche und Knochenoberfläche eingeschaltet ist (Fig. 278 *b*). Der Knorpel ist demgemäss vom Knochen etwas abgehoben. Der Zwischenraum, resp. die Dicke des Granulationspolsters kann nahe an eine Linie betragen.

Dass eine so bedeutende entzündliche Bewegung in der Nahrung spendenden Unterlage des Knorpels auf die Ernährung des Knorpels selbst vom grössten Einflusse sein muss, liegt auf der Hand. Der Knorpel wird besser ernährt, wenn man es eine bessere Ernährung nennen will, dass es jetzt von einer grösseren Quantität flüssiger Blutbestandtheile durchströmt wird. Bei dieser Ueberernährung aber steht sich der Knorpel selbst am schlechtesten, indem er allmählich als Knorpel zu Grunde geht, wenn auch seine zelligen Elemente in einer zahlreichen, aber entarteten Nachkommenschaft weiter existiren mögen. Das unbewaffnete Auge hat bei der Betrachtung des senkrechten Durchschnitts den Eindruck, als ob der Knorpel von den Knochengranulationen durchwachsen würde.

Das Mikroskop urtheilt etwas anders, indem es eine active Betheiligung des Knorpels an dem Werke seiner eigenen Zerstörung anerkennen muss. Fig. 278 ist bestimmt, uns den Vorgang zu erläutern. Die Zone *a* enthält den letzten Ueberrest eines schwindenden Gelenkknorpels. Man sieht links noch einige gewöhnliche Knorpelzellen in den üblichen Zwischenräumen alternirend in der hyalinen Grundsubstanz vertheilt. Weiter nach rechts beginnt eine Rarefaction der Grundsubstanz in denjenigen Richtungen, welche den geraden Weg von einer Knorpelhöhle zur andern bezeichnen. Es sind dies offenbar dieselben Wege, auf denen auch die physiologische Ernährung durch intermediären Flüssigkeitstransport stattfindet. Durch die stärkere Inanspruchnahme derselben tritt eine Art von Auslaugung, Erweichung und Rarefaction ein, welche endlich zur Bildung eines vollkommenen

Canalnetzes im Knorpel führt. Die Knotenpunkte dieses Netzes werden in ihrer Lage durch die ehemaligen Knorpelhöhlen bestimmt. Kurz vor der definitiven Eröffnung der Canäle vergrössern sich die Knorpelhöhlen in den betreffenden Richtungen, und man kann sich sehr wohl überzeugen, dass um diese Zeit, also noch vor der Möglichkeit einer Einwanderung mobiler Zellen des Granulationsgewebes, sich die Knorpelzellen selbst durch Theilung vermehrt haben. Die Theilungszellen sind sehr viel kleiner als die Mutterzellen, der Knorpelhöhleninhalt gleicht schon vor der directen Berührung mit dem Granulationsgewebe diesem in

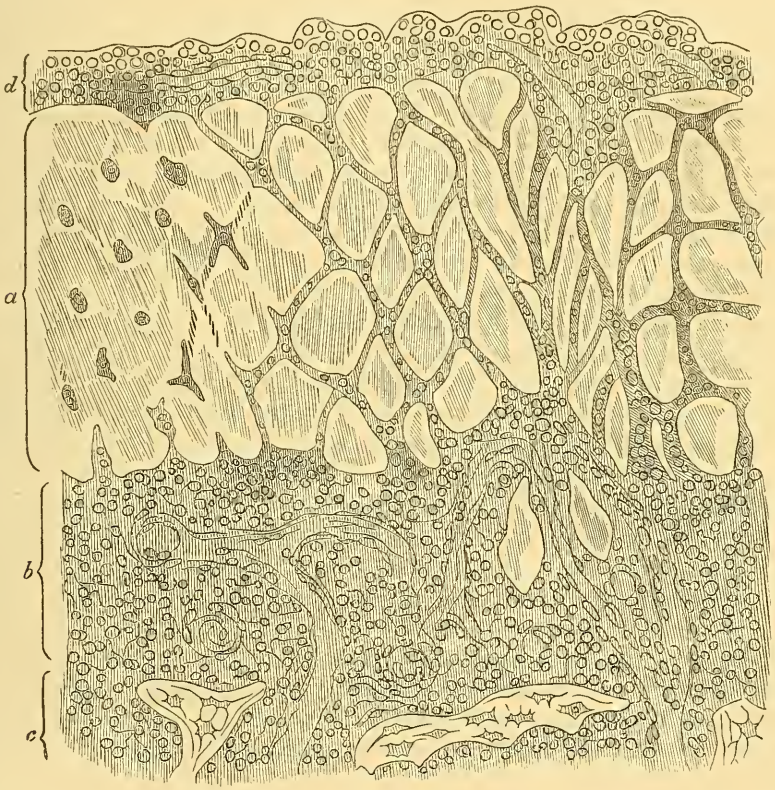

Fig. 278. Arthritis fungosa. Senkrechter Durchschnitt, welcher von der Oberfläche des Gelenkes bis zum Knochen reicht. *a*. Der letzte Ueberrest des Gelenkknorpels. *b*. Granulationsschicht zwischen Knochen und Knorpel. *c*. Rareficirte Knochenstructur. *d*. Superficielle Granulation, von dem Rande der Synovialis ausgehend. $^1/_{300}$.

seiner histologischen Qualität vollkommen, so dass, wenn schliesslich die letzten Ueberreste der trennenden Grundsubstanz geschwunden sind, die Producte der Knorpelzellen sich einfach dem vorhandenen Bestande des Granulationsgewebes apponiren. Nach und nach erweitern sich dann die Knorpelcanälchen auf Kosten der Grundsubstanz immer mehr. Blutgefässschlingen steigen in ihnen auf und suchen die Vereinigung in den von oben herabdringenden Blutgefässen zu erreichen.

Während nämlich in der geschilderten Weise der Knorpel von innen nach aussen durchwachsen wird, hat sich eine vollkommen gleiche Zerstörung in der umgekehrten Richtung von aussen nach innen vorbereitet. Auch die nicht-knöchernen Nachbartheile des Gelenkes haben an dem Gesammtentzündungsprocesse theilgenommen. Vor allem die Synovialhaut, dann das subsynoviale Bindegewebe, weiterhin die Bänder des Gelenkes, endlich alles Bindegewebe, welches mit dem genannten in directer Continuität steht, bis zur Haut. Ein allgemein hyperämischer und hyperplastischer Zustand der Synovialis, welcher keineswegs von vornherein mit Eiterung verbunden zu sein braucht (Caries sicca), concentrirt sich in jenem zarten, gewöhnlich etwas überstehenden Limbus, mit welchem die Synovialmembran den Knorpel einfasst. Von diesem Saume aus entwickelt sich eine junge Bindegewebsmembran, welche den Knorpel vom Rande her überzieht. Wie ein zarter, gefässreicher Schleier liegt es anfangs auf dem noch mit weisser Farbe durchscheinenden Knorpel. Allmählich aber nehmen die oberflächlichsten Schichten des Knorpels an der Entzündung theil, die Zellen vermehren, die Kapseln öffnen sich, und überall dringt das junge Bindegewebe mit seinen Gefässen ein. Die Auflösung der Knorpelstructur erfolgt von dieser Seite ganz ebenso wie von der entgegengesetzten. Schliesslich verschmelzen die beiderseitigen Wucherungen, und der Knorpel ist durchbrochen.

Sobald diese letztere Katastrophe an genügend vielen Punkten erfolgt ist, gewinnt die vom Knochen hervordringende Wucherung die Oberhand, und es breiten sich ungehindert flache, pilzförmige Vegetationen aus, welche den Knorpel ganz überdecken und dem Auge entziehen, so dass die Gelenkflächen thatsächlich schon ganz aus Granulationsmassen gebildet sind, wenn unter ihr auch noch bedeutende Ueberreste des Knorpels zugegen sind.

Es giebt wie gesagt Fälle von Arthritis tuberculosa, in welchen der Process hiermit seinen Abschluss findet. Die Granulationen von beiden Seiten verschmelzen miteinander und es stellt sich eine zunächst bindegewebige, später knöcherne Ankylose derselben ein. Ein solcher Ausgang würde namentlich dann zu erwarten sein, wenn der Entzündungsreiz, der Tuberkelheerd der Epiphyse, hinweggenommen oder vielleicht durch Verkalkung unschädlich gemacht wäre. Ueber diese Möglichkeit aber sind wir leider noch völlig ohne Anhaltspunkte, und hier liegt — um dies gleich vorwegzunehmen — überhaupt das Abweichende, was die Tuberculose der Knochen gegenüber anderen tuberculösen Phthisen darbietet: sie kann heilen ohne Verschwärung und ohne Ausstossung der Tuberkelbacillen.

Am schlagendsten tritt uns diese Abweichung bei der ***Spina ventosa*** entgegen. So nennen wir eine Auftreibung einzelner Diaphysen durch fungöse Granulation der Markcylinder mit Resorption der compacten Rinde von innen und durch wetteifernde Apposition unvollständig verknöchernder Osteophytlagen von seiten des Periostes, also einen chronischen, nichteitrigen, sondern »fungösen« Entzündungsprocess, welcher keineswegs immer durch einen nachweisbaren Tuberkelheerd im Innern der Diaphyse angeregt und unterhalten wird. In einer Mehrzahl von Fällen — namentlich an den grösseren Röhrenknochen erweist der spätere Aufbruch eines Abscesses, welcher bis auf einen Sequester im Knochenmark führt, die Triftigkeit einer darauf gerichteten Annahme. Daneben aber kommt nament-

lich bei Kindern und an den Diaphysen der Hand- und Fussphalangen eine Spina ventosa vor, die sich ohne jeden Aufbruch wieder zurückbildet. Wenn also auch diese Fälle, wie kaum zweifelhaft, durch Tuberkelbacillen verursacht wurden, wo sind die letzteren geblieben? Sind sie abgestorben? resorbirt? unschädlich gemacht?

Meist nimmt die tuberculöse Ostitis und Arthritis nicht diesen blanden Verlauf. Sobald sich grössere Tuberkelheerde gebildet haben, werden dieselben käsig, und auf den käsigen Zustand folgt hier wie an der Lunge eine Erweichung und Verflüssigung des Materials, welche zu weiteren Entwicklungen drängt. In erster Linie steht das Hinzutreten einer sequestrirenden Eiterung zu erwarten. Der Eiter wird von den umgebenden Granulationen geliefert, welche sich sogar membranartig gegen den Käseheerd abschliessen und einen richtigen Abscess im Innern der Epiphyse erzeugen können. In glücklichen Fällen sind solche Abscesse entleert und zur Ausheilung gebracht worden, ehe das benachbarte Gelenk in Mitleidenschaft gezogen wurde.

Das Letztere ist leider die Regel, und es muss anerkannt werden, dass in allen Stadien der Krankheit eine stärkere Production von Eiter und eine Ansammlung desselben in der Gelenkhöhle zu Stande kommen kann. Die Krankheit kann sogar mit einer eiterigen Gelenkentzündung beginnen und sich erst im Laufe der Zeit der wahre Charakter des Leidens in einer fungösen Degeneration der tieferen Gelenktheile entfalten. In diesem Falle überzieht sich die Oberfläche der Synovialhaut mit schwammigen Granulationen, welche confluiren und ein zusammenhängendes Polster bilden. Bricht der Eiter nach aussen auf, so bedecken sich auch diese Fistelgänge alsbald mit der Caro luxurians fungosa; dasselbe geschieht, wenn sich neben dem Gelenk Abscesse bilden, aufbrechen und dann noch längere Zeit als sinuöse Geschwüre fortbestehen. Von den zahlreichen Oeffnungen, die sich in der Haut über dem kranken Gelenk befinden, führt in der Regel nur eine kleine Minderzahl wirklich in die Gelenkhöhle hinein, ja, es kann vorkommen, dass keine einzige hinüberführt, weil die Gelenkhöhle überhaupt noch nicht eröffnet ist.

Uebrigens setzt das Auftreten von periarticulären Abscessen eine vorgängige entzündliche Infiltration des gesammten, das Gelenk umgebenden Bindegewebes voraus, eine entzündliche Infiltration, welche sich wohl immer einstellt, wenn das Leiden von sehr langem Bestande ist. Dasselbe hat einen exquisit hyperplastischen Charakter. Das Bindegewebe entartet zu einer festen, weissen, schwieligen Masse von relativ grossem, selbst colossalem Umfange, einer Masse, welche sich schliesslich als ein mehr selbständig wachsender Tumor verhält, der die Haut rund um das Gelenk spannt und mit weisser Farbe durch dieselbe hindurchleuchtet (Tumor albus). Hie und da steigert sich die Entzündung zu einer besonderen Höhe, dann folgt Eiterung, und es bildet sich einer jener eben erwähnten Abscesse, welche sich nach aussen zu öffnen und Gelenkfisteln vorzutäuschen pflegen.

Eiterung tritt endlich auch mit Vorliebe in den Grenzen des entzündeten Knochens selbst ein. Diese, die eigentliche Caries, beginnt in der Regel an der dem Gelenk zugewendeten Oberfläche mit einem eiterigen Zerfall der Granulationen und erstreckt sich schnell tiefer greifend durch die ganze Dicke der Epiphyse. Auf Durchschnitten sieht man unregelmässige gelbe Streifen und Flecke inmitten

des hyperämischen Knochenmarkes auftreten. Je üppiger vorher die Wucherung, um so schneller und gründlicher der Zerfall. Das Knochengebälk ist so rareficirt, dass man es mit der Sonde, ohne erheblichen Widerstand zu finden, durch und durch stossen kann. Die Absonderung, welche aus den Gelenkfisteln ausfliesst, nimmt einen mehr jauchigen Charakter an und enthält zahlreiche Trümmer von Knochenbälkchen, an denen man noch deutlich die Spuren der vorgängigen Rarefaction erkennt (Fig. 279). Wiederholt hat man eine eigenthümliche Fetterfüllung an den Knochenkörperchen cariöser Knochen gesehen. *Ranvier* (Archives de Physiologie normale et pathologique. Janvier 1868, pg. 69) unterscheidet eine erste und zweite Periode im Absterben des Knochengewebes. In der ersten Periode zeigen die Knochenkörperchen die Erscheinungen fettiger Degeneration, in der zweiten erfolgt die eigentliche Abtödtung einzelner Knochenbälkchen. Warum sollten wir diese Auffassung nicht gelten lassen, wenn wir dem geschätzten Autor auch darin nicht beipflichten können, dass er das Absterben des Knochengewebes zum Mittelpunkte der ganzen Störung machen und die Entzündung als etwas Accessorisches erscheinen lassen will?

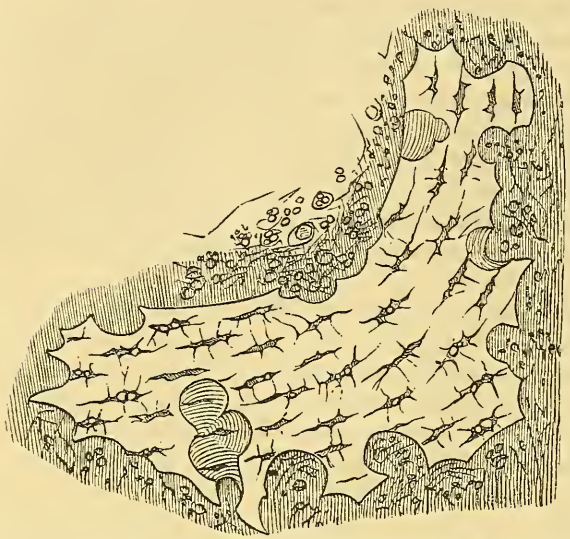

Fig. 279. Caries fungosa. Abgelöstes Knochenstückchen aus der spongiösen Substanz einer vereiterten Epiphyse; mit *Howship*'schen Lacunen und fettig entarteten Knochenkörperchen. $^1/_{300}$.

Es würde mich zu weit führen, wollte ich hier die ausgebreiteten Zerstörungen schildern, welche die fungöse Caries am Knochensystem verursachen kann. Nicht selten sind alle kurzen Knochen der Hand- oder Fusswurzel einschliesslich der anstossenden Unterarm- oder Unterschenkelknochen erkrankt, der Tumor albus bis zur Grösse eines Manneskopfes angewachsen, und dem Chirurgen bleibt zur Rettung des Menschen nur übrig, denselben von seinem Tumor abzuscheiden.

Was die Heilung des Entzündungsprocesses anlangt, so hat man, abgesehen von dem oben erwähnten frühzeitigen Stillstande, in solchen Fällen einige Hoffnung, wo sich frühzeitig die Gelenkoberflächen an dem Process betheiligten, infolge dessen die Gelenkhöhle sich relativ schnell mit Granulationen ausfüllte und es darauf, namentlich durch Ableitung auf die äussere Haut, gelang, die Entzündung im Allgemeinen zu mässigen. Wir erreichen hierdurch unter Umständen eine vollkommene Obliteration der Gelenkhöhle, indem die allseitig producirten Granulationsmassen mit einander verschmelzen und sich zu fibrösen, später knöchernen Brücken umwandeln. (S. Ankylose).

Nochmals auf die tuberculöse Natur des ganzen Leidens zu kommen, so wird von den älteren Chirurgen ohne Bedenken gerade dieser Krankheit das Epitheton »scrophulös« gegönnt; die neuere Chirurgie war nicht so freigebig mit derartig präjudicirten Bezeichnungen, doch dürfte sie heute zu der angebrachten Anschauung, dass es sich bei der Caries fungosa um eine echte Phthisis tuberculosa des Knochensystems handle, zurückgekehrt sein. Nicht bloss der hyperplastisch-infiltrative Charakter der entzündlichen Neubildung redet dieser Auffassung das Wort, auch der Befund von »Miliartuberkeln« in den fungösen Granulationen ist erhoben worden. Ich habe diese Tuberkel schon lange gekannt, aber fälschlich als abortive Lymphfollikel gedeutet, bis *Köster* die wahre Natur derselben erkannte.

Man findet also in allen einigermassen vorgeschrittenen Fällen von fungöser Caries, in denen es zur Eiterung und Fistelbildung gekommen ist, miliare Tuberkel in den schwammigen Granulationen, welche sowohl die entartete Gelenkhöhle als die Fistelgänge auskleiden. Dieselben sitzen gewöhnlich nahe der Oberfläche, selten über 1 Mm. von ihr entfernt. An senkrechten Durchschnitten (Fig. 280)

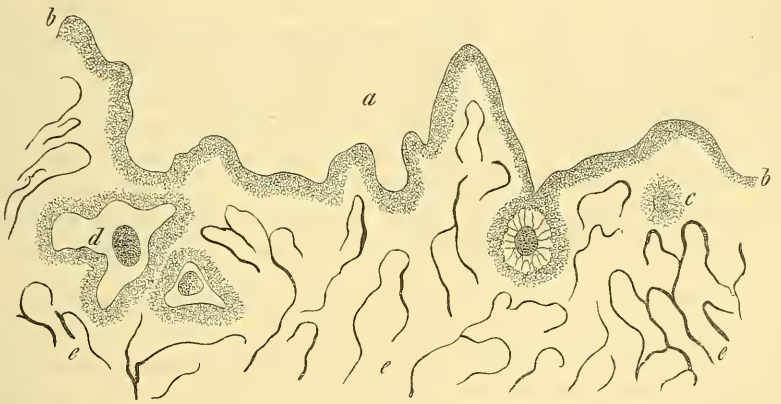

Fig. 280.

erkennt man als erste Andeutung ihrer Entstehung einzelne vielkörnige Riesenzellen.

Weiterhin bildet sich um die Riesenzelle ein lichter Hof, welcher von einem starren Reticulum durchsetzt ist. Die darauf folgende Zone verdichtet sich durch überwiegende Anhäufung kleiner Rundzellen, und damit ist die Bildung des miliaren Tuberkels vollendet. Man kann auch an meinem Präparate diese aufeinander folgenden Entwickelungsstadien übersehen. Eine aufmerksame Betrachtung führt uns aber noch einen Schritt weiter und erlaubt uns einen unerwarteten Einblick in die Rolle, welche die Riesenzellen, resp. miliaren Tuberkel bei der Destruction der entzündlichen Neubildung spielen. Wir überzeugen uns nämlich, dass die erwähnte peripherische Verdichtungsschicht zeitlich und örtlich übergeht in diejenige Verdichtungsschicht des Granulationsgewebes, welche dasselbe nach aussen hin abschliesst. Mit andern Worten: es bildet sich um jede im Granula-

tionsgewebe entstandene Riesenzelle, wie um ein Caput mortuum, eine Sequestrationszone aus. Diese sagt uns, wie weit das Ernährungsgebiet des Organismus reicht, oder, wie man sich gewöhnlich ausdrückt, sie grenzt das nicht zu ihm Gehörige ab; sie stösst es aus, sofern an ihrer Oberfläche Eiterkörperchen hervorquellen, die das »Ausgeschiedene« flott machen und in den eigenen Absonderungsprocess aufnehmen. So geschieht es auch hier mit den Riesenzellen. Man kann schon mit blossem Auge gewisse »miliare« Abscesse als strohgelbe Punkte erkennen, welche in der äussersten Schicht der fungösen Granulationen eingebettet sind. Haben sich diese entleert, so ist eo ipso die räumliche Continuität der eiterproducirenden Gesammtoberfläche mit der speciellen Sequestrationszone des miliaren Tuberkels hergestellt (Fig. 280. *d*). Die letztere stellt eben einen besonderen, in die Tiefe dringenden und darum destruirenden Recessus der ersteren dar, so dass hiermit ersichtlich wird, inwiefern die Miliartuberkel ganz direct zur eigentlichen Destruction des Granulationsgewebes beitragen, anderseits aber auch, wie der Organismus einen erfolgreichen Kampf gegen die Eindringlinge besteht, wie sich das Gesammtverhalten des Organismus gegenüber der Knochentuberculose etwa dahin zusammenfassen lässt:

Der Tuberkelbacillus macht im Knochenmark einen Tuberkelheerd, welcher verkäst und wieder erweicht. Eine reactive Entzündung der Nachbarschaft erzeugt die fungöse Granulation, welche an sich keine Bacillen enthält, aber an den Stellen, wo sie mit dem Tuberkelheerde in Berührung tritt, einerseits mit Bacillen geimpft, anderseits zur Eiterung gereizt wird; die Impfung erzeugt in ihr miliare Tuberkel, gegen welche sie sich aber später ebenso durch sequestrirende Eiterung abschliesst, wie gegen den Tuberkelheerd im Ganzen. Die fungöse Granulation stösst die miliaren Tuberkel aus. Diese Tendenz zur Purification der entzündlichen Neubildung ist charakteristisch für die gesammte Knochentuberculose.

Spondylarthrocace. Nur als eine Unterart der fungösen Caries ist die tuberculöse Caries der Wirbelsäule anzusehen. Eine tuberculöse Ostitis hier wie dort. Den Sitz derselben bildet die spongiöse Substanz der Wirbelkörper; betrachtet man diese auf dem Durchschnitt, so sieht man, wie das Netz der Knochenbälkchen hie und da rundliche, mehr oder weniger mit einander confluirende Lücken hat, welche mit einer vollkommen weichen, blass-röthlichen, gallertigen Substanz erfüllt sind. Diese Substanz erstreckt sich auch in die benachbarten, offenbar in fortschreitender Vergrösserung begriffenen Markräume und darf ohne Weiteres als hyperplastisches Markgewebe, welches Miliartuberkel einschliesst, angesprochen werden. Auffallend ist nur die geringe Entwickelung einer eigentlich entzündlichen Hyperämie. Ob diese überhaupt niemals gefunden wird? Mir will es mehr scheinen, als wenn der frühe Eintritt eines ödematösen Zustandes oder einer schleimigen Erweichung des jungen Bindegewebes die Blutgefässe desselben comprimirte. Die weiteren Veränderungen bestehen in einer käsigen Metamorphose, welche sich inmitten der Granulationsheerde einstellt und sich allmählich weiter verbreitet.

Die »cruden Tuberkel«, welche auf diese Weise inmitten der Wirbelkörper zum Vorschein kommen, mussten natürlich dem unbewaffneten Auge der älteren Autoren weit mehr imponiren, als die geringfügige blassgraue Infiltration an der

Peripherie derselben, und so ist es gekommen, dass dem Process von Anfang an die richtige Bezeichnung eines tuberculösen gegönnt worden ist.

Der weitere Verlauf der Affection rechtfertigt die Bezeichnung Caries. Die käsigen Heerde, welche sich mit Vorliebe an dem vorderen Umfange der Wirbelkörper entwickeln, erweichen zu einer eiterähnlichen Flüssigkeit, und diese sucht und findet einen Ausweg, indem sie sich unter Abhebung des Periostes und der Längsbänder der Wirbelsäule an der vorderen Fläche derselben ansammelt und hinabsenkt. Natürlich ist nicht aller Eiter, welcher später an irgend einem entfernten Punkte, z. B. am Ligamentum Poupartii, nach aussen entleert wird, ein Product der Wirbelcaries, sondern die Hauptmasse desselben wird von den entzündeten Häuten, Periost, Sehne und Fascien geliefert, längs deren sich der Abscess den Weg nach abwärts gebahnt hat.

Es ist auffallend und spricht insbesondere gegen die früher übliche Auffassung der Wirbelcaries als primärer Gelenkentzündung, dass die Zwischenwirbelbandscheiben, welche doch mit Recht als unvollständige Gelenke angesehen werden, entweder gar nicht oder verhältnissmässig spät in den Entzündungsprocess hineingezogen werden. Sie werden gewöhnlich durch Eiterung von aussen zerstört, selten dadurch, dass die fungösen Wucherungen des Knochenmarkes in sie hineinwachsen. Anders ist es bei den Gelenken der Querfortsätze und Rippenköpfchen, welche, wenn sie überhaupt in den Bereich der Entzündung gelangen, ganz in der Weise der gewöhnlichen fungösen Caries participiren. Uebrigens haben die Vereiterungen der Gelenke und Halbgelenke deshalb ein hohes klinisches Interesse, weil sie die Verbindung der Wirbel aufheben und jene gefährlichen Verschiebungen derselben ermöglichen, von denen ich nur den sogenannten Pott'schen Buckel und die fast immer tödtliche Luxation des Atlas, resp. des Dens Epistrophei gegen das Rückenmark erwähnen will.

Syphilis. Das syphilitische Virus kann schon auf die Entwickelung des Knochensystems intra uterum einen schädlichen Einfluss haben. Durchmustert man die Organe einer syphilitischen Früh- oder Todgeburt, so findet man neben dem Pemphigus der Haut und den interstitiellen Bindegewebshyperplasien der Leber und Lunge auch an den längsdurchschnittenen grossen Röhrenknochen charakteristische Veränderungen, auf die *Wegener* zuerst die Aufmerksamkeit gelenkt hat. Grössere mattgraue bis gelblichgraue Verdichtungsheerde im Diaphysenmark nahe der Epiphysengrenze erinnern theils an Gummata syphilitica, theils an thrombotische Nekrobiosen, während weiter auswärts im Epiphysenknorpel Unregelmässigkeiten der Verknöcherung dadurch herbeigeführt werden, dass sich einige Markräume über die Verknöcherungsgrenze hinaus in die Wucherungsschicht des Knorpels erhoben und eo ipso die Verkalkungszone gesprengt haben. Die kalkige, matte Farbe der versprengten Kalkheerde und die rothen Stellen der Markräume machen die Störung auch dem unbewaffneten Auge bemerklich. Die Wucherungsschicht des Knorpels ist breiter als normal, wie bei Rhachitis; häufig finden sich zwischen ihr und dem festen Theil des Knorpels Dehiscenzen, welche aber wohl durch mechanische Verschiebung bedingt sind. Ich fand wenigstens niemals einen histologischen Process, der die Trennung bedingt hätte, vor.

Eine unzweifelhafte ***Ostitis syphilitica*** findet sich unter den typischen Erkrankungsformen der Spätsyphilis vor. Dieselbe geht von den Gefässen des

Periostes aus, da, wo dieselben die Grenze zwischen Beinhaut und Knochen überspringen und in die Oberfläche des letzteren übergehen. Noch einmal werden wir hier an das physiologische Wachsthum erinnert, indem die Syphilis an gewissen Knochen (Tibia, Clavicula) sich begnügt mittels ossificirender Periostitis eine spindelförmige oder mehr einseitige Auftreibung (Periostosis syphilitica) zu erzeugen. Zu schwerern Schädigungen durch das specifische Product der Syphilis, die Gummigeschwulst, kommt es namentlich am Schädeldach. Die Bezeichnung Gumma rührt wahrscheinlich von dem eigenthümlich elastischen Widerstande her, welchem der zufühlende Finger begegnet, wenn man die flachen, umschriebenen Anschwellungen der Schädelknochen durch die Hautdecken hindurch untersucht. Die Umgegend der Stirnhöcker wird meist zuerst befallen.

Das weiche, schnell wuchernde Gewebe, welches diese Geschwülste zusammensetzt, wird in erster Linie von der inneren Schicht des Periostes geliefert. Eine zarte, gallertige, an einzelnen Stellen faserige Grundsubstanz enthält zahlreiche Rund- und Spindelzellen, angeordnet um die Gefässe, welche die Neubildung nach allen Richtungen durchziehen.

Die Adventitia dieser Gefässe ist die eigentliche Matrix des Syphiloms. Hier entstehen Zellen und Grundsubstanz in wiederholten Auflagerungen, von denen die jüngeren die älteren vor sich her drängen und so eine concentrische Anordnung der ganzen Neubildung erzeugen. Der Raumforderung des Gumma gegenüber vermögen weder das Periost noch der Knochen Stand zu halten. Jenes wird vom Knochen abgehoben, dieser schwindet unter der Geschwulst, wird rauh und bekommt schliesslich tiefgreifende Defecte. Die syphilitische Infiltration kriecht hierbei längs der Havers'schen Gefässe in die compacte Knochensubstanz hinein und bringt das Knochengewebe territorienweise zum Schwund, wie das in ähnlicher Weise auch bei der rareficirenden Ostitis seitens der Markgranulationen geschieht. Ist dann alles Knochengewebe zwischen je zwei Gefässen zerstört, so confluirt die beiderseitige Gummamasse und füllt als einheitliche, grössere Knoten den entstandenen grossen Defect aus.

Die Gummigeschwulst der Knochen ist einerseits selbst als eine Knochenentzündung anzusehen, anderseits erregt sie in ihrer Umgebung alle Arten von Ostitis und Periostitis, durch welche dann der Knochen mehr entstellt und zerstört wird als durch die Gummigeschwulst selbst. Zunächst erheben sich neben den gummösen Partien einfache Osteophyten in grosser Ausdehnung und von 2—3 Mm. Dicke. Die Knochenoberfläche wird dadurch höckerig und erscheint um so unebener, als sich zwischen den höckrigen Erhabenheiten überall tiefe Einsenkungen vorfinden. Später stellt sich eitrige Periostitis ein und damit die Gefahr einer umfänglichen Nekrose des kranken Knochens. Ganze Scheitelbeine, die Hälfte des Stirnbeins, werden auf diese Weise sequestrirt und ausgestossen, wenn nicht der langwierige Demarcationsprocess das Lebensende vor der Elimination herankommen lässt. Man findet aber in allen Sammlungen einzelne Exemplare von syphilitischen Schädeln, an denen nur noch wenig bis zur völligen Ablösung eines derartigen Riesensequesters fehlt.

Altersveränderungen.

Senile Gewebswucherung, Arthritis deformans. (Vgl. Elemente, pg. 365). — Unter den Geweben, welche der senilen Wucherung unterliegen, steht der Knorpel obenan. An den Rippenknorpeln findet man fast bei jeder Leiche jenseits des sechzigsten Lebensjahres oberflächliche Ecchondrosen, im Innern aber nesterweise Wucherung der Knorpelzellen, mit »asbestähnlicher« Zerklüftung der Grundsubstanz. Weiterhin stellen sich Verkalkung und Verknöcherung ein, wie bei der normalen Ossification. Im Sectionsprotocoll heisst es gewöhnlich: Rippenknorpel verknöchert.

Die gleichen Zustände werden an den Knorpeln des Kehlkopfes und der Trachea, besonders an der Cartilago thyreoidea und cricoidea beobachtet. An den Gelenkknorpeln kommen sie ebenfalls vor; hier aber führt die Anwesenheit freier Oberflächen und die physiologische Bestimmung derselben zu einem etwas complicirten Krankheitsbilde, welches unter dem Namen des Malum senile articulorum oder der Arthritis deformans bekannt ist. Dabei geräth der Knorpel in eine homologe Wucherung, welche derjenigen ähnlich ist, die der Knochenbildung aus Knorpel vorangeht. Dieselbe betrifft zunächst die äussersten, oberflächlichsten Gewebsschichten und greift successive tiefer. Die Zellen theilen sich, es entstehen jene Gruppen von 8—20 grösseren Knorpelzellen, zwischen denen, wenn Nichts die weitere Ausbildung hemmt, die Ueberreste der Grundsubstanz immer schmäler und schmäler werden, bis endlich ein höchst grosszelliges oder, wenn man will, grossblasiges Gewebe resultirt, welches nur noch in den mitvergrösserten Knorpelkapseln einen Rest von Halt gebender Grundsubstanz bewahrt hat. Wir haben schon oft gesehen (z. B. bei der Rhachitis), dass diese Textur den mechanischen Einwirkungen, welchen das Knochensystem ausgesetzt ist, nicht gewachsen ist. Wir wundern uns daher nicht, wenn wir dieselbe an denjenigen Punkten der Gelenkoberfläche zerfallen und untergehen sehen, welche bei den Bewegungen des Gelenkes der schnellsten Verschiebung und bei der Ruhe dem stärksten Druck der gegen einander wirkenden Gelenkköpfe ausgesetzt sind. Nur an den Rändern der Gelenkknorpel erhält sich das durch die Hyperplasie angehäufte Material. Hier erhebt sich das Niveau der Oberfläche, und zwar nicht zu einer gleichmässigen Anschwellung, wie man erwarten könnte, sondern in Form einer kleinhöckrigen Wucherung, d. h. zahlloser zu einem Kranz verschmelzender Enchondrosen.

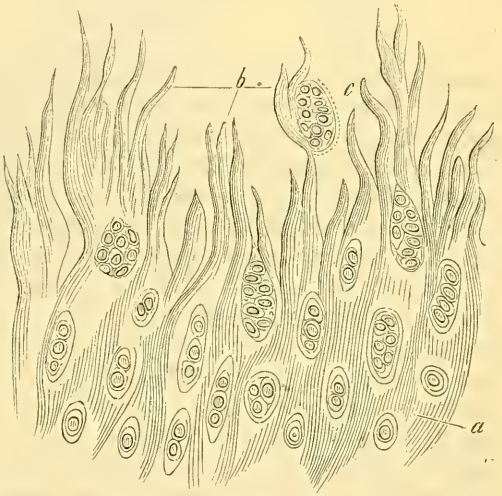

Fig. 281. Arthritis deformans. Senkrechter Durchschnitt durch einen oberflächlich zerfallenden Gelenkknorpel. $^1/_{300}$.

Die nebenstehende Abbildung (Fig. 282) zeigt uns an einem idealen Durchschnitt die gröberen Leistungen sowohl der peripherischen Hyperplasie (*c*), als der inneren Erweichung des Knorpels. Die punktirten Linien (*b*, *b*) sollen die

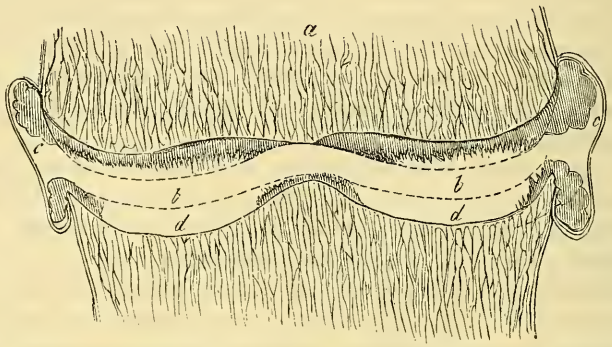

Fig. 282. Halbschematischer Durchschnitt eines Kniegelenks bei Malum senile. *a*. Untere Epiphyse des Femur. b. Die ehemaligen Grenzlinien der Knorpel. *c*. Randwucherungen. *d*. Schlifflächen.

normalen Grenzen desselben bedeuten. Der Gelenkkopf *a* ist demnach mit einer dünnen Schicht oberflächlich zerfaserten Knorpels bedeckt, während an dem gegenüberstehenden Gelenkkopfe die Zerstörung des Knorpels bereits bis auf den Knochen durchgedrungen ist, und der letztere an zwei Stellen bloss liegt. Eine Caries des entblössten Gelenkendes pflegt beim Malum senile nicht einzutreten. Der Knochen schliesst vielmehr seine Markräume durch eine sclerosirende Ostitis gegen die Gelenkhöhle ab, so dass er dem blossen Auge mit einer glatten, sehr dichten und weissen Knochenplatte bedeckt erscheint. In dieser Knochenplatte sieht man gewöhnlich die deutlichen Spuren der mechanischen Insulte, welchen sie ausgesetzt ist. Die Unebenheiten der einen Seite graben entsprechende Furchen in die andere ein (Schlifflächen). Und wenn es nur bei oberflächlichen Substanzverlusten bliebe! Aber hier stossen wir auf ein neues Moment, welches für den weiteren Verlauf der Affection von grösster Wichtigkeit ist. Das spröde Knochengewebe kann dem fortwährenden Schleifen und Reiben ebensowenig Widerstand leisten, wie etwa zwei Bimssteinstücke, die man an einander reibt. Der Knochen verkleinert sich mehr und mehr, und hiermit ist der allerweitgehendsten Entstellung des Gelenkes Thür und Thor geöffnet. Ganze Epiphysen gehen allmählich zu Grunde, der Hals des Schenkelkopfes verschwindet (Fig. 283), und wenn wir trotzdem noch einen Schenkelkopf vorfinden, welcher dem Schafte des Femur unterhalb des Trochanter ansitzt, so ist dies nur scheinbar der alte Schenkelkopf, in Wirklichkeit aber der Abguss der Pfanne, welcher in der Mitte aus einem letzten Rest des Schenkelhalses, an den Rändern durch jene inzwischen verkalkte Randwucherung des Gelenkknorpels gebildet wird. Es ist interessant, dass die letztere während des ganzen jahrelang dauernden Processes ihre ursprüngliche active Rolle beibehält. Wie man dies auch in der Figur 282 angedeutet findet, quillt sie förmlich über den Rand der Gelenkfläche hinüber, weil zwischen dem feindlichen Vis-à-vis der einander zerstörenden Gelenkköpfe kein Raum für sie gelassen wird.

Sie quillt über und wuchert dann, die Kapsel vor sich her treibend, und zwischen sich und das Periost einklemmend, an der äusseren Seite des Knochens hinab. Da sie aber ein formbares Material ist, so wird sie in Fällen, wie der vorhin erwähnte, leicht die ringförmige Lücke ausfüllen, welche zwischen dem gerade abgeschnittenen Schenkelhals an der kugeligen Oberfläche der Pfanne übrig bleibt. Ein senkrechter Durchschnitt ergiebt sofort die wahre Zusammensetzung des scheinbaren Gelenkkopfes (Fig. 283).

Fig. 283. Pseudoschenkelkopf bei Arthritis deformans in die Contouren des ehemaligen Knochens eingezeichnet. *s—s'* Senkrechte Trajectorien, welche die Last des Körpers aufnehmen. Siehe bei Ankylose das Nähere.

Die Synovialis wächst theils in grössere, gestielte Fett- und Bindegewebspolypen aus, theils in feinere dendritische Vegetationen, Zotten und Fransen, welche der Oberfläche eine eigenthümliche, von *Volkmann* passend mit einem Schaffell verglichene Rauhigkeit verleihen.

Das Hüftgelenk ist der Lieblingssitz der deformirenden Arthritis. An ihm und am Kniegelenk erzielt sie auch die grössten Verunstaltungen, weil die ausgiebigen Bewegungen dieser Gelenke beim Gehen nicht unbedeutend zur Destruction der Gelenkenden beitragen.

Etwas anders stellt sich die Sache dar, wenn die bezüglichen Gelenke überhaupt nur unbedeutende Bewegungen auszuführen haben oder wenn sie beliebig geschont werden können, wie das beispielsweise am Sterno-clavicular gelenk und an den Phalangealgelenken der Hände der Fall ist. Hier führt die Knorpelwucherung zu einer umfangreichen Anschwellung des ganzen Gelenkes, die Gelenkflächen erheben sich in unregelmässigen Höckern gegeneinander und indem

die beiderseitigen Erhöhungen und Vertiefungen ineinandergreifen, kommt es zu einer festen Aneinanderlegung der beiden Oberflächen, welche die Bewegung mehr und mehr ausschliesst. (Knotengicht). Gleichzeitig verdicken sich die Bandapparate und es tritt selbst eine theilweise Obliteration der Gelenkhöhle durch hineinwuchernde Synovialzotten ein. —

Endlich ist noch eine Arthritis deformans der Wirbelsäule zu erwähnen, bei welcher die Intervertebralknorpel mit ihren Randwucherungen über die vordere Fläche der Wirbelsäule hinübergreifen. So entstehen an vielen Punkten unregelmässige, zackige und höckerige Ecchondrosen, welche nach ihrer totalen Verknöcherung feste, klammerartige Verbindungen der vorderen Wirbelkanten bilden. Die Wirbelsäule als Ganzes ist dabei meist etwas nach vorn zusammengekrümmt.

Senile Atrophie kann man in wechselnden Formen an allen Theilen des Skelets constatiren.

Am Schädel sehen wir nicht nur die Alveolarfortsätze kleiner werden und fast ganz einschwinden, wenn die Zähne ausgefallen sind; auch die Kiefer nehmen an dem Schwunde Theil. Das Dach des Schädels zeigt eine generelle Dickenabnahme, welche über den Scheitelbeinen rechts und links von der Pfeilnaht am ausgesprochensten zu sein pflegt. Hier kann die Atrophie bis zum völligen Schwunde des Knochens gehen, so dass sich eine 3—4 Cm. breite Lücke findet, welche nur von der vereinigten Dura mater und äusseren Periost überspannt wird.

Die Wirbelsäule wird durch Kleinerwerden der Wirbelkörper um mehrere Centimeter niedriger. Die platten Knochen des Beckens und des Brustkorbs sind dünner und leichter.

Dazu macht sich eine grössere Brüchigkeit aller Knochen (Osteopsathyrosis) geltend, in vielen Fällen aber eine abnorme Biegsamkeit und Schneidbarkeit, welche als senile Osteomalacie bezeichnet wird.

Wollen wir allen diesen Veränderungen gegenüber einen centralen Gesichtspunkt gewinnen, so müssen wir wohl annehmen, dass die Ernährung des Knochengewebes in hohem Grade von der richtigen Versorgung mit arteriellem, sauerstoffreichen Blute abhängt und dass bei sinkender Herzkraft der Blutstrom in den Knochen verhältnissmässig früh leidet. So mögen sich jene venösen Hyperämien ausbilden, welche wir so regelmässig den Process der Knochenentkalkung und der Knochenresorption einleiten sehen, welche wir histologisch als nächste Ursachen der verschiedenen Atrophien nachweisen können. Halten wir z. B. das atrophische Schädeldach, welches wir einer achtzigjährigen Person nicht ohne Mühe von der fest damit verwachsenen Dura mater abgehoben haben, gegen das Licht, so sehen wir überall, wo noch Diploë vorhanden ist, dieselbe dunkel blauroth durchschimmern; an den Oberflächen aber erkennen wir mit blossem Auge tiefe Gefässfurchen und weitgeöffnete Emissarien, längs deren die Einschmelzung des Knochengewebes fortschreitet. Dass die Gefässe, welche sich in das Knochengewebe einsenken und auf Kosten desselben Platz gewinnen, mit Riesenzellen überdeckt sind, hat *Wegener* zuerst nachgewiesen. Hier wie in den meisten Fällen, wo Knochengewebe resorbirt wird, treten diese Gebilde auf, wie *Kölliker* meint, als Osteoklasten, welche die Knochensubstanz direct einschmelzen und sich an ihre Stelle setzen.

Mit dem äusseren Schwunde geht die senile Osteomalacie, oder der innere Schwund der Knochen Hand in Hand. Das histologische Detail dieser Veränderung unterscheidet sich aber so wenig von demjenigen der gewöhnlich sogenannten Knochenerweichung in jüngeren Jahren, dass ich bezüglich desselben auf den Anhang verweisen kann.

Anhang: Knochenerweichung. ***Osteomalacia.*** Der Ausdruck Knochenerweichung ist sehr bezeichnend für einen Krankheitsprocess, dessen hauptsächliches und beinahe einziges anatomisches Merkmal in einer Entkalkung und allmählichen Verflüssigung des Knochengewebes, also recht eigentlich dessen, was fest ist am Knochen, besteht. Man hat die Knochenerweichung bald ganz allgemein als eine chemische Ernährungsstörung, bald als eine Entzündung angesehen, man könnte vielleicht mit noch mehr Recht eine venöse Hyperämie als Ursache anschuldigen oder von einer prämaturen Senescenz der Knochen reden — mit einem Worte, die Aetiologie der Knochenerweichung ist uns noch unbekannt, weshalb wir gut thun werden, zunächst die anatomischen Veränderungen möglichst vorurtheilsfrei durchzugehen und erst nachträglich Gesichtspunkte für die Einordnung der Krankheit in das System aufzusuchen.

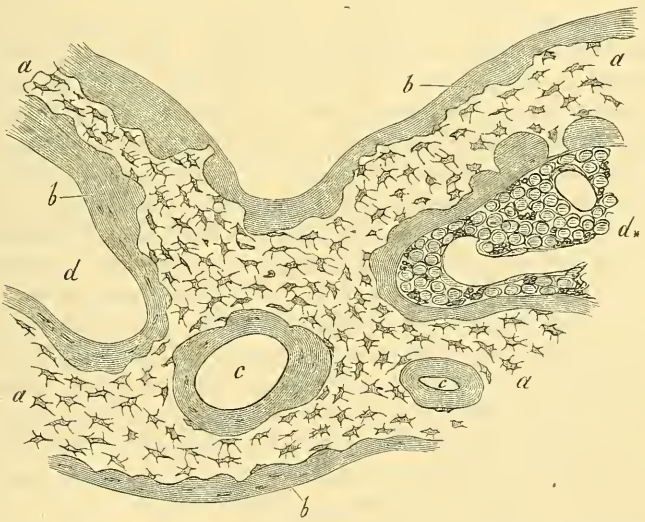

Fig. 284. Knochenerweichung. Knochensplitter aus der spongiösen Substanz einer osteomalacischen Rippe. *a*. Normales Knochengewebe. *b*. Entkalktes Knochengewebe. *c*. *Havers*'sche Canälchen. *d*. Markräume. *d**. Ein mit rothem Mark gefüllter Markraum. Die Lumina der Capillargefässe klaffen. $^1/_{300}$.

Wie soeben bemerkt wurde, ist die Erweichung der Knochen im Wesentlichen eine Erweichung des Knochen*gewebes*. Brechen wir mit der Pincette ein kleinstes Knochenbälkchen aus der spongiösen Substanz eines osteomalacischen Knochens heraus, behandeln dasselbe mit Karmin und bringen es dann bei einer dreihundertfachen Vergrösserung unter das Mikroskop, so bietet sich uns ein höchst charakteristisches Bild dar (Fig. 284). Das Knochenbälkchen besteht aus zweierlei Substanzen und zeigt demgemäss zwei deutlich und scharf von ein-

ander abgegrenzte Zonen, eine äussere, den Markräumen (*d*) und den Havers'schen Canälen (*c*) zunächst liegende, und eine innere, welche der Axe des Knochenbälkchens folgt. Die innere (*a*) enthält ein vollkommen normales Knochengewebe; die Knochenkörperchen mit ihren zahllosen anastomosirenden Ausläufern, die stark-lichtbrechende, durchaus farblose Grundsubstanz, sind intact. Die äussere dagegen (*b*) zeigt uns eine feinstreifige, durch Karmin tiefroth gefärbte Grundsubstanz, welche nur hie und da noch kleine Schattenstriche als letzte Ueberreste früher vorhandener Knochenkörperchen erkennen lässt. Von Ausläufern dieser Knochenkörperchen ist nicht mehr die Rede; es scheint vielmehr, dass eine gewisse Aufquellung der Intercellularsubstanz im Begriff ist, sämmtliche Knochenlacunen und ihre Fortsetzungen zum Verschwinden zu bringen. Die Veränderung, welche wir hier vor uns sehen, erinnert zu sehr an die bekannten Veränderungen, welche das Knochengewebe bei der Entkalkung mittels Salzsäure erfährt, als dass wir nur einen Augenblick daran zweifeln könnten, dass auch hier eine Entkalkung des Knochengewebes (Halisteresis, *Frey*) stattgefunden habe. Diese Entkalkung schreitet an jedem Knochenbälkchen von aussen nach innen hin fort; wir können ihren jeweiligen Fortschritt an der scharfen Linie beobachten, welche das entkalkte Knochengewebe von dem normalen trennt. Hierbei ist es interessant zu sehen, dass diese Linie nicht etwa parallel dem äusseren Contour des Knochenbälkchens fortläuft, sondern in eben solchen einspringenden Bogen, wie wir sie sonst nur an der Resorptionslinie des Knochengewebes, bei Entzündungen, Caries etc. wahrnehmen (Howship's Lacunen). Wir schliessen daraus, dass die Entkalkung in gewissen Richtungen und gewissen Punkten schneller fortschreitet als an anderen, und dass die Howship'schen Lacunen diesem ungleich schnellen Fortschreiten der Entkalkung ihre Entstehung verdanken. Fragen wir aber angesichts aller dieser Eindrücke und Erwägungen nach einer Erklärung des Vorganges, so wird mir wohl Mancher beistimmen, wenn ich die Annahme vertheidige, dass eine von den Markräumen und den Havers'schen Canälen ausgehende Säure das Knochengewebe seiner Kalksalze beraubt. Die grosse Uebereinstimmung der äusseren Zone des Knochenbälkchens mit einem durch Säure künstlich entkalkten Knochengewebe spricht am beredtesten für jene Annahme; dazu kommt aber noch, dass man sich besonders gut vorstellen kann, wie eine von den Markcanälen ausgehende Säure in einem nicht gleichmässig und überall durchgängigen, sondern nur canalisirten Gebiete je nach der Breite und Anzahl der Canäle stellenweise schneller oder langsamer vordringt.

Die Entkalkung ist der erste Act der Knochenerweichung. Einige Zeit nachher folgt der zweite Act, die Auflösung des entkalkten Knochengewebes. Auch diese schreitet von den Markräumen nach der Axe der Knochenbälkchen fort. Die letzteren bestehen eine Zeitlang nur aus Knochenknorpel, dann verdünnen sie sich in der Mitte mehr und mehr, schmelzen endlich ein und verschwinden dem Auge. Das Product ihrer Auflösung, eine schleimige, nicht näher gekannte Materie, mischt sich dem Inhalt des Markraumes bei und mag zum Theil als Intercellularsubstanz des vergrösserten Markgewebes noch eine weitere Rolle spielen.

Inwiefern der geschilderte Process geeignet ist, durch allmähliche Vergrösserung der Havers'schen Canäle aus der compacten Substanz der Knochen spongiöse und aus der spongiösen einen Hohlraum ohne Knochenbälkchen zu machen,

liegt auf der Hand. Um aber eine richtige Vorstellung von der gröberen Erscheinung der Osteomalacie zu bekommen, ist festzuhalten, dass die Knocheneinschmelzung stets von innen nach aussen vorrückt. Demgemäss vergrössert sich zuvörderst die Markhöhle; sie greift an den Röhrenknochen von der Diaphyse auf beide Ephiphysen über, während sich im Innern solcher Knochen, welche von Haus aus keine Markhöhle besitzen, überhaupt erst Markhöhlen bilden; darauf nimmt die compacte Rinde an Dicke ab bis zur Stärke eines gewöhnlichen Kartenblattes; darunter allerdings nicht. Ich habe nicht gesehen, dass auch dieser letzte Rest geschwunden wäre, was wohl mit dem Umstande zusammenhängt, dass die äusserste Schicht des Knochens nicht von der Markhöhle, sondern vom Periost aus ernährt wird und folglich auch weniger an einer Ernährungsstörung participirt, welche so offensichtlich von der Markhöhle ausgeht.

Ich sage absichtlich »von der Markhöhle«, weil es schon einen Schritt über das Thatsächliche hinausgegangen wäre, wenn ich sagte »vom Marke«. Das Knochenmark ist freilich oft genug als der Heerd der ganzen Störung proclamirt worden, doch sind die Veränderungen desselben so vieldeutig, dass es noch immer nicht gelingen will, eine einheitliche Anschauung des Processes der Knochenerweichung darauf zu basiren. Das Mark wird in allen frischen Formen von Knochenerweichung sehr blutreich gefunden. Wo grössere Fettanhäufungen sind, verschwindet das Fett allmählich, so dass schliesslich eine der Milzpulpa sehr ähnliche, dunkel-braunrothe und dünnbreiige Masse Alles anfüllt, was Markhöhle, Markraum oder Havers'scher Canal heisst. *Virchow* pflegte wenigstens früher gern die Identität dieser rothen Pulpa mit dem fötalen Knochenmarke zu betonen. Ich muss mich auf Grund eigener Untersuchungen gegen diese Auffassung kehren. Ich habe ein ausserordentlich zellenreiches Markgewebe, wie das des Fötus ist, nur in einem allerdings höchst interessanten Falle von Erweichung aller Wirbelkörper bei einem Kinde von 5 Jahren angetroffen[1]). Das Mark bot hier einen Anblick dar, welcher unmittelbar an die echte Milzpulpa erinnerte (Fig. 284, *d*). Die Markzellen dichtgedrängt und eingebettet in ein Stroma, welches aus zartesten Bälkchen von Bindegewebe gewoben war; zwischen ihnen rothe Blutkörperchen und verschiedene gelbe und braune Pigmente. Die Blutgefässe, nur durch einen scharfen Contour gegen das Parenchym abgesetzt, daher fast ohne eigene Wandung, klaffend, gebohrten Löchern und Canälen vergleichbar, erinnerten an die Pulparöhren der Milz. Doch habe ich vergeblich nach noch weitergehenden Analogien gesucht. In allen übrigen Fällen von Osteomalacie ist das Mark an jungen Markzellen geradezu arm zu nennen. Extravasirte Blutkörperchen sind oft in grosser Menge vorhanden und verdecken gern das Gewebe, in welches sie widerrechtlich eingedrungen sind. Wo sie aber fehlen, findet man eine gallertige, durchsichtige Grundsubstanz mit spärlichen, aber ziemlich grossen, rundlich eckigen Zellen, die, wenn man sie unvorwissend zu Gesicht bekäme, als kleine Epithelzellen imponiren müssten. Diese Zellen sind entweder ehemalige Fettzellen, wie man an dem gelegentlichen Vorkommen eines grösseren Fetttropfens in ihnen wahrnimmt, oder es sind wirklich jüngere Elemente, über deren Herkunft vor der Hand Nichts bekannt ist. Ihre geringe Zahl aber, gegenüber der reichlichen Grund-

1) Es war ein Fall von Osteomalacia rhachitica. Siehe pg. 695.

substanz, lässt keineswegs auf einen lebhaften, etwa gar inflammatorischen Proliferationsprocess schliessen.

Viel auffallender als das Verhalten des Parenchyms ist die sehr beträchtliche Erweiterung und Blutüberfüllung der Markgefässe. Ich habe bereits erwähnt, dass parenchymatöse Blutungen zu den constanten Befunden gehören. Dieses ausgetretene Blut nun und die blutstrotzenden Capillaren sind es, welche dem Marke seine dunkle Farbe ertheilen. Ich kann mich aber nicht entschliessen, diese Hyperämie als eine Wallungsblutfülle anzusehen. Dem widerspricht die atrophische Beschaffenheit des Markes und der Mangel einer jeden entzündlichen Infiltration oder Neubildung. Viel besser verträgt sich der anatomische Befund mit der Annahme einer Stauungsblutfülle, welche bis an die Grenzen der Stase geht und daher bei allem Ueberfluss von Blut Ernährungslosigkeit und weiterhin regressive Metamorphose bedingt. Ich könnte mir sogar vorstellen, dass in dem gestauten Blute des Knochenmarkes eine reichlichere Entwickelung von Kohlensäure erfolgte, und dass diese Kohlensäure vielleicht dazu diente, die Kalksalze der Knochen aufzulösen. Vielleicht wäre gerade hier eine Brücke möglich zwischen den Zuständen des Markes einerseits und der Erweichung des Knochengewebes anderseits. Aber selbst angenommen, dass der Causalnexus zwischen Stauungsblutfülle und Knochenerweichung in der angedeuteten Richtung zu suchen wäre, woher die Stauungsblutfülle selbst? Wir kennen die Circulationsverhältnisse im Innern der Knochen noch keineswegs genügend, um die Entstehung einer bleibenden Stauungsblutfülle etwa aus einer länger bestandenen activen Hyperämisirung oder aus einer primären Atrophie des Markparenchyms (ex vacuo) ableiten zu können.

Erwähnt sei noch, dass es neuerdings mehrfach (*Weber*, *Mörs*) gelungen ist, im Harn und Knochen osteomalacischer Personen Milchsäure nachzuweisen. Auch eine ältere Untersuchung von *C. Schmidt* fand den Inhalt ausgebildeter Erweichungscysten des Knochens sauer. Ueber den Ort, wo diese Säure entsteht, ist nichts Näheres festgestellt. In den meisten Fällen ist keine Säure weder in den Knochen noch im Harn nachzuweisen.

Betrachten wir nun in einer kurzen Uebersicht die mannigfaltigen Verbiegungen und Brüche, welche das osteomalacische Skelet zu erfahren pflegt.

Der Lieblingssitz der Osteomalacie sind die Wirbelsäule und die Knochen des Beckens und Brustkorbes. Die Wirbelsäule biegt sich unter der Last des Körpers S-förmig, so zwar, dass eine Kypho-Scoliose des Rückentheils mit einer Lordo-Scoliose des Lendentheils correspondirt, während der Halstheil an der Verbindung mit dem Brusttheil lordotisch hervortritt. Die Rippen biegen sich und brechen theils unter den Zugwirkungen der Respirationsorgane, theils unter der Last der oberen Extremitäten dergestalt, dass eine nach aussen vorspringende Linie von Bruchstellen nicht weit von den Köpfchen der Rippen herabläuft, eine zweite Reihe von Bruchstellen in der Linea axillaris nach einwärts gewandt ist, eine dritte Reihe wiederum nach auswärts gerichteter Bruchstellen in der Parasternallinie gelegen ist. Für die Arme entstehen so muldenförmige Rinnen; der ganze Brustkorb aber ist nach vorn geschoben, das Sternum, oft selbst mehrfach eingebrochen, steht in einer Linie mit dem Kinne, dem es unter Umständen bis zur Berührung genähert sein kann. Das Becken ändert seine Gestalt unter der dreifachen Einwirkung der beiden Femurköpfe von unten und des Kreuzbeins

von oben. Somit rücken das Promontorium und die den Schenkelköpfen entsprechenden Punkte der Linea innominata einander näher, während zugleich die Symphyse und die der stärksten Krümmung der Ossa ilei entsprechenden Punkte nach aussen, resp. nach vorn vorgeschoben werden. Der Beckeneingang wird dadurch kleeblattförmig, nach vorn geschnabelt. Ist die Veränderung recht hochgradig, so bietet das kleine Becken kaum für den ungestörten Gang der Darm- und Urinentleerung Raum genug, geschweige denn für den Durchgang eines Kindeskopfes.

Die Extremitätenknochen pflegen zahlreiche Brüche aufzuweisen, die nur langsam und unvollkommen durch Callusmasse heilen. Blosse Verbiegungen, wie sie bei der Rhachitis so häufig vorkommen, sind bei der Osteomalacie selten; wo ein Knochen winklig erscheint, ist die Winkelstellung regelmässig infolge eines vollständigen oder eines halben Bruches, einer Infraction, wie sie ähnlich auch bei der Rhachitis vorkommt.

Die Heilung der Osteomalacie ist so selten, dass wir über den anatomischen Heilungsprocess nur Vermuthungen hegen können. Dass wir die sogenannte cystische Entartung der Knochen als einen solchen anzusehen berechtigt wären, möchte ich zwar nicht positiv behaupten, wohl aber darauf hinweisen, dass einmal die Entstehung von cystischen Hohlräumen in der Markhöhle ein weiteres Entwickelungsstadium der Osteomalacie repräsentirt, und zweitens, dass mit diesem Entwickelungsstadium auch ein Stillstand des Krankheitsprocesses erreicht ist. In ersterer Beziehung sei erwähnt, dass die heerdweise totale Verflüssigung des rothen Erweichungsbreies, welche der erste Factor der Cystenbildung ist, sehr wohl als eine fernere Consequenz der tiefen Ernährungsstörung des kranken Knochens betrachtet werden kann. Das Detail des Vorganges ist freilich nicht bekannt; es entsteht zuletzt eine vollkommen wasserklare, eiweissreiche Flüssigkeit, und nur die gelben und rothen Pigmentkörper, welche namentlich in den kleineren Cysten reichlich vorhanden sind, erinnern an den Blutreichthum des früheren Erweichungsstadium. Der zweite Factor ist die Bildung einer derben, weissen Bindegewebsmembran, welche die erwähnte Flüssigkeit einschliesst und gegen den benachbarten Knochen abgrenzt. Ich habe oben (Aneurysma) gezeigt, dass das Knochengewebe selbst einer faserigen Metamorphose fähig ist, und stehe nicht an, diese Fähigkeit für unseren Fall in Anspruch zu nehmen. Die Cystenmembran ist nur mit sehr spärlichen und kleinen Gefässen versehen, daher diese Cysten niemals den Charakter von Absonderungscysten annehmen, sondern unverändert Jahre lang in demselben Zustande verharren.

Die cystische Entartung betrifft in der Regel alle Knochen des Körpers, welche vorher osteomalacisch waren. Wir finden das Innere derselben durchsetzt und theilweise ganz ersetzt von erbsen- bis hühnereigrossen Cysten, deren Wandung millimeterdick, innen glatt und weiss ist und aussen continuirlich in das anstossende Parenchym übergeht. Die enthaltene Flüssigkeit ist wasserklar, oft fadenziehend, meist serös. Was die Osteomalacie ihrerseits verschont hat, z. B. jener letzte subperiostale Rest von compacter Substanz, welcher in einer papierdünnen Schicht wenigstens die Contouren des Knochens zu erhalten pflegt, ausserdem aber so mancher kurze Knochen an Hand und Fuss, der ganze Schädel, bleibt auch von der ganzen cystischen Entartung verschont. Die Cysten selbst

aber sind nicht mehr progressiv, mithin ist mit der Entwickelung einer grossen Anzahl von Cysten ein wirklicher Stillstand des Processes erreicht.

Ergänzendes zu den Gelenkkrankheiten.

Ankylosis. Gelenksteifigkeit bis zur absoluten Unbeweglichkeit der gelenkbildenden Knochen gegeneinander wird Ankylosis genannt. Eine erhebliche Steifigkeit des Gelenkes kann schon dadurch herbeigeführt werden, dass die Bandapparate infolge von chronischer Arthritis und Periarthritis zu schwieligen Brücken werden, welche von einem Knochenende zum andern ziehen. Analoge Verkürzung der Fascien, der Sehnen- und Muskelscheiden, selbst des subcutanen Bindegewebes und der Haut (bei Lichen ruber, bei Narben und Sclerem) können den gleichen Effect haben. Solche Fälle werden als falsche Ankylosen (A. spuriae oder Gelenk-Contractur) bezeichnet. Daran schliesst sich die Ankylose durch Verknöcherung eines ausserhalb der Gelenkkapsel gelegenen, musculösen, sehnigen oder bandartigen Gebildes, welches zwischen den gegen einander zu bewegenden Knochen befestigt ist, mithin — zur festen Knochenbrücke umgewandelt — die Beweglichkeit des Gelenkes aufhebt. Sie kommt hauptsächlich am Kiefergelenk vor und wird als extracapsuläre Ankylose oder Synostose bezeichnet. Dann folgt die Ankylose durch veränderte Form der Gelenkflächen, welche wir bei der Arthritis deformans kennen gelernt haben; endlich die eigentliche und κατ' ἐξοχήν sogenannte Ankylose durch Verwachsung der Bewegungsflächen untereinander.

Wir haben der Entstehung dieser Ankylose bei der eitrigen, chronisch-rheumatischen und bei der fungösen Arthritis Erwähnung gethan. Sie kann sowohl durch bindegewebige als durch knöcherne Verwachsungsmassen bedingt sein. Die letzteren gehen aus Markgranulationen hervor, welche nach Zerstörung oder Durchwachsung des Knorpels einander in der Gelenkhöhle begegnen und verschmelzen. Die Neigung und die Fähigkeit Knochen zu bilden, kommt ihnen als den am meisten vorgeschobenen Posten des endochondralen Markcylinders zu. Sie erfolgt auch durchaus nach den Vorschriften der normalen Ossification, indem ein osteoides Stadium den Process einleitet, worauf die Ausbildung lamellöser Knochensubstanz nachfolgt. Nachdem die Verknöcherung jahrelang bestanden, geht die compacte Rinde des einen Knochens ohne Unterbrechung in die compacte Rinde des andern über, während im Innern eine richtige Spongiosa entstanden ist, welche die gemeinschaftlich gewordenen Binnenräume ausfüllt.

Hierbei nun zeigt sich die volle Richtigkeit der von *Hermann v. Meyer* zuerst angestellten Betrachtungen über das Structurgesetz der Spongiosa. *v. Meyer* wies nach, dass die Blätter und Bälkchen der Spongiosa in denjenigen Richtungen aufgestellt und angebracht seien, in welchen sie am wirksamsten den Zug- und Druckwirkungen zu begegnen vermögen, welche auf die Oberfläche des bezüglichen Knochens naturgemäss am häufigsten ausgeübt werden, in den Trajectorien der constructiven Tecknik. Am Frontalschnitt eines oberen Femurendes sehen wir daher ein System von Knochenbälkchen von der medialen Seite her strebepfeilerartig gegen die obere Begrenzung des Schenkelkopfes aufsteigen, um hier die Körperlast aufzunehmen, während von der lateralen Seite her ein zweites System von

Knochenbälkchen der Biegung entgegenwirkt, welche der »krahnenartige« Schenkelhals durch die Belastung des Kopfes erfährt. Dieses »Zug«-Bälkchensystem kreuzt sich selbstverständlich mit dem zuerst besprochenen »Druck«-Bälkchensystem. *Jul. Wolff* wies darauf hin, dass unter diesen Verhältnissen die Annahme nicht von der Hand zu weisen sei, es finde im wachsenden Knochen eine den wechselnden Belastungsverhältnissen entsprechende fortwährende Verschiebung der spongiösen Knochenbälkchen statt, welche denn auch mikroskopisch festgestellt wurde.

Im Falle einer knöchernen Ankylose nun treten zwei bisher selbständige Knochen zu einer functionellen Einheit zusammen, welche an der Vereinigungsstelle besonders dann neue mechanische Leistungen zu prästiren hat, wenn die

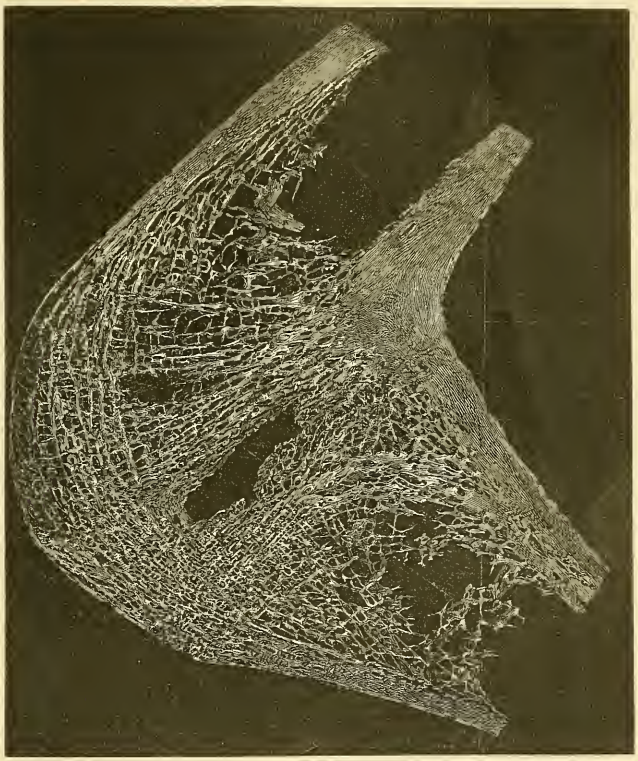

Fig. 285. Senkrechter Durchschnitt einer knöchernen Ankylose des Kniegelenks, an welchem man die neugebildeten Zug- und Drucktrajectorien sehen kann. (Photographie nach einem von *J. Wolff* angefertigten Fournierblatt, in Holz geschnitten von *J. G. Flegel.*)

Vereinigung nicht in gerader Linie, sondern unter einem Winkel zu Stande gekommen ist. Ein in stumpfem Winkel fixirtes Knie wird beispielsweise ebensooft den Zugwirkungen zu widerstehen haben, welche es noch weiter zusammenzubiegen suchen, als der Druckwirkung, welche seine Convexität beim Anstemmen gegen eine feste Unterlage oder bei einer allfälligen äusseren Belastung auszuhalten hat. Dem entsprechend fanden *Köster* und *Roux* bei einer knöchernen Ankylose des Kniegelenkes, welche sich in der Würzburger Sammlung befindet (vergl. Fig. 285)

1) ein System von Zugbälkchen, welches der Oberfläche parallel läuft und 2) ein System von Druckbälkchen, welches radiär von innen nach aussen angeordnet ist. — Auch bei der Arthritis deformans ändern sich mit zunehmendem Schwunde der Knochenenden die Zug- und Drucklinien der Spongiosa, so dass z. B. in Fig. 285 das neugebildete Knochenbälkchen *a* die Körperlast vom Pfannenrande her aufnimmt und tragen hilft.

Corpora libera articulorum. In den vorstehenden Schilderungen ist wiederholt auf die Neigung der Synovialis zur Bildung papillöser Excrescenzen aufmerksam gemacht worden. Gelenkzotten kommen schon an normalen Gelenken, z. B. am Kniegelenk vor; hier können sie einen grösseren Theil des Synovialsackes namentlich dann ausfüllen, wenn sich in den Papillen Fettgewebsträubchen ausbilden, die das Volumen derselben beträchtlich vergrössern. (Lipoma arborescens Mülleri). Auch eine fibromatöse und chondroide Anschwellung einzelner Gelenkzotten wird beobachtet. Sobald aber irgend eine Vergrösserung eines Zottenkörpers Platz gegriffen hat, wird die kleine Geschwulst durch die Bewegungen des Gelenkes vielfach hin- und hergeschoben, ihr Stiel gezerrt und schliesslich abgerissen. Das Zottenlipom oder -fibrom ist zum Corpus liberum geworden.

Bisweilen steht die Bildung der »Gelenkmäuse« in näherer Beziehung zur Arthritis deformans. Wir erinnern uns der marginalen Auswüchse der Gelenkknorpel bei dieser Krankheit und werden es begreiflich finden, dass gelegentlich eine oder die andere der mehr als halbkugligen Protuberanzen sich ablöst und frei in den Gelenkraum zu liegen kommt. Neben den Ecchondrosen aber beobachtete *Volkmann* eine Bildung von knorpeligen Platten in der Synovialis selbst, welche dann gleichfalls zur Ablösung kommen kann.

Freie Körper von knorpliger Beschaffenheit können endlich auch dadurch entstehen, dass bei Gelegenheit eines Traumas Stücke vom Rande des Gelenkknorpels abgesprengt werden. Sie sind meist flach, dreieckig, an den Rändern wie abgeschmolzen.

Alle freien Gelenkkörper pflegen nachträglich zu verkalken und dadurch zu Arthrolithen zu werden; übrigens können sie auch im knorpligen Zustande dem betreffenden Individuum bei gelegentlichen Einklemmungen die grössten Beschwerden verursachen.

Geschwülste.

Unserem Programm gemäss benutzten wir zur Eintheilung der sehr zahlreichen Geschwülste des Knochensystems die grössere oder geringere Abweichung des neoplastischen Processes vom normalen Knochenwachsthum. An die Spitze würden demnach die verschiedenen knöchernen und knorpeligen Auswüchse, die Exostosen und Ecchondrosen zu stellen sein, ihnen würden die histioiden Gewächse und endlich die Carcinome anzureihen sein.

Es ist bekannt, dass an Durchschnitten jugendlicher Knorpel beinahe ausnahmslos die Zellen gruppen- oder wenigstens paarweise in der Grundsubstanz vertheilt sind. Man erkennt die Zusammengehörigkeit zweier Zellen daran, dass sie eine convexe und eine flache Seite haben, von denen sie die flachen einander

zukehren. Man glaubt unwillkürlich, die beiden Hälften eines kugligen Körpers vor sich zu haben. Dass wir es aber in der That mit Zellentheilung zu thun haben, erkennt man an solchen Zellenpaaren, welche noch durch eine gemeinsame Kapsel vereinigt sind. Fügen wir zu dieser sichtbaren Proliferation der Zellen noch die Zwischenlagerung neuer Grundsubstanz, welche die zu selbständigen Zellen gewordenen Zellenhälften gehörig distanzirt, so haben wir das bekannte Schema, nach welchem das Wachsthum des Knorpels erfolgen soll. Ich will die Wichtigkeit der beobachteten Thatsachen nicht in Zweifel ziehen, muss mich aber entschieden gegen die Annahme verwahren, als ob durch die innere Zellen- und Gewebsvermehrung auch nur der grössere Theil des Knorpelwachsthums geleistet würde. Der Knorpel hat in erster Linie ein peripherisches Wachsthum. Das Perichondrium liefert embryonale Zellen, welche sich demnächst mit einem Mantel hyaliner Grundsubstanz umgeben, der mit der Grundsubstanz des vorhandenen Knorpels ein Ganzes bildet. Je öfter sich dieser Process wiederholt, um so zellenreicher wird der Knorpel. Diejenigen Zellen, welche ursprünglich an der Peripherie lagen, rücken allmählich gegen die Mitte, und nun ist es erst Zeit, von jenem zweiten Wachsthumsmomente zu reden, nämlich der allmählichen Vergrösserung und nachträglichen Theilung, welche die Zellen erfahren, wenn sie gegen die Mitte des Knorpelstücks vorrücken. Jedes Element theilt sich hierbei ein- bis dreimal. Die Theilung erfolgt stets in einer auf die Längsaxe der Zelle senkrechten Ebene und nur an der dicksten Stelle des Elementes, so dass höchst charakteristische Formen für die Tochter- und Enkelzellen resultiren. Halbkugeln, Viertelkugeln etc. erhalten sich wegen der Festigkeit der Grundsubstanz während des ganzen Lebens, und da aus demselben Grunde die Theilungsproducte nur wenig auseinanderrücken, so kann man an den Knorpeln eines 90jährigen Greises noch genau dieselben Bilder wahrnehmen, welche uns am jugendlichen Knorpel vermochten, dem inneren Wachsthum der Knorpel eine so grosse Wichtigkeit beizulegen; man kann noch jetzt sehen, ob sich eine ursprüngliche Knorpelzelle einmal, zweimal oder dreimal getheilt habe, ehe sie zur Ruhe gekommen ist.

Die Hyperplasien des ausgewachsenen Knorpels sind nichts anderes, als die Wiederholungen der hier geschilderten Wachsthumsvorgänge an bestimmten, von Perichondrium bekleideten Punkten der Oberfläche.

Ecchondrosis simplex. Ein knorpeliger Auswuchs des Knorpels, welcher sich als warzige, später fungöse oder polypöse Bildung über das Niveau der Oberfläche hervorschiebt. So finden wir die Ecchondrose gelegentlich an den Rippenknorpeln älterer Individuen, wo sie indessen niemals eine beträchtliche Grösse erreicht. Hieran schliesst sich eine namentlich von *Virchow* studirte Gruppe von Auswüchsen verschiedener Synchondrosen und der Zwischenwirbelknorpel, von denen die Ecchondrosis spheno-occipitalis theils wegen ihres Sitzes auf der Mitte des Clivus Blumenbachii, theils wegen ihrer histologischen Beschaffenheit besonders interessant ist. Die Geschwulst erreicht selten die Grösse einer kleinen Kirsche und besteht aus einer weichen, zitternden Gallerte, welche sich bei der mikroskopischen Untersuchung als ein Knorpelgewebe erweist, dessen Grundsubstanz schleimig erweicht, und dessen Zellen zu grossen blasigen Hohlräumen (Physaliden) entartet sind.

Den Uebergang zu den Exostosen bildet die ***Exostosis cartilaginea.*** So nennt man gewisse höckerige Auswüchse der Röhrenknochen in der Nähe der Gelenkenden, welche in ihrer Hauptmasse knöchern, oder mit einem mehr oder weniger vollständigen knorpeligen Ueberzuge und gelegentlich mit einer eigenen Synovialmembran versehen sind.

Nach *Virchow*'s Vorgang leitet man dieselben von einer Entwickelungsstörung des Knochens ab. Eine Ecchondrose bildet auch hier den Ausgangspunkt, aber eine ziemlich grosse Ecchondrose, welche entweder vom Rande der Gelenkfläche oder von den Knorpelstreifen zwischen Epiphyse und Diaphyse entspringt, sich nicht ablöst, sondern im dauernden Zusammenhange mit dem Knochen fortfährt zu wachsen und dadurch den letztern bestimmt, nicht bloss in der normalen Hauptrichtung, sondern auch in der von ihr angegebenen Nebenrichtung sich zu vergrössern. Es ist leicht zu begreifen, wie eine solche Ecchondrose, vorausgesetzt, dass sie von der Gelenkfläche und nicht von dem unteren Rande der Epiphyse ausgeht, anfänglich in der Gelenkhöhle selbst liegt, bei weiterer Entfernung vom Gelenk zunächst in eine Ausstülpung, dann in einen Recessus der Synovialis, und endlich in einen eigenen Synovialsack zu liegen kommt (Exostosis bursata).

Das Beispiel der Exostosis cartilaginea zeigt uns, wie unthunlich es wäre, die Hyperplasien des Knochensystems in Hyperplasien des Knorpel- und Knochengewebes zu zerlegen. Der Knochen vergrössert sich nur, indem er seinen Muttergebilden in ihren Wucherungen folgt. Diese sind das eigentlich Producirende,

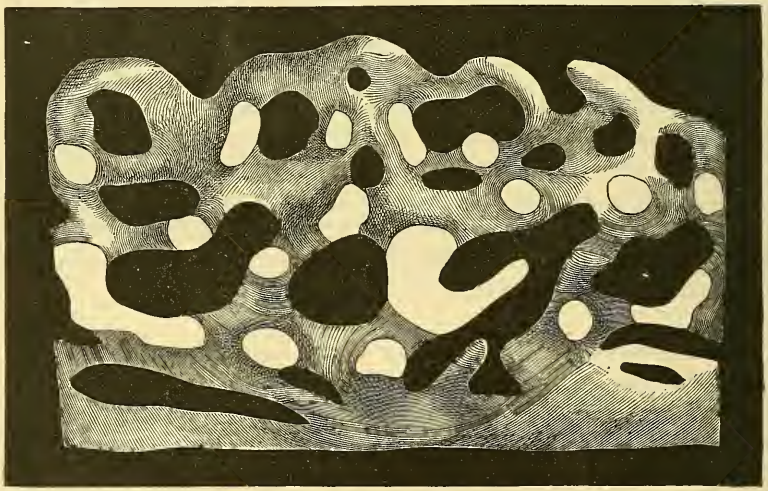

Fig. 286. Osteophyt. Knochenbildung aus dem Periost in dem primärspongiösen Stadium.

diese der Sitz der pathologischen Reizung, nicht der Knochen selbst. Auch bei den Exostosen im engeren Sinne, d. h. bei den umschriebenen knöchernen Auswüchsen des Knochensystems müssen wir diesen Standpunkt unverrückt festhalten. Es handelt sich dabei durchweg um Ausschreitungen des periostalen Wachsthums der Knochen, und wenn dieses Verhältniss in der Nomenclatur unberücksichtigt bleibt, so rührt dies nur daher, dass das Periost im Verhältniss zu seiner

fast unbegrenzten osteoplastischen Fähigkeit eine sehr dünne, zarte Haut ist, welche wenig in die Augen fällt und sich leicht abstreifen lässt.

Die histologischen Vorgänge sind bis auf einige untergeordnete Varietäten dieselben, wie beim normalen und beim entzündlichen Periostwachsthum der Knochen. Die innerste Schicht des Periosts liefert ein gefässhaltiges Keimgewebe. Aus diesem Keimgewebe wird echter Knochen. Der neugebildete Knochen bildet anfänglich eine äusserst poröse Masse, welche nur locker an der alten Oberfläche des alten Knochens haftet und als Osteophyt bezeichnet wird (Fig. 286), späterhin wird jene Verbindung fester, und dann erfolgt durch concentrische Anbildung neuer Knochenlamellen an die Bälkchen des Osteophyts der Uebergang in compacte Knochensubstanz. Es muss indessen bemerkt werden, dass die letztere Metamorphose unter Umständen sehr spät eintreten kann, beziehentlich gar nicht einzutreten braucht.

Auf das compacte Stadium pflegt endlich ganz wie beim normalen Knochenwachsthum aufs neue ein poröses oder, wie wir jetzt sagen, spongiöses zu folgen, ja es folgt nach einiger Zeit so regelmässig und häufig darauf, dass man fast glauben möchte, die compacte Knochensubstanz könne, wie der Knorpel, überhaupt nur in einer gewissen Dicke der Ablagerung existiren, wenn nicht die Geschichte der Exostosis eburnea das Gegentheil bewiese.

Exostosis eburnea. Die Exostose ist darum eine so merkwürdige Erscheinung, weil dabei ganz abweichend von dem gewöhnlichen Schema, nämlich ohne Rücksicht auf Gefässe und Gefässverlauf, das Knochengewebe baumkuchenartig Schicht für Schicht um einen kleinsten Ausgangshöcker abgelagert wird. Dieser wird allmählich zu einer warzigen, polypösen, blumenkohlartigen, dabei glänzend weissen Bildung, welche die Grösse einer Mannesfaust erreichen und trotzdem durchweg aus compacter Knochensubstanz bestehen kann (Fig. 287).

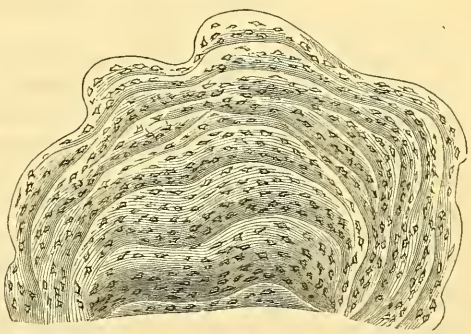

Fig. 287. Von einer Exostosis eburnea vom Schulterblatt.

Diese ganze Art des Wachsthums erinnert unstreitig an die Bildung des Zahnbeines, und dass dieser Vergleich kein unpassender ist, zeigt sich noch auffallender an der folgenden Exostosenform.

Exostosis clavata. So nennt man eigenthümliche, kleine, flachrundliche Auswüchse des Schädeldachs, welche wie elfenbeinerne Hemdknöpfchen aussehen. Ein Schliff senkrecht durch die Mitte einer solchen Neubildung (Fig. 288) zeigt uns als Grundlage der Zeichnung eine äusserst feingestreifte Substanz, in welche nur hie und da ein Knochenkörperchen eingelassen ist, welches seine sehr langen Ausläufer nur nach einer Richtung, nämlich nach aussen und senkrecht auf den Zug jener Streifung, entwickelt hat. Bedarf es einer grösseren Aehnlichkeit, um

diese Grundlage der Exostose, welche offenbar erst nachträglich durch Markraumbildung unterbrochen ist, für Dentinsubstanz zu erklären?

Unter den ätiologischen Momenten der periostalen Knochenhyperplasie tritt neben der einfachen, d. h. bis jetzt unerklärlichen Wachsthumsanomalie die entzündliche Reizung stärker in den Vordergrund. Es ist richtig, dass der wachsende Knochen auch für diese Veränderungen besonders disponirt ist, aber auch höheres Alter und Erblichkeit bringen eine ähnliche Prädisposition mit sich, und nur in wenigen Fällen von Exostosis eburnea ist dieses Moment das einzige, welches wir

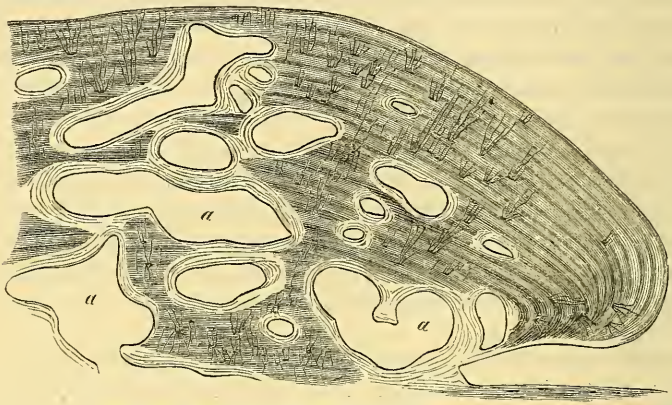

Fig. 288. Exostosis eburnea clavata, vom Schädeldach.

zur Erklärung heranziehen können. Meist haben Allgemeinkrankheiten, namentlich Syphilis, Rheumatismus und Rhachitis ihre Hand im Spiele, und wenn schon von diesen bekannt ist, dass sie leicht Entzündungen des Periostes erzeugen, so können wir uns dieser Auffassung noch weniger verschliessen, wo wir sehen, dass ein äusserer, mechanischer Reiz die Hyperplasie veranlasst. Oft genug wird ein Stoss, ein Schlag als erste Ursache einer Exostosenbildung angegeben; mehr als einmal (zuletzt von *Virchow* l. c. II. 84) ist der Fall von multipler Exostosenbildung an den Insertionsstellen der Muskeln beobachtet worden. Dieser letztere Fall lehrt uns aber auch, wie nahe hier das entzündliche Wachsthum auf äussere Reize und das nicht-entzündliche, normale Wachsthum einander berühren. Denn auch das normale Skelet zeigt an den Ansatzpunkten vieler Muskeln rauhe Erhabenheiten, die als Cristae, Tubercula, Eminentiae aus der descriptiven Anatomie bekannt sind.

Während nun, wie wir gesehen haben, die Exostosen und Ecchondrosen nur unwesentliche Abweichungen vom normalen Knochen- und Knorpelwachsthum darbieten, müssen wir uns bei den Bindesubstanz-Geschwülsten des Knochensystems bereits mit blossen Analogien begnügen. Wir können hervorheben, dass dieselben, entsprechend den beiden physiologischen Wachsthumsorten, entweder vom Periost oder vom Mark der Knochen ausgehen, und darum zwischen centralen und peripherischen Sarcomen, Enchondromen etc. unterscheiden. Wir können ausserdem an allen peripherischen ein Initialstadium statuiren, während dessen sich die pathologische Wucherung von der die Knochenbildung einleitenden

Periostwucherung äusserlich nicht unterscheidet; wir können auch in der ausgesprochenen Neigung eben dieser Geschwülste zur Ossification einen Anklang an die physiologische Leistung des Periostes erkennen. Endlich streift das Osteoidchondrom offenbar sehr nahe an das physiologische Paradigma an. Im Uebrigen aber müssen wir den ganzen Nachdruck auf der Heterologie der Neubildung beruhen lassen und alle am Knochensystem vorkommenden Sarcome, Enchondrome, Myxome etc. als qualitative Abweichungen in den Leistungen des Blutbindegewebssystems ansehen.

Wir schreiten bei der Aufzählung von aussen nach innen fort:

Das peripherische Osteofibrom geht von der äusseren, fibrösen Schicht des Periostes aus und kommt mit Vorliebe an der vorderen Fläche der oberen Wirbelkörper und des Os tribasilare vor. Hier bildet es die so schwer operabeln fibrösen Nasenrachenpolypen (pg. 406). Ausserdem wird es an den Kieferknochen, seltener an andern Orten gefunden.

Das kleinzellige Spindelzellensarcom des Periosts. Die Faser-Kerngeschwulst der älteren Autoren. An den Enden der grossen Extremitätenknochen (Femur, Tibia, Humerus etc.) entwickelt sich anfangs schleichend, dann in immer schnellerem Wachsthum eine mit flachen Höckern besetzte, den Knochen mehr oder minder umfassende und an ihm hinaufreichende Geschwulst. Prall elastische Consistenz, weisse, durch den Gehalt an blutführenden Gefässen mehr oder minder ins Röthliche ziehende Färbung. Im abgestrichenen Saft viele »freie Kerne«. Die Structur ist ein fasciculäres Geflecht. Diese Geschwülste erreichen oft einen colossalen Umfang, umwachsen den anstossenden Knorpel und dringen nur wenig in die compacte Rinde ein. Später gehen sie auf diejenigen Gebilde über, welche mit dem Knochen in continuirlichem Zusammenhange stehen, Muskeln, parostales Bindegewebe, Gelenkkapseln, Bänder, etc., während die locker aufliegenden, z. B. vorbeiziehenden Muskelbäuche und Sehnen entsprechende Eindrücke verursachen.

Auch das kleinzellige Spindelzellensarcom geht von der Faserschicht des Periostes aus. Die Cambiumschicht liefert zunächst ***das Osteoidchondrom,*** welches im allgemeinen Theil ausführlichere Besprechung fand (p. 158). Dem folgt

Das peripherische Enchondrom. Es bringt am oberen Ende des Humerus, seltener an anderen Röhrenknochen, eine höckrig-knollige Intumescenz hervor, welche später aufbricht und verjaucht. Die Geschwulst setzt sich aus erbsengrossen und kleinen runden Knoten von Hyalinknorpel zusammen, welche zwischen dem abgehobenen Periost und der Knochenoberfläche liegen, allmählich aber mit vorgeschobenen Posten in die Substantia compacta vordringen und schliesslich auch die Markhöhle erreichen.

Das Wachsthum des Enchondroms durch benachbarte Heerde ist auch der Grund einiger bemerkenswerthen Eigenthümlichkeiten. Hierhin gehört namentlich die stärkere entzündliche Reizung, welche durch das Auftreten disseminirter Knoten in der Umgebung der Geschwulst erzeugt wird. Wir finden neben einer oft recht bedeutenden ossificirenden Periostitis namentlich häufig eine echte sclerosirende Osteomyelitis. Die Markhöhle ist in der Nähe des Enchondroms zuweilen wie verschlossen durch eine äusserst harte, feinporige, compacte Substanz.

An den flachen Knochen, namentlich an den Rippen und an den Beckenschaufeln bildet das peripherische Enchondrom bis manneskopfgrosse kuglige Tumoren von durchweg hyalinknorpliger Beschaffenheit. Im Inneren der grösseren Knoten sind regelmässig Erweichungscysten oder Verkalkungsheerde zu finden.

Eine faserknorplige Geschwulst von Faustgrösse habe ich einmal am unteren Ende der Tibia beobachtet.

Das periostale Knochensarcom. In allen Sarcomen des Knochensystems, mögen dieselben vom Mark oder Periost ausgehen, findet man gelegentlich grössere oder kleinere Portionen von Knochensubstanz secundärer Bildung; als stehendes Merkmal aber findet sich die Verknöcherung nur bei einem Theil der peripherischen Osteosarcome, welche deshalb von *Joh. Müller* als Osteoide bezeichnet worden sind.[1]) *Joh. Müller* unterscheidet ein gutartiges und ein bösartiges Osteoid. Das letztere ist identisch mit dem von uns unten zu besprechenden Krebse der Knochen. Das erstere soll uns jetzt zunächst beschäftigen.

Fig. 289. Querschnitt durch die Mitte eines ossificirenden Sarcoms vom Periost des Unterkiefers. Rundzellensarcom mit stellenweis verkalkter Grundsubstanz. Die verkalkten Stellen bilden längliche Splitter, welche senkrecht zur Knochenoberfläche stehen, hier aber quer durchschnitten sind. 1/300.

Sarcoma periostale osteoides benignum. Das gutartige Osteoid, welches wohl am häufigsten an den Knochen des Gesichts beobachtet wird, zeigt in der Regel einen ausgezeichnet strahligen Bau. Von einem Punkte oder vielmehr von einer relativ kleinen Fläche aus gehen Faserzüge, welche man schon mit blossem Auge wahrnehmen kann, gleichmässig und geradlinig nach der Peripherie, auch lässt sich in dieser Richtung die Geschwulstmasse leichter zerreissen, als in jeder anderen. Der Grund davon liegt in einer geradezu papillösen Gliederung der Geschwulst; lange, dünne, mit sehr spitzen Winkeln sich verästelnde Papillen setzen dieselbe zusammen. In Fig. 289 zeigt uns ein Querschnitt, dass die Papillen im Ganzen rundlich und durchweg aus Keimgewebe mit wenig Intercellularsubstanz gebildet sind. Züge von lockerem Bindegewebe durchziehen die Zwischenräume zwischen den Papillen und füllen dieselben aus. Interessant ist, dass zwischen den Bindegewebsscheiden und der Papillenoberfläche hie und da spaltförmige Lücken sichtbar werden. Die

1) Ein durchaus rundzelliges, peripherisches Osteosarcom sah ich in einem exquisiten Falle, dessen Präparate in der Züricher Sammlung aufbewahrt werden. An den verschiedensten Punkten des Knochensystems, vorzüglich aber am Sternum, an der Innenfläche des Schädels und an allen Oeffnungen der Schädel- und Rückenmarkshöhle, durch welche Nerven aus- und eintreten, war das Periost durch eine flache, meist linienhohe, nur am Sternum fingerdicke Lage fischmilchähnlicher Substanz abgehoben. Die Flächenausbreitung dieser multiplen Sarcome war eine sehr verschiedene, zwischen Linsengrösse und der Grösse eines Thalerstückes schwankende, an den Nervenöffnungen bildete das Sarcom ringförmige Polster, namentlich an den Foramina intervertebralia.

Bindegewebsscheiden kehren hier den Papillen und die Papillen den Bindegewebsscheiden glatte Oberflächen zu; diese Spalten lassen sich mit Injectionsmasse bequem füllen und hängen mit benachbarten Lymphgefässen zusammen.

Was nun die Ossification der Sarcome als histologischen Processes anlangt, so ist dieselbe meist nichts Anderes, als eine Verkalkung der spärlichen Intercellularsubstanz. Speciell beim gutartigen Osteoid bleibt für jede Zelle eine kreisförmige, nicht immer strahlige Lücke übrig (Fig. 289); man möchte auf die blosse Textur hin wenig geneigt sein, von einer wirklichen Ossification zu reden, wenn nicht ausserdem der Umstand an wahre Ossification erinnerte, dass die Ablagerung der Kalksalze innerhalb der Papillen in Zonen geschieht, welche die Blutgefässe mantelartig umgeben und so ihre Analogie mit Osteophyten verrathen. Nach der Maceration stellen sich die verknöcherten Partien als ein strahliges Stützwerk dar, welches aus zarten Knochenbälkchen locker zusammengefügt ist.

Sarcoma osteoides malignum. Der periostale Knochenkrebs. Weicher, schnell wachsender Tumor, welcher vorzugsweise gern vom oberen Ende des Femur und des Humerus ausgeht. Weniger gleichmässig in ihrem Wachsthum als die bisher betrachteten Geschwülste, schiebt das bösartige Osteoid hie und da weiche rundliche Knollen zwischen den bedeckenden Muskelbäuchen und anderen Weichtheilen hervor. Die Consistenz ist durchgängig weich, doch tritt frühzeitig Ossification in Form eines äusserst zierlichen, entweder schwammigen oder mehr strahligen Gerüstes auf, Farbe meist milchweiss, überall wegen durchziehender Blutgefässe ins Röthliche spielend. — Die benachbarten Lymphdrüsen pflegen frühzeitig in Mitleidenschaft gezogen zu werden und entwickeln nicht selten gleichfalls ein knöchernes Skelet. Bei der anatomischen Untersuchung ist es wegen der allseitigen Verwachsung der Geschwulst mit Nachbartheilen, sowie wegen ihres fast nie fehlenden Eindringens in die compacte Substanz und das Mark des Knochens, an welchem sie entstand, schwer, mit Bestimmtheit den Ort ihrer ersten Entstehung festzustellen. Deshalb ist die selbst in den Metastasen wiederkehrende osteoplastische Fähigkeit derselben, welche sie nur vom Periost geerbt haben kann ein werthvoller Fingerzeig in dieser Richtung.

Für diese Fälle empfiehlt es sich daher, die oben (p. 169) entwickelte Lehre vom alveolären Sarcom zu acceptiren und bis auf weiteres nur in der klinischen Malignität das vereinigende Band mit den Krebsen zu erblicken. Das bösartige Osteoid und der peripherische Knochenkrebs der Autoren sind ein und dieselbe Geschwulst. Wenn es wahr ist, was nach *Thiersch's* Vortritt neuerdings so warme Verfechter gefunden hat, dass alle echten Krebse von Aussen- oder Drüsenepithelien ausgehen, so könnten alle Knochenkrebse nur durch continuirliche Infiltration von benachbarten Haut-, Schleimhaut- oder Drüsenkrebsen zu Stande kommen. Dass dem wirklich so sei, kann in gewissen Fällen in der That keinem Zweifel unterliegen. Wenn wir z. B. einen Epithelialkrebs des Gesichtes auf die Kieferknochen oder einen eben solchen Krebs des Unterschenkels auf das Schienbein übergehen und eine Art krebsiger Caries daran erzeugen sehen, so handelt es sich hierbei um ein Vorschieben krebsiger Zellencylinder in die Gefässporen der Knochensubstanz, welche sich dem entsprechend vergrössern und die zwischenliegenden Ernährungsterritorien des Knochengewebes zum Schwunde bringen. Auch wenn in der Diploë der Schädelknochen oder in der spongiösen Substanz

der Rippen oder sonstwo im Mark der Knochen metastatische Knoten auftreten und gedeihen, könnte man zwar die Möglichkeit einer »epithelialen Infection« der dortigen Markzellen zugeben, doch würde sich gerade hier die Annahme eines directen »Fortwachsens« der eingeschleppten Epithelzellen empfehlen.

Bei allen vom Mark ausgehenden (myelogenen) Geschwülsten kommt es von einer gewissen Zeit an zu einer sehr charakteristischen Erscheinung. Die Knochenrinde wird durch den centralen Tumor — wie man sagt, und wie auch der erste Anblick zu bestätigen scheint — aufgebläht. Es ist, als ob der Knochen gar nicht die ihm eigenthümliche Härte und Festigkeit besässe und sich widerstandslos in die centrifugale Ausdehnung fügen müsste.

Diese Erscheinung kehrt überall wieder, wo eine langsam wachsende Anschwellung im Innern der Knochen ihren Sitz hat; sie kehrt nicht bloss bei allen myelogenen Geschwülsten, sondern auch bei cystoiden Entartungen, z. B. des Oberkiefers wieder (Hydrops antri Highmori). *Volkmann* hat den Beweis versucht, dass es sich hierbei wirklich um eine innere Verschiebung der Knochensubstanz handle, aber so scharfsinnig seine Reflexionen sind, und so gern ich zugebe, dass jeder einzelne von ihm berührte Fall von Ausdehnung der Knochen ein weiteres Problem der histologischen Forschung enthält, so muss ich doch nach meinen bisherigen Erfahrungen daran festhalten, dass wenigstens die Ausdehnung der Knochenrinde durch centrale Geschwülste auf Apposition und Resorption beruht. Apposition aussen — durch fortwährende Knochenbildung seitens des Periosts, — Resorption innen — durch fortwährende Einschmelzung des Knochengewebes

Fig. 290. Vom Rande eines faustgrossen Spindel- und Riesenzellensarcoms des Unterkiefers, Knochenbälkchen, welches auf der einen Seite durch Resorption schwindet, auf der andern durch Apposition wächst. Die nähere Erklärung ist im beistehenden Text nachzusehen. 1/200.

an der Oberfläche des wachsenden Tumors. Die Figur 290 ist vom senkrechten Durchschnitt eines faustgrossen myelogenen Riesenzellensarcoms genommen.

Sie umfasst den Rand der Geschwulst und ein Knochenbälkchen, welches nebst noch 3—4 ganz ebenso beschaffenen den letzten Ueberrest der Knochenrinde des Unterkiefers darstellt. An diesem Bälkchen sieht man beide Vorgänge in Wirksamkeit. Die periostale Seite ist beinahe ganz mit den bekannten Osteoblasten *Gegenbaur's* besetzt. Man hat hier wohl die günstigste Gelegenheit, das Knochengewebe entstehen zu sehen, jedes einzelne Moment des Processes stellt sich mit unübertrefflicher Klarheit dar (vergl. pg. 50). Auf der gegenüberliegenden Seite ist die Resorption im Gange. Eine scharfe, in Bogen geschwungene Linie grenzt den Knochen gegen die Geschwulst ab. An mehreren Stellen sieht man vielkernige Riesenzellen in die Contouren der Howship'schen Lacunen eingebettet; man unterscheidet grössere und kleinere Elemente, die kleinsten sind nur wenig grösser als die benachbarten Knochenkörperchen, und würden den Namen vielkerniger Riesenzellen nicht verdienen, wenn sie sich nicht durch die gleiche feinkörnige Qualität des Protoplasmas und die allmählichen Uebergänge als zukünftige Riesenzellen charakterisirten. Die Lage der jüngsten Riesenzellen ist so constant am innern Knochenrande, dass man sich des Gedankens nicht erwehren kann, dieselben dürften gerade hier ihre Ursprungsstätte haben, vielleicht durch eine Metamorphose der bei der fortschreitenden Auflösung der Knochengrundsubstanz von Zeit zu Zeit frei werdenden Knochenzellen entstehen. Betrachte ich darauf hin die Vertheilung der Riesenzellen im Sarcom und vergleiche dieselbe mit der Stellung der Knochenkörperchen im Knochen, so kann ich mich der Bemerkung nicht verschliessen, dass sie in beiden Geweben in gewissen Zwischenräumen alternirend gestellt sind. Diese Uebereinstimmung aber dürfte meines Erachtens sehr ungezwungen durch die Annahme zu erklären sein, dass beim Wachsthum der Geschwulst die frei werdenden und sofort zu Myeloplaxen entartenden Knochenkörperchen durch Zellenschichten, welche der Geschwulst angehören, mit einer gewissen Gleichmässigkeit vom Knochen abgedrängt und der Geschwulst einverleibt werden. Der stricte Nachweis, dass die Riesenzellen des centralen Osteosarcoms ehemalige Knochenzellen sind, ist damit freilich noch nicht geliefert. Es freut mich, mittheilen zu können, dass von anderer Seite auch das physiologische Vorkommen der Riesenzellen auf dieselbe Weise erklärt worden ist (*Bredichin*, Centralblatt 1867, 563). Dagegen lehnen die Angaben *Kölliker's* (Verh. d. Würzb. ph. Ges. N. F. II. Bd.) unsere Anschauung ab zu Gunsten der Meinung, dass dieselben Zellen, welche epithelartig zwischen Bindegewebe und Knochen ausgebreitet die Knochenbildung bewerkstelligen (Osteoblasten), anderseits auch die Function hätten, durch Umwandlung in Riesenzellen den Knochen zu usuriren und aufzulösen (Osteoklasten).

So weit die histologischen Vorgänge bei der Knochenaufblähung. Es liegt auf der Hand, dass, wenn Apposition und Resorption auch gleichen Schritt halten, dennoch mit der Zeit eine Verdünnung der Knochenschale eintreten müsste. Es müsste mehr apponirt als resorbirt werden, wenn der Knochen ausreichen sollte, die immer grösser werdende Geschwulst mit einer stets gleich dicken Schicht compacter Substanz zu bekleiden. Da nun aber eher das Umgekehrte stattfindet, d. h. weniger apponirt als resorbirt wird, können wir uns nicht wundern, wenn schliesslich die Schale an einzelnen Stellen defect wird, die Geschwulst also den Knochen durchbricht.

Das centrale Enchondrom kommt mit besonderer Vorliebe und meist in grösserer Zahl an den Phalangen der Finger und Zehen vor. Die Diaphysen werden durch die bis apfelgrossen transparent-weissen und -weichen, weil sehr zellenreichen Tumoren schalig aufgetrieben; je dünner die Knochenschale ist, um so mehr giebt sie das Symptom des sogenannt »Pergamentknitterns« auf Fingerdruck. Endlich wird sie an einzelnen Punkten defect und der Tumor tritt an der Oberfläche der elastisch weichen Masse hervor. — Diese Enchondrome der Knochen erhalten sich länger und werden grösser bei unveränderter innerer Beschaffenheit als die Enchondrome der Weichtheile. Später zeigen sie eben jene secundären Metamorphosen, welche p. 157 erwähnt wurden, Verkalkung, Verknöcherung, Umwandlung in Schleimgewebe, schleimige Erweichung und cystische Entartung.

Beiläufig sei hier einiger Varietäten des Enchondroms gedacht, welche bis jetzt nur am Knochen beobachtet worden sind. a. Das Enchondroma haematodes. An der rechten Fibula eines Knaben, welcher in der chirurgischen Klinik zu Bonn behandelt wurde, fand sich eine doppelt faustgrosse Geschwulst, welche in ihren Randtheilen unzweifelhaft knorpelig war und in ihrem lappigen Bau durchweg die Structur des Enchondroms verrieth. Die inneren Lappen aber zeigten eine gallertige Aufquellung der Grundsubstanz und waren mit ganz eigenthümlichen blutführenden Canälen durchzogen, von denen man nur so viel mit Bestimmtheit aussagen konnte, dass sie durch die Anastomose benachbarter Knorpelhöhlen entstanden seien. Sie bildeten zusammen ein Netzwerk mit stark hervortretenden, concav contourirten Knotenpunkten. Ob sie aber wirklich Blutgefässe waren, oder ob hier nur eine durch die Structur modificirte Extravasation vorlag, vermochten wir nicht zu entscheiden. Die Erweichung ging mit einer gleichzeitigen sarcomatösen Degeneration des Bindegewebsgerüstes Hand in Hand (*C. Höstermann*, Inauguraldissertation. Bonn, 1868). b. Das Enchondroma pseudopapillosum. Ein peripherisches Enchondrom des Oberkiefers, welches uns ebenfalls von der chirurgischen Klinik des Herrn Geh.-Rath *Busch* zukam, hatte eine deutlich papillöse, blumenkohlartige Oberfläche. Die massigen Wucherungen waren, nachdem sie die Höhle des Oberkiefers erfüllt hatten, an der vorderen Fläche durch den Knochen durchgebrochen. Der Tumor verdankte seine absonderliche Structur dem exquisit centralen Wachsthum, welches ihn ganz gegen die Art der Enchondrose auszeichnete. Die kleinsten Knötchen entstanden immer wieder in dem Bindegewebe der grösseren. Endlich bewirkte das selbständige Wachsen der letzteren eine theilweise Ablösung von der Nachbarschaft. Spaltartige und flächenhaft ausgedehnte Lücken gliederten demgemäss die Geschwulst und zerfällten sie in Knötchengruppen, welche den verästelten Papillen eines Blumenkohlgewächses recht ähnlich waren (*C. Hopmann*, Inauguraldissertation. Bonn 1867).

Myxoma. Das reine Myxom der Knochen wird von *Virchow* als eine aus dem Knochenmark hervorgehende, den Knochen auftreibende und schliesslich durchbrechende Geschwulst beschrieben, welche in ihrer Substanz dem Austernfleisch oder der Gallertscheibe der Quallen gleiche. Wegen der nahen Verwandtschaft des Enchondroms mit dem Myxom ist es schwer, eine scharfe Grenze zwischen beiden zu ziehen. Die meisten gallertig weichen Knochengeschwülste sind Enchondrome.

Das centrale Fibrom der Knochen documentirt seine nahe Verwandtschaft zu den gleich zu betrachtenden Epulides intraosseuses durch seinen Lieblingssitz, die Kieferknochen, und die vollkommen analoge Auftreibung der Knochenrinde. Riesenzellen sind in ihm nicht nachgewiesen. Dagegen zeigt sich eine entschiedene Neigung zur Verknöcherung, sei es, dass zahlreiche, aber kleine Knochensplitter darinnen gefunden werden, welche man beim Betasten der Schnittfläche wie eine sandige Rauhigkeit fühlt, sei es, dass ausgedehntere Ossificationen die Geschwulst allmählich in ein Osteom verwandeln.

Das myelogene Osteosarcom wird in verschiedenen Varietäten beobachtet, von denen einige von entschieden gutartiger, andere von entschieden bösartiger Indoles sind.

a. Gutartige.

Das Riesenzellensarcom. Ob das Riesenzellensarcom auch vom Periost der Knochen ausgehen könne, ist meines Erachtens noch nicht entschieden. *Virchow* hat jene derb-elastischen, seltener weichen, mit breiter Basis aufsitzenden und mit rundlichen Contouren protuberirenden Sarcome der Alveolarfortsätze (vgl. p. 360), welche man von Alters her ***Epulis*** nennt, als peripherische Osteosarcome im Sinne von Beinhautwucherungen bezeichnet. Er that dies im Gegensatze zu *Nélaton*, welcher zwar auch zwei Gruppen myeloplaxischer Geschwülste (Riesenzellensarcome), die Epulides periosseuses und die Epulides intraosseuses, einander gegenüber stellt, die ersteren aber nicht direct vom Periost ausgehen lässt, sondern von den perivasculären Markzellen der erweiterten Havers'schen Canäle, welche an der Oberfläche des Knochens münden. *Nélaton* möchte nämlich die Riesenzellen überall als Markzellen anerkannt sehen. *Virchow* dagegen wendet ein, dass manche der Epulides periosseuses auf einer knöchernen Erhabenheit, nach seiner Meinung einer vorgängigen periostalen Wucherung des Knochens, aufsitzen, welche sich zwischen den weichen Theil der Geschwulst mit seinen Riesenzellen und den Knochen einschiebt. Er erkennt freilich auf der anderen Seite selbst die grosse Neigung und Fähigkeit der Epuliden, in den Knochen destruirend einzudringen, an, und ich möchte fragen, ob nicht jene knöcherne Basis als ein verknöcherter Theil der Geschwulst selbst angesehen werden könnte. Dann würde sie mehr die Continuität als die Trennung der Geschwulst und des Knochens vermitteln und zur Unterstützung der *Nélaton*'schen Ansicht dienen können.

Die gewöhnliche Epulis enthält Riesenzellen von ganz colossalen Dimensionen. Fallen dieselben aus feinen Durchschnitten, welche parallel dem Kieferrande geführt werden, heraus, so entstehen Lücken, welche den Krebsalveolen nicht unähnlich sind. Das Quasi-Stroma besteht aus den verschiedenen Species des Sarcomgewebes, und je nachdem das eine oder andere vorwiegt, ist die Geschwulst weicher oder härter. Die festesten enthalten vorwiegend Bindegewebsfasern, die weichsten Rundzellen, die mittelfesten, zugleich die gewöhnlichsten, Spindelzellen.

Der gewöhnlichen Epulis nahe verwandt ist das von *Nélaton* als Epulide intraosseuse bezeichnete Riesenzellensarcom des Unter-, seltener des Oberkiefers. Es ist eine ziemlich derbe, grauröthliche, beim Liegen an der Luft schnell rostgelb werdende Geschwulstmasse aus Zügen von Spindelzellen und mächtigen Riesen-

zellen zusammengesetzt. Dieselbe geht vom rothen Mark der spongiösen Substanz aus und bildet bei fortgesetztem centralem Wachsthum unregelmässig rundliche, bis kindskopfgrosse Knoten. Dass sie dabei in Conflict mit der compacten Knochenrinde kommen müssen, liegt auf der Hand. Sie treibt dann auch den Knochen mächtig auf, wobei sich indessen eine gewisse Ungleichmässigkeit zu Gunsten einer stärkeren Turgescenz gegen den Alveolarfortsatz geltend macht. Hier durchbricht endlich die Geschwulst den Knochen und umwächst die Zähne, welche sich freilich bald genug lockern und aus der flachen Rinne herausfallen, welche für sie im Geschwulstrande erhalten blieb.

Eine andere Art von Riesenzellensarcom wird vorzugsweise am unteren Ende des Femur, am oberen Ende der Tibia und am oberen Ende des Humerus beobachtet. Sie zeichnet sich durch grosse Weichheit und Gefässreichthum aus. In der Anlage rundzellig, geht das Gewebe an einer Stelle in Schleimgewebe, an einer andern in Fettgewebe, an einer dritten in Spindelzellen und Faserzüge über, so dass man hier von einer Mischgeschwulst (Sarcoma mixtum) reden kann. Der Blutgefässreichthum führt meist zu Blutungen, und die dadurch verursachten theils frischen, mit Coagulis gefüllten Blutlachen, theils älteren, von rothbraunem Pigment strotzenden Erweichungsheerde können für den ersten Eindruck so sehr überwiegen, dass man an Knochenaneurysma oder Fungus haematodes denkt. Natürlich ist nur die letztere Bezeichnung, und zwar mit Vorsicht zu gebrauchen. Charakteristisch ist auch hier der Gehalt an vielkernigen Riesenzellen, die Geschwulst gehört ebenfalls unter die Riesenzellensarcome.

b. Bösartige.

Der Markschwamm der Knochen. Der früher sogenannte ***Knochenkrebs*** des Markes kommt vorzugsweise gern an den Knochen des Kopfes und Gesichtes vor. Weiche, schnell wachsende Knoten entstehen z. B. in der Diploë der Schädelknochen und perforiren in kurzer Zeit die Knochenrinde nach beiden Seiten hin. Oder aber die centrale Geschwulst wächst etwas langsamer, und das Periost hat Zeit, eine peripherische Schalenbildung wenigstens einzuleiten. Dies sieht man gelegentlich am Oberkiefer. Eine dritte seltenere, aber um so charakteristischere Form ist die diffuse Carcinosis der Becken- und anstossenden Wirbelknochen, welche sich klinisch wie eine Osteomalacie darstellt. Auch hier handelt es sich um weiches Carcinom, welches sich durch eine in zahllose kleine Heerde zersplitterte Entartung des Knochenmarkes auszeichnet. Bei allen diesen primären Knochenkrebsen kann von einem epithelialen Ausgange nicht die Rede sein, wir müssen uns daher kurzweg entschliessen, wie auch im allgemeinen Theil ausführlich erörtert worden ist, alle diese Dinge von nun an als alveoläre Sarcome anzusehen und ihnen die Bezeichnung als »echte« Carcinome abzusprechen.

Ueber die Entstehung der Geschwulstzellen fehlen uns zwar zur Zeit noch genauere Angaben, doch räth uns die Analogie mit den übrigen myelogenen Knochengeschwülsten, an eine Metamorphose der Markzellen — ich füge aber mit Nachdruck hinzu — auch der adventitialen Gefässzellen zu denken. Das Knochengewebe schmilzt widerstandslos vor der andringenden Neubildung zusammen. Eine Entkalkung pflegt der Resorption wie bei der Osteomalacie voranzugehen.

Die Knochenbälkchen sind daher zu einer gewissen Zeit elastisch, biegsam, knorpelartig. Die Knochenkörperchen mögen sich wohl nicht in allen Fällen gleich verhalten. Es ist ja verhältnissmässig leicht, ein Knochensplitterchen aus der Mitte einer medullären Geschwulst herauszubrechen und auf diesen Punkt zu prüfen, weshalb ich auf eine ziemliche Reihe solcher Untersuchungen hinweisen kann. Das Resultat ist, dass nur ausnahmsweise eine lebhaftere active Betheiligung der Knochenzellen an der Neubildung zu constatiren ist. Die beistehende Abbildung (Fig. 291) stellt uns den Modus der Betheiligung vor Augen. Wir

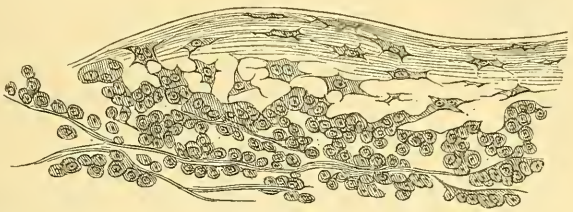

Fig. 291. Knochenbälkchen in sogenannter krebsiger Degeneration. $^1/_{500}$.

befinden uns hier am Rande eines weichen Krebses der Rippen. Ein Knochenbälkchen, welches den Tumor begrenzt, ist von diesem in Mitleidenschaft gezogen und bereits auf der einen Seite vollkommen aufgelöst, während es auf der anderen noch glatte Contouren zeigt. Die Knochenkörperchen, welche auf der dem Tumor abgewendeten Seite noch normal sind, nehmen successive an Grösse zu, während die Grundsubstanz ihre Kalksalze verliert und in einer der Vergrösserung der Knochenkörperchen umgekehrt proportionalen Weise abnimmt. Am jenseitigen Rande des Knochenbälkchens bemerkt man nur noch spärliche Ueberreste derselben. Die Zellen dagegen haben sich durch Theilung der Kerne und Vergrösserung des Protoplasmas in grössere mehrkernige Elemente verwandelt, welche unmittelbar darauf in eine der Kernzahl entsprechende Menge kleinerer Zellen zerfallen. Ob diese Zellen später in Krebszellen übergehen, oder ob ihre ganze Erzeugung nur eine beiläufige Folge der intensiven Gewebsreizung ist, muss ich dahin gestellt sein lassen. Constant ist sie jedenfalls nicht.

XX. Anomalien des Muskelsystems.

a. Muskeln.

Atrophie.

Wie am Herzmuskel, so ist auch an den Muskeln, welche dem Willen dienen, Atrophie eine der wichtigsten Krankheitskategorien. Doch kommt bei den der Willkür unterworfenen Muskeln weder die braune Atrophie, welche wir am Herzfleisch als den Effect einer abnehmenden Gesammternährung (seniler und kachektischer Marasmus) kennen gelernt haben, noch die fettige Degeneration (Fig. 17) in erheblichem Umfang vor. Dies dürfte kaum anders als durch den Umstand zu erklären sein, dass der Herzmuskel trotz der Atrophie bis zum Tode thätig bleibt, mithin der trophischen Wirkung der Innervation niemals entbehrt, während die Muskeln der Willkür in erster Linie der Inactivitätsatrophie verfallen. Die Atrophien des Herzmuskels sind reine Inanitionsatrophien, während eine mangelhafte Ernährung vom Blute aus bei keiner Atrophie der Körpermusculatur eine grössere Rolle spielen dürfte.

Die progressive Muskelatrophie hat uns bereits pg. 666 beschäftigt. Wir haben ihren Ausgangspunkt in einer Atrophie der Vorderhörner der grauen Substanz des Rückenmarks kennen gelernt. Die Muskelkörper werden in einer sehr wohl äusserlich durch die Betastung controlirbaren Weise binnen Monats- und Jahresfrist dünner und lassen sich endlich gar nicht mehr durch die Haut durchfühlen. Bei der anatomischen Untersuchung findet man sie zugleich sehr schlaff, stellenweise von fast schleimiger Consistenz, in dünnen Schichten röthlichgelb durchscheinend. Die Krankheit befällt die Muskeln gern gruppenweise, so dass z. B. sämmtliche Muskeln des Daumenballens zuerst erkranken, dann die Vorderarmbeuger, der Deltoides. Nachgerade erstreckt sich die Atrophie über ganze Muskelgebiete des Körpers.

Histologisch haben wir es hier mit der denkbar einfachsten Form einer Atrophie zu thun. Dieselbe manifestirt sich in einer Volumsabnahme der Muskelfasern. Macht man einen Querschnitt durch den atrophischen Muskel, so sieht man vielleicht keine einzige Muskelfaser, welche noch den Raum ausfüllt, welcher für sie bestimmt ist. Die contractile Substanz löst sich hierbei vom Sarcolemma ab, welches mit dem interstitiellen Bindegewebe in Verbindung bleibt. Es bildet einen lose schlotternden Sack, der aber, je länger der Zustand gedauert hat, um

so schwerer isolirt darzustellen ist, weil ihn das Bindegewebe vollständig einverleibt und dadurch selbst eine gewisse Verdickung erfährt. Auch die Zellen des interstitiellen Bindegewebes (Fig. 292) erscheinen protoplasmareicher als sonst und können vortrefflich dazu dienen, einen etwa Ungläubigen von der Existenz und Lebensfähigkeit der intermusculären Bindegewebszellen zu überzeugen.

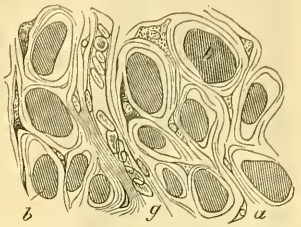

Fig. 292. Einfache Atrophie des Muskels. *a*. Interstitielles Bindegewebe mit grossen Zellen. *b*. Muskelfasern in verschiedenen Stadien der Volumsabnahme. *g*. Gefülltes Capillargefäss. 1/300.

Nur als eine Abart der progressiven Muskelatrophie ist die Combination derselben mit Fettgewebsbildung im Zwischenbindegewebe anzusehen, die Pseudohypertrophia lipomatosa. Während jene hauptsächlich die oberen Extremitäten befällt, stellt sich diese mit Vorliebe an den Muskeln des Unter- und Oberschenkels ein. Knaben von 7—12 Jahren sind am häufigsten ihre Opfer. Bei diesen schwellen einzelne Muskeln oder ganze Muskelgruppen im Laufe einiger Monate an, aber gleichmässig, so dass die anatomische Form, wenn auch in vergrösserten Umrissen, gewahrt bleibt. Diese scheinbare Hypertrophie bedingt aber keineswegs eine erhöhte Leistungsfähigkeit, im Gegentheil, die Muskeln werden immer schwächer, endlich wie gelähmt.

Anatomisch findet man eine gänzliche Durchwachsung der Muskeln mit Fett, bei welcher aber die Muskelfasern theils verkleinert, theils nur auseinandergedrängt erscheinen. Keine derselben berührt ihre Nachbarin, weil sie von ihr durch eine Reihe interstitieller Fettzellen getrennt ist (Fig. 293).

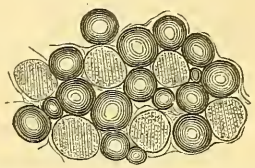
Fig. 293. Querschnitt durch einen Muskel im Zustande der falschen Hypertrophie. Die wohlerhaltenen Muskelfasern durch interstitielle Fettzellenbildung getrennt. 1/500.

Die sogenannte Fettentartung, besser Atrophia lipomatosa der Muskeln findet sich bei allen Muskeln, die zu einer längeren unfreiwilligen Ruhe verurtheilt sind. Muskeln, welche ein durch Entzündung oder Ankylose unbewegliches Gelenk zu strecken hätten, gelähmte Muskeln etc., werden dünner und bleicher, während zugleich ein gelblichweisser Farbenton in einzelnen Streifen auftritt und endlich so sehr dominirt, dass die Muskeln wie aus Fettgewebszügen gebildet erscheinen.

Bei der lipomatösen Atrophie sind die Bindegewebszellen des Perimysiums Sitz einer complementären Fettinfiltration, sie verwandeln sich in Fettzellen. Ein sehr zierliches histologisches Bild entsteht durch diese Combination von Atrophie der Muskelfasern und Fettinfiltration des Bindegewebes; Fig. 294 giebt dasselbe in der Längsansicht wieder. Die Fettzellen, durchschnittlich von der gleichen Grösse, liegen in Längsreihen, welche, den noch vorhandenen Muskelfasern parallel gerichtet, je eine der verschwundenen Muskelfasern zu ersetzen scheinen. Dass dies nur ein Schein ist, versteht sich von selbst. Wir können auch in unserer Abbildung eine Muskelfaser sehen, deren contractile Substanz bereits stellenweise Unterbrechungen erfahren hat; an solchen Stellen, wo also die contractile Substanz ganz geschwunden ist, sieht man, wie sich das Sarcolemma als ein leerer

Schlauch von einem Bruchstück zum andern hinüberschlägt; von einer Fettbildung in dem Sarcolemmrohr ist aber nicht die Spur zu sehen.

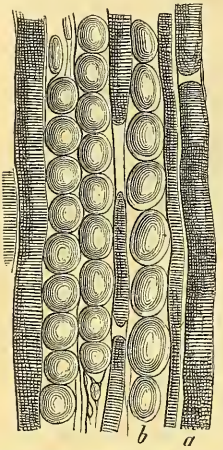

Fig. 294. Einfache Atrophie mit interstitieller Fettbildung. *a*. Atrophische Muskelfasern. *b*. Den Muskelfasern parallel laufende Reihen interstitieller Fettzellen. 1/500.

Eine ganz analoge Substitution untergehender Muskelfasern durch Fettgewebe findet sich bei der Mästung der Muskeln, doch ist hier die Fettbildung im interstitiellen Bindegewebe das Primäre, der Muskelschwund, wenn er auch in der unzureichenden Bewegung mitbegründet sein mag, das Secundäre.

Entzündung.

Die Muskelentzündung (Myositis) kann eine acute oder eine chronische sein. Die acute beginnt mit einer parenchymatösen Schwellung und geht in Abscessbildung aus, die chronische ist eine Folge häufiger wiederkehrender oder lang anhaltender Hyperämien (Rheumatismus, habituelle mechanische Reizungen) und geht in Hyperplasie des interstitiellen Bindegewebes, Schwielen- und Knochenbildung aus. Wir finden hier einen ähnlichen Gegensatz wie bei den Entzündungen der Leber und wie anscheinend bei allen Entzündungen parenchymatöser Organe.

Die acute Myositis wird in den ersten Stadien ihres Verlaufs am passendsten bei embolischen, thrombotischen und apoplectischen Zuständen grösserer Muskelbäuche untersucht. Als erster und wichtigster Factor erscheint hierbei die parenchymatöse Schwellung der Muskelfasern. Ich habe dieselbe vom Herzmuskel beschrieben, finde aber, dass der dort gezogene Rahmen zu eng ist für die Mannigfaltigkeit der Erscheinungen an den willkürlichen Muskeln. In vielen Fällen tritt die körnige Trübung sehr zurück gegen eine eigenthümliche Homogenisirung und beträchtliche Anquellung der contractilen Substanz. Die Kerne sind mitunter gar nicht mehr zu sehen, auch die Querstreifnng verschwindet. Alles dies geschieht aber nicht immer gleichmässig in der ganzen Lage der Fasern, sondern gürtelweise, so dass ungestreifte, aufgequollene bis glasige Stellen mit relativ normalen abwechseln. Die so oft gesehene und beschriebene Zerstückelung der Muskelfaser durch quere Einrisse, welche sich in kurzen Absätzen wiederholt, hebt diese Unterschiede besonders deutlich hervor. Das ganze Phänomen macht den Eindruck, als sei der Unterschied der stärker und weniger lichtbrechenden, der dichteren und weniger dichten Substanz aufgehoben, als seien die »Fleischtheilchen« aufgequollen, gelöst, mit den Kittsubstanzen zu einer homogenen, glänzenden Masse verschmolzen.

Bei der typhösen Myositis, wo die parenchymatöse Schwellung der Muskelbündel gleichfalls eine Rolle spielt, werden wir Gelegenheit haben, eine weitere, von *Zenker* als »wachsartig« bezeichnete Metamorphose, als gleichsinnige Fortsetzung dieses Initialstadiums kennen zu lernen, bei der gewöhnlichen acuten Entzündung macht die bald eintretende Vereiterung des interstitiellen Bindegewebes

den weiteren Verfolg der Veränderungen schwierig. Ich habe am häufigsten fettige Degeneration der entzündeten Muskelbündel gesehen, mitunter aber schien es mir, als ob die rapide Volumsabnahme zu der Production intrasarcolemmatöser Eiterkörperchen in Relation stehe, als werde das Material der Muskelfaser von den Eiterkörperchen bei deren massenhafter Bildung consumirt. Man kann dergleichen ja nicht direct sehen, aber ebenso wenig kann man sich beim Anblick dieses Nebeneinander von zunehmenden Eiterkörperchen und abnehmender Muskelsubstanz der instinctiven Vermuthung, welche ich andeutete, entschlagen, und ich sehe nicht ein, warum man sie als solche nicht aussprechen soll.

Die Eiterkörperchen, welche sich bald in grosser Quantität ansammeln und als Abscess constituiren, rühren nach der bisherigen Annahme von den Zellen des interstitiellen Bindegewebes her; zum Theil sind sie Progenies der sogenannten Muskelkörperchen, d. h. jener wenig zahlreichen, an der inneren Oberfläche des Sarcolemma gelegenen kernhaltigen Ueberreste der Muskel-Bildungszellen (*C. O. Weber*).

Der Muskelabscess ist als Endproduct entweder einer idiopathischen oder einer fortgeleiteten Entzündung, seltener als das Ergebniss einer Embolie mit stark reizendem Embolus anzusehen. Ganze Muskelbäuche, z. B. der Psoas, können vereitern, häufiger beschränkt sich die Abscessbildung auf eine erbsen- bis wallnussgrosse Stelle, je nach der veranlassenden Ursache. Bei embolischen Entzündungen wird der Heerd das Gebiet der verstopften Arterie nicht wesentlich überschreiten. Die Sequestration des Eiters, Ausstossung und Heilung, ebenso die Resolution des ganzen Processes, wenn eine solche eintreten sollte, erfolgen durch die bekannten Mittel der secunda intentio.

Die chronische Myositis verläuft ohne Eiterung, wenn diese nicht als ein zufälliges Accedens intercurrirt. Während bei der acuten Myositis eine gewisse Anämie wenigstens mit der parenchymatösen Schwellung Hand in Hand geht, vielleicht allerdings erst durch diese verursacht ist, nimmt die Hyperämie bei der chronischen Myositis ein längeres Prodromalstadium ausschliesslich für sich in Anspruch. Die rheumatischen Muskelentzündungen pflegen erst, wenn sie Jahre hindurch immer wieder denselben Muskel befallen haben, bleibende Spuren zurückzulassen, ebenso ist es bei der Entstehung der sogenannten Reit- und Exercierknochen nur die immer von Neuem erregte traumatische Hyperämie, welche schliesslich zur Bildung des ossificirenden Blastems führt.

Gewöhnlich finden wir einen einzelnen Muskelbauch, in der Regel aber eine ganze Muskelgruppe, z. B. die Rückenstrecker, verkleinert, lederartig derb, im Ganzen ins Weissliche verfärbt und ausserdem mit derben weissen Streifen durchzogen, innerhalb deren wir oft die Gefässverläufe sehen, weil sie an ihrer sehr verdickten Wandung erkennbar sind. Das Muskelfleisch geht in dieser offenbar bindegewebigen Neubildung, der sogenannten Muskel-»Schwiele«, gänzlich zu Grunde und es bleibt schliesslich nur ein schmaler bandartiger Streif übrig, wo ursprünglich ein voller Muskelbauch seine Stelle hatte.

Die chronische Myositis, wenn sie über das Stadium der Hyperämie hinausgeht, manifestirt sich nämlich zunächst in der Bildung eines interstitiellen Keimgewebes. Die Muskelfasern sind hierbei völlig unbetheiligt, und es fragt sich nur,

ob wir uns noch an die Bindegewebszellen des Interstitialgewebes als Zellenerzeugerinnen halten dürfen, oder ob wir an Auswanderung farbloser Blutkörperchen aus den Blutgefässen denken sollen. Die Thatsache, dass die Blutgefässe ausserordentlich verdickte Scheiden haben, und dass diese Verdickung auf einer Infiltration von Rundzellen beruht, kann hier, wie bei so vielen anderen chronischen Entzündungen, constatirt werden. Was dies interstitielle Keimgewebe, das Exsudat der Autoren, selbst anlangt, so unterscheidet sich dasselbe in Nichts von dem gewöhnlichen Typus; es ist röthlichgrau, von neugebildeten Capillaren durchzogen und an sich zu allerhand weiteren Metamorphosen disponirt. Am gewöhnlichsten findet sich die directe Organisation zu einem derben dichten Bindegewebe.

Dieselben Formentwickelungen dienen, wie ich hier beiläufig bemerken will, zur Wiedervereinigung der Trennungsflächen bei Wunden, welche den Muskel in seiner Continuität getroffen haben. Vergeblich hat man eine Regeneration der Muskelfasern in den Muskel-Narben gesucht und sich zu wiederholten Malen durch die natürlich intervenirenden Spindelzellen täuschen lassen.

Eine besondere Varietät der chronischen Myositis ist die ***ossificirende Muskelentzündung.*** Dieselbe liegt einerseits jenen beiden schon erwähnten Curiositäten, dem Exercierknochen des Deltoides und dem Reitknochen der Adductoren, zu Grunde, anderseits kommt sie als constitutionelle Erkrankung gleichzeitig an mehreren Muskeln zunächst des Rückens, später auch anderer Gegenden, vor. Das Keimgewebe geht hier direct in compactes Knochengewebe über,

Der Exercierknochen ist ein gewöhnlich dreieckiges Knochenstück, welches im linken M. deltoides nahe der tendinösen Insertion entsteht und durch concentrisches Wachsthum durchschnittlich eine Länge von 3—5 Zoll, eine Breite von 1—2 Zoll und einen Umfang von 4—5 Zoll erreicht. Bei dem früheren preussischen Exercierreglement gab es einen sehr beliebten Griff, bei welchem der Gewehrlauf mit grosser Kraft gegen die betreffende Stelle angeschlagen wurde. Aehnlich die Reitknochen der Adductoren.

Ueber eine Myositis ossificans multiplex progressiva haben wir einen interessanten Aufsatz von *Münchmeyer* erhalten, welcher in histologischer Beziehung die Thatsache feststellt, dass es sich hier um eine wirkliche Ossification des interstitiellen Exsudates handelt.

Es giebt nämlich auch eine einfache Kalkablagerung in die Primitivbündel der willkürlichen Muskeln, welche nicht mit der Myositis ossificans verwechselt werden darf. Die letztere ist eine eigentliche Rarität und spielt nur eine sehr bescheidene Rolle neben den entsetzlichen Verunstaltungen des Muskelsystems, welche durch die ossificirende Myositis herbeigeführt werden.

Typhus.

Es war zwar schon längst bekannt, dass beim Typhus abdominalis Muskelabscesse vorkommen, aber dass die typhöse Myositis, welche auch jenen Abscessen zu Grunde gelegen, ein geradezu häufiger Process ist, wissen wir erst durch die schönen und in dieser Richtung bahnbrechenden Untersuchungen *Zenker*'s.

Myositis typhosa. Die typhöse Myositis befällt mit Vorliebe die Gruppe der Adductoren des Oberschenkels. Dort findet man inmitten des übrigens gesunden Muskelfleisches eine umschriebene, 1—3 Zoll im Durchmesser haltende Partie, welche sich entweder nur durch eine mässige Aufquellung und blasse, wachsartige Beschaffenheit der gröberen Muskelbündel oder durch eine mehr ins Röthliche ziehende breiige Erweichung auszeichnet, welche letztere dem ganzen Heerd eine oberflächliche Aehnlichkeit mit einem Muskel-Abscess verleiht.

Die histologischen Veränderungen, welche diese palpabeln Anomalien zu Wege bringen, gehören mit zu dem Interessantesten, was die gesammte pathologische Histologie aufzuweisen hat. Wir können drei neben einander hergehende Processe unterscheiden, welche von je einem der verschiedenen Structurbestandtheile des Muskels ausgehen, sich auf diesen beschränken und an ihm vollziehen. Jeder derselben bildet eine für sich abgeschlossene Reihe, übernimmt aber damit zugleich eine Rolle in dem Werke der Zerstörung und des Aufbaues, welches sich hier vollzieht.

Berühren wir zunächst dasjenige Moment, welches am ehesten als specifisch »typhös« angesehen werden kann und meines Erachtens auch angesehen werden muss. Es ist dies die zellige Infiltration des interstitiellen Bindegewebes. Bei der Betrachtung des Typhus abdominalis (p. 128) habe ich nicht umhin gekonnt, als Acme des Processes die Production einer Zellenform zu bezeichnen, welche an individueller Ausbildung das gewöhnliche Eiterkörperchen entschieden übertrifft. Die Typhuszellen sind zwar ebenfalls relativ kleine, einkernige Elemente, doch sind sie protoplasmareicher und insofern auch grösser als die Lymph- und Eiterkörperchen, farblosen Blutzellen etc. Durch das gedrängte Aneinanderliegen in beschränktem Raume nehmen sie unregelmässige, oft geradezu polygonale Formen an und fangen an, an Epithelzellen zu erinnern. Dann tritt aber die regressive Metamorphose ein, und sie zerfallen meist durch fettige Entartung in einen resorptionsfähigen Detritus. Dieselbe Zelle nun kehrt auch bei den markigen Infiltrationen wieder, welche der Typhus an nicht primär betheiligten Organen, z. B. an der Oberfläche der Pleura hervorbringt, sie fehlt auch ganz entschieden nicht in dem interstitiellen Infiltrat der Muskeln. Es ist daher keineswegs als ein Zeichenfehler aufzufassen, wenn ich in den beistehenden Zeichnungen die »Eiterkörperchen« zwischen den Muskelfasern (Fig. 296 *c*) auffallend gross und vielgestaltig abgebildet habe. Ich halte vielmehr die interstitielle Neubildung, mag dieselbe von den Zellen des Bindegewebes ausgehen, oder mag es sich um angehäufte Wanderzellen handeln, für identisch mit der markigen Infiltration, wenn auch der makroskopische Effect wegen der concurrirenden Parenchymtheile nicht derselbe ist.

In welchem Verhältnisse das Bindegewebsinfiltrat zu den Vorgängen an den Muskelfasern steht, ist vor der Hand nicht mit Bestimmtheit zu sagen. *Waldeyer* hat unsere Aufmerksamkeit auf solche Fasern gelenkt, welche ganz mit jungen Zellen bedeckt, ja sogar in solche umgewandelt schienen. Danach hätten wir uns vorzustellen, entweder, dass diese Zellen in den Sarcolemmschlauch eingewandert sind, oder dass die Muskelkörperchen an der Innenfläche des Sarcolemma zum Theil in eine dem Bindegewebsprocess identische Wucherung gerathen sind. Ich sage zum Theil, denn gerade ihnen fällt noch eine Hauptrolle im Gesammtvorgang zu, nämlich die der Regeneration der Muskelfaser, nachdem dieselbe in ihrer

Hauptmasse, der contractilen Substanz, allmählich, aber vollkommen zu Grunde gegangen ist.

Wir kämen somit zu den Erscheinungen an der Muskelfaser selbst. In dem eben Gesagten liegt schon, dass wir an ihnen das Verhalten der contractilen Substanz von demjenigen der Muskelkörperchen wohl zu unterscheiden haben. Die contractile Substanz geht von einem Zustande parenchymatöser Schwellung direct in denjenigen einer wachsartigen Metamorphose (*Zenker*) über. In der That zeichnen sich die einzelnen, länglich viereckigen Bruchstücke, in welche die contractile Substanz zerfällt, durch einen ganz auffallenden, dabei weichen, wachsartigen Glanz aus, und, was den Vergleich noch ganz besonders empfiehlt, ist das sichtliche Einschmelzen derselben von den Rändern her, diese Abrundung der

Fig. 295. Myositis typhosa. Querschnitt $^1/_{500}$. *a*. Wachsartig degenerirende contractile Substanz. Neben ihr die zur Regeneration bestimmten Zellen mit halbmondförmigem Querschnitt. *b*. Ein Sarcolemmschlauch mit einer jungen Muskelfaser, welche im Querschnitt rund ist. *c*. Ein dergleichen mit einer jungen Muskelfaser, welche im Querschnitt noch halbmondförmig ist und eine Lücke einschliesst, in welcher ein letzter Rest der degenerirenden Substanz gelegen haben mag. *d*. Ein desgleichen mit zahlreichen Typhuszellen nebst den Ueberresten der alten Muskelfaser. *e*. Interstitielles Bindegewebe mit Typhuszellen infiltrirt. $^1/_{500}$.

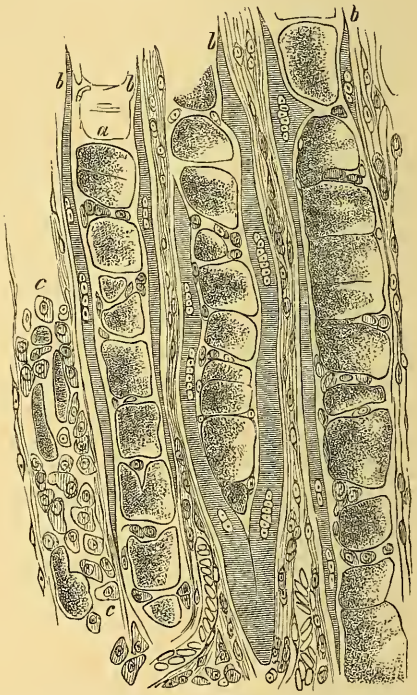

Fig. 296. Myositis typhosa. Längsansicht, combinirtes Schnitt- und Zerzupfungspräparat. *a*. Die wachsartig degenerirende, contractile Substanz der alten Muskelfasern. *b*. Die jungen Muskelfasern. (Die Querschraffirung vertritt nur der Deutlichkeit wegen die Punktirung und soll noch nicht die Querstreifung bedeuten.) *c*. Sarcolemmschlauch mit sehr viel Typhuszellen neben kleinen Ueberresten der contractilen Substanz. Das interstitielle Bindegewebe reichlich mit Zellen infiltrirt. $^1/_{500}$.

Ecken, diese Accommodation an die Formbestandtheile, welche neben den Bruchstücken einen selbständigen Platz beanspruchen (Fig. 295 *a*). Eine fettig-körnige Trübung der Muskelsubstanz wurde bisher gewöhnlich vermisst, die erwähnten Bruchstücke werden vielmehr immer kleiner und kleiner, sie verschwinden endlich, ohne bis zuletzt ihren Glanz und ihre wachsartige Beschaffenheit eingebüsst zu haben. Ueber diesen Theil des Processes herrscht auch eine erfreuliche Uebereinstimmung unter den Beobachtern. Nicht so über den dritten Theil, die Regeneration.

Ich bin mir bewusst, nicht in Aller Sinne und insbesondere nicht im Sinne des verdienten *Zenker* zu handeln, wenn ich die Wiederherstellung der afficirten Muskelfasern den präexistirenden Zellen im Innern des Sarcolemmschlauches zuschreibe. Indessen geschieht dies mit bester Ueberzeugung. Besser als an Längsschnitten und Zerzupfungspräparaten kann man sich an Querschnitten (Fig. 295) darüber orientieren, dass die jungen Muskelfasern im Innern der Sarcolemmaschläuche, nicht neben denselben gebildet werden. Die jungen Muskelfasern stellen sich hier, wie auch bei der normalen Entwickelung, als längliche, spindel- und bandförmige Elemente dar, welche ein sehr feinkörniges Protoplasma und zahlreiche kleine, bläschenförmige Kerne besitzen, welche letztere zu 2—20 in zierlichen Längsreihen angeordnet sind (Fig. 296 *b*). Die äussere Gestalt dieser Zellen passt sich den gegebenen Raumverhältnissen an; zunächst bilden sie schmale, im Querschnitt (Fig. 295) halbmondförmige Bänder, welche sich dem noch wenig zerstörten Cylinder der contractilen Substanz aufs Innigste anschmiegen; zerbröckelt dann der Muskelcylinder, und werden zwischen den schmelzenden Bruchstücken quere Lücken frei, so drängt sich das Protoplasma der wachsenden Muskelfasern auch in diese Lücke hinein, wodurch die letzteren ausgeschweift-kegelförmige, nach innen vorspringende Zacken bekommen. Auch der Querschnitt zeigt, wie sich die abnehmenden alten Muskelfasern und die zunehmenden jungen Muskelfasern in den vorhandenen cylindrischen Binnenraum des Sarcolemmschlauches theilen. Jene erscheinen als rundliche Klumpen, diese als Halbmonde, welche die Klumpen umfassen und endlich einschliessen. Gewöhnlich bemerkt man eine, bisweilen aber auch mehrere junge Muskelzellen in einem Sarcolemmschlauch. Sind deren mehrere vorhanden, so confluiren sie bei weiterem Wachsthum in der Querrichtung ebenso gut, wie sie in der Längsrichtung mit einander in Verbindung treten. Endlich ist der letzte Rest der alten Fleischmasse beseitigt, und eine einzige durch die Confluenz vieler Bildungszellen entstandene Muskelfaser nimmt deren Raum ein. Diese vergrössert sich noch beträchtlich und nimmt Querstreifung an, die Kerne vertheilen sich gleichmässig an ihrer Oberfläche, womit dann die neue Muskelfaser vollendet ist.

Mittlerweile, ja noch ehe die Restitution der Muskelfaser vollendet ist, sind auch die infiltrirten Rundzellen durch fettige Metamorphose zurückgebildet. Die Myositis typhosa heilt, wie die markige Infiltration aller nicht oberflächlichen Theile, ohne einen Rückstand zu hinterlassen.

Geschwülste.

Das primäre Vorkommen von weichen Medullarsarcomen (pg. 758) in den Muskeln hat wahrscheinlich zu Verwechslungen mit weichem Carcinom Veranlassung gegeben: im Allgemeinen kommt nur das metastatische Carcinom als selbständige Geschwulst am Muskelgewebe vor und bildet in ihm kleinere und grössere Knoten. Von Krebsen, welche sich in der Continuität verbreiten, wird natürlich auch das Muskelgewebe nicht verschont. Der Epithelialkrebs der Lippen geht auf die Lippenmuskeln, der Krebs der Zunge auf die Zungenmuskeln über, Krebse des Bulbus opticus infiltriren auch die Muskeln der Augenhöhle. In allen diesen Fällen hat man sich von dem vorwiegend passiven Verhalten der Muskelfasern

überzeugt. Der Muskelkrebs ist wesentlich eine interstitielle Infiltration, durch welche die Muskelfasern auseinandergedrängt werden, um darauf, immer schmäler werdend, zu verschwinden. Dies gilt uneingeschränkt von dem contractilen Cylinder. Es fragt sich nur, in wie weit sich die Muskelkörperchen oder Sarcolemmazellen an der Neubildung betheiligen. Dass sie dies und zwar bei allen Formen von Carcinom zu thun im Stande seien, schien nach den Abbildungen, welche *C. O. Weber* in Virchow's Archiv, Bd. XXXIX, Taf. V gegeben hat, kaum zweifelhaft. Man sieht hier ganze Zellennester im Innern isolirter Muskelfasern. Dennoch wird sich nach den schönen Beobachtungen von *R. Volkmann* dieses Bild eine Umdeutung gefallen lassen müssen. *Volkmann* hat gezeigt, dass die Muskelfasern sich den umringenden Krebskörpern gegenüber vollkommen passiv verhalten. Sie erfahren entweder eine »lacunäre Einschmelzung«, welche der vielbesprochenen lacunären Einschmelzung des Knochengewebes sehr ähnlich ist, oder die Krebskörper dringen in den Sarcolemmschlauch ein und schieben sich weiterwachsend in ihm vorwärts, wo dann die Form des Suscipiens für die Form des Susceptum massgebend wird, und der Krebskörper die regelmässig cylindrische Gestalt der Muskelsubstanz annimmt, welche er verdrängt und ersetzt hat (*Virchow*, Archiv, L, pag. 543). In allen von mir untersuchten Fällen von weichem Carcinom der Muskeln konnte ich mich bestimmt von der Unthätigkeit der Muskelkörperchen in den schwindenden Muskelfasern überzeugen.

Das weiche, rundzellige Sarcom der Muskeln. Eine überaus weiche, anfangs mehr gleichmässige, dann gegen einen bestimmten Punkt protuberirende, meist fluctuirend weiche Geschwulst, welche sich von einem zuerst ergriffenen Muskelbauch, z. B. dem M. soleus, auf die ganze Muskelgruppe, z. B. die gesammten Wadenmuskeln fortsetzt. Eine operative Entfernung hat gewöhnlich schnell ein Recidiv in der Narbe zur Folge. Seltene Metastasen in den Lymphdrüsen und anderwärts. Die Geschwulstmasse ist röthlich weiss, oft sehr gefässreich.

Das Sarcom der Muskeln ist eine interstitielle Neubildung. Ich habe zweimal Gelegenheit gehabt, weiche Sarcome der Muskeln einer genaueren histologischen Analyse zu unterwerfen. Im ersten Falle war mir das Verhalten der Gefässscheiden besonders merkwürdig. Nicht dass die Geschwulst von diesen ausgegangen wäre, sie zeigte aber in der nächsten Umgebung der Gefässwände eine gewisse Neigung zur Variation. Ich sah in diesem übrigens rundzelligen Sarcom des Deltoides um die Gefässe herum scharf abgesetzte Höfe, innerhalb deren das Sarcom einen grosszelligen Habitus zur Schau trug, selbst mit Riesenzellen hie und da versehen war. Das Sarcom recidivirte Jahre lang nach der Exstirpation und führte durch Metastasen den Tod der über 50jährigen Patientin herbei.

Der zweite Fall von Medullarsarcom des Muskels betraf einen Knaben von 7 Jahren, der in der Klinik zu Bonn behandelt wurde. Der Kranke wurde mir von Professor *Busch* gezeigt, auch die Geschwulst zur anatomischen Untersuchung freundlichst überlassen. Eine Injection der Blutgefässe mit blauem Leim gelang ausgezeichnet und bot einen sehr interessanten Nebenbefund. Es zeigte sich nämlich, dass die Capillaren selbst von sehr ungleichmässiger Form und Weite waren; es kamen streckenweise Verbreiterungen vor, und an einzel-

nen Stellen fanden sich vollkommen halbkugelige Aussackungen der Wand. Was ich aber selbst noch nirgends gesehen hatte und auch, soweit meine Literaturkenntniss reicht, noch nicht in dieser Weise beschrieben gefunden habe, ist die auch in den Abbildungen (Fig. 297 *a*, *b*) wiedergegebene perivasculäre Anord-

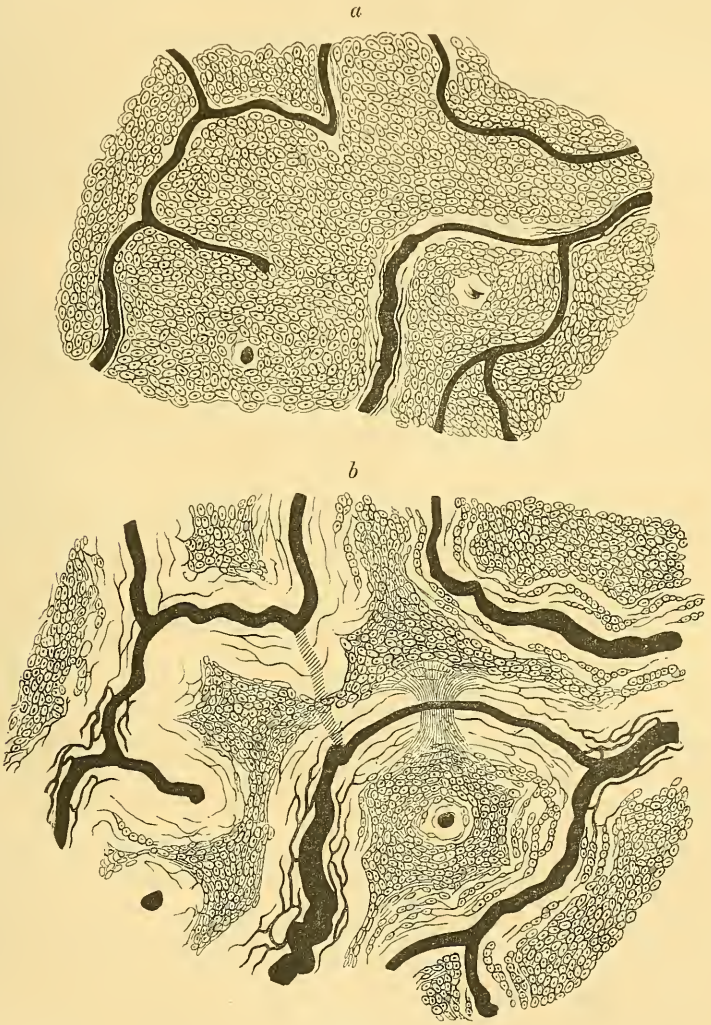

Fig. 297.

nung eines ganzen Geflechtes äusserst feiner, aber der Injectionsmasse noch völlig zugänglicher Vasa serosa. Die Lumina dieser Gefässe sind weniger breit, als die Kerne der benachbarten Sarcomzellen. Folglich nehme ich an, dass in ihnen nur Serum circuliren oder von den Gefässen aus in das Ernährungsterritorium eindringen konnte. Die reiche Blutversorgung und das üppige Wachsthum des in

Rede stehenden Sarcoms hing wohl mit dieser ostensibeln Erweiterung der intermediären Ernährungsbahnen zusammen.

Besonders wichtig wurde mir diese Geschwulst für den Nachweis, dass sich auch bei den bösartigen Sarcomen, gerade wie bei den Carcinomen, die ganze Masse der zelligen Neubildung auf die Aussenfläche der Gefässterritorien, die Lymphspalten im weiteren Sinne des Wortes concentrirt. Von allen Seiten strömen hier die Producte der pathologischen Neubildung zusammen. Die scheinbar ganz zusammenhängenden kleinzelligen Massen eines Sarcoma medullare musculorum lassen sich leicht in ein Netzwerk verwandeln, welches nach Gestalt und Lage einem mit Zellen gefüllten Lymphspaltensystem gleich aussieht, wenn man durchstarke Essigsäure die perivasculären Bindegewebsscheiden aufquellen macht unddadurch den durch die abgelagerten Zellenmassen comprimirten Gefässterritorien zu einem grösseren Umfang verhilft (Fig. 297 *a*—*b*).

Das harte spindelzellige Sarcom der Muskeln. Eine härtliche Anschwellung, welche am Durchschnitt weisslich speckig erscheinen kann. Sehr gewöhnlich bemerkt man eine gelbe Zone an der Wachsthumsgrenze der Geschwulst, welche von einer präliminären Fettinfiltration des durch die Geschwulstbildung in Ruhe versetzten Muskels herrührt. Recidivirt weniger häufig.

Dass die cavernöse Geschwulst gelegentlich auch die Muskeln heimsucht, wurde mit allem histologischen Detail pg. 151 ff. erörtert. Alle übrigen histoiden Geschwülste, Fibroide, Lipome, Myxome, Enchondrome sind in den Muskeln seltene Gäste und gehören auch dann nicht dem Muskelgewebe als solchem, sondern den interfasciculären Bindegewebsstratis an.

b. Sehnenscheiden und Schleimbeutel.

Entzündung.

Die Entzündungen der Sehnenscheiden und Schleimbeutel ähneln den Gelenkentzündungen in hohem Masse. Hier wie dort haben wir acute Entzündungen mit reichlichem Flüssigkeitserguss und trockene Formen mit spärlichem fibrinösem Exsudat.

Eine acute Entzündung mit serösem Erguss kommt namentlich gern bei Scheuerfrauen an der Bursa mucosa praepatellaris vor. Man erstaunt wohl über den Umfang, welchen der ausgedehnte Schleimbeutel erreichen kann, denn kuglige Tumoren von 5—7 Cm. Durchmesser sind keine Seltenheit. Ursprünglich ist die Wand der Hygrome zart, weil stark überdehnt, später erwacht in dem Bindegewebe derselben eine reactive Hyperplasie, welche zur Bildung eines schwieligen, mit Bindegewebszotten und knorpligen Platten bedeckten Sackes führt.

Eitrige Entzündung kommt sowohl an Sehnenscheiden als an Schleimbeuteln vor; während sie aber an den Schleimbeuteln von untergeordneter Bedeutung ist, bedroht sie als Tenosynovitis purulenta die Sehne mit eitriger Infiltration und Nekrose. Die Sehne verliert dann ihr silberglänzendes Aussehen, wird trübe, weich und fasert sich auf (vergl. pg. 48). Die Heilung wird dadurch

sehr verzögert. Erhält sich die Sehne intact, so pflegt sie doch bei der Ausheilung mit der Synovialis zu verwachsen und nur selten gelingt es, den normalen Zustand wieder herzustellen.

Eine trockene Synovitis verräth sich dem Arzte durch ein eigenthümliches Knarren und Reiben, welches beim Hin- und Hergleiten der Sehne in der Sehnenscheide entsteht. Dasselbe rührt theils von faserstoffigen Auflagerungen her, theils von einer Eindickung der Synovia, welche die Adhäsion derselben an den Gleitungsflächen vermehrt. Bei einiger Schonung gleicht sich die Störung nach einiger Zeit von selbst aus.

Eine tuberculöse Entzündung der Sehnenscheiden und Schleimbeutel begleitet nicht selten die Tuberculose der Gelenke in den bei dieser geschilderten Formen superficieller fungöser Granulation.

Secretanhäufung.

Hygroma tendovaginale. Secretanhäufung in den Sehnenscheiden kommt an den Sehnen der Hohlhand nicht selten vor. Man hat dann gewöhnlich eine längliche cystische Geschwulst oberhalb des Handgelenks, welche unter dem Lig. carpi volare hindurch mit einer Mehrzahl von ähnlichen, aber kleinen Geschwülsten zusammenhängt, die längs der einzelnen Sehnen der Fingerbeuger gelegen sind.

Hygrom der Schleimbeutel hat meist einen acuten Anfang in der oben beschriebenen serösen Bursitis. Insbesondere dürfte das Hygroma praepatellare kaum auf eine andere Weise entstehen.

Die Synovia, welche sich sowohl in Sehnenscheiden als im Schleimbeutelhygrom vorfindet, ist wesentlich dünnflüssiger als normal. Sie enthält nicht selten eine namhafte Menge sogenannter Reiskörner (Corpp. oryzoidea), d. h. elliptische, platte, ziemlich gleichgrosse Körperchen von 5—6 Mm. Länge und 3—4 Mm. Breite, in der Farbe weisslich opalisirend und von ziemlich geringer Consistenz. Dieselben bestehen aus concentrischen Lagen von homogenem Fibrin, zwischen denen hie und da spindelförmige Zellen eingelagert sind. *Volkmann* lässt die Reiskörner als kleine gestielte Auswüchse der Hygromwandung entstehen und mit Ablösung des Stiels frei werden.

Ganglion oder Ueberbein heisst eine neben den Sehnenscheiden der Hand und des Fusses nicht eben selten vorkommende Cyste, welche nach längerem Bestande eine glatte ziemlich derbe Wand und einen klaren, gelblich-gallertigen Inhalt besitzt. Nach *Volkmann* würde es sich dabei um ein abgeschnürtes Divertikel der Sehnenscheiden handeln. Für die operative Entfernung ist es jedenfalls wichtig, dass diese Abschnürung eine definitive geworden ist und mit der Abtrennung des Sackes die Sehnenscheide nicht mit eröffnet wird.

Technische Anweisung zur Anfertigung mikroskopischer Präparate.

Die vorzüglichen und vielbewährten mikroskopisch-technischen Handbücher von *Frey*, *Ranvier*, *Bizzozero* und Anderen mehr kann und soll die kurze Anleitung nicht ersetzen, welche ich im Folgenden für Anfänger in Microscopicis gebe. Sie betrifft auch nur die Anfertigung mikroskopischer Präparate und der Weg der fast unmittelbaren Handführung, welchen ich auf Grund vielseitiger Erfahrung machte, wird dem geübten Mikroskopiker wohl etwas sehr elementar erscheinen. Dennoch werden Diejenigen, für welche ich geschrieben habe, finden, dass ich ihre Wünsche errathen habe.

Das erste Ding, wozu der Mikroskopiker greift, ist ein Objectträger. Diesen legt er sorgfältig gereinigt vor sich hin. Ein handgrosses Stück schwarzen Papiers dient als Unterlage, wenn das Präparat weiss ist, wie die gewöhnlichen Saft- und Zupfpräparate von frischen Geschwülsten und dergleichen. Haben wir es später mit gefärbten Schnitten zu thun, so wird das Papier umgedreht, und die weisse Seite kommt nach oben. — Ein Deckgläschen wird nunmehr mit Wasser benetzt, dann zwischen Zeigefinger und Daumen mit einem alten Leinenläppchen abgetupft und mit einer anderen, noch trockenen Stelle des Läppchens abgerieben. Reibt man mit der zuerst benetzten Stelle, so zerbricht es. Man lehnt es nun an den Rand des Objectträgers und Alles ist zur Aufnahme des Präparates vorbereitet.

Nunmehr wird ein Tropfen Flüssigkeit von der Grösse einer halben Erbse auf die Mitte des Objectträgers gebracht. Im Falle wir eine Untersuchung frischer Gewebe, von Blut etc. beabsichtigen, nehmen wir eine 0,6 %ige Kochsalzlösung, weil diese erfahrungsgemäss wenige oder gar keine Veränderungen an den Theilen hervorbringt. Der Tropfen muss aber schon auf dem Objectträger stehen, ehe man zum Entnehmen des mikroskopischen Objectes schreitet, damit man gleich weiss, wohin damit.

Hat man eine Geschwulst vor sich, so wird man zunächst nach solchen Stellen suchen, welche durch ihre vom Normalen abweichende Consistenz und Farbe die krankhafte Neubildung andeuten. Man wird sich dabei vor den schon in Zerfall übergegangenen Partien, welche meist ein opakes gelbliches Aussehen

oder schleimige Beschaffenheit haben, hüten; ebenso auch vor zu wenig veränderten Partien, denen man noch die Beimischung von Fettgewebe, Binde- oder Muskelgewebe etc. ansieht. Von der höchstentarteten Geschwulst also schabt man zunächst mit der Lanzettnadel ein wenig Saft ab und vertheilt diesen gleichmässig in dem aufgesetzten Menstruum. Dann wird das hochliegende Deckplättchen in der Mitte der einen Seite mit der Pincette gefasst und mit der gegenüberliegenden Kante zuerst aufgelegt. Ein solches Präparat wird Saftpräparat genannt und ist technisch gleichwerthig mit Präparaten von Sedimenten und solchen Flüssigkeiten, welche kleinste Theilchen aufgeschwemmt enthalten, wie Blut, Sperma, Eiter etc.

Anmerkung. Für die kritische Beurtheilung der Saftpräparate, welche an frischen Geschwülsten gewonnen werden, hat der gegenwärtige erste Assistent am pathologischen Institute zu Würzburg, Herr Dr. *Fütterer*, im Anschluss hieran eine Anleitung gegeben. Auch einer vorzüglichen Methode, die Saftpräparate zu färben, wird dort Erwähnung gethan.

War die Ausbeute im Safte der Geschwulst oder frisch zu untersuchender Organe (Leber, Niere, Milz etc.) nicht hinreichend, um die Diagnose zu sichern, so nehmen wir zunächst zum Zupfpräparat unsere Zuflucht.

Mit einem Schlage der auf die Fläche gebogenen Cooper'schen Scheere entnimmt man einen dünnen länglichen Splitter von einer frisch gemachten Schnittkante. Bei Muskeluntersuchungen thut man gut, in je zwei Millimeter Entfernung auf ein längsverlaufendes Muskelbündel einzuschneiden und darauf passende Stückchen von den kleinen Zwischenpartien abzutragen. Dann wird das Material direct in den bereitstehenden Tropfen Kochsalzlösung eingelegt. Beim Zerzupfen ist darauf zu achten, dass die Zupfstücke von der Präparirnadel wirklich getrennt werden und nicht etwa das Präparat nur zerzaust wird, was namentlich bei Muskeluntersuchungen gerne zu geschehen pflegt. Das Zerzupfen wird so lange fortgesetzt, bis die Splitter über schwarzem Grunde nicht mehr weiss aussehen, sondern durchscheinend sind; noch weiter zu gehen, ist selten rathsam. Ein Präparirmikroskop ist für diese Arbeit zwar angenehm, aber bei gewöhnlichen Untersuchungen entbehrlich.

Möchte man die histologischen Elemente einer Geschwulst oder eines kranken Organes etwas vollständiger isoliren, als es auf die geschilderte Weise möglich ist, so empfiehlt es sich nach *Ranvier* erbsengrosse Stückchen des Objectes in eine Mischung von 1 Theil Alkohol und 2 Theilen Wasser zu legen und 24 Stunden darin maceriren zu lassen, ehe man zur Zerzupfung schreitet. Eine besonders schonende Isolirung (z. B. der sehr difficilen vielstrahligen Ganglienzellen und ähnlicher Elemente) erzielt eine von mir als »Deckglaswippe« beschriebene einfache Vorrichtung: Ein quadratisches Deckgläschen wird auf der einen Seite an allen vier Ecken mit Wachsfüsschen versehen. Dazu braucht man ein gewöhnliches Wachslichtchen, welches man anzündet, ein wenig brennen lässt, umkehrt und ausbläst[1]). In der vorstehenden Lunte findet sich dann ein Tröpfchen flüssiges Wachs, mit welchem man Tupfen und Striche ziehen kann, die alsbald

1) nicht erst ausbläst und dann umkehrt.

hart werden. Unter jede Ecke des Deckgläschens wird ein kleiner Wachstupfen gesetzt und die Wippe ist fertig. Man bedeckt damit das Object, dessen Bestandtheile dissociirt werden sollen, giebt soviel Menstruum hinzu, dass der Raum unter dem Gläschen nicht völlig erfüllt ist und drückt wiederholt sanft mit der Nadelspitze auf die Stelle, unter der das Object sich befindet. Bei jedem Druck breitet sich das Menstruum aus und schnellt zurück, wenn der Druck nachlässt. So lockert sich das Gefüge und die Elementartheile werden allmählich herausgewaschen. — Weniger schonend, aber einfacher auszuführen ist das Ausschütteln der Präparate, welches das früher übliche Auspinseln ersetzt hat. Man füllt dazu ein gewöhnliches Reagensglas (chem. Proberöhrchen) zu zwei Dritttheil mit Wasser oder einem anderen Menstruum, thut das Object hinein, legt den Daumen auf die Oeffnung und schüttelt kräftig, bis das Object in kleinere, durchsichtige Bruchstücke zerfallen ist. Für die Darstellung des Krebsstromas aus einem $^1/_2$ Millimeter dicken Abschnitt der Geschwulst giebt es kein besseres Mittel. Zur Entleerung des Reagensglases drehe man dasselbe um, ehe man den Daumen wegzieht und den Inhalt in ein untergehaltenes Uhrgläschen ausfliessen lässt, sonst bleiben die Objecte im Fundus des Gläschens hängen.

Für jede genauere Kenntnissnahme eines Untersuchungsobjectes sind complicirtere Untersuchungsmethoden, ist vor allem die Anfertigung feiner Schnitte nothwendig. Hierzu ist ein scharfes Rasirmesser das erste Erforderniss. Aber auch damit wird man bei frischen Objecten meist nur ungenügende Resultate erzielen und man ist deshalb in der Regel veranlasst, das weiche Material in einer oder der anderen Weise zu erhärten, ehe man zum »Schnittemachen« schreitet.

Wer ein Gefriermikrotom besitzt, kann schon in wenigen Minuten einen leidlich brauchbaren Schnitt von jeder beliebigen Substanz fertig stellen. Wer ohne ein Gefriermikrotom auskommen muss, wird in der Regel am besten fahren, wenn er 4—5 cubikcentimetergrosse Stücke des Materials in ein Viertelliter starken Alkohol wirft und unter gelegentlichem Umschütteln, sowie einmaliger Erneuerung des Alkohols, 10—14 Tage stehen lässt. Haben die Handstücke die richtige Härte erlangt, so setzt man sich in einer freien Stunde hin, stellt auf den Tisch einen schwarzbraunen, irdenen Teller, der halb mit Wasser gefüllt ist, und versucht sein Heil im Schneiden. Regeln sind hier schwer zu geben. Der Eine kommt auf diese, der Andere auf jene Weise besser zum Ziel. Nur solche Schnitte sind zu brauchen, durch welche die Messerklinge beim Schneiden noch hindurchschimmert. Die Messerklinge muss nach jedem Schnitt in das Wasser getaucht werden. Dabei lösen sich zugleich die gemachten Abschnitte von ihr los, und während sie sich langsam auf den dunkeln Grund senken, kann man am besten sehen, wie dick oder dünn sie gerathen sind.

Einer der besten wird nun ausgewählt, und in einem Tropfen Glycerin auf dem Objectträger ausgebreitet.

Zur Uebertragung bedient man sich am besten eines Präparir-Spatels, der

indessen sehr gut durch ein schmales, zungenförmiges Stückchen Messingblech ersetzt werden kann. Man schiebt den Spatel vorsichtig unter den Schnitt und hebt den letzteren flach ausgebreitet heraus, indem man ihn an einer Ecke mit der Nadelspitze festhält. Spatel und Schnitt schiebt man sodann in den Glycerintropfen hinein und hilft dem Schnitte vorsichtig von seiner Lagerstätte herunter. Ist der Spatel entfernt und der Schnitt möglichst glatt ausgebreitet, so legt man ein Deckgläschen auf und kann zur mikroskopischen Betrachtung schreiten.

Für eine vorläufige Diagnose genügen derartige Glycerinpräparate in den meisten Fällen. Da das Glycerin nicht verdampft, so kann man dieselben auch längere Zeit ohne besondere Vorsichtsmassregeln aufbewahren. Sollten wir den Wunsch haben, sie jahrelang zu behalten, so müssen wir freilich sie einkitten. Dies geschieht am besten in der Weise, dass man zunächst mit einem Spiritusbefeuchteten Läppchen den Objectträger rings um das Deckplättchen abwischt und trocknet. Auch die Oberfläche des Deckplättchens muss ganz rein und trocken sein. Dann fixirt man die Ecken des Deckplättchens durch Wachströpfchen (s. oben) und überstreicht dessen Kanten ebenfalls mit flüssigem Wachs. Ueber das Wachs kommt dann ein beliebiger Kitt, z. B. in Spiritus aufgelöstes feines Siegellack, das mit dem Pinsel so aufgetragen wird, dass es überall von Glas zu Glas reicht und das Wachs nirgends hervorschaut.

Ueberall, wo es sich um mehr handelt, als um die blosse Feststellung der Diagnose, reicht man mit den geschilderten Methoden nicht aus. Dazu müssen die Schnitte gefärbt und muss die Dicke derselben regulirt werden. Beschäftigen wir uns zunächst mit der Färbung der Schnitte.

Ich verwende in meinem Cursus eine wässerige Hämatoxylinlösung[1]), welche allen Anforderungen genügt. In dieser bleibt der Schnitt einige Minuten, worauf er in ein Porcellanschälchen mit Wasser gelegt und durch Hin- und Herbewegen abgespült wird. Hat er über weissem Grund eine tief veilchenblaue Farbe erlangt, so kann er weiter behandelt werden. Jetzt aber genügt Glycerin nicht mehr. Er muss vielmehr entwässert und in stärker lichtbrechende Medien getaucht werden.

Zu dem Ende nimmt man den Schnitt, wie oben beschrieben wurde, auf den Spatel. Der Spatel wird rings um den Schnitt und an der Unterfläche mit Fliesspapier trocken gemacht und darauf der Schnitt in ein Schälchen mit Alkohol absolutus übertragen. Hier bleibt er zur Entwässerung wenigstens drei Minuten. Danach wird er neuerdings auf den Spatel genommen, rings getrocknet und in ein Uhrgläschen mit Nelkenöl übertragen. Hier bleibt er bis er völlig

---

1) Wässrige Hämatoxylinlösung. In 1500 Gramm Aqua destillata werden 100 Gramm Alaun gelöst. Zu der kochenden Lösung setzt man 100 Gramm Blauholzspäne. Das Ganze wird unter fortwährendem Umrühren und allmählichem Zusatz von weiteren 500 Gramm Wasser 20 Minuten bis eine halbe Stunde im Kochen erhalten. Man filtrirt und setzt nach dem Erkalten 4 Gramm Spiritus hinzu. *Böhmer*, der das Hämatoxylin eingeführt hat, empfiehlt eine Färbflüssigkeit, die er sich jedesmal durch Eintröpfeln einer concentrirten alkoholischen Auflösung des krystallinischen Hämatoxylins in ein Uhrschälchen mit 5% wässeriger Alaunlösung bis zur amethystblauen Färbung herstellt. Für geringen Consum dürfte diese Lösung vorzuziehen sein.

transparent (über dunklem Grunde schwarz) geworden ist, worauf die Uebertragung mit dem Spatel auf den Objectträger und der Einschluss in einen Tropfen Canadabalsam erfolgt.

Von anderen Färbungsmethoden sei noch diejenige mit Gentianaviolett erwähnt. — Man löst 2,0 Gramm Gentianaviolett (von *G. Grübler* in Leipzig) in 100 Gramm destillirtem Wasser unter mehrmaligem Aufkochen auf und filtrirt. In diese Lösung bringt man die Schnitte, welche vorher in Alkohol lagen, auf 3 Minuten. Sie sind dann stark überfärbt und müssen oft $^1/_4$ Stunde lang und noch länger in absolutem Alkohol ausgewaschen werden, ehe sie die richtige (nämlich veilchenblaue) Farbe bekommen haben. Darauf kommen sie in Nelkenöl und ohne Zeitverlust in Canadabalsam, weil das Nelkenöl die Farbe etwas auszieht.

Das Gentianaviolett spielt auch die Hauptrolle in dem mit Recht sehr gelobten Gram'schen Verfahren zur isolirten Färbung von Bacillen und Mikrokokken in Schnittpräparaten.

5 Theile Anilinöl werden mit 100 Theilen destillirtem Wasser gemischt; das Gemisch wird mehrmals stark umgeschüttelt und dann ruhig hingestellt, bis sich das ungelöste Anilinöl wieder am Boden des Gefässes gesammelt hat. Das darüberstehende klare Anilinwasser wird vorsichtig filtrirt und zu 100 Theilen des Filtrates etwa 5 Theile einer gesättigten alkoholischen Gentianaviolettlösung gethan und stark umgeschüttelt. Dies ist die Flüssigkeit zum Färben der Schnitte. Letztere kommen aus Alkohol und verweilen in der Färbflüssigkeit etwa 5 Minuten. Zum partiellen Entfärben der Schnitte dient: Jodkalium 1,0, Aqua destillata 20,0, Jod. metall., soviel sich löst und diese Lösung mit dem 3fachen Volumen destillirten Wassers verdünnt. In der Entfärbungsflüssigkeit bleiben die Schnitte 1 bis höchstens 2 Minuten, dann werden sie in reichlichen absoluten Alkohol übertragen und verbleiben darin unter leichtem Hin- und Herbewegen des Gefässes — oft mehrere Minuten — bis sie eine gleichmässig hellgelbe Farbe angenommen haben. Aus dem Alkohol werden sie in Cedernöl und dann in Canadabalsam übertragen.

Statt Gentianaviolett kann man sich bei der Gram'schen Methode auch des Fuchsins bedienen. Das letztere eignet sich auch zur isolirten Färbung der Tuberkelbacillen. Ich will diese Gelegenheit benutzen, um das Verfahren mitzutheilen, mittels dessen ich in meinem Cursus die Tuberkelbacillen im Sputum darstellen lasse.

Ein Flöckchen Caverneneiter aus dem Sputum wird zwischen zwei Deckgläschen platt gepresst, darauf die Deckplättchen von einander abgezogen und an der Luft getrocknet.

Man bereitet sich nun eine Färbeflüssigkeit (nach *Ehrlich*) auf folgende Weise: In ein Reagensglas wird soviel Anilinöl gegossen, dass die Rundung des Fundus ausgefüllt ist. Darauf wird es bis zu ein Dritttheil mit Wasser gefüllt, mit Anilinöl und Wasser tüchtig durchgeschüttelt und sofort durch ein kleines Filter, welches man in freier Hand halten kann, in ein zweites Reagensglas filtrirt. Zum wasserklaren Filtrat fügt man 8 Tropfen einer concentrirten weingeistigen Fuchsinlösung, zu welcher das nur in Weingeist lösliche Fuchsin verwandt wurde.

Jetzt stellt man vor sich: 1. ein Uhrschälchen, halb gefüllt mit Spiritus, dem 2 Tropfen Salpetersäure von 1,087 spec. Gew. (Acid. nitr. dil. Pharmacopoeae Germ.) zugefügt sind, auf ein Stück weissen Papiers; 2. ein Uhrschälchen oder besser ein ebenso gestaltetes Blechschälchen, halb gefüllt mit der obigen Fuchsinlösung: 3. eine brennende Spirituslampe.

Man fasst nun das Deckplättchen, auf welchem das verdächtige Sputum angetrocknet ist, mit der Pincette am Rande und zieht es dreimal, das Sputum nach oben gekehrt, durch die Spiritusflamme, etwa so schnell wie man Brod schneidet. Hierdurch wird das Eiweiss für die weitere Behandlung homogenisirt.

Jetzt wird das Deckplättchen mit der Präparat-Seite auf die Färbeflüssigkeit gelegt und schwimmen gelassen, das Blechschälchen aber mit der Pincette gefasst und so lange dicht über die Spiritusflamme gehalten, bis die Flüssigkeit anfängt zu dampfen, worauf das Schälchen vom Feuer genommen und zum Erkalten hingestellt wird. Nach diesem wird das Deckplättchen mit der Pincette von der Färbeflüssigkeit genommen, in einem bereitstehenden Wasser oder einem Wasserstrahl abgespült und — in den angesäuerten Spiritus gelegt.

Hier lösen sich alsbald violette Wolken von dem Präparate ab, und nach 10—15 Secunden erscheint das Glas — bis auf wenige Spuren — entfärbt.

Jetzt wird es mit der Pincette herausgehoben, sofort abermals in Wasser abgespült, getrocknet und in Canadabalsam gelegt.

Beim Aufsuchen bedient man sich der stärksten Vergrösserung und nimmt jede Blendung hinweg. Kleine rothe Stellen, die sich am Präparate finden, können zur Orientirung über die Schicht dienen, in welcher man die Bacillen zu suchen hat.

Um gleichmässig dicke und recht feine Schnitte zu haben, bedient man sich eines der jetzt in grosser Mannigfaltigkeit hergestellten Mikrotome. Statt der Hände fassen zwei eiserne Klötzchen hier das Rasirmesser, dort das Object, und dann werden beide auf unverrückbaren Schienen einander entgegengeführt. Die Kunst des Schneidens fällt dabei ganz weg. Nur die Herstellung des Objectes für das Mikrotom verlangt einige Vorbereitung. Je gleichmässiger nämlich die Consistenz des Objectes ist, um so bessere Resultate stehen zu erwarten. So ist man darauf gefallen, die Präparate in eine gut schneidbare Masse einzuschmelzen und sie dann mit der Masse selbst zu schneiden.

Stückchen Materials von 1 Cubikcentimeter Umfang kommen auf 24 Stunden in absoluten Alkohol, darauf 24 Stunden in reines Terpentinöl. Hat man sie sodann herausgenommen und auf Fliesspapier etwas ablaufen lassen, so legt man sie in eine warme Mischung von Terpentin und Paraffin, welche kalt die Consistenz eines dicken Honigs hat. Nach 12—24 Stunden nimmt man sie abermals heraus, lässt sie auf Fliesspapier ablaufen und thut sie dann in eine warme Mischung von 1 Theil Talg und 4 Theilen Paraffin (12—24 Stunden). Hierauf wird das Präparat in eine Blechhülse eingegossen, welche die Form der Mikrotomklammer hat. Nach dem Erkalten wird das Präparat aus der Hülse gestossen, in das Mikrotom gespannt und geschnitten.

Die Schnitte kommen in eine Mischung von 2 Kreosot zu 7 Terpentin oder auch in reines Terpentin zur Auflösung der Einbettungsmasse.

Nach 10 Minuten in absoluten Alkohol (bis sie untersinken), dann aus dem Alkohol in Wasser und von da eventuell in die Färbeflüssigkeit.

Was die Conservirung mikroskopischer Präparate betrifft, so sind diejenigen, welche in Canadabalsam eingelegt wurden, eo ipso Dauerpräparate, und nach Jahren noch ebenso gut, als am ersten Tage. In Glycerin werden nur selten noch Präparate aufgehoben. Will man es dennoch thun, so empfiehlt sich die pg. 767 beschriebene Methode als die sicherste.

Kurze Anleitung zur Diagnostik frischer Geschwülste.

Von

Dr. Gustav Fütterer.

In dem »allgemeinen Theile« dieses Buches wurden bei der Beschreibung der Geschwülste auch solche Eigenthümlichkeiten derselben in ihrer klinischen Erscheinungsweise berücksichtigt, welche dem Arzte für die Stellung seiner Diagnose von Werth sein können. Eine nothwendige Ergänzung der klinischen Beobachtung bildet jedoch stets die mikroskopische Untersuchung, wenn es sich für den Arzt darum handelt, die Art einer Geschwulst festzustellen, das heisst also für den Patienten die wichtige Frage bezüglich der Indication einer Exstirpation, oder der Prognose zu beantworten.

Die Untersuchung frischen, also noch keiner besonderen Präparationsmethode (Härten, Entkalken etc.) unterworfenen Materials, mit möglichst einfachen Mitteln zu erleichtern, soll der Zweck dieser Anleitung sein.

Gewöhnlich nimmt man die Untersuchung der Saft- und Zupfpräparate am besten in Kochsalzlösung (0,6 Proc.) oder in Glycerin vor, und besonders bei Anwendung der ersteren bekommt man recht scharfe Bilder, doch bietet die Untersuchung gefärbter Zellen für den weniger Geübten solche Vortheile, dass wir nicht zögern, die Anwendung eines Farbstoffes, wo immer nur möglich, zu empfehlen. Wir wählen zu diesem Zwecke das Picrocarmin, einen Farbstoff, welchen man entweder fertig beziehen (*Grübler* in Leipzig), oder aber auf folgende nach *Ph. Stöhr* Art selbst herstellen kann:

Carmin. opt.	1,0 gr.
Liquor ammon. caust.	5,0 ccm.
Aqu. dest.	50,0 ccm.

werden durcheinandergerührt, worauf man unter fortwährendem Umrühren nach 5 Minuten 50 ccm. einer gesättigten wässerigen Picrinsäurelösung hinzufügt, um darauf die Mischung 2 Tage lang in einem offenen Gefässe stehen zu lassen, ehe man dieselbe in Gebrauch nimmt.

Diese Farblösung kann man dann auf folgende Weise benützen:

1) Zur Färbung von Saftpräparaten.

Von der Schnittfläche einer Geschwulst wird mit einem Rasirmesser und zwar mit dem vorderen Ende des Schnittrandes Saft abgestrichen und in ein Uhrschälchen gebracht; hier wird derselbe mit einer gleichen Menge

oder etwas mehr Picrocarmin versetzt und mit einem Glasstäbchen gut zusammengerührt, worauf man den Farbstoff 3 bis 5 Minuten lang einwirken lässt, um dann zu dem Vorhandenen die gleiche Menge Glycerin hinzuzusetzen und Beides wieder durch Umrühren mit dem Glasstäbchen gut zu vermischen.

Nun braucht man dieser rothen Mischung nur einen Tropfen mit dem Glasstäbchen zu entnehmen, diesen auf einen Objectträger zu übertragen, mit einem Deckgläschen zu bedecken, und das Präparat ist zur Untersuchung fertig.

2) Zur Färbung von Zupfpräparaten, deren Herstellung pag. 763 beschrieben wurde, und deren weitere Behandlung von der der Saftpräparate nicht abweicht.

3) Zur Färbung von Schnittpräparaten.

Hat die zu untersuchende Geschwulst die nöthige härtere Consistenz, so kann man mit einem Rasirmesser dünne Schnitte davon anfertigen, diese 2—3 Minuten in Picrocarmin färben, in Wasser abspülen und in Glycerin untersuchen.

Gehen wir nun zur Verwerthung der gewonnenen Präparate, zur mikroskopischen Untersuchung, welche uns zur Feststellung der Art der Geschwulst, zur Diagnose führen soll, über, so werden wir uns folgende Fragen vorlegen müssen:

1) Gehört die Geschwulst zu den epitheloiden, das heisst zu denjenigen Geschwulstformen, welche abnormen Wachsthumsvorgängen besonders epithelialer Elemente mit mehr oder weniger Betheiligung des Blutgefäss-Bindegewebssystems ihre Entstehung verdanken, den Carcinomen, oder aber zu der zweiten grossen Hauptgruppe, den histioiden Geschwülsten, bei deren Aufbau nur der Blutgefäss-Bindegewebsapparat betheiligt ist, und

2) wenn wir uns für die eine oder die andere Hauptgruppe entschieden haben, müssen wir ferner die genauere Stellung der Geschwulst in ihrer Gruppe festzustellen suchen.

Um eine möglichst genaue Antwort auf diese Fragen geben zu können, ist es vor Allem nöthig, recht systematisch zu Werke zu gehen und die mikroskopische Untersuchung stets einer vorherigen möglichst vollständigen makroskopischen Betrachtung folgen zu lassen, bei welcher man beachtet:

1) Den Standort.

2) Die äussere Beschaffenheit der Geschwulst, ihre Grösse, Gestalt, Farbe und Consistenz.

3) Die Schnittfläche und zwar den Saftgehalt, die Farbe oder Zeichnung und die Consistenz.

Grössere Unterschiede der einzelnen Theile in Farbe und Consistenz werden uns stets auf die Vermuthung bringen, dass wir es entweder mit regressiven Metamorphosen einer einfachen Geschwulst, oder aber mit einer aus verschiedenen Gewebsformen zusammengesetzten, mit einer Mischgeschwulst zu thun haben, und uns veranlassen, alle diese verschieden beschaffenen Theile einer besonderen Untersuchung zu unterwerfen.

Fig. 298. Weicher Brustdrüsenkrebs (Saftpräparat). *a*. Krebszellencylinder.

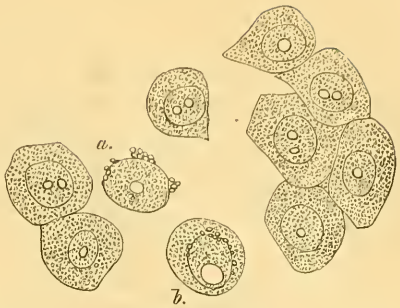

Fig. 299. Plattenepitheliom mit grosser Geschwürsfläche von der Haut der Wange ausgehend. (Zupfpräparat vom Geschwürsrande). *a*. Kern mit anhängenden Fettkörnchen. *b*. Krebszelle, deren Protoplasma in der Umgebung des Kerns verfettet ist.

Fig. 300. Cancroid der Unterlippe. *a*. Epithelperle. *b*. Krebszellen aus deren Umgebung.

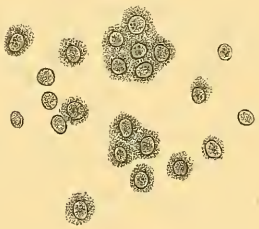

Fig. 301. Kleinzelliges Rundzellensarcom. (Saftpräparat).

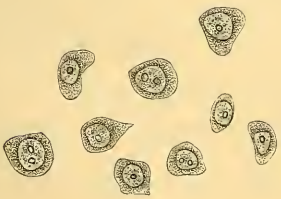

Fig. 302. Scirrhus mammae (Saftpräparat).

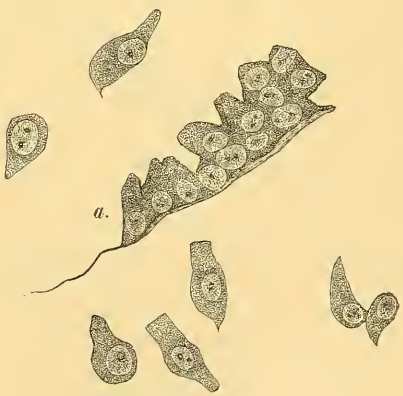

Fig. 303 Cylinderepitheliom des Magens (Zupfpräparat). *a*. Vom Rande einer Alveole.

I. Epitheloide Geschwülste.

Ein vorwiegender Befund von epitheloiden, das heisst nicht etwa Epithelzellen, sondern epithelartigen Zellen, Zellen mit einem grossen, meist runden Kerne, welcher von einem grösseren Hofe von Protoplasma umgeben ist, zeigt uns an, dass wir es mit einer carcinomatösen Neubildung zu thun haben. Diese Zellen können nun z. B. eine platte oder eine cylindrische Form haben, also gewissermassen physiologischen Vorbildern gleichen, aber auch nur gewissermassen, denn niemals findet man in einem Cylinderepithelkrebs oder in einem Plattenepitheliom die strenge Wahrung der an dem betreffenden Orte (Standort der Geschwulst) unter physiologischen Verhältnissen vorhandenen geradezu peinlich regelmässigen Formen der Epithelzellen wieder, sondern nur annähernd. Wenn die Form der Zellen des Keimbodens auch in der Neubildung nahezu erhalten bleibt, so bedingt doch ihre schnellere Vermehrung schon an und für sich eine gewisse Unfertigkeit, welche in veränderten Formen zum Ausdruck gelangt, vor Allem aber werden dadurch Formverschiedenheiten zu Stande gebracht, dass die neugebildeten Zellen nicht etwa an einen besonders für sie reservirten Ort treten, eine Lücke ausfüllen, sondern dass dieselben einem unwiderstehlichen Drucke (Wachsthumsdruck) gehorchend, vielen Widerständen zum Trotz, sich erst einen Weg bahnen, einen Platz suchen müssen, was natürlich bei ihrer Zartheit nur auf Kosten ihrer Form geschehen kann. Behalten wir dieses immer im Auge, so werden wir uns manches, sonst Fremdartige, erklären können, z. B. die Grösse und mehr regelmässige Form von Krebszellen, welche unter möglichst geringen äusseren Widerständen in Höhlen hinein oder in lockeren Geweben wachsen, oder bei deren Aufbau der Blutgefäss-Bindegewebsapparat nur in geringem Grade betheiligt ist, bei denen zarte Fasernetze Alveolen bilden, welche den andrängenden Zellenmassen keinen sehr grossen Widerstand bieten (Medullarkrebs), während das Umgekehrte beim Scirrhus der Fall ist, wo wir denn auch thatsächlich die kleinsten und vielgestaltigsten Zellenformen finden (Fig. 302). In höchst anschaulicher Weise finden wir die Wirkung des Wachsthumsdruckes einerseits und der äusseren Widerstände anderseits bei den sogenannten »Perlkugeln«, Epithelzapfen, welche sich bei Cancroiden bilden (Fig. 300). In diesen Epithelzapfen finden wir die inneren Zellenschichten völlig abgeplattet, die einzelnen Zellen nur noch durch dünne Linien angedeutet, während sie nach aussen immer breiter zu Tage treten und wieder Kerne aufweisen. Hier könnte es nun räthselhaft erscheinen, dass gerade die innersten Zellenschichten eine solche Abplattung erfahren, doch ist zu bedenken, dass wir in den äusseren Zellenlagen nicht nur die jüngeren Elemente antreffen, sondern dass diese sich auch unter günstigeren Lebensbedingungen befinden und zwar, weil sie dem Ernährungsapparat dicht anliegen.

Gehen wir nun die einzelnen Krebsformen durch, so haben wir

1) Unverkennbare Plattenepithelien, welche häufig in Perlkugeln angeordnet sind = Plattenepitheliom.
2) Unverkennbare Cylinderepithelien = Cylinderepitheliom, Adenom, Cystadenom.
3) Kleine epitheloide Zellen mit deutlichem Kern, aber unsicherer Begrenzung,

Fig. 304. Kleinzelliges Spindelzellensarcom. (Zupfpräparat).

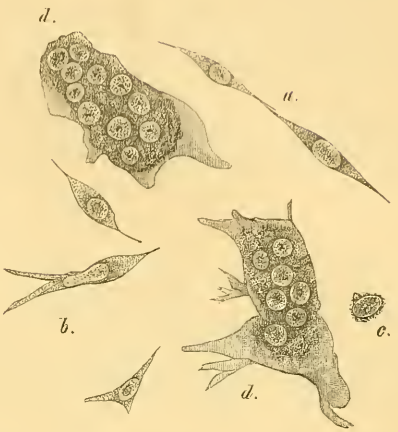

Fig. 305. Vom Unterkiefer ausgehendes Riesenzellensarcom, Epulis (Saftpräparat). *a.* Kleine Spindelzellen. *b.* Geschwänzte Zellen. *c.* Vielkernige Riesenzellen.

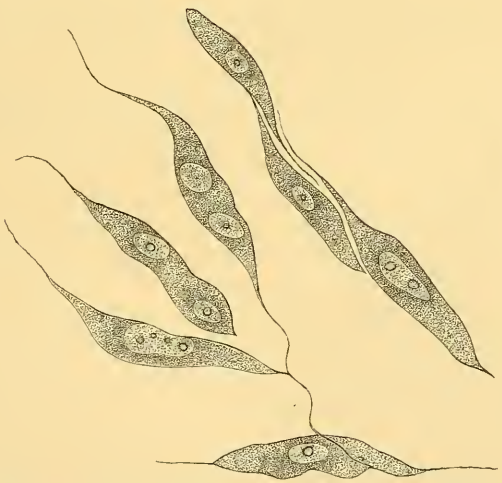

Fig. 306. Grosszelliges Spindelzellensarcom. (Zupfpräparat).

oft mit fettiger Degeneration = Weicher, kleinzelliger Drüsenkrebs.

4) Kleine vielgestaltige epitheloide Zellen mit sicherer Begrenzung = Scirrhus.

5) Grosse epitheloide Zellen von sehr wechselnder Gestalt, oft mit mehrfachem Kern = Grosszelliger weicher Drüsenkrebs.

Anmerkung. Zu eingehenderer Orientirung wird auf das betreffende Kapitel im »Allgemeinen Theile« dieses Buches verwiesen.

II. Histioide Geschwülste.

Die histioiden Geschwülste bieten uns eine Anzahl verschiedener Gewebstypen, Bindegewebe, Schleimgewebe, Knorpel, Knochen, glatte und quergestreifte Muskeln, ja sogar Nerven treten uns hier in Geschwulstform entgegen. Bei den alveolären Sarcomen und den grosszelligen Rundzellensarcomen erreichen die Zellen eine Ausbildung, welche an den epithelialen Habitus streift, und wenn wir hier auch den Hinweis *Virchow's* auf die grosse Fragilität des Protoplasmas und das infolge dessen häufige Vorkommen freier Kerne berücksichtigen, so dürfte das doch Verwechselungen kaum verhüten.

Wir haben

1) Neubildungen, von deren Schnittfläche sich leicht eine zellenreiche Flüssigkeit abstreifen lässt. Dieser Saft enthält:

a) Gleichgrosse kleine Spindelzellen = Kleinzelliges Spindelzellensarcom.

b) Grosse Spindelzellen (geschwänzte Körperchen) allein, oder doch vorherrschend, mit bläschenförmigem Kern, Fascikel bildend = Grosszelliges Spindelzellensarcom.

c) Kleine Rundzellen in einem weisslichen (Eiter ausgeschlossen) Safte suspendirt, ungefähr gleich gross, in grossen Mengen = Lymphom, Lymphosarcom, rundzelliges Sarcom, Markschwamm.

Sind die bisher genannten Zellenformen pigmentirt = Pigmentsarcome, oder mit Riesenzellen gemischt = Riesenzellensarcome, mit Fett, Schleim, Knochengewebe oder Knorpelgewebe gemischt = lipomatöse, myxomatöse etc. Sarcome.

2) Neubildungen, von deren Schnittfläche sich kein Saft abstreichen lässt = histioide Geschwülste mit voller Gewebsreifung (gutartig!). An Zupf- und Schnittpräparaten sieht man, dass man es hier mit Fibromen, Lipomen, Enchondromen, Osteomen, Neuromen, Myomen und Angiomen zu thun hat.

Nur das Myxom giebt beim Abstreifen ein in Essigsäure gerinnendes Fluidum.

Sach-Register und Literatur.

Die nachstehenden Literaturangaben wollen nur einige Fingerzeige betreffend die Hauptthemata der pathologisch-histologischen Forschung gewähren. Wer eingehendere Studien machen will, orientire sich über seinen Gegenstand zunächst in Virchow's Archiv, für welches vor Kurzem ein Register über die ersten 100 Bände erschienen ist.

Ferner wird vorausgeschickt, dass im Folgenden von einer jedesmaligen Anführung der einschlägigen Stellen in den Compendien der pathologischen Anatomie und Histologie Umgang genommen wurde. Der Verfasser benutzte:

Billroth, Allgemeine chirurgische Pathologie und Therapie. 3. Aufl. Berlin 1868.
Birch-Hirschfeld, Lehrbuch der pathologischen Anatomie. Leipzig 1886.
Cohnheim, Allgemeine Pathologie. Berlin 1877. 80.
Cornil und Ranvier, Manuel d'Histologie pathologique. Paris 1869 u. ff.
Cruveilhier, Anatomie pathologique. 2 Bde. Text und Atlas. Paris 1832—1842.
Förster, Handbuch der allgemeinen und speciellen pathologischen Anatomie. 2. Aufl. Leipzig. 1862. 63.
Klebs, Handbuch der pathologischen Anatomie. Berlin 1868 u. ff.
Lebert, Traité d'anatomie pathologique. 2 Bde. Text und Atlas. Paris 1857.
Orth, Lehrbuch der pathologischen Anatomie. Berlin 1883 u. ff.
v. Recklinghausen, Handbuch der allgemeinen Pathologie des Kreislaufs und der Ernährung. In: Deutsche Chirurgie. Lieferung 2 und 3. Stuttgart 1883.
Rokitansky, Lehrbuch der pathologischen Anatomie. 3. Aufl. Wien 1855.
Thierfelder, Atlas der pathologischen Histologie. Leipzig 1873—75.
Virchow, Die Cellularpathologie. 3. Aufl. Onkologie oder die krankhaften Geschwülste. Berlin 1863—67.
E. Wagner, Uhle u. Wagner's Handbuch der allgemeinen Pathologie. 5. Aufl. Leipzig 1871.
Wedl, Grundlage der pathologischen Histologie. Wien 1854.
Ziegler, Lehrbuch der allgemeinen und speciellen pathologischen Anatomie. 4. Aufl. Jena 1885.

V. A. ist gleichbedeutend mit Virchow's Archiv.

A.

Abdominaltyphus 379.
Abscessbildung 94.
Acarus folliculorum 350.
Acarus scabiei 350.
Achorion Schoenleinii 350.
Acne 341.
Acne rosacea 342.
Acrochordon 340.
Actinomycosis 129.
Actinomycosis des Darms 387.
Acute gelbe Atrophie der Leber 499.
Acute parenchymatöse Leberentzündung 477.
Acute parenchymatöse Nephritis 541.
Adenom 179.
Adenom der Leber 505.
Adenoma cysticum der Parotis 522.
Adhäsionen 273. 276.
Aegyptische Augenentzündung 119.
Albino 347.
Albuminoide Entartungen 28.
Alcoholwirkungen 483.
Alopecia 349.
Alveolärsarcom 169.
Amyloid-Infiltration. Lit.: 31. *Purkinje*, Ber. über die Prager Verh. d. Naturf. 1837. *Meckel*, Charité-Annalen 1853. IV. p. 264. *Virchow*'s Ansichten siehe in dessen Cellularpathologie. *Moleschott*, Wien. Wochenschrift 1855. *Friedreich*, V. A. IX. p. 613. X. p. 201, 507. XI. p. 387. XV. p. 50. XVI. p. 50. *Wilks*, Guy's hosp. rep. 1856. II. *Paulitzky*, V. A. XVI. *Kekulé*, Heidelberger Jahrbücher 1858. *Beckmann*, V. A. VIII. p. 94. *Fleischl* u. *Klob*, Wien. Wochenschrift 1860. *E. Wagner*, Arch. d. Heilk. 1861. II. p. 481. *Hertz*, Greifsw. medic. Beiträge 1863. p. 93. *C. Schmidt*, Ann. d. Chemie u. Pharmacie CX. p. 250. *Kühne* u. *Rudneff*, V. A. XXXIII. 66—76. *Gairdner*, Monthl. Journ. of med. Sc. Mai 1854. *Lambl*, A. d. Franz-Joseph-Spitale

1860. p. 322. *Löper*, Beiträge z. path. Anat. der Lymphdr. Würzburg 1856. *Pagenstecher*, Die amyloide Deg. Würzb. 1858. *Frerichs*, Leberkrankheiten II. p. 165. Atlas Taf. 10. *Kyber*, V. A. LXXXI. p. 1, 278, 420. *Ziegler*, V. A. LXV. p. 273. *Eberth*, V. A. LXXX. p. 138. *Böttker*, V. N. LXXII. p. 506. *Langhans*, V. A. XXXVIII. p. 336. *Zahn*, V. A. LXXII. p. 119. *Slavjansky*, V. A. LI. p. 470.
Amyloide Entartung des Darms 389.
Amyloid- oder Speckleber 496.
Amyloidmilz 268.
Amyloidniere 535.
Anämie 198.
Anasarca 83.
Anencephalie 622.
Aneurysma 225 Lit.: *Scarpa*, Sull' Aneurysma. Pavia 1804. *Meckel*, Tab. anat. path. 12—16. *Cruveilhier*, Anat. path. Livre III. Pl. 4. XVII. Pl. 4. XXVIII. Pl. 3. XL. Pl. 3. Trait. d'anat. path. gener. II. p. 725—800. *Breschet*, Mém. de l'Acad. roy. de méd. T. 3. *Wardrop*, On aneurysm. London 1828. *Rokitansky*, Über einige der wichtigsten Krankh. der Arterien. Wien 1852. *Donders* und *Jansen*, Archiv f. physiol. Heilk. 7. Jahrgang 1848. p. 361. 530. mit mikrosk. Abbild. u. historischer Übersicht der Literatur der atheromat. Ent. u. des Aneurysma. *Broca*, Des Aneurysmes, Paris 1856. *Lebert*, Tr. d. Anat. path. I. Pl. 71—74. *Virchow*, Spec. Path. Bd. 3. 2. Abth. *Helmstedter*, Du mode de Forme des Anévrismes. Strasbourg 1873. *Ponfick* V. A. LVIII. *Czerny*, V. A. LXII. p. 464. *N. Schulz*, D. Zeitschrift für Chirurgie. IX. 1878. *Pfitzer*, V. A. LXXVII. p. 397. 1879. Für die einzelnen Formen siehe: *Quincke*, Ziemssens Handbuch der oper. Path. u. Ther. VI.
Aneurysma spurium 229.
Aneurysma verum 225.
Aneurysma dissecans Aortae 230.
Angeborene cystoide Entartung der Nieren 528.
Angina catarrhalis 354.
Angina Ludovici 522.
Angiom 148.
Anguillula stercoralis 393.
Ankylosis 734.
Ankylosis completa 713.
Anthracosis pulmonum 430.
Anthrax 343.
Aphthen 353.
Apoplexie 646.
Arbeitshypertrophie 132.
Area Celsi 349.
Arteritis und Phlebitis acuta 214, 215. Lit.: *Virchow*, Ges. Abh. p. 458, chronica (Endarteritis deformans, Atheromatöser Process). Lit.: *Lobstein*, Anat. path. II. p. 550. *Andral*, Anat. path. Brux. 1837. II. p. 63. *Gulliver*, Med.-chir. Transact. V. 26. p. 86. *Donders* u. *Jansen*, Arch. f. phys. Heilk. VII. *Führer*, Deutsche Klinik 1854. *Deschamps*, Gaz. méd. de Paris. 1853. *Virchow*, Ges. Abhdl. p. 496. Wien. Wochenschrift 51. 1856. *Lebert*, Tr. d'Anat. path. I. Pl. 70—74. *Buhl*, Ztschr. f. rat. Med. VIII. 1. 1857. *Borel*, De l'athérom. arteriel. Thèse. Strasbourg 1859. *Baudon*, De l'ath. art. Ibid. *Rokitansky*, Denkschr. d. Wien. Acad. Sitzungsber. 1854. Juli. *Koster*, Die Pathogenese der Endarteritis. Van der Port Amsterdam 1874. *Buchwald*, D. med. Wochenschrift. 1878. *Lewashew*, V. A. XCII. *Köster*, Sitzungsberichte der Niederrheinischen Gesellschaft, Bonn 1877. *Talma*, V. A. LXXVII. *Friedländer*, V. A. LXVIII. Centralblatt 1876. *Vogel*, V. A. LXXIII. *Pauli*, V. A. LXXVII. *Winiwarter*, Archiv f. klin. Chirurgie. XXIII. *Léger*, Étude sur l'aortite aigue, 1878. *Zahn*, V. A. LXXII u. LXXVI. *Trompetter*, In.-Diss. Bonn. 1876. *Israil*, V. A. LXXXVI. *Marchand*, Arterien in Eulenburgs Realencyclopädie 1885. *Thoma*, Über die Abhängigkeit der Bindegewebsneubildung in der Arterienintima von den mechanischen Bedingungen des Blutumlaufs. Mehre Mittheilungen in V. A. Bd. XCIII, XCV etc. noch nicht abgeschlossen.
Arthritis deformans 725.
Arthritis purulenta 711.
Arthritis sicca 713.
Arthrocace 715.
Ascaris lumbricoides 393.
Atelectase der Lunge 426.
Atherom 343. Lit.: *Astley Cooper* u. *Benjamin Travers*, Surgical Essays. Lond. 1820. T. II. *Cruveilhier*, Essai sur l'anatomie pathol. en général. Paris 1816. *Philipp von Walther*, Journal f. Chirurgie u. Augenheilkunde von Gräfe und Walther. 1822. Bd. IV. p. 379. *Zeis*, Beobachtungen aus dem Stadtkrankenhause zu Dresden. Hft. II. 1853. *Chiari*, Tagblatt der Naturforscherversammlung in Salzburg 1881.
Atheromatöser Process 216.
Atherombrei 23.
Atresia ani 374.
Atrophie des Herzens 236.

B.

Balano-Posthitis 584.
Balkenblase 557.
Bandwurm 394.
Basilarmeningitis 657.
Behäutung 102.
Bindesubstanzgeschwülste 146. Lit.: *Virchow*, Über parenchymatöse Entzündung V. A. 1852. p. 261. V. A. 1853. p. 217. V. A. Über Perlgeschwülste 1855. Gaz. hebd. 1855. Févr. 7. V. A. 1855. p. 415. Cellularpathologie. 3. Aufl. p. 374.

Pohl, V. A. 1855. p. 348. *Förster*, V. A. XIV. p. 120. *C. O. Weber*, Chir. Erfahrungen 1859. p. 269 und in allen seinen späteren Veröffentlichungen, in V. A. und in Pitha's und Billroth's Handbuch der Chir. *J. Arnold*, Über Diapedesis. V. A. LVIII. p. 218. Derselbe, Über Parenchymcanäle. Centralblatt 1874. Nr. 1. *Heiberg*, Nordiskt Medicinskt Arkiv. Bd. IV. Nr. 6. *Kollmann*, Bau der rothen Blutkörperchen. Zeitschrift f. wissenschaftliche Zoologie. XXIII. Bd. *Thoma*, Überwanderung farbloser Blutkörperchen, Habilitationsschrift. Heidelberg 1873. *Ranvier*, Arch. de Physiol. 1869. Bd. II. *Boll*, Schulze's Archiv. Bd. VII, VIII.

Blasenexanthem 299.
Blasensteine 560.
Blutbestandtheile 197.
Blutkrankheiten 196.
Blutpigmente 65.
Blutkörperhaltige Zellen 68.
Blutplättchen 197.
Blutpolyp des Uterus 605.
Blutschwür 342.
Blutstockung, Brand 78.
Blutung 63. Diapederis 60. Diabrosis, Rhexis 64.
Bothriocephalus latus 395.
Brandjauche 84.
Braune Atrophie der Zelle 18.
Braune Induration der Lunge 411.
Breite weisse Niere 544.
Bronchialkatarrh 397.
Bronchiectasie 398.
Bronchopneumonie 453.
Bruch 390.
Bruch der Patella 706.
Bruch des Schenkelhalses 707.
Bruch des Schenkelkopfes 707.
Bruchband 390.
Brustkrebs 617.
Bulbärparalyse 666.
Bursitis praepatellaris 760.

C.

Callus 703.
Cancroid 188.
Carbunculus 342.
Carcinom der Niere 553.
Carcinom des Pancreas 523.
Carcinom der Thyreoidea 570.
Carcinoma medullare mammae 616.
Carcinoma (Endothelioma) p. matris 677.
Carcinoma ovarii 596.
Carcinoma testis 579.
Carcinoma uteri 601.
Carcinoma vulvae 607.
Carcinosis et Sarcomatosis metastatica pulm. 471.
Caries fungosa 715.
Caries der Knochen 710.
Caro luxurians 101.
Cavernenbildung in der Lunge 458.
Cavernenwand 124.
Cavernöse Geschwulst 148.
Cavernöse Geschwulst der Leber 503.
Cavernöse Geschwulst der Niere 553.
Cavernöse Metamorphose 149.
Cebocephalie 396.
Cellulitis 602.
Chloasma 348.
Chlorosis 199. Lit.: *Vogel*, Störungen der Blutmischung, in Virchow's Handbuch der spec. Path. u. Ther. B. I. 1854. *Virchow*, Chlorose. Berlin 1872. *Leichtenstern*, Hämoglobingehalt des Blutes. Leipzig 1878. *Hoppe-Seyler*, Physiolog. Chemie. Berlin 1877—81.
Cholera asiatica 383.
Choleraniere 532.
Cholestearin 24.
Cholesteatoma 679.
Chondrofibrom der Parotis 523.
Chronische Entzündung 107.
Chronische Entzündung d. serösen Häute 290.
Chronische indurative Entzündung der Nieren 546.
Chronische parenchymatöse Entzündung d. Niere 543.
Cirrhosis pulmonum 444.
Clavus 326.
Coagulationsnekrose 30.
Colloid-Entartung 40. Lit.: *Schrant*, Archiv f. physiol. Heilk. IX. Archiv f. d. holländ. Beitr. z. Natur- und Heilk. 1858. I. p. 169. *Luschka*, Archiv für phys. Heilk. 1854. p. 9. *Virchow*, Würzb. Verh. II. Untersuchungen über die Entw. des Schädelgrundes 1857. *derselbe*, Onkologie III. p. 2. *E. Wagner*, Archiv f. physiol. Heilk. 1856. XV. p. 106. *Haeckel*, V. A. 1859. XVI. 253. *F. E. Schulze*, Schultze's Archiv. Bd. I. *Köster*, V. A. XI. p. 502. Siehe hierzu die neuere Literatur über Hyalinentartung.
Comedo 339.
Concremente der Prostata 584.
Condylomata acuminata 342.
Condylomata lata 343.
Corpora amylacea 34. 35. 670.
Corpora libera articulorum 736.
Cretinismus 688.
Croup des Larynx und der Trachea 400.
Croupöse Entzündung 400 ff. Lit: *E. Wagner*, Arch. d. Heilk. 1866. VII. p. 481. VIII. p. 449. *O. Bayer*. Ibid. VIII. p. 546. IX. p. 136. Conf. Entzündung. *Boldrsew*, Reichert und Dubois, Archiv 1872, Hft. 1. *Steudener*, V. A. LIV. *Weigert*, V. A. LXX. *Schottelius*, Schriften der Gesellschaft zur Förderung d. Naturwissenschaft. Marburg. XI. Bd.
Croupöse Pneumonie 435.
Cyanotische Atrophie der Leber 475.

Cyanotische Fett- oder Muscatnussleber 477.
Cyanotische Cirrhose der Leber6 47.
Cylinderepithelkrebs 199.
Cylindrom 162.
Cystadenoma mammae 614.
Cystadenoma ovarii 590.
Cystadenoma testis 578.
Cysten, Allgemeines über die Entstehung derselben 138. Lit.: Die beste Zusammenstellung in *Virchow's* Onkologie. *Hodgkin*, Med.-chir. transact. 1829. XV. p. 265. *Kohlrausch*, Müller's Archiv. 1843. p. 365. *Frerichs*, Ueber Gallert- und Colloidgeschwülste. 1847. (Vergl. überh. die Liter. über Colloidmetamorphose). *Bruch*, Zeitschrift f. rat. Med. 1849. VIII. p. 91. *Rokitansky*, Denkschr. d. Wiener Acad. 1849. I. Wochenblatt der Zeitschr. der Wiener Aerzte. 1855. *Mettenheimer*, Müller's A. 1850. *Virchow*, Zeitschr. für wissenschaftl. Zool. III. 1851. Würzburger Verhandlg. V. p. 461. Verh. d. Berl. Gesellschaft f. Geburtsh. III. p. 224. *Wernher*, V. A. 1855. VIII. p. 221. *Beckmann*, V. A. 1856. IX. p. 221. *Meckel*, Illust. med. Zeit. 1852. *Giraldès*, Mém. de la société de chir. 1854. *Heschl*, Prag. Vjschr. 1860. IX. p. 36. *Fox*, Med.-chir. transact. 1864. XLVII. p. 227. *Köster*, Verh. der physic.-med. Ges. z. Würzburg. N. F. III. Bd.
Cysten des Eierstockes 589. Lit.: Nebst den sub Cysten angezogenen Arbeiten von Hodgkin, Frerichs, Mettenheimer, Rokitansky, Virchow, Fox: *Cruveilhier*, Path. Anat. Liv. XXV. B. I. p. 2. *Biermann*, De hydrope ovarii. Inaug. Dissert. Göttingen. *Führer*, Umrisse u. Bemerk. etc. Deutsche Klinik 1852. *Pflüger*, Ueber die Eierstöcke des Menschen u. d. Säugethiere. Leipz. 1863. *Spencer-Wells*, Krankh. d. Ovarien. 1864. Uebers. von Hohenmuth. p. 251. (Ritchie). *Eichwald*, Colloidentartung der Eierstöcke. Würzb. Zeitschr. B. V. *Mayweg*, Die Entwickelungsgeschichte d. Cystengeschwülste des Eierstocks. Inaug.-Diss. u. gekr. Preisschrift. Bonn 1868. *Flesch*, Verhandlungen der Würzburger Phys.-med. Gesellschaft. N. F. III. Bd. p. 1. *Olshausen*, Centralblatt f. Gynaekologie 1384. No. 43. *Spiegelberg*, Monatsschrift f. Geburtskunde XIV, 1859. *Waldeyer*, ibidem XXVII u. XXX. und Archiv für Gynaekologie I, 1870. *Lücke* u. *Klebs*, V. A. XLI. *Böttcher*, V. A. IL. *Friedländer*, Beiträge z. Anat. d. Cystovarium. In.-Dissert. Strassb. *Brodowsky*, V. A. LXVII. *Hegar*, Samml. klin. Vorträge. No. 109. 1877. *Beigel*, V. A. XLV. *Leopold*, Arch. f. Gynaek. VIII. *Marchand*, Zur Kenntniss des Ovarientumors. Halle 1879.
Cysten des Urachus 555.
Cysticercus cellulosae 394.
Cystinsteine 561.
Cystische Entartung der Knochen 773.
Cystitis catarrhalis 555.
Cystosarcoma mammae 614.
Cystovarium 590 f.

D.

Darmkatarrh 374.
Darmkrebs 388.
Darmschwindsucht 385.
Degeneratives Wachsthum 12.
Dermatitis 313.
Dermoidcyste des Ovariums 589.
Diabetes mellitus 503.
Diabrosis 64.
Diaeresis 64.
Diffuse ererbte Lebersyphilis 491.
Diffuser Krebs der Harnblase 564.
Diffuser Lungenbrand 442.
Dilatation und Hypertrophie der Harnblase 557.
Diphtherie 116.
Diphtheritis 356.
Diraedesis 60.
Distomum haematobium 204.
Distomum hepaticum 518.
Distomum lanceolatum 519.
Diverticulum Meckelii 374.
Drüsencarcinom 179.
Drüsenepitheliome 178.
Dysenterie 378.
Dysmenorrhoea 597.

E.

Ecchondrosis 737.
Ecthyma 302.
Ectropium der Gebärmutter 598.
Eczema 302.
Eierstockscystoid 590.
Einfache oder braune Atrophie der Leber 498.
Einfache Nierencyste 553.
Einfaches Magengeschwür 366.
Eiter 92.
Eitrige Entzündung und Verschwärung der Niere 538.
Eleidin 28.
Elephantiasis 322. Lit.: *Hecker*, Die Elephantiasis oder Lepra arabica. Lahr 1858. *Fuchs*, Die krankhaften Veränderungen der Haut. 1840. p. 656. 702. *Virchow*, Handb. der spec. Pathologie. Bd. I. p. 218. *Teichmann*, Das Saugadersystem. Leipzig 1861. p. 62. Taf. 6. Fig. 4. *Rob. Fränkel*, De Arabum elephantiasi. Diss. inaug. Breslau 1857. *Rasmussen*, Sclerodermia, Hospital-Tidende 1867. May and June. Translated by Daniel Moore. Edinburgh 1867. *Heller*, D. Archiv. X. Bd. Vollst. Literatur der Sclerodermia. *Neumann*, Lymphgefässe der Haut. Wien 1873. *Vanlair*, V. A. LII *Esmarch* und *Kulenkampff*, Die

elephanthiastischen Formen, Hamburg 1885. *Wernher*, Die angeborenen Cystenhygrome. Giessen 1843. *Neelsen*, Berl. klin. Wochenschrift 1882. *Fischer* und *Waldeyer*, Langenbecks Arch. XIII. *Langhans*, V. A. LXXII. *Schüler*, Deutsche Zeitschrift f. d. Chir. IX. *Schultze*, ib. XIII.
Elythritis 606.
Embolie 76.
Embolie der Hirnarterien 642.
Embolie der Lungenarterie 416.
Embolische Processe der Nieren 530.
Emphysem der Lunge 420.
Encephalitis 659.
Encephalitis chronica 662.
Encephalocele 624.
Enchondrom im Allgemeinen 155. Lit.: *J. Müller*, theils in seinem sub Neubildung citirten Werke, theils Müller's Archiv. 1843. *C. O. Weber*, Die Exostosen und Enchondrome. Bonn 1856. *ders.*, V. A. XXXV. p. 501. *Volkmann* in Billroth und Pitha's Handbuch. Bd. II. Abth. 2. Lief. 1. *Birch-Hirschfeld*, Zur Casuistik der Geschwulstembolie. Arch. d. Heilk. 10. Jahrg. *Paget*, Med. chir. Transactions Bd. 38, 1855. *Lücke*, Geschwülste in Pitha und Billroths Handbuch p. 157.
Enchondrom der Knochen 741. 746.
Enchondroma testis 576.
Endoarteriitis 215.
Endocarditis 243. (Klappenfehler, Herzschwiele). Lit.: Nächst den Monographien über Herzkrankheiten von Bamberger, Friedreich, Ducheck etc.: *Virchow*, Ges. Abhandl. p. 508. *Luschka*, V. A. IV. p. 183. *Westphal*, V. A. XX. p. 542. *Reyher*, V. A. XXI. p. 85. *Heschl*, Oestr. Ztschr. f. pract. Heilk. VIII. p. 12. 13. 1862. Für die chronische Endocarditis und die Klappenfehler ist übrigens die Literatur sub Entzündung, chronische, der Arterien nachzusehen. *Lanceseau*, Archiv. génér. de méd. 1873. *R. Meier*, Ueber Endocard. ulcerosa. Zürich 1870; V. A. LXII. *Heiberg*. V. A. LVI. *Eberth*, ibid. LVII. und LXXII. *Köster*, V. A. LXXII. *Klebs*, Arch. f. exper. Path. IV—IX. *Buhl*, Zeitschrift für Biologie Bd. XVI. *Litten*, Zeitschrift f. klin. Medicin 1881. *Ponfick*, V. A. LVIII. *Nauwerck*, D. Archiv f. klin. Medic. 1883. *Osler*, British Med. Journ. 1885. *Wynokowitus*, Centr. Blatt 1885, No. 33.
Endometritis acuta 596.
Endotheliom 161. 677.
Entzündung im Allgemeinen 85. Lit. über die Histologie der Entzündung: abgesehen von den sub Neubildung angezogenen Schriften v. J. Hunter, Virchow, Remak, Billroth, C. O. Weber, v. Recklinghausen, Cohnheim, Stricker u. A. m.: *Wharton Jones*, On the state of the blood and the bloodvessels in inflammation. Guy's hosp. reports vol. VII. 1850. Canst. Jahresb. 1850. I. p. 21. *Virchow*, Ueber parenchymatöse Entzündung. V. A. IV. p. 261. *Lister*, On the early stages of inflammation. Edinb. med. Journal 1858. Jan. *John Simon*, On inflammation, Holmes' system of surgery. Vol. I. 1860. *Redfern*, Anomal nutrition in cartilages. Edinb. Monthly Journ. 1849. p. 50. *O. Weber*, Ueber den Bau des Glaskörpers und die entzündl. Veränderungen desselben. V. A. XIX. *Mörs*, De lentis inflammatione purul. Diss. Bonn. 1864. *C. O. Weber* in Billroth und Pitha's Handbuch der Chirurgie I. 1. p. 362. *Buhl*, Sitzungsber. der Bayer. Acad. 1863. p. 59. *E. Wagner*, Archiv der Heilk. 1866. VII. p. 481. *Billroth*, Archiv der Chirurg. 1866. VI. p. 373. *Leidesdorf* und *Stricker*, Sitzungsb. d. Wien. Academie 1866 (17. Nov. 65). *Kremiansky*, Wien. med. Wochenschr. 1868. 1—6. *Billroth*, Medic. Jahrbücher der Gesellschaft der Aerzte zu Wien. XVIII. *Cohnheim*, V. A. XLV. p. 333. *Heller*, Untersuch. über die feineren Vorgänge bei der Entzündung. Habilitationsschrift. Erlangen 1869. *Key*, Hygiea. Bd. 30. *Billroth*, Ueber die Verbreitungswege der entzündlichen Processe. Volkmann's Sammlung klin. Vorträge. 4. *Binz*, Ueber Chinin und Blut. Leipzig. 1873. *Emminghaus*, Ueber die Abhängigkeit der Lymphabsonderung vom Blutstrom. Leipzig, 1874. *Eberth*, Centralblatt. 1873. Nr. 6 u. 53. *F. A. Hoffmann* (Berlin), V. A. LIV. *Boettcher*, Ueber die Entw. der Keratitis. Dorpat, im März 1873. *Axel Key* u. *Wallis*, Nordisk Medicinskt Arkiv. Bd. II. Nr. 26. *Purves*, Endothelium en Emigratie. Onderz. Physiol. Lab. III. R. II. *v. Pfungen*, Med. Jahrb. 1873. 1. Hft. *Burdon-Sanderson*, Med. Jahrb. 1873. III. Hft. *Talma*, Archiv f. Ophthalmologie XVIII, 2. *Cohnheim*, V. A. LXI. *J. Arnold*, V. A. LVIII, p. 213; LXII, p. 157; LXVI, p. 77; LXVIII, p. 465. *Thoma*, Die Ueberwanderung etc. Heidelberg 1873 u. V. A. LXXIV, p. 382. *Axel Key* u. *Wallis*, V. A. LV. *Böttcher*, V. A. XXXIX, p. 512; LIII, p. 362, LXII, p. 569. *Eberth*, Untersuchungen aus dem path. Institute zu Zürich II, 1 u. III, 106. Ibidem I.: *Ewetzky*. Leipzig 1874. 75. *Ziegler*, Herkunft der Tuberkelelemente, Würzburg 1875. *Weigert*, Artikel: Entzündung in Eulenburg's Realencyclopädie.
Entzündung des Hodens 572. Lit.: *A. Cooper*, Die Bildung und Krankheiten d. Hodens. Weimar 1832. *Virchow*, V. A. XV. p. 263. *Curling*, A., pract. treat. on the diseases of the testis. 2. ed. 1856. *Kocher* in Pitha u. Billroth's Handb. III. *Rigal*, Arch de phys. VI. 1879. *Steiner*, Langenbecks Archiv Bd. XVI.

Entzündung der Prostata 583.
Entzündung der serösen Häute 27.
Ephelides 347.
Epispadie 555.
Epithelbildung im Allgemeinen 12. — bei Wundheilung 99. — bei Carcinomen im Allgemeinen 175. Hierzu hauptsächlich nur die neueste Literatur: *Burkhard*, V. A. XVII. p. 94. *Rindfleisch*, V. A. XXI. p. 486. *Thiersch*, Der Epithelialkrebs, namentlich der Haut, Leipzig 1865 u. Pitha-Billroth I. 2. Abth p. 532. *Schrön*, Contributione alla anat. fisiol. e patholog. della cute humana. 1865. *J. Arnold*, V. A. XLVI. p. 168. *Voigt*, Arch. der Heilkunde. 1869. p. 420. *Reverdin*, Gaz. d. Hôpit. 1870. No. 4; 1871. No. 151. De la greffe epidermique Paris 1872. *F. Zahn*, Congrès period. intern. Genève 1877. *P. Bert*, De la greffe animale. Paris 1863. Recherche experimentale de la vitalité etc. 1866. Annales de scr. natur. 5 sér. V. 123. *Pflüger*, Archiv f. mikr. Anat. V, 193. *Heidenhain*, Studien des phys. Inst. IV. 17. und Hermann's Handbuch d. Phys. V. 21.
Epithelcarcinom 336.
Epitheliome 175. 188.
Epithelkrebs 188.
Epithelpfropfung 99.
Epithelzapfen 191.
Epulis 747.
Erosionen 353.
Erysipelas 314.
Erythema 295.
Etat mammelloné 364.
Eustrongylus 564.
Exantheme 291. Lit.: Die grossen Monographien über die Hautkrankheiten von Willan, Alibert, Batemann, Baumès, Fuchs, Cazenave und Schedel, Rayer berücksichtigen im Allgemeinen den histologischen Standpunkt wenig oder gar nicht. Der Vater der pathologischen Histologie der Hautkrankheiten ist für Deutschland *Gust. Simon*, Die Hautkrankheiten. Berlin 1848. Dann folgen *Hebra* in Virchow's Spec. Pathol. u. Therapie. III. Bd., *v. Bärensprung*, Die Hautkrankheiten, Erlangen 1859. 1. Lief., *Auspitz* u. *Basch*, V. A. XXVIII. p. 207. *Ebstein*, V. A. XXXIV. p. 598. *Köbner*, V. A. XXII. p. 372. *Biesiadecki*, Sitzungsb. d. k. k. Acad. LVI. 1867. LVII. 1868. *Haight*. Ebend. 23. Apr. 1868. *Neumann*. Ebend. 18. Juni 1868. *Pagenstecher*. Ebend. 3. April 1868. *Kohn*. Ebend. 8. Octob. 1868. *Cordua*, (Erythema multiforme) D. med. Wochenschrift 1885; *Lewin*, Charité-Annalen III, 1878. *Auspitz*, Archiv f. Derm. 1874; *Schwimmer*, in Ziemssens Handbuch. XIV. *Kaposi*, Hautkrankheiten. *Neumann*, Hautkrankheiten. 5. Aufl. Wien 1880. *Wagener*, Archiv der Heilkunde XI; *Wyss*, ebenda XII. *Dubler* V. A. XCVI. *Unna*, Vierteljahrsschrift f. Derm. u. Syphilis VII. *Touton*, Ueber die Entstehung der Hautblasen. Tübingen 1882. — *Lang*, (Psoriasis) Volkmann's Samml. klin. Vorträge No. 208. *Neumann*, Med. Jahrb. 1879. *Robinson*, New-York med. journ. 1879. *Jamieson*, Psoriasis. Edinbourgh 1879. — *Weyl*, D. med. Wochenschrift 1885; *Lanar*, ibid. 1885. No 32.
Excoriation 110.
Exostose des Oberkiefers 406.
Exostosis 738.
Exsudation 87. 89.
Extrauterinschwangerschaft 611.

F.

Faserkerngeschwulst 338.
Fäulnisspilze 80.
Fettige Entartung p. 22. Vorkommen und Ursachen ders. der Kernzellen der Bindegewebskörperchen der quergestreiften Muskelfasern, Chemisch-Physikalisches ders. der Nervenfasern nach der Durchschneidung. Lit.: *Reinhardt*, V. A. I. p. 20. *Virchow*, V. A. 1847. I. p. 94. VIII. p. 537. X. p. 407. XIII. p. 266. u. 288. Würzb. Verh. III. p. 349. *Barlow*, On fatty degeneration. 1853. *Buhl*, Zeitschr. f. rat. Med. 1856. VIII. p. 1. *Hoppe*, V. A. 1855. VIII. p. 127. XVII. p. 417. *Oppenheimer*, Ueb. progr. fettige Muskelentartung. 1855. *Wundt*, V. A. 1856. X. p. 404. *O. Weber*, V. A. 1858. XIII. p. 74. XV. p. 480. *Böttcher*, V. A. 1858. XIII. p. 227 u. 392. *Rokitansky*, Ztschr. der Ges. d. Wiener Aerzte 1859. *Walther*, V. A. 1861. XX. p. 426. *Mettenheimer*, Arch. f. wiss. Heilk. I. *Hertz*, Ueber Degeneration und Regeneration durchschnittener Nerven. V. A. XLVI. *Bizot*, Mém. de la soc. de l'obs. *Paget*, Lond. med. Gaz. II. 1847. *F. L. Ormerod*, Lond. Gaz. Nov. 1849. *R. Quain*, Med.-chir. Trans. XXIII. *Rokitansky*, Oest. Jahrb. XXIV. 1. St. 1840. *Weber*, V. A. XII. p. 326. *Virchow*, V. A. XIII. p. 266. *Gerhardt*, Würz. Verh. 9. Bd. *Aran*, Rev. med. chir. Août 1855. *Kennedy*, Edinb. med. Journ. in Canst. Jahresbericht III. p. 233. *Senftleben*, Centralblatt. 1865. Nr. 58. *Perls*, Centralblatt 1873. Nr. 51. *G. Lewin*, Studien über Phosphorvergiftung. V. A. XXI. p. 506. *Wunderlich*, Archiv d. Heilk. IV. 145—160. *Leyden* u. *Munk*, Ueber d. Wirkungen der Phosphorsäure. Centralblatt 1864. p. 659. *ders.* Ueber Albuminurie u. fettige Deg. etc. Berlin. klin. Wochenschrift 1864. Nr. 49, 50. *Leisering*, V. A. XXX. p. 478. *Saikowsky*, Centralbl. 1865. Nr. 23. *Senftleben*, Centralbl. 1865. Nr. 58. *Saikowsky*, V. A. XXXIV. p. 73—80. *Grohé* u. *Mosler*, V. A. XXXIV. p. 208—225. *Nothnagel*, Berliner klin. Wochenschrift 1866. 4. *Sick*,

Würtemb. med. Corr. Bl. 1865. (Centralblatt 1866. 26.) *Toldt*, Wiener Sitzungsb. 1870. B. LXII. II. Abth. *Flemming*, Schultze's Archiv VII. p. 32. 327. *Grawitz* u. *Israel*, V. A. LXXVII. p. 315. *Zielonko*, V. A. LXI p. 267. *v. Platen*, V. A. LXXI. p. 31, LXXIV. p. 268. *Weissgerber* u. *Perls*, Arch. f. exper. Pathol. VI, 113. *Heidelberg*, ibid. VIII, 395. *Eichhorst*, Die trophischen Beziehungen des Vagus zum Herzen. Berlin 1879. *Zander*, Pflüger's Archiv XIX.
Fettdyscrasie 21.
Fettembolie der Lunge 420.
Fettentartung des Muskels 751.
Fettherz 238.
Fettige Degeneration der Muskelfaser 25.
Fettige Usur 220.
Fettiger Detritus 23.
Fettinfiltration 20.
Fettleber 493.
Fibrincylinder 533.
Fibrom 146.
Fibrom der Knochen 741. 747.
Fibrom der Niere 553.
Fibroma multiplex 334.
Fibroma neuropathicum 334.
Fibrinkeile der Milz 264.
Fibrinose Entartung 30.
Filaria sanguinis hominis 564.
Finne 341.
Fixation, hohe des Uterus 604.
Fleischmole 609.
Flexionen des Uterus 603.
Frühgeburt 609.
Fungus 137.
Fungus durae matris 678.
Fungus testiculi 581.
Furunkel 342.

G.

Gallengangscysten 517.
Gallensteine 514.
Gallertkrebs 186.
Ganglion 761.
Gangrän 78.
Gastrectasie 373.
Gebärmutterkrebs 601.
Gefässneubildung 16.
Gefleckte Niere 548.
Gelbe Atrophie der Leber 499. Lit.: *Zenker*, D. Arch. X. Bd. *Frerichs*, Klinik der Leberkrankheiten. Braunschweig 1861. *Waldeyer* V. A. XLIII. *Lewitzki* V. A. LXX. *Thierfelder* in *Ziemssens* Handbuch VIII. *Hlava*, Prager med. Wochenschrift 1882. *Wegener*, V. A. LIX. *Cornil* u. *Brault*, Journal de l'anatomie et Physiologie XVIII. *Binz* u. *Schulz*, Centralblatt 1879. *Leyden* u. *Munk*, Die acute Phosphorvergiftung.
Gelbe Erweichung 648.
Gelenkentzündungen 711.
Gelenkmäuse 736.
Genu varum und valgum 698.
Geschwülste im Allgemeinen 132.
Geschwülste, Anleit. z. Diagnose 769.
Geschwulstformen 135.
Gicht 713.
Gichtniere 537.
Gliom 681. Lit.: *Hoffmann*, E. K. Zeitschr. f. r. Med. Bd. 34. *Schüppel*, Arch. d. Hlkde. VIII, 1867. *Neumann* V. A. LXI. *Golgi*, Centralblatt 1875. *Bidder*, V. A. LXXXVIII. *Gerhardt*, Festschrift zur III. Säcularfeier der Universität Würzburg. *Reisinger* V. A. XCVIII. *Renaut*, Gaz. méd. de Paris 1884. *Bard*, Des tumeurs du type nerveux, Arch. de phys. V. 1885.
Glomerulo-nephritis 540.
Gonococcus 116.
Gonorrhoea 116.
Granulationsgewebe 97. 100.
Graue Granulation der Hinterstränge 667.
Greisenpneumonie 411.
Gumma syphiliticum 126.

H.

Haematoblasten 197.
Haematocele retrouterina 605.
Haematokolpas 605.
Haematom des Samenstrangs 581.
Haematoma uteri 605.
Haematometra 605.
Haematosalpinx 605.
Haemoglobinurie 536.
Haemorrhagie des Pancreas 520.
Haemorrhagische Erosionen 365.
Haemorrhagischer Infarct 414.
Haemorrhagischer Infarct der Lunge 414.
Haemorrhoiden 232.
Halsbräune 400.
Halsfistel 352.
Harndiphtherie 556.
Harnsäureconcretionen 559.
Harnsäureinfarct 537.
Harter Schanker 585.
Hasenscharte 352.
Hauthorn 329.
Hauthypertrophie 333.
Hautkrankheiten 291.
Hautkrebs 337.
Hautsarcom 337.
Heerdsclerose 664.
Hermaphroditismus 571.
Hernia 390.
Herpes 301.
Herzabscess 241.
Herzpolypen 251.
Herzschwiele 240.
Hirnabscess 660.
Hirnblutung 644.
Hirnbruch 624.
Hirndruck 641.
Hirntuberkel, der solitäre 671.

Hodenschwamm 581.
Holzkohlenstaub 32.
Hühnerbrust 696.
Hyalinentartung 35. Lit.: *Recklinghausen* V.A. LXXXIV. Archiv für Ophthalmologie X. 184. *Obermüller*, Ueber hyaline Thrombenbildung. I.-D. Strassburg 1886.
Hydarthrus 711.
Hydrämie 84.
Hydramnion 610.
Hydrocele communicans 581.
Hydrocele funi culi sperm. 580.
Hydrocele hernialis 581.
Hydrocele vaginalis 580.
Hydrocephalus 623.
Hydrocephalus acutus 656. 657.
Hydrometra 605.
Hydronephrose 558.
Hydrops 83.
Hydrops cystidis felleae 517.
Hydrops folliculorum 589.
Hydrorrhoe 609.
Hygroma 761.
Hyperämie 57, arterielle 58, venöse 59.
Hypertrichosis 348.
Hypertrophie 130.
Hypertrophie des Herzens 234. Lit.: *Hepp*, Die path. Veränderungen d. Muskels. Diss. Zürich 1853. *Wedl*, path. H. p. 227. *Lebert*, Tr. d'Anat. path. I. p. 488. *Förster*, Lehrb. p. 659. *Traube*. Gesammelte Abhandl. III. *v. Buhl*, Mittheilungen aus dem path. Institute von München 1878. *Zielonko*, V. A. LXII. *Bamberger* Volkmann's Sammlung klin. Vortr. Nr. 173. Arbeiten von *Senator*, *Ewald*, *Grawiz*, *Israel* in V. A. LXXI, LXXIII, LXXVII, LXXXVI. *Müller*, Die Massenverhältnisse d. menschl. Herzens. Leipzig 1883. *Riegel*, Zeitschrift f. klin. Medicin VII. 1884.
Hypertrophie des Cervix uteri 600.
Hypertrophie der Mandeln 359.
Hypertrophie der Prostata 581.
Hypertrophie der Schamlippen 606.
Hypostase und Oedem der Lunge 410.
Hypostatische Pneumonie 410.

I.

Ichthyosis 327.
Ileus 392.
Inactivitätsatrophie 131.
Indirecte Kerntheilung s. Kerntheilung.
Infectiöse Granulome 149.
Infectiöse Katarrhe 115.
Intussusception 391.
Invagination 394.
Inversio uteri 604.
Ischämie und collaterale Circulation 61.

K.

Käsige Nekrose 123.
Karbunkel 343.
Katarrh 108. Lit.: *Güterbock*, De pure et granulatione. Berolini 1837. *J. Vogel*, Ueber Eiterung und Eiter. Erlangen 1838. *Förster*, Würzburger Medicinische Zeitschr. I. Bd. 2. Hft. *Buhl*, V. A. XVI. p. 168. *Remak*, V. A. XX. p. 198. *Eberth*, V. A. XXI. p. 106. *Rindfleisch*, V. A. XXI. p. 406. Vergl. ausserdem die Citate sub Epithelbildung.
Katarrhalische Pneumonie 444.
Kehlkopfkatarrh 397.
Kehlkopfschwindsucht 403.
Keloid 335. Lit.: *Collins Warren*, Sitzungsberichte d. k. k. Acad. LVII. 1868. *Langhans*, V. A. XV. *Babes*, Vjschr. f. Dermat. und Syphilis VII. *Jacobsohn* Archiv f. klin. Chirurgie XXX.
Keratosen 327. Lit.: *Lebert*, Ueber Keratosen. Breslau, 1864. *Harpeck*, Reichert u. Dubois' Archiv, 1852. III. p. 393. *Esoff* V. A. LXIX. *Leloir*, Arch. de phys. norm. et pathol. 1881. *Unna*, Vjschr. f. Derm. u. Syph. X, 1883. *Kyber*, Wiener med. Jahrbücher 1880.
Kernschwund 30.
Kerntheilung 9.
Kinderlähmung 661.
Klappenaneurysma 209.
Klappendurchlöcherung 209.
Klappenfehler 247.
Klumpfuss 698.
Knochenerweichung 729.
Knochenfracturen 703.
Knochengewebe 105.
Knochenkrankheiten 686. Lit.: *Maisonneuve*, Le perioste et ses maladies. Paris 1839. Musée Dupuytren. Paris 1842. Pl. 16. *Stanley*, On diseases of the bones. London 1849. *Stromeyer*, Handbuch der Chirurgie. Freiburg i. Br. 1851. *Gerdy*, De la periostite et de la médullite. Archiv. génér. 1854. *Billroth*, Langenbeck's Arch. Bd. 6. p. 712. *Roser*, Archiv f. Heilk. VI. p. 136. *Howship*, Med.-chir. Transact. X. p. 190. Beobachtungen über den gesunden u. krankhaften Bau der Knochen. Leipzig 1822. *Scarpa*, Ueber die Expansion d. Knochen. Weimar 1828. *Miescher*, De inflammatione ossium. 1836. *Nélaton*, Eléments de pathologie chirurgicale. Paris 1844. *Virchow*, V. A. IV. p. 301. *Billroth*, Beiträge zur patholog. Histologie. Berlin 1858. Langenbeck's Archiv. Bd. II. *R. Volkmann*, Zur Histologie der Caries u. Ostitis, Langenbeck's Archiv. Bd. IV. Handbuch der Chirurgie von Pitha und Billroth. Bd. II. 1. Abth. 1. Lief. Siehe ausserdem: Neubildungen, Sarcom, Krebs etc. Rhachitis, Osteomalacia etc. *Bizzozero*, Nota preventiva nel Reale Instituto Lombardo 18. Iuglio 1872. *Billroth*, Langenbeck's Archiv VI. p. 712. *Kölliker*, Beitrag zur Lehre von der Entwickelung der Knochen. Verhandlungen der phys.-med. Gesellschaft zu Würzburg 1873. N. F. Bd. II. *Levschin*, Mélanges biologiques. Tome VIII. 2. Mit-

theil. *Volkmann*, Langenbeck's Archiv XV. p. 556. *Wegener*, V. A. LVI. *Strelzoff*, Unters. aus d. pathol. Inst. zu Zürich. I. Heft. Leipzig 1873. *Schachova*, Centralblatt 1873. Nr. 57. *Stieda*, Die Bildung des Knochengewebes. Leipzig 1872. *Broesike*, Archiv für mikrosk. Anat. XXI. 1882. — Nekrose der Knochen 708. Lit.: *Hunter*, Experiments of the growth of bone and explication Works. Vol. IV. *Gulliver*, Experimental Enquiry on Necrosis. Med.-Chir. Transact. Vol. 21. *Miescher*, De inflammatione ossium. Berlin 1836. *B. Heine*, Ueber d. Wiedererzeugung neuer Knochenmassen und die Bildung neuer Knochen, in Gräfe's und Walther's Archiv. Bd. 24. *Stanley*, On diseases of the bones. London 1848. *Mayor*, Gaz. med. 1850. p. 13. Revue méd. chir. 1855. *Gerdy*, Gaz. hebdom. 1854. I. *Hamilton*, Dublin quart journal. 1854. Aug. *R. Volkmann* Deutsche Klinik 1857. *O. Heyfelder*, Lehrbuch der Resectionen. 1863. *v. Pitha*, Allgem. Wien. med. Zeitung. 1853. 10. *R. Volkmann*, Langenbeck's Archiv f. Chir. Bd. IV. und Knochenkrankheiten in Billroth-Pitha's Handbuch. II. 2. 284. *Senftleben*, V. A. XXI. p. 280.— Osteomyelitis 699. Lit.: *Rosenbach*, Mikroorganismen bei den Wundinfectionskrankheiten. Wiesbaden 1884. *Garré*, Fortschritte der Med. III. 1885. *Jabrulay*, Le microbe de l'osteomyelite. These de Lyon 1885. *Krause*, Fortschritte der Med. II. 1884. *Eberth*, V. A. LXV. *Ogston*, Journ. of Anatomy and Phys. XVII. 1882. *Klebs*, Arb. aus d. path. Inst. zu Bern 1872—73.

Knochenkrebs 743. 747.

Knochenmark 201.

Körnchenkugeln 23.

Körnige Trübung 29.

Kolpitis 606.

Kothsteine 392.

Kothbrechen 392.

Krebshafte Neubildungen. 13. 175. Lit.: Abgesehen von der älteren Literatur, welche für die brennenden Fragen der pathologischen Histologie weniger wichtig, dabei aber sehr umfangreich ist (s. dieselbe in den Handbüchern der path. Anatomie, namentlich Förster's), folgende neuere Arbeiten: *Bennett*, On cancerous and cancroid growths. Edinb. 1849. *Lebert* u. *Rouget*, Gaz. med. Sept. 1850. *v. Bärensprung*, Beiträge zur Anatomie und Pathologie der Haut. 1848. *Frerichs*, Ueber die destruirenden Epithelialgeschwülste. Jen. Annal. 1849. *Virchow*, Ueber Cancroide und Papillargeschwülste. Sitzung der phys.-med. Ges. zu Würzburg. 4. Mai 1850. Verh. I. p. 106. *Lebert*, Traité pratique des maladies cancreuses. 1852. p. 218. *Führer*, Deutsche Klinik 1851. p. 365—67. *Robin*, Gaz. des Hôp. 1852. p. 41. *Rokitansky*, Sitzungsber. der Wien. Acad. 1852. *Bidder*, Müller's Archiv 1852. *Gerlach*, Zottenkrebs. 1852. *Hannover*, Das Epithelioma. 1852. *Verneuil*, Arch. génér. 1854. I. p. 555. *Remak*, Deutsche Klinik. 1854. p. 170. Nach einem Vortrage vom 27. März. *Porta*, Dei tumori sebacci. Mil. 1856. *Schmidt*, Jahrbücher. XCVI. 127. *Lotzbeck*, V. A. XVI. p. 160 ff. *Förster*, V. A. 1858. XIV. p. 108. *Virchow*, Ueber Perlgeschwülste, V. A. 1855. Gaz. hebdom. 1855. *Pohl*, V. A. 1855. p. 348. *Förster*, Canstatt's Jahresberichte. 1855. II. p. 29. V. A. 1858. XIV. p. 120. *C. O. Weber*, Chirurg. Erfahrungen. 1859. p. 269. *Lortet*, Essai monographique sur le prétendu Cancroide labial. Thèse 1861. *v. Bruns*, Handbuch. II. Abth. *Broca*, Bulletin de l'Academie des Méd. Nov. 1855. *Pohl*, Canstatt's Jahresb. 1856. IV. 389. *Verneuil*, Bulletin de la société anatomique. Février 1857. *Kirsch*, Prager Vierteljahrsschrift. *Billroth*, Ueber Cancroide und Schleimcysten. V. A. 1860. XVIII. p. 99. *Förster*, Canstatt's Jahresb. 1856. *Volkmann*, V. A. 1857. XVI. p. 293. *E. Wagner*, Archiv f. physiologische Heilkunde. II. 2. 1860. Ibid. 1858. p. 153. Ibid. 1859. p. 306. Archiv d. Heilk. I. p. 157. III. p. 143. Der Gebärmutterkrebs. 1858. *Demme*, Schweiz. Monatsschrift 1858. III. *Förster*, V. A. 1858. XIV. p. 91. Würzb. Zeitschrift. IV. p. 317. *Billroth*, Arch. f. klin. Chirurgie. VII. p. 860. *Eiselt*, Prager Vierteljahrsschr. 1862, LXX, u. LXXVI. *Thiersch*, Der Epithelialkrebs namentlich der Haut. 1856. *Waldeyer*, V. A. 1867. XLI. p. 470. *Klebs*, V. A. XXXVIII. p. 212. *Cornil*, Journ. de l'anat. et de la Phys. 1864, 1865. *Cornil* et *Ranvier*, même journal. 1866. 3. *Demonchy*, L'épithelióme pavimenteux. Paris 1867. *v. Recklinghausen*, Gräfe's Archiv f. Ophthalmologie. 1864. Bd. XII. p. 70. *Köster*, Entwickelung der Carcinome. 1869. *Langhans*, V. A. XXXVIII. *Cohnheim*, V. A. XXXVIII. p. 4. *Birch-Hirschfeld*, Archiv d. Heilk. IX. Jahrg. p. 537. *Eberth*, Epitheliom der Schilddrüse. V. A. LV. *Gussenbauer*, Langenbeck's Archiv XIV. p. 561. *Wolffberg*, V. A. LXI. *Friedländer*, Ueber Epithelwucherung und Krebs, 1877. *S. Wolff*, Zur Entstehung von Geschwülsten nach traum. Einwirkung. I. D. Berlin 1874. — *Winiwarter*, Beiträge zur Statistik der Carcinome. Stuttgart 1878. *Bögehold* V. A. LXXXVIII. *Kocher*, Krankheiten der Hoden in Pitha u. Billroth's Hdbch. III. Bd.

Krebs des Kehleinganges 407.

Krebs des Kehlkopfs 407.

Krebs an den Muskeln 757.

Krebs des Penis 585.

Krebs der Prostata 584.

Krebsnabel 510.

Kropf der Schilddrüse 567. Lit: *Tourtual*,

Müller's Archiv 1840. p. 240. *Albers*, Erläuterungen zum Atlas. p. 376. *Virchow*, Verhandlungen der geburtshülfl. Gesellsch. zu Berlin 1848. III. 197, 213. *Engel*, Spec. pathol. Anat. Wien 1856. p. 779. *Lücke* in Billroth u. Pitha's Hdbch. III. 1875. *Stromeyer*. Archiv f. physiolog. Heilkunde IX. 1850. *Lücke*, Zeitschrift f. Chirurgie VII. *Kaufmann* ib. XVIII. *Cohnheim* V. A. LXVIII. *Hildebrand*, Eulenburg's Realencyclopaedie: Struma. *Wölfler*. Entwickelung etc. der Schilddrüse. Wien 1880, des Kropfes, Langenbeck's Archiv XXIX. 1883. *Madeling*, ib. XXIV. *Gutknecht* V. A. XCIX. *Rose*, Kropf etc. Archiv f. klin. Chirurgie XXII. *Müller*, Kropfstenose, Bruns, Mittheilungen I, 1884.

L.

Lateralsclerose 667.
Leberabscess 478.
Lebercirrhose 486.
Leberfleck 347.
Leberinduration 486.
Leberkrankheiten 473. Lit.: *Budd*, On diseases of the liver. London 1845 u. 1851. Deutsch von Henoch. *Frerichs*. Klinik der Leberkrankheiten. Braunschweig 1861. Die Einzelstörungen s. unter Fettinfiltration, Amyloidinfiltration, Krebs, Tuberkel, Leukämie etc. etc. Zur Leberhistologie: *Asp*, Sitzungsberichte d. Kön. Sächsischen Gesellschaft der Wissenschaften. 26. Juli 1873. Ausserdem *Solowieff* V. A. LXII. *Nonne*, D. Archiv f. klin. Medicin XXXVII 1885. Regeneration und Neubildung vom Lebergewebe: *Tizzoni*, Arch. ital. de biol. III 1883. *Petrone* ibid. V. *Ribbert* V. A. LXXXVIII. 1882. *v. Podwyssozki* in Ziegler u. Nauwercks Beiträgen I, 259. — Entzündung: *Bückling*, 36 Fälle von Leberabscess. In.-Diss. Berlin 1868. *Ackermann*, V. Bd. 45. *Kelsch* und *Kiener*, Alcès dysentérique, Arch. de phys. IV. 1884. *Altschul*, Prager med. Wochenschrift 1885. — *Charcot*, Leçons sur les maladies du foie et des reins. Paris 1877; *Wegener* V. A. LV. *Brieger* ibid. LXXV. *Cornil*, Arch. de physiol. 1874. *Charcot et Gembault*, Arch. de physiol. VIII. 1876. Die Ansichten der französischen Autoren sind in der neuesten Auflage von Cornil u. Ranvier's Lehrbuch ausführlich wiedergegeben. *Ackermann*, V. A. LXXX. *Popoff*, V. A. LXXXI. *Aufrecht*, Pathol. Mittheil. II. 1883. — Tuberkulose: *Orth*, V. A. LX. *Arnold* ebend. LXXX.
Leberkrebs 508.
Lentigo 347.
Lepra der Haut. 347. Unsere Kenntnisse der histologischen Verhältnisse beruhen wesentlich auf *R. Virchow's* Untersuchungen und sind in dessen Onkologie nebst einer erschöpfenden Darstellung der gesammten Lehre zu finden. *Thoma*, V. A. LVII. Vergl. desgl. Leprabacillen unter: Pilze.
Lepra des Kehlkopfs 405.
Leprabacillus 125.
Leptomeningitis 655.
Leptothrix buccalis 362.
Leucin 82. Lit.: *Virchow*, V. A. VIII. p. 337.
Leukämie 200. Lit.: *Virchow*, Froriep's neue Notizen 1845. Nov. Nr. 780. Gesammelte Abhandl. p. 249. *Bennett*, Edinb. med. and surg. Journ. 1845. Vol. LXV. p. 413, *Jul. Vogel*, V. A. III. p. 570. *Virchow's* Handbuch d. spec. Path. u. Ther. Bd. 1854. Die Casuistik s. in Virchow's Onkologie II. p. 565 ff. Ebendaselbst die vollkommenste Darstellung des ganzen Gegenstandes. *Neumann*, Ueber path. Veränd. des Knochenmarks. Centralblatt 1868. Nr. 13. *Löwit*, Sitzungsberichte der Kais. Acad. Wien. LXXXVIII. *Leube* u. *Fleischer*, V. A. LXXXIII. *Bizzozero*, ib. XCVII u. XCIX. *Ehrlich*, Zeitschrift f. klin. Med. Bd. 1. Hft. 3. *Einhorn*, Fortschritte der Medicin III.
Leukämische Heerde der Nieren 532.
Leukämische Infiltration d. Leber 497.
Leukämischer Milztumor 266.
Leukopathie 347.
Lichen ruber 297.
Lichen scrophulosorum 297.
Lipom 153.
Lithopaedion 611.
Lungenkrankheiten 409 ff. Lit.: hauptsächlich die Histologie berücksichtigend. *Gairdner*, On the pathol. states of the Lung connected with Bronchitis and bronchial obstruction. Edinb. Monthly journ. Vol. XII. und XIII. 1850—1851. *Block*, On the pathology of the bronchio-pulmonary mucous membrane. Edinb. Monthly journ. Jan.—Juin 1855. *Copland*, The forms etc. of Consumption and Bronchitis. London 1861. *Barthels*, V. A. XXI. Hft. 1, 2. Beobachtungen über die häutige Bräune. Deutsches Archiv II. p. 367. *Colberg*, Deutsches Archiv II. p. 453. *Zenker*, Deutsches Archiv II. p. 146. *Biermer*, Die Lehre vom Auswurf. Würzburg 1855. *Mendelssohn*, Der Mechanismus der Resp. und Circ. Berlin 1845. *Rossignol*, Recherch. anat. sur l'emphysème. Brux. 1849. *Donders*, Zeitschr. f. rat. Med. Bd. III. 1, 3. 1863. *Ziemssen*, Deutsche Klinik Nr. 16. 1858. *Traube*, Beiträge 1. Hft. p. 189 ff. Berlin 1846. *Biermer*, Virchow's Handbuch der spec. Path. u. Therapie. V. Bd. 1. Abth. Die Krankheiten der Bronchien und des Lungenparenchyms; enthält unter anderem eine vollkommen erschöpfende

Literaturangabe für die einzelnen Kapitel der Lungenkrankheiten. — Für die Lehre von der käsigen Pneumonie. *Carswell*, Path. Anatomie, Art. Tubercle. Pl. I. Fig. 1—3. *Virchow*, Wiener med. Wochenschrift 1856. Nr. 25. *Thierfelder* u. *Ackermann*, Deutsches Archiv. X. Bd. p. 209. *Friedländer*, Untersuchungen etc. Berlin, Hirschwald 1873. *Buhl*, Lungenentzündung, Tuberculose und Schwindsucht. München, R. Oldenbourg 1873. *Sommerbrod*, V. A. LV. *Orth*, V. A. LVIII. *Eberth*, V. A. LXXII. *Welch*, Ibid. *S. Mayer*, Prager med. Wochenschrift 1880. 14. — Hämorrh. Infarct: *Mögling* in Ziegler und Nauwerk's Beiträgen I. Bd. p. 133. Jena, Fischer. *Gerhardt*, Volkmann's Samml. Nr. 91. *v. Recklinghausen* in Deutsche Chirurgie Lief. 1. u. 2. *Obermeyer* (Strassburg.) — *Schuchhardt*, V. A. CI. — *Eppinger*, Das Emphysem der Lunge, Vierteljahrsschrift f. pract. Heilkunde. 132. Bd. — Pneumonie: *Frey*, Die patholog. Lungenveränderungen etc. Leipzig 1877. *Curschmann*, D. Archiv f. klin. Med. XXXII. *Heidenhain*, Bronchopneumonie durch heisse Wasserdämpfe V. A. LXX. — *Jürgensen*, Die krupöse Pneumonie. Tübingen 1884. *E. Wagner*, D. Archiv f. klin. Medicin 1884. *Koranyi* u. *Babes*, Pester med. chir. Presse 1884. *Marchand* V. A. LXXXII. *Lépine*, Nouv. Dictionn. 1880. XXVIII. *Leyden*, Berl. klin. Wochenschrift 1879. — *Pütz*, Seuche-Herdekrankheiten. Stuttgart 1828. — Staubinhalation. *J. Arnold*, Die Staubinhalationskrankheiten. 1886. *Seligsohn* in Eulenburg's Realencyclopaedie: Staubkrankheiten. Daselbst weitere Literatur. *Tappeiner*, V. A. LXXIV u. LXXXII. *Schottelius* ibid. 73. *Ziegler*, Volkmann's Sammlung Nr. 151. — Tuberculose: *Klebs* in Eulenburg's Encyclopaedie XIII. *Rindfleisch*, Ziemssen's Handbuch, V. *Johne*, Geschichte der Tub. Leipzig 1883. Die käsige Hüttenrauchpneumonie, Fortschritte der Medicin I. 1883. *Koch*, Mittheilungen a. d. kais. Gesundheitsamte. II. Berlin, Hirschwald 1884. Syphilis: *Virchow*, V. A. I. u. XV. etc. *Schütz*, Anat. Beiträge von Klebs, 1. Hft. 1878. *Colomatti*, Archiv f. Dermat. u. Syphilis V. 1878. *Paulinoff*, V. A. LXX. *Schnitzler*, Lungensyphilis, Wien 1880. *Gerhardt*, Sitzungsberichte der phys. med. Gesellschaft Würzburg 1881. *Kopp*, D. A. f. klin. Medicin XXXII. *Lang*, Vorles. üb. Syphil. Wiesbaden 1885. *Hiller*, Centralblatt 1884.

Lungenbrand, marastischer 411.

Lungenbrand, umschriebener 415.

Lungenembolie 416.

Lungenödem 410.

Lungensteine 462.

Lupus 349. Lit.: *Berger*, Diss. de lupo, Greifswald 1849. *Martin*, Illustr. med. Zeit. 1852. *Pohl*, V. A. 1854. VI. p. 174. *Mohs*, De lupi forma et structura nonnulla, Lips. 1855. *Auspitz*, Oestr. med. Jahrb. 1864. *Geddings*, Zur Anatomie des Lupus erythematicus. Sitzb. d. K. K. Academie. LVII. Bd. 1868. *Busch*, Ueber die epitheliomartige Form des Lupus an den Extremitäten. 1. Sitzung des ersten Congresses Deutscher Chirurgen. 10. April 1872. *Friedländer*, Centralblatt 1872. Nr. 43. *Güterbock*, V. A. LIII. *Baumgarten* ibid. LXXII. *Cornil* u. *Leloir*, Arch. de phys. III. 1884.

Lupus des Kehlkopfs 404.

Lymphangiom 360.

Lymphangoitis 253.

Lymphatismus 254.

Lymphdrüsen, Entz. ders. 255. Lit.: *Auspitz*, 2 Vorlesungen über Bubonen der Leistengegend. Wien 1873. *Bizzozero*, Communicazione f. a. R. Academia di M. di Torino, 31 gennaio 1873. Theilung der Lymphkörperchen in den Drüsen: *Flemming*, Archiv f. micr. Anat. XXIV. *Arnold*, V. A. XCIII u. XCV. *Lawdowsky*, V. A. XCVI. *Baumgarten*, Zeitschr. f. klin. Med. IX. 1885. — Hyaline Entartung: *Cornil*. Journal de l'Anat. et de la physiologie 1878. p. 358. *Wieger*, V. A. LXXVIII. *Virchow*, V. A. LXXXV u. LXXXIX. *Arnold*, V. A. LXXXVII. — *Orth*, V. A. LXVIII. Hindenlang ib. LXXIX. — Entzündung, Syphilis, Tuberculose *Birch-Hirschfeld*, in Ziemssen's Handbuch XIII. *Cornil*, Journal de l'anatomie normale et pathologique 1878. *J. Arnold*, V. A. LXXIX. *Koch*, Berl. klin. Wochenschr. 1882, Nr. 5. — Geschwülste: *J. Arnold*, V. A. LXXIX. *Putiata* V. A. LXIX. *Neelsen*, D. Archiv f. klin. Med. XXXI. *Gussenbauer*, Prager Vierteljahrsschrift II. 1881.

Lymphdrüsengeschwülste 260.

Lymphoma 260.

Lymphosarcoma 260.

M.

Magenerweichung 374.

Magenerweiterung 373.

Magenkatarrh 363.

Magenkrebs 370 ff.

Makroglossie 360.

Malignität der Geschwülste 142.

Malum senile 725.

Mammae Krankheiten 612. Lit.: *Langer*. Ueber den Bau und die Entw. der Milchdrüsen. Denkschr. der Wiener Acad. Bd. III. 1851. *Velpeau*, Tr. des maladies du sein. Paris 1858. II. édition. *J. Birkett*, On the diseases of the breast and their treatment. London 1850. *Reinhardt*, Pathologisch-anatom. Untersuchungen. Berlin 1852. p. 125. *H. Meckel*, Illustr. med. Zeit.

München 1852. Hft. 3. p. 141. *Busch*, Chirurg. Beobachtungen. Berlin 1854. *Th. Billroth*, Untersuchungen über den feineren Bau und die Entwickelung der Brustdrüsengeschwülste. V. A. XVIII. Krankheiten der Brust, in Pitha und Billroth, Handbuch der Chirurgie. III. Bd. 2. Abth. 1. Liefr. Ferner: Hdbch. d. Frauenkrankh. III. Stuttgart. *Langhans*, V. A. LVIII. *v. Brunn*, Göttinger Nachrichten 1874, Nr. 19. *Beigel*, Krankh. d. weiblichen Geschlechtsorgane 1874—75. — Geschwülste (s. krebshafte Neubildungen). *Wolffley*, V. A. LXI. *Küster*, Langenbeck's Archiv XII. *Jüngst*, V. A. XCV. *Puls*, ibid. XCIV. *Simmons*, D. Archiv f. Chir. XX. *Schuchardt*, Langenbeck's Archiv XXXI. 1884.

Marastischer Brand der Lunge 410.

Margarin 82.

Markige Infiltration 128.

Markschwamm 172.

Mastdarmkrebs 388.

Mastitis 612.

Melanämie 202. Milz, Gehirn, Nieren, bei Melanämie 202. — Leber 202. Lit.: *H. Meckel*, in Damerow's Zeitschr. IV. 2. 1857. Deutsche Klinik 1850. *Virchow*, V. A. II. *Heschl*, Zeitschrift d. Gesellschaft d. Ärzte. Juli 1850. *Planer*, ibid. Febr. — Aprilh. 1834. *Vogel*, in Virchow's Handbuch d. spec. Path. u. Therapie. 1854. *Frerichs*, Leberkrankheiten, 1, 327. *Grohé*, V. A. XX. p. 306. XXII. p. 437. *Eberth*, V. A. XL. *Arnstein*, V. A. LXI. *Kelsch*, Archiv de phys. norm. et pathol. 1875. p. 690.

Meliceris 340.

Meningitis cerebrospinalis 656.

Meningitis convexa 656.

Metastasen 144, 510.

Metritis puerperalis 596.

Microsporon furfur 351.

Mikrencephalie 622.

Mikrocephalie 687.

Mikrocyten 197.

Miliaria 302.

Miliartuberculose 464.

Milium 340.

Milzbrand des Darms 384.

Milzkrankheiten 263.

Milzschwellung 265.

Miserere 392.

Missbildungen am Circulationsapparate 205.

Molenbildung 609.

Molluscum contagiosum 345.

Molluscum simplex 335.

Morbilli 296.

Morbus Addisonii 348.

Morbus Brightii 539.

Multiple Sclerose des Gehirns 664.

Mundfäule 353.

Mycosis fungoides 320.

Myelitis 661.

Myocarditis und Myomalacia (Nekrose, Herzabscess, Herzschwiele) 241, 238. Lit.: Die Werke über Herzkrankheiten von Laennec, Bamberger, Dusch etc. *Carswell*, Illustrations. Fasc. 8. pl. 1. *Craigie*, Edinb. med. and surg. journ. Jan. 1848. *Virchow*, V. A. IV. p. 266. *Dittrich*, Prager Vierteljahrsschrift. 9. Jahrgang. I. Bd. p. 58. *Scoda*, Wien. Wochenblatt 9. 10. 1856. *Burrows* and *Kirks*, Med. Times. Dec. 1853. *E. Wagner*, Arch. d. Heilk. II. I. p. 92. *Herzfelder*, Wien. Zeitschr. 1860. *Mercier*, Gaz. méd. de Paris Nr. 32—40. 1857. *Stein*, Untersuchungen über die Myocarditis. München 1861. *Demme*, Schweiz. Zeitschr. 1862. Einen neuen Anstoss erhielt die Lehre durch *Ziegler's* Vergleichung der ischämischen Herzerweichung und Schwielenbildung mit den analogen Zuständen bei der durch atheromatöse Entartung bedingten Nierenatrophie. (Deutsches Archiv f. klin. Med. XXV). Von ihm rührt auch die passende Bezeichnung Myomalacie her. Vgl. auch *Weigert*, V. A. LXXIX. *Huber*, V. A. LXXXIX. *Tautain*, De quelques lésions des art. cor. etc. Thèse de Paris. 1878. *Posner*, Deutsche med. Wochenschr. 1885. Nr. 11. Leyden ibid. Nr. 8. *Cohnheim* u. *Schulthus*, V. A. LXXXV.

Myo-fibroma u. Myoma testis 576.

Myom 160.

Myositis 752.

Myositis ossificans 754. Lit.: *Münchmeyer*, Henle u. Pfeuffer 1869. *Billroth*, Langenbeck's Archiv. X. *Minkiewicz*, V. A. LXI. *Mays* ib. LXXIV. *Pinter*, Zeitschrift f. klin. Med. VIII. 1884. *Kümmel*, Langenbeck's Archiv. XXIX.

Myositis typhosa 754. Lit.: *Zenker*, Ueber die Veränderungen der willkürlichen Muskeln im Typh. abd. Leipzig 1864. *Waldeyer*, V. A. XXXIV. p. 473. *Hoffmann*, V. A. XL. p. 505. *Krafft*, D. A. VIII.

Myxom im Allgem. 159. — Lit.: *Joh. Müller*, in seinem Archiv für Anat. und Physiol. 1836. CCXIX. *Virchow*, V. A. 1857. XI. p. 187. *Billroth*, Archiv d. Heilk. III. p. 47. Alles Uebrige in *Virchow's* Onkologie. *Köster*, Sitzungsberichte der niederrheinischen Gesellschaft. 1881.

Myxom des Centralnervensystems 683.

Myxom der Knochen 746.

N.

Nadelfibrin 197.

Naevus 346.

Narbengewebe 97, 98.

Nasenpolypen 406.

Nasenrachenpolyp 151, 406.

Nekrose 43, 78. (Brand, Gangrän) Lit.: *Carswell*, Article Modification in Hl. of the elem. forms of dis. 1834. *Hecker*, Unter-

suchungen über die brandige Zerstörung durch Behind. d. Circul. 1841. *Virchow*, Würzb. Verh. I. III. Archiv I. p. 282. V. p. 275. Wiener Wochenschrift 1881. Handbuch d. spec. Pathologie und Therapie I. p. 278. Verhandl. der Berl. med. Ges. 1865. I. *Hartmann*, V. A. 1855. VIII. p. 114. *Demme, H.*, Ueber die Veränderungen der Gewebe durch Brand. 1857. *Kussmaul*, V. A. XIII. p. 289. *Bryck*, V. A. 1860. XVIII. p. 377. *O. Weber*, Handb. d. Chir. von Pitha und Billroth I. p. 106, 548. *Pasteur*, Comptes rendus LVI. 1189—1194. *Hallier*, Jen. Ztschr. 1865. p. 231. Die pflanzlichen Parasiten. 1866. *Lemaire*, Comptes rendus. LVII. 625—628. *Joh. Lüders*, Ueber Abstammung und Entw. des Bacterium termo. Schultze's Archiv III. 318. *Falk*, Zur Histologie verwesender Organe. Centralblatt 1866. Nr. 28. *O. Israel*, V. A. LXXXIII. p. 181. *Lukowsky*, V. A. LX. p. 418. *Baster*, V. A. XC. — Fäulniss: *Nägeli*, Die niederen Pilze. München 1877. *Buchner*, Die Nägeli'sche Theorie. Leipzig 1878. *Hiller*, Die Lehre von der Fäulniss. Berlin 1879. *Wernich*, Die Entwicklung der organischen Krankheitsgifte. Berlin 1880. *Ehrlich*, Das Sauerstoffbedürfniss der Organismen. Berlin 1885. *Flügge*, in Pettenkofer's Handbuch der Hygieine I. *Brieger*, Ueber Ptomaine. Berlin 1885 und Zeitschrift f. klin. Med Bd. III. *Maas*, Fortschritte der Med. 1885. *Hoffa*, Habilitationsschrift. Würzburg 1886. S. Pilze.

Nekrose der Knochen 708. s. Knochenkrankheiten.

Nekrose der Lunge. (II.) Lungengangrän 410, 415, 441. Circumscripte 415. Lit.: *Cruveilhier*, Anat. path. Livr. 11. Pl. 4 giebt eine gute Abbildung vom diffusen, Livr. 3. Pl. 2 vom circumscripten Lungenbrand. *Schroeder van der Kolk*, Obs. anat. path. T. I. p. 202. *Laennec*, Traité d'auscult. méd. *Andral*, Anat. path. II. p. 138. *Hasse*, path. Anat. I. p. 300. *Skoda*, Wien. Wochenschrift. 1852. 15. *Traube*, Deutsche Klinik. 37. 1853. *Heuchel*, De la gangrène du poumon. Strasbourg 1856. *Weinberger*, Oest. Ztschr. f. prakt. Heilk. 1. p. 45, 46. 1855. *Lebert*, Traité d'anat. path. I. p. 655. Pl. 88. *Dittrich*, Ueber Lungenbrand in Folge von Bronchiectasie. Erlangen 1850. *Virchow*, Würzb. Verh. 1851. II. 2. *Wunderlich*, Handbuch III. 2. p. 208. *Leyden* u. *Jaffé*, Deutsches Archiv II. p. 488.

Nervensystem, Krankheiten des 622. Lit. *a*) Entzündung, Blutung, Erweichung: *Abercrombie*, Path. and pract. researches on the diseases of the brain. 1827. *Carswell*, Cyclop. of pract. med. IV. Art. Softening, u. Illustr. Fasc. V. Pl. 3. 4. VIII. 1. XII. 4. *Durand-Fardel*, Handb. d. Krankheiten d. Greisenalters, a. d. F. Würzburg 1856. *Gluge*, Atlas der pathol. Anat. 7. Lief. T. 1. 2. *Ecker*, Deutsche Klinik 26. 1863. *Leubuscher*, ibid. 10. 1855. *Traube*, Med. Centralz. 91. 1854. *Calmeil*, Tr. des mal. inflammatoires du cerveau. Paris 1859. *Bamberger*, Würzburger Verh. VI. p. 306. *Ducheck*, Prag. Vierteljahrsschr. Bd. 37. 1853. *Maas*, Berl. klin. Wochenschr. 1869. *Nanwerk*, D. Archiv f. klin. Med. XXIX. *Eiselberg*, Abscess nach Insolation, ib. XXXV. 1885; *b*) Systemerkrankungen: *Frerichs*, Haeser's Archiv, Bd. X. H. 3. *Valentiner*, Deutsche Klin. 14—16. 1856. *Schnepf*, Gaz. méd. 30. 1854. *Robin*, Gaz. méd. de Paris 5. 1856. *Lenert*, V. A. X. p. 78. Tr. d'Anat. path. II. p. 43, 45, 51. Pl. 97, 98. *Rindfleisch*, V. A. XXVI. *Leyden*, Deutsche Klinik 1863, Nr. 13. *Zenker*, Zeitschr. für rat. Med. XXIV. 2. u. 3. Hft. *Leyden*, Die graue Degener. der hinteren Rückenmarksstränge. Berlin 1863. *Feltz*, Gaz. méd. de Strasb. 1869. *Friedreich*, V. A. XXVI, XXVII. *Westphal*, Tabes dorsualis. Allgem. Ztschr. f. Psych. Bd. XX, XXI. *Charcot* und *Vulpian*, Gaz. hebd. 1862. *Virchow*, V. A. 1855. VIII. *Rokitansky*, Sitzungsber. der Acad. d. Wiss. zu Wien. 1856, 1857. Bd. XXIV. *Bourdon*, Archives génér. Novbr. 1861. *Frommann*, Unters. über die normale und patholog. Anatomie des Rückenmarkes. Jena 1867. *Henle* und *Merkel* in Henle und Pfeuffer's Zeitschr. f. rat. Med. 1869. *Gudden*, Correspondenzblatt f. Schweizer Aerzte II, 1872. Archiv f. Psychiatrie II, V. u. XI. Gräfe's Archiv für Ophthalmiatrie XX. *Strümpell*, Archiv für Psych. IX. *Simens*, ibid. X. *Schultze*, ibid. XI. *Zacher*, ibid. XIII. *Gniff*, ibid. XIV. *Ribbert*, V. A. XC. *Schultze* und *Rumpf*, Centralblatt 1878. *Leyden*, Charité-Annalen III. Arch. f. Psychiatrie VI. *Jolly*, Archiv für Psychiatrie III. *Amil*, V. A. LXIV u. LXVIII. *Leyden*, Tabes dorsalis in Eulenburg's Realencyclopädie. *Adamkiewiz*, Rückenmarksschwindsucht. Wien 1885. *Charcot*, Leçons sur les maladies du système nerveux. 1873. *Erb* in Ziemssen's Handb. *Lissauer*, Fortschritte d. Medicin II. 1885. *Flechsig*, Ueber Systemerkrankungen des Rückenmarks. 1878. *Kussmaul*, Volkmann's Sammlung. Nr. 54. *Minkowski*, D. Archiv f. klin. Medicin XXXIV. 1884. *Friedreich*, V. A. XXVI, XXVII, LXVIII, LXX. — *c*) Geschwülste. S. Gliom. Virchow's Onkologie, Cap. Psammom, Gliom. *Arnold* und *Loeb*, Adenom der Gland. pituit. V. A. LVII, 1. *Golgi*, Sulla Struttura della Sostonza grigia. Milano 1873. (Fratelli Rechiedei). *Axel Key* und *Retzius*, Nordisk Med. Arkiv. Bd. II. Nr. 6. Auch in Schultze's Archiv. *Ranvier*, Archives de Physiologie 1872. Mars. Nr. 2. IV. p. 129. *Rudolph Maier*, V. A. LXI.

Neubildung, pathologische im Allgemeinen. 8. Lit.: *John Hunter*, Versuche über das Blut, die Entzündung und die Schusswunden, übers. von Hebenstreit. Leipzig 1797. *Prochaska*, Bemerkungen über den Organismus des menschlichen Körpers nebst Theorie der Ernährung. Wien 1810. *Treviranus*, *G. E.*, Biologie. Göttingen 1805. Die Erscheinungen und Gesetze des organischen Lebens. Bremen 1831, 1. Bd. *Andral*, Grundriss der pathologischen Anatomie, übers. von Becker. Leipzig 1829. *Lebert*, Physiologie pathologique. Paris 1845. Traité d'anatomie pathologique. Paris 1857. *Virchow*, Reizung u. Reizbarkeit. V. A. XIV. p. 1. Handbuch der spec. Pathologie und Therapie. Bd. 1. p. 271, *Paget*, Lectures on surgical pathology. London 1853. *J. Müller*, Ueber den feineren Bau und die Formen der krankhaften Geschwülste. Berlin 1838. *John Simon*, General pathology. London 1850. *Remak*, Ueber extracellulare Entstehung mikroskop. Zellen. Müller's Arch. 1852. p. 47 *Schulz*, Path. u. Therapie d. Pseudoplasmen. 1854. *Billroth*, Ueber den Bau der Schleimpolypen. 1855. Untersuchungen über die Entwickelung der Blutgefässe. Berlin 1856. Beiträge zur pathologischen Histologie. Berlin 1858. *His*, Beiträge zur normalen und pathologischen Histologie der Cornea. Basel 1856. *O. Weber*, Ueber die Veränderungen der Knorpel bei Gelenkkrankheiten. V. A. XIII. Die Entwickelung des Eiters. ibid. XV. Ueber die Betheiligung der Gefäße, besonders der Capillaren, an den Neubildungen. ibid. XXIX. *Rindfleisch*, V. A. XVII. p. 239, XXI. p. 480. Experimentalstudien über die Histologie des Blutes. 1863. *v. Recklinghausen*, V. A. XXVIII. p. 157. *Thiersch*, Der Epithelialkrebs namentl. d. Haut. 1865. *Cohnheim*, Ueber Entzündung und Eiterung. V. A. XL. p. 1. *Klebs*, Beiträge zur Geschichte der Tuberkulose. V. A. XLIV. *Köster*, Die Entwickelung der Carcinome. Würzburg 1869. *Cohnheim*, V. A. XLV. p. 333. *Stricker*, Studien aus dem Institute für experimentale Pathologie. Wien 1870. *Golubew*, Archiv f. mikroskop. Anat. V. p. 49. *J. Arnold*, V. A. LIII. p. 70. Derselbe. V. A. LIV. p. 1. *Nepveu*, Tumeurs du Testicule. Paris, Delahaye 1872. *Perls*, Gräfe's Archiv XIX. 2. p. 287. *Steudener*, V. A. LIX. Specialliteratur: s. unter Entzündung, Krebs, Sarcom, Tuberkel etc. Allgemeines über die Geschwülste: bei *Lücke* in Billroth's u. Pitha's Handbuch der Chirurgie II. Bd. 1. Abth. 1. Heft. Vgl. dazu auch die Literatur über »Wachsthum«.

Neurom 161, 684. *Duhring*, Case of painful Neuroma. Philadelphia 1873. *Czerny*, Langenbeck's Archiv XVII. *v. Recklinghausen*, Die multiplen Fibrome der Haut. Berlin 1882. *Küster*, Berl. klin. Wochenschrift 1884. *Lachmann*, V. A. C. *Esmarch* und *Kulenkampf*, Die elephantiastischen Form. Hamburg 1885. *Gussenbauer*, Prag. med. Wochenschrift 1880. *Salomon*, Char. Annalen. IV. 1877.

Neuritis 684.

Neuroglia 627.

Niedere Organismen 111. S. Pathogene Pilze.

Nierenkrankheiten 525. Lit.: *Rayer*, Krankheiten der Nieren. Deutsch von Landmann. Erlangen 1844. *Bright*, Reports of medic. cases. London 1827. Vol. I. Taf. 1—4. Guy's hosp. rep. 1836. 1840. *Johnsohn*, Die Krankh. d. Nieren. Aus d. Engl. von Schütze. 1854. *Frerichs*, Die Bright'sche Nierenkrankheit 1851. *Lebert*, Tr. d'anat. path. II. p. 331. Pl. 139—41. *Graves*, Dubl. Journ. Jan. 1852. *Leudet*, Mém. de la soc. de biol. T. IV. p. 129. 1853. *Bence Jones*, Med. Times 97. 1852. Novbr. 1853. *Johnson*, ibid. p. 90, 92, 95, 100. 1852; p. 392—400. 1857; p. 2—6. 1858. *Becquérel*, Arch. gén., Avril 1855. Union méd. p. 63. 1855. Clin. européenne. p. 6—27. 1859. *R. B. Todd*, Clin. lect. on cert. diseases of the urin. org. London 1857. *Buhl*, Zschr. f. rat. Med. N. F. 8. Bd. 1. Hft. 1856. *Beckmann*, V. A. XI. p. 53. *Beer*, Die Bindesubstanz der menschlichen Niere. Berlin 1859. *Axel Key*, Hygiea. XXII. p. 681. 1862. Harncylinder: *Langhans*, V. A. LXXI. *Weissgerber* u. *Perls*, Archiv für exper. Pathol. VI. *Ribbert*, Nephritis und Albuminurie. Bonn 1884. *Weigert*, in Volkmann's Samml. Nr. 162 u. 163. *Posner*, V. A. LXXIX. *Lépine*, Die Fortschritte der Nierenpathol. 1884. Nephritis: *Bartels* in Ziemssen's Handb. IX. 1875. *Hortolès*, Étude des processes histologiques des néphrites. Paris 1881. *Bamberger*, in Volkmann's Samml. Nr. 173. *Wagner*, in Ziemssen's Handbuch. IX. 3. Auflage. *Fischl* u. *Schütz*, Zeilschrift für Heilkunde III. Prag 1882. *Langhans*, V. A. LXXVI. *Thoma*, ibid. LXXVII. *Senator*, V. A. LXXIII. *Grawitz* u. *Israel* ibid. LXXIII. *Ewald* ibid. LXXI. *Plateu* ibid. LXXI. *Ziegler*, D. Archiv f. klin. Medicin XXV. *Litten*, Chir. Annalen IV. u. Berliner klin. Wochenschrift. 1878. *Brault*, Arch. gén. de méd. 1882. *Dunin*, V. A. XCIII. *Cornil et Brault*, Étude sur la pathologie du rein 1884. *Virchow*, Berl. klin. Wochenschrift. *Semmola*, Arch. de Phys. 1884.

Nierensteine 559.

Noma 353.

O.

Oberkieferkrebs 407.

Oedem der Pia mater 963.

Oedema 84.
Oedema glottidis 397.
Oesophaguskrebs 361.
Offenes Foramen ovale 209.
Onychogryphosis 330.
Oophoritis 588.
Orchitis acuta et chronica. 572.
Orchitis atheromatosa 573.
Orchitis syphilitica gummosa 575.
Orchitis syphilitica indurativa 575.
Organisation d. pathol. Neubildungen 16.
Osteoidchondrom 158. 741.
Osteom 160.
Osteoma narium 406.
Osteomalacie 729.
Osteomyelitis 699.
Osteomyelitis purulenta 707.
Ostitis 699.
Ostitis syphilitica 723.
Ovarien, Krankheiten 587. Lit.: *Steinlin*, Ueber die Entwickelung der Graaf'schen Follikel, Mittheilungen d. Züricher naturf. Gesellschaft 1847. Bd. I. p. 156. *Pflüger*, Allgem. med. Centralz. 1861. Die Eierstöcke der Säugethiere und des Menschen. Leipzig 1863. *Grohé*, V. A. XXVI. p. 271. 1863. *Chereau*, Maladies de l'ovaire. Paris 1844. *Kiwisch*, Klin. Vorträge. Prag 1849. II. *Henkel*, Wiener med. Wochenschrift. 1856. Nr. 12. *Raciborski*, Gaz. des Hôp. 1856. Novbr. *Scanzoni*, Gynäcologie. Wien 1857. *Mosler*, Monatsschrift für Geburtskunde 1860. XVI. 2. *Klob*, Path. Anat. der weibl. Sexualorgane. 1864. p. 309. S. ausserdem Cysten, Carcinom etc. *Patenko*, V. A. LXXXIV. *Slavjansky*, Arch. de Phys. X, 1874 und Archiv f. Gynäk. III. *Virchow*, Oophoritis, Gesammelte Abhandlgn. *Olshausen*, Die Krankheiten der Ovarien in Billroth, Handbuch d. Frauenkrankheiten.
Oxalat-concretionen 560.
Oxyuris vermicularis 393.

P.

Pachydermia 322.
Pachymeningitis 651.
Papillom des Kehlkopfs 406.
Papillome der äusseren Haut 331. Lit.: *Ecker*, Archiv für physiolog. Heilkunde. 1844. p. 320. *Billroth*, V. A. XVII. p. 357, *Virchow*, Verh. der Berl. Ges. für Geburtshülfe. IV. Würzburger Verhandl. I. *Fuchs*, Die Krankh.-Veränderungen der Haut I. p. 45.
Paralbumin 28.
Parametritis, Perimetritis 602.
Paranephritis 539.
Paraphimosis 584.
Parenchymatöse Hyperämie 86
Parostosis 700.
Parotitis epidemica 520.
Parotitis purulenta 520.
Pathogene Pilze, specifische Entzündungen 111. Lit.: *Pasteur*, Comptes rendus LVII. 1189—1194. *Joh. Luders*, Schultze's Archiv. III. 318. *Cohn*, Beiträge zur Biologie der Pflanzen. I. Bd. 2 Hft. Breslau 1872. *Cumming*, Inquiry etc. Edinburgh by Oliver u. Boyd. 1872. *Dallinger* u. *Drysdale*, Researches, Microscopical Society Nov.-Dec. 1873. *Heiberg*, Die puerperalen Processe. Leipzig, Vogel. 1873. *Bastian*, Proceedings of the Royal Society. 1873. Nr. 141. 143. 145. *Birch-Hirschfeld*, Arch. der Heilkunde. XIII. XIV. 3. und 4. Heft. *Klebs*, Rinderpest. Würzburger Verhandlungen. N. Folge. IV. Bd. Correspondenzblatt f. schweizerische Aerzte. Jahrg. I. Nr. 9. *Wagner*, Intestinalmycose u. Milzbrand. Archiv der Heilkunde XV. *Orth*, V. A. LIX. Archiv der Heilkunde Bd. XIII. p. 265. V. A. LVIII. p. 437. Achiv f. exp. Path. I. Bd. *Tiegel*, Microsporon septicum. Inaugural-Dissertation. Bern 1871. *Billroth*, Coccobacteria septica. Berlin 1874. — Allgemeines über Pilze: *Cohn*, Beiträge zur Biologie der Pflanze I, II, III. Breslau 1870 u. ff. *Nägeli*, Die niederen Pilze. München 1877 und 1882. *Brefeldt*, Unters. üb. Schimmelpilze. 1881. *Neelsen*, Biol. Centralblatt Nr. 18. *Prazmowski*, Unters. über die Entwickelung einiger Bacterien. Leipzig 1880. *Koch*, Mittheil. aus dem kaiserlichen Gesundheitsamte 1881. I. u. II. Bd. *Zopf*, Die Spaltpilze. Breslau 1885. *De Bary*, Vergleichende Morphologie und Biologie der Pilze. Leipzig 1884. *Hüppe*, Die Methode d. Bacterienforschung. Wiesbaden 1885. *M. Cornil et Babes*, Les bacteries. Paris 1885. *Fisch*, Biol. Centralblatt. 1885. *Baumgarten*, D. Medicinalzeitung 1884. — Die einzelnen pathogenen Bacillen: Malaria. *Klebs* und *Tommasi* Crudeli. Archiv f. exper. Path. XI. Bd. *Ceci*, ibid. XV. u. XVI. Bd. *Marchiafava* und *Celli*, Fortschritte der Med. I. 1883. u. III, 1885. *v. Sehlen*, ibid. II. *Laveran*, Traité des fievres palustres. 1884. *Ziehl*, D. med. Wochenschrift. 1882. Nr. 4. *Marchand*, V. A. LXXXVIII. Typhus: *Eberth*, V. A. LXXXI. *Klebs*, A. f. exp. Path. XII. XIII. *Gaffky*, Mittheil. aus dem kais. Gesundheitsamte II. Berlin, Hirschwald 1884. Milzbrand: *Pollender*, Casper's Vjschr. 8. Bd. *Brauell*, V. A. II. *Davaine*, Arch. gén. Fev. 1868. *Pasteur*, Bulletin de l'Acad. de méd. 1877 u. 1880. Compt. rend. t. 92. 1881. *Brefeld*, Bot. Zeitung. 1878. *Buchner*, Exper. Erzeugung d. Milzbrandcontagiums. München 1880. *Koch*, Mitth. a. d. kais. Gesundheitsamte. Berlin 1881. u. 1884. *Toussaint*, Recherches expérim. sur la maladie charbonneuse. Paris 1879. *Roloff*, d. Milzbrand. Berlin 1883. *Pasteur*,

la vaccination charbonneuse. Paris 1883. Rotz: *Bollinger* in Ziemssen's Handbuch 3. Bd. *Israel*, Berl. klin. Wochenschrift 1883. *Struck*, D. med. Wochenschrift 1882. Nr. 52. Fortschritte der Med. I. Actinomyces: *Bollinger*, Centralblatt 1877. *Jsrael*, V. A. LXXIV, LXXVIII und XCV. *Ponfick*, Die Actinomycose des Menschen. Berlin 1882. *Johne*, Centralblatt 1882, 35. *Pflug*, ibid. 1882. Nr. 14. V. A. XCV. *Boström*, Verhandlungen des IV. med. Congresses in Wiesbaden. 1885. — Tuberculose: *Koch*, Mittheil. aus dem kais. Gesundheitsamte II. *Ehrlich*, D. med. Wochenschrift 1882. *Baumgarten*, Centralblatt 1882. *Lichtheim*, Fortschritte der Med. I. 1883. *Giacomi*, ibid. 1883. *Raymond* u. *Astham*, Archiv. gén. de med. 1883. *Malassez* u. *Vignol*, Arch. de physiol. IV. 1884. *Weichselbaum*, D. med. Wochenschrift 1883. — Lupus: *Pfeiffer* u. *Pagenstecher*, Berl. klin. Wochenschrift. 1883. *Demme*, ibid. — Lepra: *Armauer Hansen*, V. A. LXXIX, XC. Bd. *Unna* und *Touton's* Discussionen über die Lage der Leprabacillen im VI. med. Congress zu Wiesbaden 1886. *Neisser*, V. A. LXXXIV. *Damsch*, V. A. XCII. *Campana*, Arch. ital. de biol. III. u. V. *Vossius*, (Impfung) Bericht der ophthalmol. Ges. in Heidelberg XVI. 1884. *Virchow*, Berl. klin. Wochenschrift 1885. Nr. 12. — Recurrens: *Obermeier*, Centralblatt 1873. *Weigert*, Med. Wochenschrift 1876. *Heidenreich*, Der Parasit des Rückfalltyphus. Berlin 1877. *Coster*, D. med. Wochenschrift. 1879. Nr. 16 u. 25. — Cholera: *Koch*, Deutsche med. Wochenschrift 1884. Nr. 32. 32 A. u. 45 u. 1885. Nr. 19 u. 20. *van Ermengem*, Rech. s. le microbe du cholera. Bruxelles, Paris 1885. *Klebs*, Correspondenzblatt für Schweizer Aerzte 1884. *v. Pettenkofer*, Deutsche med. Wochenschrift 1884 und 1885. *Emmerich* ibid. 1884. Nr. 50. *Finkler* u. *Prior*, ibid. 1884. *Johne*, Zeitschr. f. Thiermedicin XI. *Babes*, V. A. XCIX. *Tommasi-Crudeli*, Arch. ital. de biol. VI. — Eiterung, Pyämie, Septhämie: *Klebs* in Realencyclopaedie der gesammten Heilkunde: Sepsis. *Koch*, Wundinfectionskrankheiten. Leipzig 1878. *Wolff*, V. A. LXXXI. *Semmer*, V. A. LXXXIII *Orth*, Berl. klin. Wochenschrift. 1872. *Heiberg*, die puerperalen und sept. Prozesse. Leipzig 1873. *Rosenbaum*, Mikroorganismen der Wundinfectionskrankheiten. Wiesbaden 1884. *Ogston*, Micrococcus poisoning. Journ. of anat. and phys. etc. XVI. u. XVII. 1882. *Garré*, Fortschritte der Med. III. 1885. *Passet*, ibid. III. 1885. *Cornil et Babes*, Lesbacteries. Paris 1885. — Erysipelas: *Orth*, l. c. *Tillmanns*, Archiv f. klin. Chir. 23. Bd. *Fehleisen*, Die Aetiologie des Erysipels. Berlin 1885. — Diphtheritis: *Hüter* u. *Tommasi*, Centralblatt 1868. Nr. 12. u. 34. *Oertel*, Ziemssen's Handbuch. 2. Bd. *Trendelenburg*, Archiv f. klin. Chir. X. *Nassiloff*, V. A. L. *Eberth*, Zur Kenntniss der bacteritischen Mycose. *Klebs*, in der Realencyclopaedie. *Löffler*, in d. Mittheil. a. d. kais. Gesundheitsamte II. *Emmerich*, D. med. Wochenschrift 1884. — Pneumonie: *Friedländer*, V. A. LXXXVII. und Fortschritte der Medicin I. Nr. 24 und II. Nr. 10. *Emmerich*, ibid. II. 1884. *Fränkel*, Verhandl. d. med. Congresses. Wiesbaden 1884. *Affanassiew*, C. r. de la société de biol. séance. 21. Mai 1884. — Endocarditis: *R. Maier*, V. A. LXII. *Eberth*, ibid. LXXII. *Köster*, ibid. LXXII. *Koch*, Mittheil. aus den kaiserl. Gesundheitsamte 1882.

Pemphigus 302.

Pentastomum denticulatum der Leber 513.

Peribronchitis 451.

Pericarditis 280.

Periostitis 699.

Periostitis ossificans 699.

Periostitis purulenta 707.

Periostose, Hyperostose 699.

Peritonitis 285.

Perniciöse Anämie 199.

Phimosis 584.

Phlebectasie 230.

Phlebitis 214.

Phlegmone 314.

Phlyctänolärer Katarrh 110.

Phthisis florida 464.

Phthisis renalis 552.

Pigmentinfiltration der Leber 497.

Pigmentirung 42. 65. Lit.: *Bruch*, Untersuchungen zur Kenntniss des körnigen Pigmentes der Wirbelthiere. 1844. *H. Meckel*, Ztschr. f. Psychol. 1847. Deutsche Klinik. 1850. *Virchow*, V. A. I. p. 379. II. p. 587. IV. p. 515. VI. p. 259. *Förster*, V. A. XII. p. 197. *Jaffé*, V. A. XIII. p. 192. *Zenker*, Jahres-Bericht d. Ges. f. Nat.- u. Heilk. in Dresden 1858. p. 53. *Valentiner*, Günsburg's Ztschrft. f. Klin. Med. 1859. I. p. 46. *Grohé*, V. A. 1861. XX. p. 306. *Ileschl*, Ztschr. d. Wien. Aerzte. VI. Oestr. Ztschrft. f. pr. Heilkunde 1862. Nr. 40, 42, 44. *Valentiner*, Reichert's u. Dubois' Archiv. 1862. p. 773—777. *Kussmaul*, Würzburg. med. Zeitschr. IV. Abschn. VI. *Hoppe-Seyler*, V. A. XXIX. p. 597. *Langhans*, V. A. IXL. *Cordua*, Ueber den Resorptionsmechanismus von Blutergüssen. Berlin 1877. *Perls*, V. A. XXXIX. *Kunkel*, V. A. LXXXI. Rindfleisch. V. A. CIII. pag. 344.

Pigmentmilz 202.

Pigmentsarcom 173.

Pigmentsarcom der Haut 338.

Pilze, s. Pathogene Pilze.
Pithyriasis 341.
Plattenepithelkrebs 188.
Plattfuss 698.
Pleuritis 280. 285.
Pleurogene Pneumonie 444.
Pneumonia dissecans 445.
Pockenpustel 306.
Poliomyelitis 661.
Polyposis ventriculi 364.
Polypus 137.
Porencephalie 625.
Prima intentio 99.
Primärer Lungenkrebs 472.
Progressive Anämie 199.
Progressive Muskelatrophie p. 750. 666. Lit.: *L. Meyer*, V. A. XXVII. p. 414. *Grimm*, ibid. XLVIII, *Auerbach*, ibid. LIII. — *Charcot* et *Joffroy*, Archiv. de Phys. 1869. *Kussmaul*, in Volkmann's Samml. No. 54. *Friedreich*, Ueber progressive Muskelatrophie. Berlin 1873. *Clarke* u. *Gowers*, Med. chir. Transaction 1874. *Kahler*, Zeitschr. f. Heilkunde 1884.
Prolapsus uteri 604.
Prostatakrankheiten p. 35. Literatur: *Thompson*, Erkennung und Behandlung der Prostata-Krankheiten. Erlangen 1867. *O. Wyss*, V. A. XXXV. p. 378. *Pauli*, V. A. XXVII. p. 27. *Socin*, Handb. d. Chir. v. Pitha und Billroth III. *Langerhaus*, V. A. LXI. *Luschka*, ibid. XXXIV. *Stilling*, ibid. XCVIII. *Billroth*, Langenbeck's Archiv X.
Prurigo 298.
Pseudarthrose 706.
Pseudoleukämie 199.
Psoriasis 340.
Psychosen 635. Lit.: betreffend die histologische Veränderung des Gehirns. *L. Meyer*, V. A. XVII. p. 206. *Besser*, Ueber die Verwachsung der Gefässhaut etc. Allg. Ztschr. f. Psychiatr. XXIII. p. 331. *Clarke*, Lancet, 1. Sept. 1866. *Meynert*, Wiener med. Zeitung, 1866. 22, 28. Vierteljahrsschrift f. Psychiatrie. 1867. I. p. 77. II. p. 198. II. Jahrg. I. p. 88—113. *Löwenhart*, Allgem. Zeitschr. f. Psychiatrie 24. p. 798. *Ekker*, De cerebro et med. spin. system. vas. Traject. 1853. *Voppel*, Günsburger's Zeitschr. 1856. VII. p. 161. Zeitschrift f. Psych. XIV. 1857. p. 175. Arch. der ger. Psychiatrie. l. a. 1858. p. 49. Wiener Bericht 1858. *Calmeil*, Des maladies inflamm. du cerveau. 1859. *Baillarger*, Recherches sur la couche corticale etc. Mém. de l'académie des Médecins. VIII. 1849. p. 172. *Pinel*, Path. cerebr. *Parchappe*, Recherches sur l'encéphale. 2ème Mém. 1838. *Westphal*, V. A. XXXIX. p. 90. Im Archiv f. Psychiatrie: *Westphal* I; *Simon* II; *Greiff* XIV; *Zacher* XIII, XIV, XV; *Schüle* XXV; *Schultze* XI; *Krä-pelin* XV. In V. A.: *Meschede*, XXXIV u. LVI; *Lubimoff*, LV. *Westphal*, XXXIX u. XL. *Mendel*, Die progressive Paralyse der Irren. Berlin 1880. *Klebs*, Prager med. Wochenschrift 1879. *Emminghaus*, Allgem. Psychopathologie Leipzig 1878. *Türck*, Sitzungsbericht der math. Kl. d. Wien. Acad. 51. 52. u. 56. Bd.
Punctirte Hämorrhagie 644.
Purpura symptomatica 291.
Pustel 300.
Pyelitis catarrhalis et diphtherica 556.
Pylephlebitis 215.

R.

Rachenkatarrh 355.
Rachensyphilis 358.
Ranula 360.
Regeneration 102, des Epithelgewebes 103, des Knochengewebes 105, des Nervengewebes 105.
Regressive Degeneration 18.
Retropharyngealabscess 355.
Rhachitis 689. Lit.: *G. Glissonius*, Tract. de Rhachitide etc. London 1650. *Kölliker*, Mikroskopische Anat. II. p. 360, 385. *H. Meyer*, Henle's u. Pfeuffer's Zeitschr. N. F. Bd. III. VI. *R. Virchow*, V. A. V. *H. Müller*, Ueber die Entw. der Knochensubstanz. 1858. *Tschoschin*, Petersburger med. Zeitschrift XVI. Hft. IV. *Heitzmann*, Med. Jahrbücher 1872. IIft. II. u. IV. *v. Brunn*, Göttinger Anzeiger 1873. Bog. 46. *Steudener*, Deutsche Zeitschrift f. Chirurgie Bd. IV. *Pommer*, Untersuchungen über Osteomalacie und Rhachitis, Leipzig 1885. *Zander*, V. A. LXXXIII *Rehn*, Gerhardt's Handbuch d. Kinderkrankheiten III. *Kassowitz*, Die normale Ossification etc., Wien 1882—1885; Zeitschrift f. klin. Med. VII. 1883.
Rhexis 64.
Rhinosclerom 321.
Riesenwuchs 132. 686.
Riesenzellen 11. 17. 123. Die Literatur über ihre Bildung bei Entzündung ist sehr gut zusammengestellt in V. A. XCIII von *Manhau* (Ueber die Bildungsweise etc.)
Riesenzellensarcom 747.
Roseola 296.
Rothe Erweichung 659.
Rothe oder arteriosclerotische Schrumpfniere 551.
Rotz 127.
Rotzbacillen 127.
Ruhr 378.
Rundzellensarcome 168.

S.

Saccharomyces 352.
Säbelbeine 697.
Sagomilz 268.

Salpingitis 599.
Sarcina ventriculi 373.
Sarcom im Allgemeinen 164 ff. Lit.: Ausser den sub Neubildung angezogenen Citaten: *Virchow*, Archiv 1848. I. p. 195 u. 470. In seiner Onkologie. II. p. 383 sagt Virchow mit Recht, dass »niemals vor ihm die Darstellung der Sarcome in einer solchen Ausdehnung und Genauigkeit gegeben sei«. Ich verweise daher auch in Beziehung auf die Literatur in erster Linie auf diese in der That musterhafte Darstellung. *Reinhardt*, Path.-anat. Unters. 1852. p. 122. *Paget*, Lect. on surg. path. 1853. II. p. 151, 155, 212. *Billroth*, V. A. 1856. IX. p. 172. XVIII. p. 82. *Volkmann*, V. A. 1857. XII. p. 27. *Billroth*, Archiv f. klin. Chir. Bd. XI. Derselbe und *Vinceuz Czerny*, ibidem p. 230. *J. Arnold*, Drei Fälle von primärem Sarcom des Schädels. V. A. LXII. Derselbe und *O. Becker* in Gräfe's Archiv f. Opthalmologie XVIII, 2. *Langhans*, V. A. LIV. p. 509. *Neumann*, Archiv der Heilkunde XIII, 305. *Tillmanns*, Archiv der Heilkunde XIV. p. 530. *Ackermann*, in Volkmann's Samml. No. 233—234.
Sarcom (Endotheliome) der Dura mater 673.
Sarcom der Knochen 741 ff., 748.
Sarcom der Muskeln 758.
Sarcom der Tonsillen 361.
Sarcoma testis 577.
Scarlatina 296.
Schanker 585.
Scheidenentzündung 666.
Schiefrige Verödung der Lunge 429.
Schleimige Erweichung 36. Lit.: *Virchow*, Handbuch der speciellen Pathologie und Therapie. Bd. I: »Erweichung«. Vgl. *Recklinghausen*, Über hyaline Entartung. Deutsche Chirurgie 2. u. 3. Lieferung.
Schleimgewebe 157.
Schleimpolyp 387.
Schnüratrophie der Leber 501.
Schornsteinfegerkrebs 586.
Schrumpfniere 546.
Schwefelsäurevergiftung 369.
Schweissdrüsenhypertrophie 346.
Schwiele 325.
Scirrhus 183, 523.
Scirrhus mammae 647.
Sclerodermie 321.
Scrophulose s. Tuberculose.
Secundäre Degeneration der Rückenmarksstränge 632.
Sehnenflecken am Herzen 287.
Senile Atrophie der Knochen 728.
Senile Atrophie der Lunge 426.
Senile Gewebswucherung 725.
Siderosis 430.
Situs inversus 207.
Sommersprossen 347.
Soor 352.
Spaltpilze 111.
Specifische Entzündungen 111.
Specifische Geschwüre des Penis 585.
Speicheldrüsenerkrankungen 520. Lit.: *Pflüger*, Die Endigungen der Absonderungsnerven in den Speicheldrüsen. Bonn 1866. *Virchow*, Ueber Parotitis. Charité-Annalen. 1858. VIII. 3. 1. Ges. Abhandl. I. p. 620 u. 690. *Bamberger*, in Virchow's Handb. d. spec. Path. u. Ther. 1855. VI. 1. *Binz*, Beobachtungen zur innern Klinik. Bonn 1864. *Billroth*, Beobachtungen über Geschwülste der Speicheldrüsen. V. A. XVII. p. 357. Aphorismen über Adenom und Epithelialkrebs. Archiv f. klin. Chir. VII. p. 860. *C. O. Weber*, Handbuch der Chir. von Pitha und Billroth. III. Bd. 1. Abth. 2. Lief. *Noël*, Gaz. hebd. de méd. 1883. *Vogel*, Ziemssen's Handbuch VII; *Kaufmann*, Langenbeck's Archiv XXVI; *Griffini* et *Trombetta*, Atti delle Scienze di TorinoXVIII. 1883.
Speichelsteine 524.
Spermatocele cystica 578.
Spina bifida 625.
Spina ventosa 718.
Spindelzellengewebe 98.
Spindelzellensarcome 165, 338.
Spirillum Obermeieri 204.
Splenisation der Lunge 426.
Spondylarthrocace 722.
Spondylo-listhesis 698.
Sputum eines Schwindsüchtigen 120. S. Anhang.
Squamöse Exantheme 310.
Staphylococcus auseus 93, 315.
Stase und Fettdegeneration der Niere 532.
Staubinhalationskrankheiten 430.
Stauungsnephritis 520.
Stauungspapille 641.
Stenose der Speiseröhre 361.
Stenosis isthmica 206.
Stomacace 353.
Streptococcus pyogenes 93.
Strictura urethrae 557.
Strongylus duodenalis 393.
Struma, Kropf 567.
Sycosis 342.
Synovitis 761.
Syphilis cerebri 670.
Syphilis der Gefässe 224.
Syphilis der Haut 315.
Syphilis des Kehlkopfs 405.
Syphilis der Leber 489.
Syphilis der Niere 553.
Syphilis pulmonum acquisita 470.
Syphilis hereditaria 469.
Syphilitische Heerderkrankung der Leber 490.
Syphilitische Initialsclerose 127.
Syphilitische Neubildung im Allgemeinen 125. — Literatur des Gumma syphil.,

soweit sie für die pathologische Histolgie von Interesse: *v. Bärensprung*, Deutsche Klinik. 1858. Nr. 17. *Virchow*, V. A. XV. p. 221, 325. Die lehrreiche Discussion zwischen Bärensprung und Virchow findet sich in der Deutschen Klinik Nr. 21—27. 1858. *Robin*, H. van Oordt, Des tumeurs gommeuses. Thèse de Paris. 1859. p. 30. *E. Wagner*, Archiv der Heilkunde. 1863. Jahrg. IV. p. 1, hat die Bezeichnung Syphilom eingeführt. Casuistik und eine sehr eingehende Darstellung der syphilitischen Neubildung an den verschiedenen Organen bei *Virchow*, Onkologie II. p. 387ff.

Syringomyelie 625.

T.

Tabes dorsalis 667.

Taenia Echinococcus der Leber 511.

Taenia mediocanellata 395.

Taenia solium 394.

Talgdrüsenhypertrophie 346.

Telangiectasie 152.

Thrombose des Herzens 251.

Thrombose der Hirnsinus 642.

Thrombose der Placenta 610.

Thrombosis 69. Lit.: *Hodgson*, A treatise on the diseases of arteries and veins. London 1815. Uebersetzt von Koberwein. 1817. *Cruveilhier*, Anatomie pathologique. Livre IV. XI. *Balling*, Venenentzündung. Würzburg 1829. *Alibert*, Rech. sur une occlusion peu connue des vaisseaux artériels considérée comme cause de gangrène. 1828., *Stilling*, Die Bildung und Metamorphose des Bluttropfens etc. 1834. *Stannius*, Ueber die krankhafte Verschliessung grösserer Venenstämme. 1839. *Zwicky*, die Metamorphosen des Thrombus. *Hasse*, Ueber die Verschliessung der Hirnarterie als nächste Ursache einer Form der Hirnerweichung. Zeitschrift für rat. Med. 1846. p. 91. *Tiedemann*, Von der Verengung und Schliessung der Pulsadern in Krankheiten. 1843. *Paget*, Lond. med. gaz. 1844. *Porta*, Delle alteratione pathol. delle art. etc. 1845. *Virchow*, Zeitschrift f. rat. Med. 1846. V. Froriep's Notizen. 1846. Traube's Beiträge. 1846. II. p. 1. V. A. 1847. I. p. 272. V. p. 275. IX. p. 307. X. p. 179. Ges. Abhandl. p. 57, 219. Handbuch der spec. Path. und Ther. I. p. 156. *Meinel*, Archiv f. phys. Heilkunde. 1848. *Bennett*, Monthly journ. 1850. *Senh Kirkes*, Med.-chir. transact. 1852. *Rühle*, V. A. 1853. V. p. 189. *Tuffnell*, Dubl. quart. Journ. 1853. *Klinger*, Arch. f. phys. Heilk. 1855. *Cohn*, Klinik der embolischen Gefässkrankheiten. *Dusch*, Zeitschr. f. rat. Med. C. VII. *Lee*, Med. Times and Gaz. Febr. 1855. *Panum*, Günsburg's Zeitschr. 1856. VII. V. A. XXV. p. 308, 433. *Wernher*, Handb. d. Chir. I. p. 498. Giessen 1862. *Savory*, Med.-chir. transact. 1856. 39. vol. *Esmarch*, V. A. XI. p. 5. *Legroux*, des polypes artériels. Gaz. hebd. 1857, 1858. *Wallmann*, V. A. XIII. p. 550. *Meckel*, Charité-Annalen. V. p. 276. *Beckmann*, Fall v. capill. Emb. V. A. XII. p. 59. *Lebert*, V. A. XIII. p. 65. *R. Volkmann*, emb. Knochennecrose. Langenb. Archiv. V. p. 330. *Langenbeck*, in Langenbeck's Archiv. I. *C. O. Weber*, in Pitha's u. Billroth's Handbuch d. Chir. I. Bd. 1. Abth. p. 69. *Waldeyer*, V. A. XL. 1867. p. 391. *Bubnow*, Ueber die Organisation des Thrombus. Vorl. Mitth. Centralbl. 1867. Nr. 48. *A. Schmidt*, Archiv f. Anat. u. Phys. 1861 u. 1862; Pflüger's Archiv 6, 9, 11, 13. Bd. Die Lehre von der fermentativen Gerinnungserscheinung, Dorpat 1877. *Brücke*, V. A. XII. *Weigert*, ib. LXX u. LXXII. *Zahn*, ib. LXII. *Bizzozero*, ib. XC. *Hagen*, Arch. de phys. 1878 u. 1879. Dorpater Dissertationen von Rauschenbach, Heyl, Groth; *Löwit*, Fortschritte der Medicin. III. Nr. 4 u. 9. *Eberth* u. *Schimmelbusch*, ibid. III. Bd.; V. A. C.

Trachom 119.

Transplantation 106.

Transsudat 85.

Traubenmole 609.

Traumatische Entzündung der Knochen 793.

Trichocephalus dispar 393.

Trichophyton tonsurans 351.

Tripelphosphat 83.

Tripper 585.

Trübe Schwellung 29, 84. Lit.: *Virchow*, V. A. IV. p. 164. *Klebs*, Handbuch d. path. Anat. 1. Liefr. p. 174. *Erb*, A. f. klin. Med. Bd. VI.

Tuberculose und Scrophulose im Allgemeinen 120. Lit.: Nebst den älteren Arbeiten, in welchen zumeist die käsigen Zustände mit der Miliartuberculose confundirt worden sind, sind für die path. Histologie von Interesse: *Reinhardt*, Charité-Annalen. 1850. I. p. 362. *Virchow*, Würzburger Verh. 1850. I. p. 72. II. p. 24 u. 70. Wien. Wochenschr. 1856. Nr. 1 ff. Deutsche Kl. 1852. Nr. 25. V. A. XXXIV. p. 11. *Lebert*, Lehrbuch d. Scrophel- und Tuberkelkrankheiten. Uebers. v. Köhler. 1851. Bull. de l'acad. XXXII. p. 119. V. A. XL. *Schrant*. Nederl. Weekbl. 1854. *Küss*, Gaz. méd. d. Strasbourg. 1855. *Heschl*, Prager Vierteljahrsschrift. 1856. III. p. 17. *Buhl*, Zeitschr. für ration. Medicin VIII. p. 49. *W. Müller*, Ueber Struct. u. Entw. der Tub. in den Nieren. 1857. *Demme*, V. A. XXII. p. 155. *Förster*, Würzb. med. Zeitschrift. 1861. I. p. 130. III. p. 200. *Rindfleisch*, V. A. 1862. XXIV. p. 571. *Colberg*, Obs. de penitiori pulm.

struct. 1863. *Villemin*, Gaz. méd. 1865. Nr. 50. Gaz. hebd. 1866. Nr. 42 ff. Etudes sur la tuberculose. 1868. *Niemeyer-Ott*, Klin. Vorträge üb. d. Lungenschwindsucht. 1866. *Hoffmann*, Archiv für klin. Med. 1867. III. p. 67. *Hérard* und *Cornil*, La phthise pulm. 1867. *Cohnheim*, V. A. XXXIX. p. 49. *Panum*, V. A. XXV. *Lebert* und *Wyss*, V. A. XL. *Waldeyer*, V. A. XXV. p. 218. *Knauff*, Centralblatt 1867. p. 36. *Bakody*, V. A. XLI. p. 155. *Langhans*, V. A. XLII. p. 382. *Klebs* u. *Valentin*, V. A. XLIV. p. 1. *Colin*, Société médicale des hôpitaux 28. Février 1873. *Friedländer*, in Volkmann's Sammlung. Nr. 64. *Hering*, Studien über d. Tuberculose. Berlin, Hirschwald 1873. *Köster*, Centralbl. 1873. Nr. 38. *Schüppel*, Archiv der Heilkunde 13. p. 70. *Crudeli*, Rivista Clinica, Marzo 1870. *Friedländer*, Berliner Klin. Wochenschrift 1874. Nr. 37. *Wahlberg*, Med. Jahrb. 1872. III. Heft. *Ziegler*, Exper. Untersuchung über die Herkunft der Tuberkelelemente. 1875. *Volkmann*, Deutsche med. Wochenschrift 1885. *Mögling*, Mittheil. aus Bruns Klinik, Tübingen 1884. Ueber Tuberkelbacillen s. unter Pilze.

Tuberculose der Gebärmutter 599.
Tuberculose der Gefässe 223.
Tuberculose des Kehlkopfs 403.
Tuberculose der Knochen 715.
Tuberculose der Leber 492.
Tuberculose der Lunge 446.
Tuberculose der Niere 552.
Tuberculose der Prostata 583.
Tuberculose der Tuben 599.
Tuberculose der Ureteren 562.
Tuberculöse Geschwüre d. Harnblase 562.
Tuberculöse Meningitis 657.
Tuberculosis glandularum suprarenalium 565.
Tuberculosis testis 574.
Tuberkelbacillen 120. 123. (Anhang)
Tuberkelgranulation 448.
Tumor albus 719.
Typhlitis 392.
Typhöse Entzündung der Muskeln 755.
Typhöse Geschwüre des Kehlkopfs 405.
Typhöse Laryngitis 405.
Typhus abdominalis 128. Lit.: *Virchow*, Ges. Abhandl. §. 204. *Jul. Vogel*, Pathol. Anat. des menschlichen Körpers. Leipzig 1845. p. 239. *Virchow*, Würzb. Verh. 1850. I. Bd. p. 86. Wiener med. Wochenschrift. 1856. p. 1. 2. 8. *Löper*, Beiträge z. pathol. Anatomie d. Lymphdrüsen. Inaug.-Dissert. Würzb. 1856. *Grohé*, V. A. XX. p. 347. *Billroth*, V. A. XXI. p. 124. *Wilks*, Guy's Hosp. Rep. 1856. Ser. III. Vol. II. p. 138. *Friedreich*, V. A. XII. p. 53. *F. Wagner*, Arch. d. Heilkunde. 1860. p. 322. *Carl Ernst Emil Hoffmann*, Untersuchungen über die path.-anat. Veränderungen der Organe beim Abdominaltyphus. Leipzig 1869. Ueber Typhusbacillen s. auch Pilze.
Typhusbacillen 128.
Typhuszellen 128.
Tyrosin 82.

U.

Ulcus simplex 366.
Umschriebener Lungenbrand 415.
Urticaria 298.
Uterus Fixation 604.
Uterus bicornis, bipartitus etc. 587.
Uterus Infarct 599.
Uterus Polypen 600.
Uterusfibrom 600.

V.

Vaccina 310.
Varicen 231.
Varicocele 232.
Variola, Variolois 310.
Verfettung, Fettige Entartung 19.
Verfettung der Placenta 610.
Verkalkung 49. Lit.: *Meyer*, Zeitschrift für ration. Med. 1851. I. *Schroeder van der Kolk*, Nederl. Canc. 1853. p. 97. *O. Weber*, V. A. VI. p. 561. *Virchow*, V. A. VIII. p. 103. IX. p. 618. XX. p. 403. *Meckel*, Microgeologie. 1856. *Beckmann*, V. A. 1858. XV. p. 540. *Paulicky*, Wiener med. Wochenschrift. 1856. S. Endoarteritis. Psammoma cerebri, Sarcoma osteoides etc. *Kyber*, V. A. LXXXI.
Verkalkung der Media 221.
Versionen des Uterus 603.
Vicarii rende Hypertrophie 132.
Vitiligo Celsi 348.
Volvulus 389.
Vorfall der Gebärmutter 604.

W.

Wachsthum und Organisation 8. 16. 134. Lit.: *His*, Ueber die erste Anlage des Wirbelthierleibes. Schultze's Archiv II. — Monographie mit 12 Tafeln. Leipzig 1868. *Billroth*, Untersuchungen über die Entwickelung der Blutgefässe. Berlin 1856. *Eberth*, Histologie des Gefässsystems in Stricker's Handbuch Lief. II. — der Lymphdrüse 259. *Sertoly*, Sitzungsberichte der Wien. Acad. LIV. 1866. — der Epithelien 12. ff. *Arnold*, V. A. XLVI. *Biesiadecki* u. *Pagenstecher*, Wiener Sitzungsberichte v. 21. Juni 1867. (Bd. LVI.). 23. April 1868. (Bd. LVII.). 19. März 1868. (Bd. LVII.) — Kerntheilung: *Flemming*, Arch. f. mikroskop. Anatomie. Bd. XVI—XXIV. *Strassburger*, ibid. XXI. *Eberth*, V. A. LXVII. *Arnold*, V. A. LXXVII, LXXVIII, XCIII, XCV, XCVII u. XCVIII. *Martin*, V. A.

LXXXVI. *Bockendahl*, *Drews*, *Möbius*, *Paulsen*, *Schevel*. Arch. f. mikr. Arch. XXIV. *Roux*, Arch. f. Anat. u. Phys. 1883. *Klebs* und *Fritsche*, Riesenwuchs. Leipzig 1884. *Lancereaux*, Traité d'Anat. pathol. I. Paris 1877.
Warze 332.
Wasserkopf 623.
Wasserkrebs 353.
Weicher Schanker 585.
Weiches Carcinom der Parotis 522.
Wolfsrachen 352.
Wundheilung 99. Lit.: *Redfern*, Anormal nutrition in articular cartilages and the healing of Wounds in articular cartilages. Monthly Journal of Medical Sciences. Sept. 1851. *Reiz*, Sitzungsberichte der Wiener Acad. d. Naturw. Cl. LV. 3. 1867. p. 601. *His*, (s. Neubildung). *Langhans*, Zeitschr. f. rat. Med. 3. R. 12. Bd. 1861. *v. Recklinghausen*, V. A. XXVIII. p. 157. Centralblatt 1867. 31. *Cohnheim*, (s. Neubildung). *Wywodzoff*, Experimentelle Studien etc. Med. Jahrb. Zeitschr. d. Ges. d. Aerzte in Wien. 1867. XIII. Bd. *Paget*, Lectures of surgical Pathology. 1853. Vol. 1. p. 191. *Thiersch*, Die feineren anatom. Veränderungen nach Verwundung d. Weichtheile. Billroth's und Pitha's Handb. der Chir. I. Bd. 2. Abth. c. u. Langenbeck's Archiv XVII. 1874. Transplantation: *Ollier*, Traité expérim. de la regén. des os 1867. *Reverdin*, Gaz. des hôp. 1870 u. 1871. De la greffe epidermique. Paris 1872. *Schweninger*, Ueber Transplantation etc. München 1875. *Leopold*, V. A. LXXXV. *E. Fischer*, Zeitschrift f. Chirurgie XVII. *Arnold* V. A. XLVI. *Eberth*, V. A. LXVII. *Bizzozero*, Centralblatt 1885. *Beltzon*, V. A. XCVII.

X.

Xerophthalmie 119.

Z.

Zellenneubildung 8.
Zottenkrebs der Blase 563.
Zungenbeleg 352.
Zungenkrebs 360.
Zungentuberculose 359.
Zwergwuchs 686.
Zwiewuchs 696.

1.



Nat. Gr.

30 / 1

Bandwurmköpfe

Taenia Solium

2.



30 / 1

T. mediocanellata

3.

60 / 1

4.

60 / 1

Bandwurm Eier

T. solium

T. mediocanellata

5.



60 / 1

6.

60 / 1

Ei v. Asaris lumbric.

Ei v. Oxyuris

7.

300 / 1

Scolex

(der Brutkapsel anhängend)

8.

60 / 1

Taenia Echinococcus

Cystenwand

(Risskante.)

9.

300 / 1

Echinococcus-

häckchen

12.

300 / 1

Die beiden Kapseln der Trichine, welche in Fig. 13 gezeichnet ist. Die eigene Kapsel des Thieres ist von der Gefäss-Bindegewebs-Kapsel umschlossen.

10.

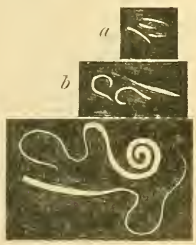

Natürliche Grösse von

a. geschlechtsreifen Darmtrichinen

b. Oxyuris vermicularis

c. Trichocephalus dispar.

11.

100 / 1

Trichinoses Fleisch, frisch zerzupft mit mittelmässigem Mikroskop betrachtet.

13.

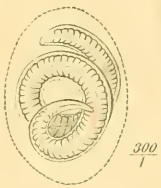

300 / 1

Trichina spiralis

15.

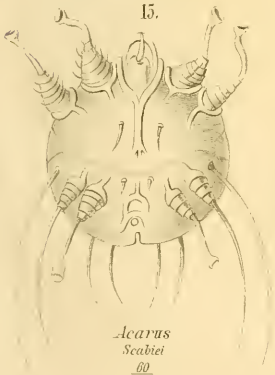

Acarus

Scabiei

60 / 1

14.

Zerstörung des Haarschafts d. Trichophyton

100 / 1

16.

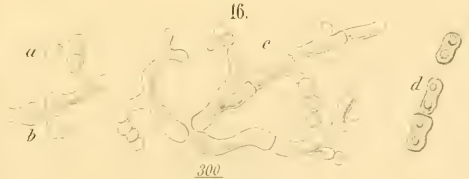

300 / 1

Achorion Schönleini

(Favuspilz)

a. 3 Sporen. b. auskeimend, c. nach 4 Tagen, d. Dauersporen. Zugleich als Beispiel f. d. anderen Oidiumarten.)

Die wichtigsten microscopischen Objecte der Parasitenlehre.
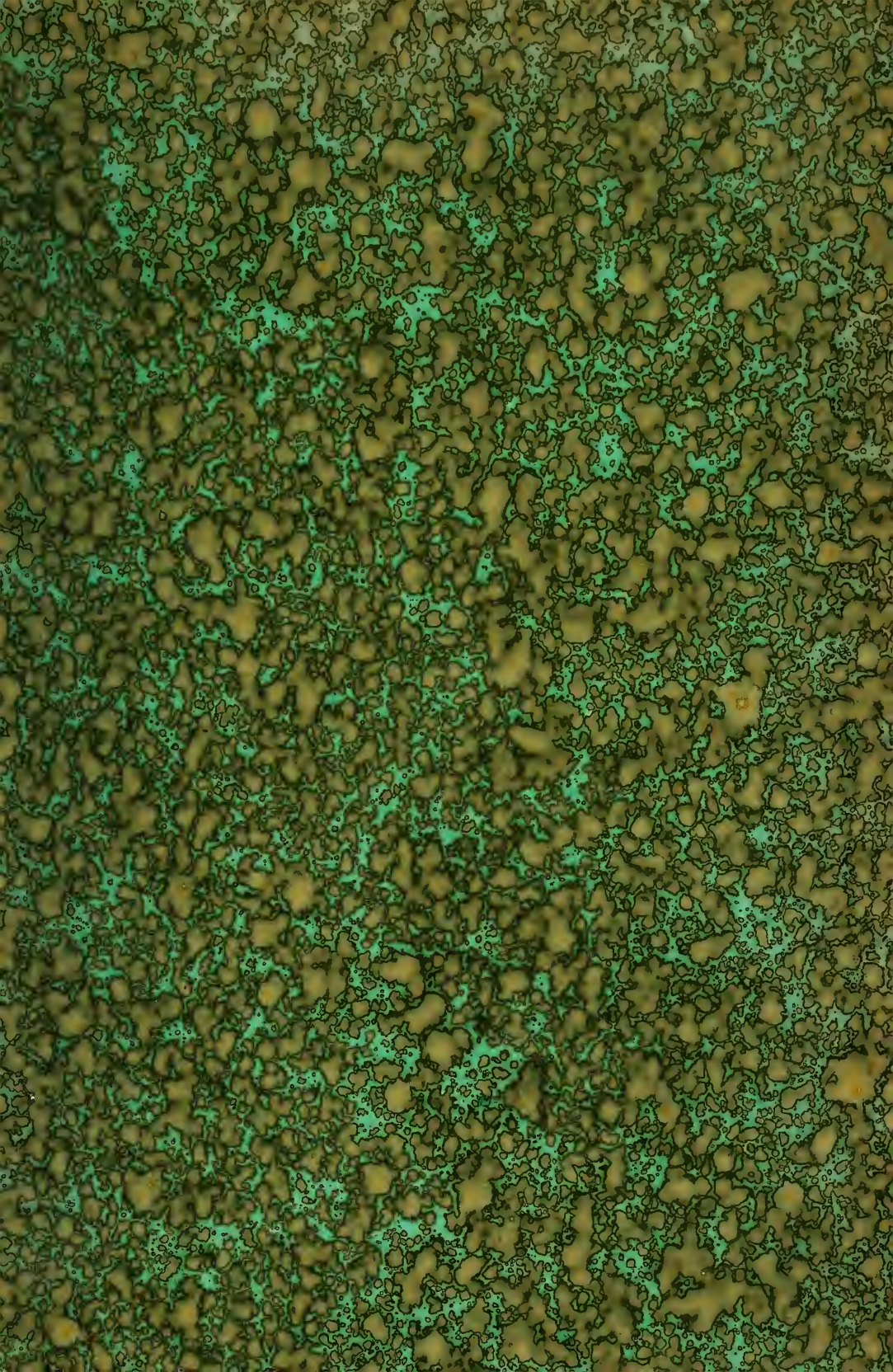
Verl. v. Wilh. Engelmann in Leipzig.